This is a digital copy of a book that was preserved for generations on library shelves before it was carefully scanned by Google as part of a project to make the world's books discoverable online.

It has survived long enough for the copyright to expire and the book to enter the public domain. A public domain book is one that was never subject to copyright or whose legal copyright term has expired. Whether a book is in the public domain may vary country to country. Public domain books are our gateways to the past, representing a wealth of history, culture and knowledge that's often difficult to discover.

Marks, notations and other marginalia present in the original volume will appear in this file - a reminder of this book's long journey from the publisher to a library and finally to you.

Usage guidelines

Google is proud to partner with libraries to digitize public domain materials and make them widely accessible. Public domain books belong to the public and we are merely their custodians. Nevertheless, this work is expensive, so in order to keep providing this resource, we have taken steps to prevent abuse by commercial parties, including placing technical restrictions on automated querying.

We also ask that you:

+ *Make non-commercial use of the files* We designed Google Book Search for use by individuals, and we request that you use these files for personal, non-commercial purposes.
+ *Refrain from automated querying* Do not send automated queries of any sort to Google's system: If you are conducting research on machine translation, optical character recognition or other areas where access to a large amount of text is helpful, please contact us. We encourage the use of public domain materials for these purposes and may be able to help.
+ *Maintain attribution* The Google "watermark" you see on each file is essential for informing people about this project and helping them find additional materials through Google Book Search. Please do not remove it.
+ *Keep it legal* Whatever your use, remember that you are responsible for ensuring that what you are doing is legal. Do not assume that just because we believe a book is in the public domain for users in the United States, that the work is also in the public domain for users in other countries. Whether a book is still in copyright varies from country to country, and we can't offer guidance on whether any specific use of any specific book is allowed. Please do not assume that a book's appearance in Google Book Search means it can be used in any manner anywhere in the world. Copyright infringement liability can be quite severe.

About Google Book Search

Google's mission is to organize the world's information and to make it universally accessible and useful. Google Book Search helps readers discover the world's books while helping authors and publishers reach new audiences. You can search through the full text of this book on the web at `http://books.google.com/`

Informazioni su questo libro

Si tratta della copia digitale di un libro che per generazioni è stato conservata negli scaffali di una biblioteca prima di essere digitalizzato da Google nell'ambito del progetto volto a rendere disponibili online i libri di tutto il mondo.

Ha sopravvissuto abbastanza per non essere più protetto dai diritti di copyright e diventare di pubblico dominio. Un libro di pubblico dominio è un libro che non è mai stato protetto dal copyright o i cui termini legali di copyright sono scaduti. La classificazione di un libro come di pubblico dominio può variare da paese a paese. I libri di pubblico dominio sono l'anello di congiunzione con il passato, rappresentano un patrimonio storico, culturale e di conoscenza spesso difficile da scoprire.

Commenti, note e altre annotazioni a margine presenti nel volume originale compariranno in questo file, come testimonianza del lungo viaggio percorso dal libro, dall'editore originale alla biblioteca, per giungere fino a te.

Linee guide per l'utilizzo

Google è orgoglioso di essere il partner delle biblioteche per digitalizzare i materiali di pubblico dominio e renderli universalmente disponibili. I libri di pubblico dominio appartengono al pubblico e noi ne siamo solamente i custodi. Tuttavia questo lavoro è oneroso, pertanto, per poter continuare ad offrire questo servizio abbiamo preso alcune iniziative per impedire l'utilizzo illecito da parte di soggetti commerciali, compresa l'imposizione di restrizioni sull'invio di query automatizzate.

Inoltre ti chiediamo di:

+ *Non fare un uso commerciale di questi file* Abbiamo concepito Google Ricerca Libri per l'uso da parte dei singoli utenti privati e ti chiediamo di utilizzare questi file per uso personale e non a fini commerciali.

+ *Non inviare query automatizzate* Non inviare a Google query automatizzate di alcun tipo. Se stai effettuando delle ricerche nel campo della traduzione automatica, del riconoscimento ottico dei caratteri (OCR) o in altri campi dove necessiti di utilizzare grandi quantità di testo, ti invitiamo a contattarci. Incoraggiamo l'uso dei materiali di pubblico dominio per questi scopi e potremmo esserti di aiuto.

+ *Conserva la filigrana* La "filigrana" (watermark) di Google che compare in ciascun file è essenziale per informare gli utenti su questo progetto e aiutarli a trovare materiali aggiuntivi tramite Google Ricerca Libri. Non rimuoverla.

+ *Fanne un uso legale* Indipendentemente dall'utilizzo che ne farai, ricordati che è tua responsabilità accertati di farne un uso legale. Non dare per scontato che, poiché un libro è di pubblico dominio per gli utenti degli Stati Uniti, sia di pubblico dominio anche per gli utenti di altri paesi. I criteri che stabiliscono se un libro è protetto da copyright variano da Paese a Paese e non possiamo offrire indicazioni se un determinato uso del libro è consentito. Non dare per scontato che poiché un libro compare in Google Ricerca Libri ciò significhi che può essere utilizzato in qualsiasi modo e in qualsiasi Paese del mondo. Le sanzioni per le violazioni del copyright possono essere molto severe.

Informazioni su Google Ricerca Libri

La missione di Google è organizzare le informazioni a livello mondiale e renderle universalmente accessibili e fruibili. Google Ricerca Libri aiuta i lettori a scoprire i libri di tutto il mondo e consente ad autori ed editori di raggiungere un pubblico più ampio. Puoi effettuare una ricerca sul Web nell'intero testo di questo libro da `http://books.google.com`

IL POLICLINICO

PERIODICO DI MEDICINA, CHIRURGIA E IGIENE

DIRETTO DAI PROFESSORI

GUIDO BACCELLI
DIRETTORE
DELLA R. CLINICA MEDICA DI ROMA

FRANCESCO DURANTE
DIRETTORE
DEL R. ISTITUTO CHIRURGICO DI ROMA

SEZIONE CHIRURGICA

Volume VII — Anno 1900

ROMA
SOCIETÀ EDITRICE DANTE ALIGHIERI
1900

CATALOGUED
SEP 3 1903
E. H. B.

PROPRIETÀ LETTERARIA
DELLA SOCIETÀ EDITRICE DANTE ALIGHIERI

BOSTON MEDICAL
SEP 3 1903
LIBRARY

Roma, 1900 — Tip. Nazionale di G. Bertero.

COLLABORATORI EFFETTIVI

SEZIONE CHIRURGICA

Volume VII.

DURANTE prof. **FRANCESCO,** Direttore dell'Istituto chirurgico della R. Università di Roma.

AIEVOLI dott. ERIBERTO, docente di Patologia chirurgica nella R. Università di Napoli. *Pag.* 28.

ALESSANDRI dott. ROBERTO, Aiuto nel R. Istituto chirurgico di Roma, libero docente di Patologia speciale chirurgica dimostrativa. *Pag.* 245.

BELLEI dott. GIUSEPPE (Laboratorio batteriologico dell'Ufficio municipale d'Igiene di Bologna). *Pag.* 59.

CAMINITI dott. ROCCO (Istituto di Anatomia patologica della R. Università di Roma). *Pag.* 602.

CARINI dott. ANTONIO (Laboratorio di Patologia generale e Istologia della R. Università di Pavia). *Pag.* 193.

CODIVILLA dott. ALESSANDRO, libero docente di Clinica chirurgica e Medicina operativa, Direttore dell'Istituto ortopedico « Rizzoli » in Bologna. *Pag.* 110.

D'Antona prof. **Antonino,** Direttore dell'Istituto di Patologia e Clinica propedeutica chirurgica nella R. Università di Napoli. *Pag.* 483, 531.

DE FABII dott. ACHILLE (Istituto chirurgico della R. Università di Roma). *Pag.* 348.

De Paoli prof. **Erasmo,** Direttore della Clinica chirurgica propedeutica della Università di Perugia. *Pag.* 1.

DE ROSA-COTRONEI dott. GIOV. BATT. (Laboratorio d'Igiene sperimentale nel R. Istituto di Studi pratici e di perfezionamento in Firenze). *Pag.* 268.

D'Urso dott. **Gaspare,** Professore di Patologia chirurgica dimostrativa nella R. Università di Roma. *Pag.* 291, 348, 432, 504, 554, 563.

GIANNETTASIO dott. NICOLA, libero docente e assistente nella Clinica chirurgica della R. Università di Bologna. *Pag.* 450.

ITALIA dott. F. EDOARDO, Assistente volontario nell'Istituto chirurgico della R. Università di Roma. *Pag.* 239.

JAJA dott. DONATO (Clinica ostetrica ginecologica della R. Università di Genova). *Pag.* 521.

PARLAVECCHIO dott. GAETANO, libero docente di Patologia chirurgica dimostrativa nella R. Università di Roma, Chirurgo negli Ospedali. *Pag.* 334.

PARONA dott. FRANCESCO, Chirurgo primario nell'Ospedale Maggiore di Novara. *Pag.* 259.

RIZZO dott. L. (Istituto di Patologia e Clinica propedeutica chirurgica nella R. Università di Napoli). *Pag.* 13.

Romiti prof. **Guglielmo,** Direttore dell'Istituto anatomico nella R. Università di Pisa. *Pag.* 49.

RONCALI dott. DEMETRIO B., Aiuto nel R. Istituto chirurgico, libero docente di Patologia speciale chirurgica dimostrativa nella R. Università di Roma. *Pag.* 370.

SAINATI dott. LORENZO (Livorno). *Pag.* 428

SGAMBATI dott. ORESTE, Aiuto nell'Istituto chirurgico della R. Università di Roma. *Pag.* 81, 165.

TORRI dott. ODOACRE (Istituto di Anatomia patologica della R. Università di Pisa). *Pag.* 145, 226, 280.

TORRISI dott. MARCANTONIO, Assistente nel R. Istituto chirurgico di Roma. *Pag.* 383, 460.

Tricomi prof. **Ernesto,** Direttore della Clinica chirurgica nella R. Università di Messina. *Pag.* 301, 339, 403.

TROCELLO dott. ENRICO (Istituto chirurgico della R. Università di Roma). *Pag.* 291.

INDICE ALFABETICO DEI LAVORI PUBBLICATI

SEZIONE CHIRURGICA

Volume VII.

Anastomosi latero-laterale del dotto deferente (Ricerche sperimentali sulla). — Prof. E. D'Urso e dottore E. Trocello . . . . . Pag. 291

Cancro nelle glandole linfatiche (Lo sviluppo del). — Dott. O. Sgambati 81, 165

Commozione dell'encefalo (Saggio di una nuova dottrina sopra la). — Dott. D. B. Roncali . . . . . Pag. 370

Corpi mobili delle articolazioni (Studi sperimentali sui). — Dottore M. Torrisi 383, 460

Deviazioni e contratture della colonna vertebrale di origine neurotica ed in ispecie della scoliosi isterica (Contributo allo studio clinico delle). — Prof. E. De Paoli . . . . . Pag. 1

Disinfezione a scopo chirurgico del retto mediante l'uso dell'acqua ossigenata (Ricerche sperimentali intorno alla). — Dott. Giov. Battista De Rosa-Cotronei . . . . » 268

Ernia crurale (Ulteriore modificazione al processo proprio di cura radicale dell'). — Dott. G. Parlavecchio . . . . . » 334

Fascia trasversalis (Di alcune particolarità fibrose e muscolari nella — —, alcune delle quali notate anche sul vivente). — Professore G. Romiti . . . . . » 49

Fratture della rotula antiche guarite con callo fibroso e funzione imperfetta dell'arto (Alcune osservazioni sul trattamento delle). — Dott. R. Alessandri . . . . » 245

Gastroenterostomia (Contributo clinico alla). — Professore E. Tricomi 301, 339, 403

Lipoma (La genesi del). La teoria di Grosch ed alcune nuove vedute. — Dott. E. Aievoli . . . Pag. 28

Lussazioni volontarie (Contributo allo studio delle). — Dott. F. Parona . . . . . Pag. 259

Mancanza del gran pettorale (Di un caso di — — osservato sul vivente). — Dott. L. Sainati . . » 428

Mioma del piloro (Un caso di). — Dott. R. Caminiti . . . . . » 602

Nefrectomie (Indicazioni delle — e specialmente per tumori maligni). — Prof. A. D'Antona 483, 531

Neoplasmi maligni delle ossa (Le operazioni conservative nei). Contributo personale e uno studio sull'endotelioma dell'osso. — Professore G. D'Urso . . 432, 504, 554, 563

Paralisi infantile spinale (Il trattamento chirurgico moderno della). — Dott. A. Codivilla. . . . . Pag. 110

Salpingi sane e malate (Ricerche batteriologiche nelle). — Dottore G. Bellei . . . . . » 59

Sarcoma primitivo della testa del pancreas. — Dott. F. Edoardo Italia . . . . . » 239

Secrezione biliare nei cani operati di fistola d'Eck (La). Contributo alla fisiopatologia del fegato. — Dott. E. Giannettasio. . . . . » 450

Tessuto muscolare e connettivo dell'utero gravido (Ricerche istologiche sul). — Dott. D. Jaja . . » 521

Tiroide nei morbi infettivi (La). — Ricerche anatomo-patologiche e sperimentali per il dott. Odoacre Torri 145, 226, 280

Tumori (Contributo istologico e sperimentale alla etiologia dei). — Dott. A. Carini . . . . . Pag. 193

Uretero-eteroplastica (Ricerche sperimentali sulla). — Professore G. D'Urso e dott. A. De Fabii . » 348

Urina nel peritoneo (Sulle conseguenze del versamento di). — Dottore L. Rizzo. . . . . » 13

Anno VII. Roma, 15 gennaio 1900 Vol. VII-C. (fasc. 1).

IL POLICLINICO

SEZIONE CHIRURGICA

ORGANO DELLA SOCIETÀ ITALIANA DI CHIRURGIA

DIRETTO DAL

Prof. FRANCESCO DURANTE

Direttore del Regio Istituto Chirurgico di Roma

7461

SOMMARIO.

I. **Prof. Erasmo De Paoli** - *Contributo allo studio clinico delle deviazioni e contratture della colonna vertebrale di origine neurotica ed in ispecie della scoliosi isterica.* — II. **Dott. L. Rizzo** - *Sulle conseguenze del versamento di urina nel peritoneo.* — III. **Dott. Eriberto Ajevoli** - *La genesi del lipoma (La teoria di Grosch ed alcune nuove vedute).* — IV. **Prof. Guglielmo Romiti** - *Di alcune particolarità fibrose e muscolari della « fascia trasversalis » alcune delle quali notate ancora sul vivente.* — V. **Dott. Giuseppe Bellei** - *Ricerche batteriologiche nelle salpingi sane e malate.*

I.

CLINICA CHIRURGICA PROPEDEUTICA DI PERUGIA

CONTRIBUTO

allo studio clinico delle deviazioni e contratture della colonna vertebrale di origine neurotica ed in ispecie della scoliosi isterica

per il Prof. Erasmo De Paoli.

Conferenza fatta al Congresso Medico Umbro (Settembre 1899).

È noto a tutti che l'isterismo nelle sue manifestazioni svariate riveste spesso la forma di molte altre malattie; cosicchè quando una persona evidentemente isterica presenta segni di malattia di un qualunque organo si ha sempre una certa ragione di pensare che si possa trattare di una manifestazione della neurosi senza alterazione materiale. Perciò tutti i pratici sogliono in tal caso essere assai cauti, anzi inchinano piuttosto a porre i più svariati mali presentati dai soggetti isterici sul conto dell'Isterismo, e se commettono un'errore è piuttosto nel senso di attribuire alla neurosi fatti morbosi che ne sono indipendenti.

Malgrado questa tendenza, può però ancora succedere che alcune manifestazioni della grande neurosi sfuggano all'osservazione, e non vengano riconosciute nella loro vera natura. Ciò accade in ispecie quando esse appaiono in soggetti o del sesso maschile, o della prima età, che troppo in generale si credono immuni

dall'isterismo. Potrei qui accumulare un numero considerevole di fatti clinici di svariate manifestazioni dell'isteria, che mentirono la forma di altre malattie, ma credo più opportuno il limitarmi ad un tema più circoscritto ed un po' meno noto, quello delle deviazioni e contratture della colonna vertebrale di natura isterica e neurotica.

Ho avuto occasione di osservarne in questi ultimi due anni alcuni casi tipici, assai differenti fra loro, che paionmi avere un qnalche interesse, specialmente per quanto si riferisce alla difficoltà della diagnosi.

Prima di riferire brevemente le mie osservazioni credo utile dare un rapido sguardo alla letteratura dell'argomento.

Le deviazioni della colonna vertebrale d'origine isterica o nevrotica non furono ancora molto studiate, sebbene già da lungo tempo alcuni autori ne abbiano fatto un qualche cenno. Così l'Esmarch nel suo classico lavoro sulle neurosi articolari accenna alla frequenza della localizzazione della neurosi nella colonna vertebrale. Secondo lui « una parte dei casi che vengono considerati come neu-« ralgie spinali ed irritazione spinale appartiene a questa classe di neurosi: ma « anche coll'osservazione più esatta non è possibile distinguere se il dolore ha « sede nei fori intervertebrali od in una delle piccole articolazioni, che riuni-« scono le apofisi trasverse fra loro e colle coste. Anche qui i sintomi si appa-« lesano all'istessa guisa che nelle altre neurosi articolari. I dolori mostrano « l'istesso carattere di irradiarsi, l'istesso tipo intermittente, divengono all'istesso « modo meno gravi allontanandone l'attenzione e cessano frequentemente in « modo rapido con una medicazione tonica, e con un'influenza psichica energica. « La neurosi vertebrale accompagna non raramente le altre forme di neurosi « articolari, e si avvicenda con queste. Alcuna volta si formano rapidamente « abbastanza gravi deviazioni laterali (scoliosi isterica), che si riconoscono da « questo, che si modificano molto durante l'esame, quando si riesce a distogliere « l'attenzione del paziente, e che spesso scompaiono da se in poche settimane « con una medicazione tonica » (Little). Esmarch riferisce poi in fine due osservazioni di neurosi isterica della colonna vertebrale tolte dallo Skey, ma in queste non si trova cenno di deviazione laterale.

Anche Hirsch e Little hanno studiato l'argomento delle neurosi spinali, e quest'ultimo si è occupato anche degli incurvamenti della colonna vertebrale di origine neurotica.

Jurgens ha pure descritti alcuni casi di neurosi della colonna vertebrale. In un primo si trattava di una ragazzetta di 16 anni che in seguito ad un affaticamento presentava una scoliosi della colonna lombare compensata da una curva opposta alla regione dorsale, sensibilità dolorosa alla pressione sulle vertebre dorsali in alto e sulle lombari inferiori, come nella regione della sinfisi sacroiliaca da ambo i lati. I muscoli lombari erano atrofici; s'aveva di più neurosi dell'articolazione dell'anca e di quella del ginocchio. L'inferma fu curata colla sospensione, colla trazione a pesi nel letto, e facendola camminare. Guarigione.

In un secondo caso si trattava di una giovane di 22 anni, che soffriva dolori nelle vertebre lombari, poi dolore a cintura nel lato sinistro dell'addome,

e nell'arto sinistro, ma non presentava alcuna deformità e deviazione della colonna vertebrale. La paziente curata col riposo in posizione orizzontale e col ghiaccio non migliorò, ma poi curata colle doccie fredde sulla regione dolente e fatta camminare guarì in otto settimane.

Hallion pel primo studiò un po' estesamente la scoliosi neuropatica come una contrattura di origine isterica, e riconobbe che tutte le osservazioni precedenti di Landry, Gracher, Duret, Hirt, i quali in generale ponevano una neurosi come causa, appartengono alla stessa specie. Egli cita pure un caso di Jasinski, in cui in un uomo giovane con movimenti coreiformi si osservava una scoliosi cervicodorsale destra, con forte scoliosi compensatoria della regione lombare.

Pravaz osservò in un altro caso, in seguito ad una forte eccitazione una contrattura del trapezio destro con scoliosi del lato destro, e fortissima sporgenza della scapola col suo angolo inferiore all'esterno e posteriormente. La deformità insorta bruscamente, pur bruscamente dopo un'anno scomparve.

Vie ha aggiunto a questi casi due osservazioni personali, una di Landois, ed un altra di Bourdon. Quest'ultima si riferisce ad una ragazza assai giovane in in cui la scoliosi era unita a forti contratture degli arti. Tutta la sindrome morbosa scomparve colla terapia della suggestione.

Anche Mirallié insiste sulla necessità di separare la scoliosi isterica, in cui debbono riscontrarsi le stigmate dell'isterismo, dalle scoliosi neuropatiche in generale. Nella sua osservazione si trattava di una scoliosi totale d'alto grado, interessante per questo, che la deformità insorse quando i medici parlarono innanzi all'inferma della possibilità che ad un blefarospasmo isterico si associasse una scoliosi, e ne riprodussero la deformità sulla sua colonna vertebrale. Otto giorni dopo la scomparsa del blefarospasmo insorse la scoliosi. Il blefarospasmo si ripetè alcune settimane più tardi, ma in un terzo attacco si formò la scoliosi a destra senza precedente blefarospasmo.

Germant ha riferito un'osservazione raccolta nella clinica privata di Mendel. Si trattava qui di una giovane di 16 anni con scoliosi sinistra d'alto grado, in cui una cura di 9 mesi col massaggio, la sospensione, il corsetto, la suggestione, e la medicatura interna, rimase senza alcun effetto. Quest'esito contrasterebbe completamente, a suo avviso, a quello ordinario degli altri casi, in cui si ottiene la guarigione, sebbene con frequenti recidive.

Vegner riferisce l'osservazione di una giovane di 26 anni di apparenza sana, che da 10 anni presentava accessi isterici, e da un anno e mezzo dopo un parto soffriva di retroflessione uterina. Da sei mesi si era curvata. Il corpo era fortemente inclinato a sinistra; non esistevano dolori; un senso di tensione nel dorso le impediva di andar diritta. La deformità si corresse spontaneamente dopo 14 giorni, per riprodursi alcuni mesi dopo all' istessa guisa, ma questa volta con inclinazione a sinistra. Al momento dell'osservazione si trattava del terzo accesso.

All'esame si riscontrò una scoliosi lombare d'alto grado, convessa a sinistra, con convessità compensatoria a destra della colonna al dorso. I muscoli del dorso

e della regione lombare destra erano più rigidi che quelli dell'altro lato. La curvatura si correggeva un po'nella posizione orizzontale, ma rimaneva sempre evidente. Un'osservazione accurata non permise di trovare stigmate isteriche eccetto che una zona iperestetica posteriormente fra il margine inferiore delle coste e la cresta dell'ileo, che s'arrestava alla linea ascellare posteriore. Fregando col dito su questa zona dal basso all'alto o viceversa l'inferma si raggrinzava accusando violenti dolori, mentre fregando da destra a sinistra e viceversa non manifestava alcuna sofferenza. La scoliosi scompariva colla sospensione ma tornava al cessare di questa.

Colla sospensione giornaliera la scoliosi si attenuò gradatamente e dopo otto giorni era scomparsa. È da notare che ad ogni sospensione succedeva un accesso di singhiozzo spasmodico con forte tachypnoe.

Esaminando l'inferma dopo la guarigione della scoliosi si trovò la prima volta quella zona iperestetica, ma la seconda non si trovò più nulla, e neppure alcun segno di isterismo, solo una sensibilità alla pressione sulle due regioni ovariche. Tre settimane dopo, la paziente ebbe un nuovo accesso isterico: dopo sei mesi la deviazione non era più riapparsa.

Vegner insiste sulla circostanza che senza questi accessi nervosi precedenti nulla avrebbe richiamata l'idea d'una scoliosi isterica, perchè mancavano i disturbi della sensibilità, i punti dolorosi, la limitazione del campo visivo, e s'aveva solo la zona iperestetica in corrispondenza del quadrato dei lombi, che per i suoi particolari si manifestava come una stigmata isterica.

Ecco le osservazioni da me raccolte.

Osservazione I. — *Scoliosi isterica in ragazzina di 12 anni.* — La mia prima osservazione si riferisce ad una ragazzina di 12 anni, certa Pistono da Perugia, che ricoverò in Clinica per una grave deviazione della colonna vertebrale, appalesatasi da alcuni mesi e congiunta a gravissime sofferenze.

Essa nella prima infanzia aveva sofferto di suppurazione delle ghiandole cervicali, era di statura piuttosto bassa, era del resto abbastanza robusta, e con aspetto di intelligenza assai svegliata. Aveva avuto le mestruazioni per la prima volta ad 11 anni, ma in seguito assai irregolarmente.

Quattro mesi prima, dopo un affaticamento, era stata colta improvvisamente da un dolore acuto in corrispondenza dell'ipocondrio destro, che le impediva di compiere qualsiasi movimento e la forzava a posare in letto solo sul fianco destro. Il dolore si manifestava ad accessi nella giornata: intanto s'andava formando una deviazione laterale della colonna vertebrale, che s'inclinava verso il lato opposto a quello del dolore.

Esame obbiettivo. — Giovinetta di piccola statura ma abbastanza ben costituita, aspetto di grave sofferenza. Presenta una piccola cicatrice alla regione cervicale, ma non ha ghiandole tumefatte. Accusa un dolore violento in corrispondenza del 6° ed 8° spazio intercostale e dell'ipocondrio destro, che si esaspera ad ogni lieve movimento, ed alla più piccola pressione lungo gli spazi intercostali. Le manifestazioni dolorose sono accentuatissime, e paiono aggravarsi quando l'attenzione nostra vi si rivolge in particolare.

La colonna vertebrale nella posizione orizzontale mostra una lieve sporgenza in corrispondenza dell'apofisi spinosa dell'11ª vertebra dorsale, e mostra pure in basso una forte deviazione laterale verso sinistra.

Esaminando l'addome lo si trova un po' teso e dolente alla pressione in ispecie nell'ipocondrio destro, ma sebbene la paziente richiami in ispecial modo la nostra attenzione su questa parte, che è a suo avviso la sede principale del suo male, non vi si riscontra nulla di anormale. L'area epatica e stomacale non sono aumentate. La pressione sui corpi delle ultime vertebre dorsali dal lato dell'addome non ci rivela alcuna deformità nè sensibilità dolorosa alla pressione.

Mettendo la ragazzina nella posizione eretta si constata anche meglio la forte deviazione della colonna vertebrale, la scoliosi verso il lato sinistro col massimo della sporgenza laterale in corrispondenza delle ultime vertebre dorsali, compensata in parte da una deviazione opposta della colonna più in alto. La pressione sulle apofisi spinose delle ultime tre vertebre dorsali è dolorosa, ma non l'è quella sulle apofisi sottostanti. La spalla sinistra è molto rialzata mentre la destra è abbassata: l'anca sinistra è più sporgente all'esterno, e la gamba destra appare più corta.

Sospesa la ragazzina coll'apparecchio Sayre la deformità si corregge quasi completamente; ma applicatole un corsetto gessato nella posizione corretta, la ragazzina accusa sofferenze atroci e si comprende che essa ha potuto riprendere la posizione viziosa sotto l'apparecchio, cosicchè si è forzati a toglierlo.

Esaminata la paziente in presenza della scolaresca, constato la contraddizione esistente fra la gravità delle sofferenze accusate e le condizioni generali abbastanza buone, la non corrispondenza fra la direzione delle neuralgie intercostali e la sede dei dolori alle vertebre, l'evidente esagerazione delle manifestazioni dolorose, in cui la ragazzina pare compiacersi alla nostra presenza, il cessare delle sofferenze nelle ore della notte, la nessuna utilità dell' immobilità e di un apparecchio contentivo, che paiono invece aumentare le sofferenze, e diagnostico: una neuralgia intercostale con scoliosi di natura isterica in fanciulla adolescente.

Faccio applicare un vescicatorio sulla sede principale della neuralgia, ed ordino i bromuri ad alta dose. I dolori al torace ed all'ipocondrio si emendano rapidamente, ma la ragazzina comincia ad accusare violenti dolori alla regione cervicale, i cui movimenti le sono causa di sofferenze atroci, che pur sopravvengono ad accessi. La pressione sulle apofisi trasverse della 4ª, 5ª e 6ª vertebra cervicale dal lato sinistro è dolorosissima, e nell'accesso doloroso il collo si piega fortemente in avanti e da questo lato. Seguitando la cura coi bromuri le sofferenze si dileguarono lentamente, e scomparve ogni deformità della colonna vertebrale.

Nei due anni ora trascorsi la ragazzina accusò a quando a quando dolori od accessi nella regione cervicale: ora è sempre nervosa, ed un po' piagnucolosa. Da 15 mesi è apparsa una tumefazione indolente del pollice della mano destra. Un pratico giudicò si trattasse di un ascesso e praticò un'incisione che diè solo esito a sangue. Ora le due falangi sono sempre ispessite per una produzione apparentemente d'origine periostea, l'articolazione è un po' rigida, non dolente, e ricoperta da pelle sana.

In questo caso le manifestazioni ghiandolari nella prima infanzia, il dolore alla pressione sulle apofisi spinose, la lieve sporgenza indietro di una di queste, la scoliosi insorta e rapidamente aggravatasi insieme alle neuralgie intercostali potevano far giudicare si trattasse di un male di Pott a corso rapido. L'abito esterno della ragazzina, e l'evidente esagerazione delle sofferenze, la scomparsa completa della deviazione nella sospensione, l'aggravarsi delle sofferenze coll'immobilità e col bendaggio permisero di riconoscere la natura isterica dei fenomeni. La loro rapida scomparsa con opportuna cura tonica ed antispasmodica confermò l'esattezza del diagnostico.

In quest'osservazione parmi più degno di nota:

1° che la deviazione isterica della colonna vertebrale insorse nell'adole-

scenza come primo fenomeno della neurosi, senz'altro segno concomitante, che valesse a chiarirne la natura;

2° che le sofferenze provocate erano assai intense, a carattere neuralgico, e sotto forma d'accessi;

3° che la sede della contrattura si spostò bruscamente dalla regione lombare alla cervicale.

Osservazione II. *Contrattura isterica ad accessi della colonna vertebrale cervicale in bambina di 8 anni in seguito a lieve trauma.* — Un'altra ragazzina, certa B..... Settimia, di anni 8, da Castiglione del Lago, ha presentata un'altra forma di neurosi isterica della colonna vertebrale che parmi pur meritevole d'essere descritta.

Essa un giorno del giugno 1896 stava nella scuola di cattivo umore, si teneva ostinatamente colla testa appoggiata fra le braccia sul banco, e non voleva alzarla per quanto la maestra l'esortasse a farlo. Questa, un po' manesca d'abitudine, impazientitasi, le amministrò un colpo col taglio della mano sulla nuca. La bambina flesse anche di più il collo e non fu più possibile di farle rialzare la testa, spasmodicamente appoggiata contro il petto.

Fu portata a casa in questo stato, e l'egregio dott. Tacchi, medico di quel Comune, alla cui cortesia e diligenza debbo in somma parte questi particolari, constatò una flessione forzata della colonna cervicale, con inclinazione maggiore verso il lato destro, e contrattura dei muscoli flessori del collo in ispecie dal lato destro, e dei muscoli serratori della mandibola. Gli parve pure di notare un infossamento anormale al disopra dell'apofisi spinosa della sesta vertebra cervicale.

Solo dopo due ore egli riuscì a sollevare la testa senza provocare alcuno scricchiolio che accennasse a riduzione di spostamento delle vertebre. Nei giorni seguenti non si notò alcuna ecchimosi al collo, ed assunte informazioni si seppe che il colpo dato dalla maestra sulla nuca era stato tutt'affatto leggero.

La ragazzina parve guarita, ma dopo 6 mesi senza causa nota si riprodussero improvvisamente gli stessi fenomeni, perdurando per un ora incirca. Fu allora applicato un bendaggio indurito che fu tenuto per molti mesi. Poi gli accessi scomparvero.

La ragazzina, molto irritabile, nervosa, era in preda a crisi di pianto e di grida, e gli accessi di contrattura al collo si ripetevano per lievissime cause come una puntura di vespa, l'applicazione di una lama fredda di coltello, ed anche senza causa di sorta, e durante il sonno. Alla contrattura del collo si associava pure quella dei muscoli della mandibola, e quella dei muscoli dell'arto superiore di destra.

Esaminata da me in un periodo di tempo (estate 1897) in cui essa non presentava più accessi da alcuni mesi, constatai: il collo, in attitudine normale, compie tutti i suoi movimenti con facilità; è solo un po' meno libero il movimento di flessione, liberissimi per contro quelli di estensione e di lateralità. Esiste una sensibilità anormale alla pressione sulle apofisi spinose e sulle trasverse di destra della 4ª e 5ª vertebra cervicale, e dello sternocleido-mastoideo dello stesso lato. Anche compiendo movimenti forzati del collo non si osserva ombra di spostamento. Consigliai i brumuri.

Nell'inverno successivo essa ebbe di nuovo alcuni accessi che furono preceduti da segni di una grande eccitabilità.

Ebbi nuovamente ad esaminarla nel marzo 1898.

Nel collo non si notava alcuna deformità o deviazione delle vertebre cervicali. I muscoli non erano atrofici. Esisteva una sensibilità esagerata in corrispondenza delle apofisi spinose e delle trasverse, in ispecie di destra, della 4ª e 5ª

vertebra cervicale. La ragazzina si mostrava assai contenta di eccitare interesse ed esagerava evidentemente le sue sofferenze.

Tutta la famiglia si dimostrava composta di neuropazienti.

Si confermò allora la diagnosi già fatta l'anno precedente di accessi di contrattura dei muscoli del collo, con flessione e inclinazione laterale forzata delle vertebre cervicali da isterismo infantile.

Due anni dopo il primo accesso, apparvero vere convulsioni isteriche generali con prevalenza dei movimenti al lato destro.

Ora la ragazzina sottoposta all'uso dei bromuri non ha più sofferto accessi di sorta.

Questo caso ha assunto uno speciale interesse, perchè diè luogo ad un processo penale, ed era assai importante riconoscere la natura neuropatica, isterica, degli accessi di contrattura per attenuare la responsabilità della maestra, che sarebbe stata ingiustamente aggravata da una diagnosi inesatta di sublussazione recidivante, di spostamento dei fasci muscolari pel trauma, ecc.

Mancando in questo caso ogni altro segno di isterismo e trattandosi di una vera bambina, solo collo studio accurato e prolungato dei fenomeni si potè venire alla diagnosi della loro natura. L'interessante di questi casi sta appunto in ciò che le manifestazioni alla colonna vertebrale costituiscono un fenomeno precoce della neurosi isterica, ed aprono la via ad altri più manifesti e più noti. Riconoscerne la natura in tempo ha una grande importanza in ispecie per la prognosi e per la cura.

Lo studio dei due casi precedenti mi ha spinto a riesaminare una signorina già da me visitata 2 anni fa in unione all'egregio dott. Santovecchi, chirurgo primario di Umbertide, la quale aveva presentati fenomeni che potevano aver rapporto con la malattia ora da me studiata e sulla cui natura esistevano grandi dispareri fra i varii medici che si erano succeduti nel visitarla e curarla.

Ecco il risultato del mio esame.

A. R., d'anni 35, ha il padre sano, due sorelle e due fratelli sani, ha perduta la madre in età avanzata per tubercolosi a corso rapido. Nell'infanzia non fu mai ammalata, non presentò manifestazioni di scrofola. Fu mestruata a 12 anni e mezzo senza sofferenze, poi le mestruazioni si mantennero regolari. Verso i 17 anni, dopo uno spavento, cominciò ad avere crisi di pianto e di movimenti convulsivi senza perdita di conoscenza, veri accessi isterici tipici, che si sono sempre ripetuti. Anche una delle sue sorelle ne presenta di analoghi. Dopo gli accessi le restava una forte cefalea, con tumefazione delle palpebre, e qualche volta un po' di oscuramento della vista e vertigini.

Nel dicembre del 1894 cadde scendendo la scala e battè sull'occipite e sulla regione del sacro, producendosi là una ferita, qui una contusione. Si fece molto male, ma non si spaventò affatto per la caduta e per le conseguenze, che guarirono in una ventina di giorni, lasciandole però delle neuralgie diffuse alla testa all'addome e alla spina vertebrale ed un certo grado d'indebolimento.

Passati altri due anni in queste condizioni ebbe ragione di affaticarsi molto per assistere una sua sorella inferma di tifo, e dovè sollevare pesi un po' forti; le sue sofferenze si aggravarono, come progredì il deperimento generale. Apparvero allora forti dolori alle regioni ovariche, l'addome si fece teso e dolente, e si manifestò una sensibilità dolorosa alla colonna vertebrale ed in ispecie alle apofisi spinose delle ultime vertebre dorsali ed alla parte inferiore del torace. Essa cominciò a febbricitare la sera. Fu allora dal medico curante e da altro consulente fatta diagnosi di peritonite tubercolare con pessimo pronostico, ed intrapresa una cura che fu proseguita per 6 mesi senza notevole vantaggio.

Le sue sofferenze persistettero e si aggravavano notevolmente nei periodi mestruali, solo scomparve la febbre e si arrestò il deperimento generale. In un periodo mestruale in cui i dolori alla colonna vertebrale eransi esagerati fu visitata da un collega che constatò una dolorabilità intensa in corrispondenza delle apofisi spinose delle ultime vertebre dorsali, ed una deviazione laterale (scoliosi) della colonna lombare, e fece diagnosi di morbo di Pott. Furono allora applicati due potenti caustici ai lati delle apofisi spinose delle vertebre lombari, poi un corsetto gessato.

L'inferma riferisce di aver sofferto orribilmente a causa di questo corsetto, che i dolori all'epigastrio ed all'addome in generale si accrebbero fortemente, e che le sue condizioni generali deperirono anche di più. Il bendaggio fu tolto a causa delle sofferenze e sostituito poi più tardi con un corsetto meccanico che essa ha poi sempre portato e da cui ebbe un reale sollievo.

In questi due anni essa, a suo dire, è ritornata alle condizioni precedenti all'applicazione del caustici, e del bendaggio gessato. I dolori alla colonna vertebrale si sono molto attenuati, solo risente un senso di stanchezza e di stiramento nella colonna vertebrale se si affatica e cammina a lungo; allora deve porsi in letto in posizione orizzontale per qualche tempo e le sofferenze si alleviano. Quando è in letto in posizione orizzontale risente un po' di dolore nella regione del dorso in ispecie se depone il busto meccanico; ha però sempre i dolori all'addome in ispecie nelle regioni ovariche, e i dolori alla gamba destra, e qualche volta a causa di questi non può riposare.

Esame obbiettivo. — Giovane ben costituita scheletricamente, ma assai magra ed anemica; aspetto di sofferenza ma non di cachessia. Non presenta traccia di tumefazione dei gangli linfatici. Organi del respiro e della circolazione normali. Addome non tumefatto, funzioni digestive abbastanza buone.

Messa a nudo la regione del dorso si riscontra una scoliosi di modico grado della parte lombare della colonna vertebrale verso sinistra. Il punto più sporgente verso sinistra corrisponde all'apofisi della terza lombare e dista dalla linea mediana 2 centimetri in circa, poi l'allontanamento della linea mediana si va attenuando in basso ed in alto. Non si ha in alcun punto sporgenza all'indietro di apofisi spinosa lombare (cifosi). Nella regione dorsale si osserva una più lieve curva compensatoria nel lato opposto. La massa lombare dei muscoli è più sviluppata e sporgente al lato sinistro, mentre al lato destro lo è meno, e si ha uno stato maggiore di tensione e rigidezza, e maggiore dolorabilità alla pressione. Nella flessione della colonna vertebrale la scoliosi pare accentuarsi, mentre par scomparire nell'estensione. La pressione sull'apofisi spinosa della 1ª vertebra sacrale, e quella sulla apofisi spinosa della 10ª dorsale sono assai dolorose, non lo è quella sulle apofisi delle vertebre lombari.

La metà destra del torace appare un po' più ampia e sporgente della metà sinistra; la pressione sulle parti laterali ed inferiori del torace è assai dolorosa: dolorosissima quella sulle regioni ovariche in ispecie sulla destra, e quella sull'anca dello stesso lato. I dolori si irradiano anche all'arto inferiore dello stesso lato, e giungono fino al ginocchio. La pressione sulla direzione dello sciatico non è dolorosa.

L'inferma può flettere la colonna vertebrale sino a formar quasi un angolo retto col bacino, può piegarla assai da ambo i lati, ed estenderla in modo da arrovesciarsi all'indietro senza soffrire, cosicchè può dirsi che non esiste affatto limitazione dei movimenti della colonna in alcun punto. Però dopo questi movimenti esagerati essa risente un po' di indolenzimento e di pena.

L'esame della sensibilità rivela nella cute zone di iperestesia commiste a zone di ipoestesia, ma non di anestesia completa. Anche la sensibilità dolorifica

è molto ineguale nei varii tratti della cute. Si ha in generale un'iperestesia lungo la colonna vertebrale, ed un'ipoestesia nelle estremità inferiori ed in ispecie nella coscia destra.

Che l'inferma sia affetta da isterismo, e che molti dei fenomeni da essa presentati, come i dolori ovarici, l'ipoestesia, gli accessi convulsivi, e le crisi di dolori nei periodi mestruali, siano di natura isterica, non può essere dubbioso. Può insorgere il dubbio se anche i dolori lungo la colonna vertebrale e la deformità insorta debbano attribuirsi all'istessa origine, o non dipendano invece da un processo ora esaurito di morbo di Pott con lesione prevalente da un lato dei corpi vertebrali. Il gravame ereditario dal lato della madre appoggerebbe questa seconda idea. Ma la mancanza assoluta di cifosi, la mobilità perfetta della colonna vertebrale in tutti i sensi, la sede dei dolori alla pressione sulle apofisi di vertebre assai discoste dal punto della scoliosi, l'aggravarsi di questi insieme agli altri dell'addome, della regione ovarica, del torace nei periodi mestruali, ed, al dire dell'inferma, ogniqualvolta essa, per una qualsiasi causa, è in istato di maggior indebolimento, mi farebbero escludere il morbo di Pott, e pendere verso l'idea che si tratti di una semplice scoliosi isterica. Questo giudizio ha anche l'appoggio di una grande autorità chirurgica, il prof. Durante, che ebbe ad esaminare l'istessa inferma due anni or sono ed emise l'istessa opinione riguardo alla natura del suo male.

Due fatti confortano a mio avviso questo giudizio; il primo è che il processo tubercolare della colonna vertebrale avrebbe dovuto arrestarsi appunto nel momento in cui le condizioni dell'inferma erano più gravi e più pronunziato il suo esaurimento generale. Il secondo, anche più importante, è che la deformità si è certamente in questo tempo diminuita, essendo ora la scoliosi assai meno pronunziata di quello che fosse due anni or sono.

In questo caso la lunga durata della malattia potrebbe far temere siano insorte modificazioni permanenti nella forma dei corpi vertebrali, nella lunghezza delle parti legamentose, nella struttura dei fasci muscolari, che difficilmente possano scomparire in totalità. Ma gli esempi ripetuti di scomparsa repentina di contratture articolari di natura neurotica esistenti anche da anni, lasciano ancora una speranza di guarigione completa.

Di un ultimo caso voglio farvi parola, che potei studiare insieme all'egregio dott. Mattoli, chirurgo primario a Tolentino, e che parmi abbia un qualche rapporto coi precedenti.

Un certo Mercarelli Nicola, d'anni 40, da Tolentino, immune da labe gentilizia, e vigoroso, sei mesi prima, saltando un fossato, aveva provato un senso di strappamento doloroso alla colonna vertebrale lombare. Il dolore si attenuò ma non scomparve, ed egli cominciò a provare nella posizione eretta la sensazione di pendere dalla parte destra, e di dover fare uno sforzo per mantenersi diritto. Circa un mese più tardi insorsero dolori lungo il decorso degli sciatici, e le gambe divennero deboli in modo che egli si affaticava assai presto. I dolori scomparivano nell'immobilità, ma insorgevano in ispecie alla gamba destra se egli si voltava un po' bruscamente nel letto.

Continuò così per cinque mesi con sensibile aggravamento di tutti i disturbi descritti.

Si notò allora dai medici curanti una tumefazione nella regione lombare destra, che fu giudicata come un ascesso congestizio da male di Pott, e su cui si praticarono più punture esplorative senza risultato.

Esame obbiettivo praticato in unione al dott. Mattoli. Uomo di costituzione assai vigorosa. Esaminando la colonna vertebrale si nota una deviazione della

colonna vertebrale, una scoliosi verso il lato sinistro. Nella regione lombare destra esiste una sporgenza ricoperta da pelle lievemente ispessita, non dolente alla pressione, in cui si nota un oscuro senso di fluttuazione palpando nel senso verticale ma non nel trasversale, e che par data da una sporgenza dei muscoli della regione lombare di questo lato.

La pressione sulle apofisi spinose della 3ª-4ª-5ª vertebra lombare provoca dolore. Il tronco è lievemente deviato verso destra per una lieve scoliosi compensatoria alla regione dorsale. Dolorabilità lungo il corso dei nervi sciatici, e notevole debolezza negli arti inferiori, sebbene i muscoli siano assai validamente sviluppati.

Le funzioni digestive sono ottime, le condizioni generali affatto inalterate malgrado la durata un po' lunga della malattia e l'immobilità.

Si diagnosticò una scoliosi neurotica occasionata da lieve trauma con irradiazioni dolorose lungo gli sciatici; si escluse perciò completamente la diagnosi di male di Pott, cui contraddiceva lo stato florido della sua costituzione. Si fece prognosi favorevole.

Il decorso ulteriore del processo confermò il nostro giudizio. L'infermo, con una semplice cura di bagni marini, e con un moderato esercizio, migliorò rapidamente. Ora solo restando in piedi a lungo prova un lieve dolore al polpaccio destro, ma non avverte più stanchezza anche dopo lunghe camminate.

La scoliosi si è corretta quasi completamente, e sono cessati i dolori spontanei e provocati dalla pressione nel rachide; è scomparsa la tumefazione della regione lombare.

Parmi che anche in questo caso si sia trattato di una contrattura della colonna vertebrale originata da un lieve trauma ed aggravatasi successivamente. I dolori lungo gli sciatici debbono considerarsi come fenomeni di irradiazione analoghi alle nevralgie intercostali osservate nel primo caso.

Nella scienza è ben nota la scoliosi ischiatica, cioè la deviazione laterale della colonna vertebrale secondaria alle neuralgie dello sciatico; ma non trovasi ancora accennata una forma di neurosi locale traumatica della colonna vertebrale con ischialgia bilaterale secondaria.

Ed ora permettete che riassuma il risultato di queste mie osservazioni cliniche aggiunte alle poche già esistenti nella letteratura, e vi esponga alcune considerazioni generali su quest'argomento ancora così poco noto delle deviazioni e contratture della spina di origine isterica, o neurotica.

In soggetti predisposti, dopo un lieve trauma e spontaneamente insorge in modo brusco, od anche lentamente, una fissità della colonna vertebrale, o in posizione affatto abnorme di deviazione laterale (scoliosi) od anche più raramente di flessione con inclinazione laterale. La fissità è data da una contrazione spasmodica e più spesso ancora da una vera contrattura dei muscoli di un lato della colonna vertebrale. La deviazione, se recente, scompare affatto nella sospensione, se antica si attenua senza scomparire completamente; può essere modificata volontariamente.

Queste manifestazioni alla spina appartengono al gruppo delle contratture isteriche, come il piede equino, la mano flessa, le contratture al ginocchio, le cosidette neurosi articolari dell'Esmarch, ed hanno con queste di comune un carattere di transitorietà; apparse come queste senza causa alcuna o per lievi cause, in ispecie per traumi di non grande importanza, sogliono dissiparsi spon-

taneamente, spesso mutando di sede ed alternandosi con altri fenomeni della neurosi.

Esse sono spesso associate a sensazioni dolorose che hanno la loro sede principale nella spina, ma s'irradiano anche a distanza, lungo vie nervose che non sono direttamente in rapporto colle vertebre deviate.

Le irradiazioni dolorose sono molto diffuse, e risiedono spesso nei nervi intercostali, nello sciatico, nelle ovaia. I dolori sopravvengono o si aggravano ad accessi. Alcuna volta l'iperestesia delle parti superficiali e profonde è fortissima, altra volta si appalesa soltanto nei movimenti e per la pressione.

Esse rappresentano il più delle volte manifestazioni precoci della neurosi, e si osservano perciò più spesso in bambine ed adolescenti. Così nei primi miei due casi si trattava di ragazzine di nove e tredici anni, nel caso di Jurgens di una giovane di sedici anni, in quello di Germant pure d'una giovane di 16 anni, in quello di Bourdon d'una ragazza assai giovane.

Le persone affette appartengono nella immensa maggioranza dei casi al sesso femmineo.

Mentre la diagnosi delle neurosi articolari degli arti non è d'ordinario troppo difficile, perchè l'evidente mancanza di alterazioni dei tessuti articolari, l'esistenza di anestesie circoscritte nell'arto affetto e la scomparsa della rigidità nella narcosi, permettono di escludere l'esistenza di altre malattie articolari, quella della neurosi della spina è assai difficile, e i suoi fenomeni vengono facilmente interpretati come sintomi di rachitide o di tubercolosi.

Nel maggior numero dei casi all'insorgere della malattia precedette un trauma che interessò la regione della colonna vertebrale. Il trauma però non fu d'ordinario di grande momento e consistè in una semplice contusione, od in uno strappamento di parti molli da distensione o da sforzo. Fra il trauma e l'insorgere della neurosi trascorsero anche mesi ed anni. Alcune volte non s'ebbe trauma di sorta, e la malattia è insorta affatto spontaneamente.

Quando il trauma agì come causa occasionale dell'insorgere dei fenomeni, noi possiamo qui anche parlare di una vera neurosi traumatica locale nel senso dello Strümpell. Anche qui abbiamo una serie di disturbi funzionali, senza lesione materiale, di forma veramente neurotica; si manifesta l'isteria traumatica nel senso dello Charcot.

Può dirsi collo Strümpell che la parte colpita dal trauma perde una porzione dei suoi rapporti normali colla psiche, e resta soggetta ad eccitazioni abnormi, che partono dai centri volontari del movimento. Gli stessi dolori non sono che allucinazioni da eccitazione spontanea abnorme nel centro della conoscenza. La sede della malattia sarebbe adunque centrale, nel cervello, nella psiche.

Come nelle altre manifestazioni neurotiche, anche qui i sintomi subiettivi predominano sugli oggettivi. Le manifestazioni dolorose insorgono ad accessi e sono veramente straordinarie; le inferme si agitano, si sbattono e sembrano compiacersi che le loro sofferenze eccitino l'attenzione; sogliono però riposare la notte. Anche qui esiste un'evidente mancanza di rapporto fra la lunga durata

e l'intensità delle sofferenze da un lato e la poca gravità delle lesioni materiali ed il mantenersi delle buone condizioni generali dall'altro.

La sede dei dolori alla pressione sulle apofisi spinose vertebrali e quella delle irradiazioni dolorose non corrispondono sempre ed interamente a quella della sede della deformità nella spina, nè a quella dei nervi che là prendono origine.

I disturbi dei movimenti della colonna non sono in rapporto colla sede e colla forma della deviazione; variano notevolmente da un momento all'altro, in ispecie coll'intensità dei dolori.

Le cure antiflogistiche, l'immobilità, il riposo, i bendaggi aggravano per lo più le sofferenze, mentre le cure ricostituenti, gli antispasmodici, ed in ispecie l'esercizio ed un'opportuna cura suggestiva riescono di singolare efficacia.

È molto utile sopratutto far comprendere alle inferme che si è capita la vera natura delle loro sofferenze, e che non si tratta di nulla di grave e di irrimediabile. Esse, che finchè vedono il loro curante nell'incertezza diagnostica, sembrano compiacersene ed esagerano le loro sofferenze, quando si avvedono che egli è giunto sulla retta via, quasi come scoperte nel loro inconscio inganno, sogliono calmarsi e migliorare rapidamente.

Accanto alle forme transitorie se ne hanno altre più ostinate e permanenti. Vi è in generale tendenza a credere che nelle neurosi articolari anche dopo lunghissimo tempo non esistano alterazioni materiali delle articolazioni, per modo che queste siano sempre in grado di riprendere la loro funzione normale al cessare della contrattura.

Ma i risultati delle esperienze sugli effetti dell'immobilità prolungata sui tessuti peri-articolari ed articolari, ed alcune osservazioni cliniche, sebbene non confortate da esame anatomico, mi fanno giudicare che nelle deviazioni della colonna che datano da lungo tempo, si modifichino non solo le parti molli articolari e periarticolari ma la stessa forma e resistenza dei capi ossei, per modo che la deviazione si faccia poi permanente ed irrimediabile.

BIBLIOGRAFIA.

ESMARCH. *Ueber Gelenkneurosen.* Kiel, 1862.
HIRSCH. *Beiträge zur Kenntniss und Heilung der Spinal-Neurosen.* Königsberg, 1843, pag. 30.
LITTLE. *On Spinal Weakness and Curvature.* London, 1868, pag. 82.
JÜRGENS. *Zur Pathogenese und Casuistik der Gelenkneurosen.* Kiel, 1882.
HALLION. *Des déviations vertèbr. neuropath.* Nouv. Iconographie de la Salp., tom. V, 1892.
VIE. *De la Skol. Hyst.* Thèse de Paris, 1892.
MIRALLIÉ. Revue d'orthopéd. 1896.
GERMANT. *Ueber hysterische Skoliose.* Dissert. Berlin, 1897.
VEGNER. *Ein Fall von hysterischen Skoliose.* Deutsche Zeitschrift für Chirurgie, 50 V., 1 e 2 puntata.
STRÜMPELL. *Ueber die traumatischen Neurosen.* Berliner Klinik. III.
OPPENHEIM. *Die traumatischen Neurosen.* Berlin, 1889.

II.

ISTITUTO DI PATOLOGIA E CLINICA PROPEDEUTICA CHIRURGICA
DELLA R. UNIVERSITÀ DI NAPOLI
diretto dal Prof. A. D'ANTONA

Sulle conseguenze del versamento di urina nel peritoneo

RICERCHE SPERIMENTALI

per il DOTT. L. RIZZÒ.

Le alterazioni locali, che determina il versamento di urina nella cavità peritoneale ed i fenomeni generali, che si notano nell'organismo in seguito al riassorbimento di essa, non ancora possono dirsi nettamente definiti, malgrado il discreto contributo di lavori clinici e sperimentali, nei quali l'accordo fra i diversi autori è lungi dall'essere completo. E questo disaccordo forse è dovuto in parte alle gravi difficoltà, che s'incontrano nel mantenere al coperto da qualunque infezione il peritoneo continuamente bagnato di urina, e quindi alla difficoltà di sceverare in modo indiscutibile le alterazioni dovute all'infezione, da quelle dovute all'azione propria dell'urina; in parte mi sembra dovuto a ciò, che finora nell' interpretazione dei fatti si è tenuto poco o nessun conto dell' azione del trauma, che necessariamente bisogna determinare nel peritoneo per istituire delle ricerche di questo genere.

I primi, che nel campo sperimentale rivolsero la propria attenzione agli effetti dell'entrata dell' urina nella cavità peritoneale, furono nel 1879 ISRAËL e GRAWITZ (1), i quali nei cani mettevano a nudo dalla via lombare uno degli ureteri, lo sezionavano immediatamente in sotto della pelvi renale e ne innestavano il capo centrale nella cavità addominale. La maggior parte degli animali sopravvissero all'operazione e quando furono uccisi a diversi intervalli, mostrarono all'autopsia idronefrosi per chiusura dell'estremità del moncone centrale dell'uretere, determinata da un processo di peritonite generale adesiva, che essi mettevano in conto della presenza dell'urina nella cavità peritoneale.

A conclusioni diametralmente opposte alle precedenti pervennero TUFFIER e STRAUSS, i quali sostennero, che qualunque versamento duraturo di urina nel peritoneo è immancabilmente seguito da peritonite e morte dell'animale. Essi si rendevano conto della costante infezione del peritoneo con l'ammettere una migrazione di germi attraverso le pareti intestinali, il cui rivestimento peritoneale era stato stimolato e profondamente alterato dall'azione dell'urina.

Alla stessa causa attribuiva la peritonite diffusa e la morte dell'animale BÜDINGER (2) in due casi, in cui tentando l'innesto degli ureteri, ebbe per accidente versamento di urina nella cavità peritoneale. Vedremo in seguito come oggi non

possa più sostenersi l'insorgenza di una peritonite generale, capace di uccidere l'animale, pel semplice fatto dello stimolo e dell'alterazione dell'endotelio peritoneale.

In questi ultimi tempi la questione è stata ripresa da Willgerodt (3) e da Klink (4) (1897), i quali contemporaneamente ed indipendentemente l'uno dall'altro hanno istituito una serie di ricerche, da cui hanno tratto delle conclusioni in parte concordi, in parte contradittorie.

Villgerodt ha sperimentato solamente sui cani e per guidare l'urina nel peritoneo o recideva l'uretere, fissandone il capo centrale su di un punto qualunque della cavità addominale, ovvero resecava un tratto di parete vescicale con lo sbocco di un uretere e trasportava tutto nella cavità peritoneale, dopo aver suturato la ferita della vescica.

Come conclusione delle sue ricerche egli dice, che i fenomeni osservati dopo l'entrata dell'urina nella cavità peritoneale sono di due specie: da una parte si determina una malattia locale del peritoneo, una peritonite adesiva, dall'altra il riassorbimento dell'urina mena ad un avvelenamento generale dell'organismo, all'uremia. Nella maggior parte dei casi la peritonite adesiva chiude rapidamente il capo centrale dell'uretere ed impedisce l'uremia; nei casi in cui ciò non ha luogo si verifica l'uremia con tutti i suoi sintomi, fra cui principalissimo il vomito.

Il Klink invece ha sperimentato sui conigli e sui cani, sia iniettando mediante una siringa quantità progressivamente crescenti di urina umana nella cavità peritoneale, sia facendo delle ferite alla vescica dell'animale, che venivano suturate dopo un tempo più o meno breve, e sia finalmente recidendo l'uretere ed innestandone il capo centrale al peritoneo parietale, dopo aver chiuso con un laccio di seta il capo periferico. Dai sintomi osservati durante la vita e dalle alterazioni riscontrate alla sezione dopo la morte degli animali, il Klink si tiene autorizzato a concludere, che tanto nel caso di presenza temporanea, quanto nel caso di presenza continua dell'urina nella cavità peritoneale non si producono alterazioni gravi e durature dell'organismo, purchè il rene dell'altro lato funzioni normalmente.

Prima di fare qualche considerazione sui fatti notati dai citati autori e prima di esporre l'esito delle mie ricerche, desidero riportare qualche caso clinico, perchè mi sembra assai utile di trarre vantaggio, sia pure in un lavoro semplicemente sperimentale, dei criteri, che possono ricavarsi dal ricco contributo dei casi clinici, alcuni dei quali in date circostanze hanno tutto il valore di un'esperienza.

Herrick (5) nel 1893 pubblicò 7 casi di rottura della vescica, dei quali 3 extra- e 4 intraperitoneali. Di questi 7 casi alcuni furono operati, altri no, ma tutti furono seguiti da morte. Dei quattro casi di rottura intraperitoneale tre finirono con la peritonite settica; il quarto morì al nono giorno non di peritonite ma per complicanze determinate dallo stesso trauma, che avea fatto rompere la vescica: all'autopsia fu riscontrata integrità completa del peritoneo parietale e viscerale.

Il relatore attribuisce la causa della infezione peritoneale nei primi tre casi

al cateterismo praticato dopo l'accidente; tanto più che nel quarto caso, in cui il cateterismo non fu eseguito, non si ebbe traccia di peritonite.

Un altro caso di rottura intraperitoneale della vescica è riferito da Krafet nel 1894. L'ammalato fu cateterizzato ma non operato e morì alla fine del quarto giorno. L'A in base alle considerazioni suggeritegli da questo caso e da altri da lui raccolti nella letteratura, conchiude, che la rottura della vescica nel peritoneo ed il versamento di urina, che ne consegue, producono la maggior parte delle volte peritonite, dipendente non dall'azione dell'urina sul peritoneo, ma dall'infezione apportata col cateterismo o altrimenti. Aggiunge, però, che anche nei casi, in cui manca la peritonite, se non si arreca dal chirurgo un aiuto al paziente, si può avere la morte per intossicazione da riassorbimento dei principii dell'urina.

Leuz (6) nel 1895, quale contributo alla casuistica delle rotture intraperitoneali della vescica, riferisce un altro caso avvenuto in un uomo a 35 anni, in cui non fu praticato cateterismo e s'intervenne chirurgicamente 15 ore dopo la lesione. Durante la laparotomia eseguita per suturare la vescica, si ebbe agio di riscontrare il peritoneo parietale e viscerale completamente integro, senza neppure la traccia di una semplice iniezione vasale. L'infermo guarì. Dalla discussione clinica di questo caso l'A. trae due conclusioni:

1° che l'urina normale è innocente pel peritoneo;

2° che si espone l'infermo a gravi rischi sottoponendolo al cateterismo.

Dalla breve esposizione di questi casi e dagli altri, che si trovano citati nei comuni trattati di patologia chirurgica, appare evidente che in clinica un fatto è quasi universalmente accettato ed è l'innocenza dell'urina sterile sul peritoneo. Il dubbio e l'incertezza incominciano quando si tratta di assodare, se dal riassorbimento dell'urina che liberamente si versa nel cavo peritoneale, ne vengano danni all'organismo in generale. Come più sopra si rileva, solamente Kraft parla di un'azione generale dell'urina ed afferma, che anche quando l'ammalato non soccombe all'infezione peritoneale, può soccombere ad un'intossicazione dipendente dal riassorbimento dell'urina. Quest'affermazione, però, è basata sul solo fatto, che in qualche caso all'autopsia non apparì chiara la causa della morte. L'incertezza diventa addirittura contradizione quando dal campo clinico si passa nel campo sperimentale. E difatti, per citare solo i due più recenti sperimentatori, mentre Klink nega qualunque azione generale all'urina che si versa nel peritoneo, Willgerodt conchiude affermando, che il riassorbimento dell'urina mena ad un avvelenamento generale dell'organismo, cioè all'uremia.

***

Non essendo, come si è visto, le osservazioni cliniche dei casi di questo genere così numerose e così complete da poter dare ai chirurgi dei criterii direttivi assoluti, e d'altra parte essendo i lavori sperimentali a questo riguardo giunti a conclusioni contradittorie, io sono stato incoraggiato ad eseguire una nuova serie di esperienze, che si propongono lo scopo di risolvere due quesiti:

1° Quali conseguenze locali e generali ha la presenza dell'urina, versata in varia quantità nel peritoneo;

2° Quale destino è riserbato alle soluzioni di continuo delle porzioni intraperitoneali delle vie urinarie, quando vengono abbandonate a loro stesse.

Una prima questione da studiare è quella di stabilire, se il versamento di urina nella cavità peritoneale abbia realmente un'azione tossica e per conseguenza stabilire, se i fenomeni che si sono visti seguire a questo versamento, debbano ascriversi ad un avvelenamento dell'organismo o se per caso non debbano mettersi in conto di qualche altro fatto. E questo dubbio è giustificato, poichè noi sappiamo che l'iniezione nel peritoneo di qualunque liquido, che contenga dei sali in soluzione, rappresenta per questa sierosa uno stimolo, il quale ha per effetto di eccitare energicamente la peristalsi intestinale, determinando il vomito e la diarrea.

Orbene, il vomito e la diarrea, che i sostenitori della teoria dell'intossicazione uremica hanno invocato come i primi e più costanti sintomi di questa, sono veramente dei fenomeni uremici o son dovuti al semplice stimolo locale dell'urina sul peritoneo? A togliere questo dubbio ho istituito una prima serie di ricerche, alcune delle quali, che io ritengo più interessanti, saranno minutamente descritte più innanzi.

Se è vero che il riassorbimento da parte del peritoneo di una data quantità di urina è capace di determinare negli animali uno stato uremico, facendo pervenire nel circolo per altre vie di assorbimento la stessa quantità di urina, questa dovrà determinare i medesimi effetti. In base a questo ragionamento ho voluto stabilire un parallelo fra i risultati ottenuti con le iniezioni di quantità sempre crescenti di urina nel peritoneo degli animali e quelli ottenuti con le iniezioni delle stesse quantità nel connettivo sottocutaneo, allo scopo di eliminare la irritazione peritoneale.

Come materiale di iniezione mi son servito in queste prime ricerche della mia stessa urina, avendo cura di sottopormi all'epoca delle esperienze allo stesso regime dietetico. L'urina veniva emessa poco prima di servirmene e veniva raccolta in recipienti sterili. Per eseguire le iniezioni il liquido era aspirato in pipette molto lunghe che portavano a metà dell'altezza un rigonfiamento graduato: a queste pipette, mediante un tubo di caoutchouc, veniva unito lo stantuffo di una comune siringa.

Ho sperimentato su 8 conigli e 2 cani, ma per brevità riporto il protocollo di alcune esperienze, avvertendo che nelle altre ho avuto identici risultati.

1ª Esperienza. — Coniglio. Peso 1600 gm.

Giorno 26 gennaio. Iniezione nel sottocutaneo del dorso di 25 cc. di urina. L'animale non presenta nessun fenomeno degno di nota.

Giorno 27 gennaio. Iniezione sottocutanea di 50 cc. Nessuna reazione.

» 28 » Iniezione sottocutanea di 75 cc. Nessuna reazione.

» 29 » Iniezione sottocutanea di 100 cc. Diuresi abbondante durante le prime due ore consecutive all'iniezione e niente altro di anormale.

Giorno 30 gennaio. Iniezione sottocutanea di 125 cc. Lo stesso fenomeno.

» 31 » Iniezione sottocutanea di 150 cc. Diuresi abbondantissima.

Giorno 1 febbraio. Iniezione sottocutanea di 175 cc. Diuresi abbondantissima. L'animale si mostra abbattuto. Presenta contrazioni toniche e cloniche degli arti, che si ripetono due due volte durante le prime ore consecutive all'iniezione. Miosi pupillare. A poco a poco questi fenomeni cessano e verso la fine della giornata l'animale è completamente tornato allo stato normale.

Giorno 2 febbraio. Iniezione sottocutanea di 200 cc. Dopo pochi minuti diuresi abbondantissima. L'animale si mostra profondamente comatoso. Dopo 20 minuti dall'iniezione la pupilla è fortemente miotica e l'animale è preso da contrazioni toniche e cloniche dei muscoli del dorso e degli arti, che si ripetono a brevi intervalli. Il ritmo respiratorio è profondamente alterato. Dopo circa due ore la pupilla si rende midriatica, i movimenti respiratorî si fanno a grado a grado più rari e l'animale muore.

All'autopsia non si rileva altro di anormale, tranne che un'intensa iperemia dei reni.

II^a^ Esperienza. — Coniglio del peso di 1750 gm.

Giorno 30 gennaio. Iniezione nel peritoneo di 25 cc. Nessun fenomeno degno di nota.

» 31 » Iniezione nel peritoneo di 75 cc. Nessun fenomeno.

» 1 febbraio. Iniezione nel peritoneo di 75 cc. Diuresi abbondante, che si stabilisce immediatamente dopo l'iniezione. Del resto niente altro di anormale.

Giorno 2 febbraio. Iniezione nel peritoneo di 100 cc. Immediatamente diuresi abbondantissima. L'animale è sonnolento: pupilla miotica. Qualche contrazione clonica dei muscoli degli arti. A poco a poco questi fenomeni scompaiono e l'animale nella stessa giornata torna completamente allo stato normale.

Giorno 3 febbraio. Iniezione nel peritoneo di 125 cc. Immediatamente diuresi abbondantissima. L'animale è in coma profondo con pupilla miotica. Dopo pochi minuti è preso da contrazioni cloniche e toniche dei muscoli del dorso e degli arti. Dopo circa un'ora la pupilla si rende midriatica, i movimenti respiratorî si rallentano e l'animale muore.

All'autopsia si riscontrano nella cavità peritoneale circa trenta grammi di liquido ed intensa iperemia renale. Con l'esame chimico e microscopico del liquido trovato nel peritoneo, si constatò che esso era costituito di urina normale.

III^a^ Esperienza. — Coniglio del peso di 1500 gm.

Giorno 7 marzo. Iniezione nel sottocutaneo del dorso di 125 cc. Abbondantissima poliuria. L'animale resta per circa quattro ore in istato comatoso. Poi a poco a poco torna allo stato normale.

Giorno 8 marzo. Iniezione sottocutanea di 150 cc. Diuresi abbondantissima. L'animale cade in coma profondo con pupilla miotica. Contrazioni toniche e cloniche dei muscoli degli arti e del dorso. Muore dopo circa un'ora dall'iniezione.

Autopsia: niente di anormale in alcun organo: reni fortemente iperemici.

IV^a^ Esperienza. — Coniglio del peso di 1600 gr.

Giorno 10 marzo. Iniezione nel peritoneo di 100 cc. di urina. Diuresi abbondantissima. L'animale cade in coma profondo. Contrazioni toniche e cloniche dei muscoli del dorso e degli arti. Pupilla per poco tempo miotica, poi midriatica. Profonda alterazione del ritmo respiratorio. L'animale muore 30 minuti dopo l'iniezione.

Autopsia: circa 40 grammi di liquido nella cavità peritoneale (L'analisi chimica dimostra che è costituito di urina). Peritoneo completamente integro. Reni iperemici.

V^a^ Esperienza. — Piccolo cane maschio.

Giorno 15 marzo. Iniezione sottocutanea di 150 cc. Nessun fenomeno.

» 16 » Iniezione sottocutanea di 200 cc. Diuresi abbondante. Vomito. Sonnolenza.

» 17 » Iniezione sottocutanea di 250 cc. Diuresi abbondante. Vomiti. Sonnolenza. Pupilla miotica.

Giorno 18 marzo. Iniezione sottocutanea di 300 cc. Gli stessi fenomeni. L'animale muore dopo tre ore dall'iniezione.

Autopsia: tutti gli organi sono normali. Intensa iperemia renale.

VI^a ESPERIENZA. — Piccolo cane maschio.

Giorno 20 marzo. Iniezione intraperitoneale di 200 cc. di urina. Abbondante diuresi. Vomito. Sonnolenza. Pupilla miotica in principio, poi midriatica. Abbondante evacuazione ventrale. L'animale muore due ore dopo l'iniezione.

Autopsia: circa 40 gm. di liquido nella cavità peritoneale (L'analisi chimica dimostra che è urina). Peritoneo integro. Reni intensamente iperemici.

I risultati di queste prime esperienze concordano con quelli ottenuti da altri osservatori (STRAUSS, TUFFIER, WATERHOUSE, ULTZMANN, KLINK) nel dimostrare, che la presenza di piccole dosi di urina normale nella cavità peritoneale è sopportata perfettamente bene dagli animali, i quali non ne risentono alcun effetto. Non così accade quando s'iniettano nel peritoneo dosi relativamente considerevoli rispetto al peso degli animali. In queste condizioni incominciano a manifestarsi importanti fenomeni e fra essi primo e più costante è la comparsa di un'abbondante diuresi. Questa, però, si ottiene assai più rapidamente e con dosi minori quando l'urina viene iniettata nella cavità peritoneale, anzichè quando la s'inietta nel connettivo sottocutaneo, evidentemente perchè la seconda via di assorbimento è assai meno rapida della prima.

Gli altri sintomi che si manifestano negli animali, non appena si aumenta la quantità di urina depositata nel peritoneo, sono il vomito e la diarrea. Però il vomito mentre forma parte essenziale e costante del quadro clinico che segue all'iniezione di urina, quando si sperimenta sui cani, viceversa non si osserva mai quando l'animale da esperimento è il coniglio, neanche quando s'iniettano dosi che riescono rapidamente mortali. Il vomito nei cani si manifesta già dopo 5-10 minuti dall'iniezione e continua, ripetendosi ad intervalli più o meno lunghi, durante le prime due o tre ore, che seguono all'esperimento. Aumentando ancora la quantità di urina iniettata, iniettandone, cioè, una quantità eguale a $^1/_{15}$ o $^1/_{13}$ del peso dell'animale, i fenomeni nervosi si rendono più cospicui: compariscono disturbi del muscolo irideo, per cui si osserva miosi pupillare, durante tutto il tempo in cui dura l'azione dell'urina e convulsioni generali, caratterizzate da contrazioni toniche e cloniche dei muscoli della faccia, del dorso e degli arti. Questo stato, quando la dose non è letale, dura un periodo di tempo variabile da una a due ore, poi l'animale attraversa un lungo periodo di abbattimento, in cui continua a giacere sul fianco e poi a poco a poco si ripiglia tornando allo stato normale. Quando la dose è tossica, in principio si osservano gli stessi fenomeni: poi alla miosi della pupilla succede la midriasi: il ritmo respiratorio si altera in modo da somigliare a quello descritto da CHEYNE-STOKES, e l'animale muore o durante un accesso convulsivo o per un rallentamento progressivo della respirazione.

Ora tutto il quadro clinico che ho descritto, deve evidentemente mettersi in conto di un'azione generale dell'urina sul sistema nervoso. E quest'interpretazione deve darsi anche a quei fenomeni, che, come il vomito e la diarrea, si manifestano anche con dosi relativamente leggiere: se essi fossero l'espressione di un semplice stimolo del peritoneo da parte dell'urina, come è stato ammesso da alcuni, non dovrebbero verificarsi quando l'urina tiene la via del tessuto con-

nettivo sottocutaneo. Nè può fare ostacolo a quest'interpretazione il fatto, che questi sintomi si stabiliscono quasi immediatamente dopo l'iniezione, poichè oggi è nota la meravigliosa rapidità di assorbimento del peritoneo. MUSCATELLO (7), con esperienze dirette a questo scopo, ha constatato la presenza di sostanze molto finamente granulari nei ganglii linfatici retrosternali appena 5 minuti dopo la loro introduzione nel cavo peritoneale. La rapidità di assorbimento delle sostanze in soluzione da parte del peritoneo è ancora superiore, come è stato dimostrato da HEIDENHEIN e da altri.

In che cosa consista quest'azione generale dell'urina sull'organismo non è facile dire oggi, che regna ancora tanta oscurità sulla patogenesi ed anatomia patologica dell'uremia. Voglio far notare, però, che i risultati di queste mie esperienze si accordano con quelli delle esperienze di QUINQUAUD, GRÉHANT e BOUCHARD, i quali hanno dimostrato, che l'urea per riuscire tossica o letale deve agire a dosi enormemente elevate e che anche a dosi relativamente alte essa non riesce che un potente diuretico.

***

Riferirò ora di un'altra serie di esperienze, istituite allo scopo di studiare gli effetti locali e generali dell'entrata *lenta* ma *continua* di urina nella cavità peritoneale. Per mettere gli animali da esperimento in queste condizioni, ho ricorso allo stesso mezzo impiegato da altri, alla formazione, cioè, di una fistola uretero-peritoneale. Queste esperienze le ho eseguite tutte sui cani, nei quali ho ricercato l'uretere sempre dalla via dell'addome col metodo seguente.

Praticavo sulla parete addominale anteriore, in corrispondenza di una delle due fosse iliache, un taglio diretto dall'alto in basso e da fuori in dentro, in modo che l'angolo inferiore interno dell'incisione capitasse due centimetri in alto ed allo esterno della sinfisi dei pubi. Aperta la cavità peritoneale, ricercava la vescica, la quale veniva delicatamente tratta fuori della ferita, ed allora, partendo dalla vescica, andava alla ricerca dell'uretere. Questo veniva legato con laccio di seta due o tre centimetri in sopra della sua inserzione alla vescica e reciso immediatamente in sopra della ligatura: il capo centrale veniva tirato ed abbandonato in piena cavità peritoneale. Richiudeva poscia l'addome con un triplice strato di sutura, con catgut pel peritoneo e pei muscoli, con seta a punti staccati per la cute.

È assolutamente superfluo dire delle condizioni di asepsi e di antisepsi, con cui le operazioni furono eseguite. Dirò solamente, per non essere obbligato a tornare nuovamente sulla tecnica operatoria, che non tutti gli animali furono operati nel modo, che ho descritto. In tre cani fissai il capo centrale dell'uretere con un punto di sutura al disotto dell'epiploon, per essere certo che non si fosse retratto nel lasco connettivo retroperitoneale della parete posteriore dell'addome. In quattro cani, poi, per evitare la conseguenza più facile di questa operazione, qual'è la chiusura del lume dell'uretere per un processo, che in seguito descriverò, impiegai delle cannule di vetro, che meccanicamente mante-

nevano aperto e dilatato lo sbocco del capo centrale dell'uretere. A queste cannule detti la forma di un imbuto, affinchè l'estremo, che guidava l'urina nella cavità peritoneale, avesse avuto una larga superficie di sezione ed avesse potuto, perciò, con maggiore difficoltà essere occluso. Il collo dell'imbuto era lungo 7 o 8 centimetri e stretto tanto da poter comodamente infilare il lume dell'uretere; la parte svasata, poi, non era situata sul prolungamento dell'asse del collo, ma formava con questo un angolo più o meno ottuso. Gl'imbutini durante l'operazione venivano situati in modo che la parte ristretta penetrasse per quasi tutta la sua lunghezza nell'uretere, ove veniva fissato con una legatura in seta, e la parte larga fosse tutta contenuta nella cavità peritoneale, con l'apertura rivolta verso la linea mediana del corpo dell'animale.

Riferisco ora con poche parole il protocollo dei primi tre cani, operati semplicemente col taglio dell'uretere.

VII Esperienza. — Piccolo cane maschio.

23 maggio. Operazione. Incisione delle pareti addominali, che incomincia un dito trasverso in alto e in fuori della sinfisi pubica e si estende obbliquamente in fuori verso sinistra per una lunghezza di 7 cm. Apertura della cavità peritoneale. Si trae delicatamente nella ferita la vescica e si ricerca l'inserzione dell'uretere sinistro. Si segue in alto quest'uretere e lo si lega 2 o 3 cm. dallo sbocco in vescica, recidendolo immediatamente in sopra della legatura. Il capo centrale viene stirato nella cavità del peritoneo ed abbandonato a sè stesso. Chiusura della parete addominale con una sutura a tre strati.

Diario. 24 maggio. L'animale è fortemente abbattuto. Rifiuta il cibo. Vomita molte volte durante il corso del giorno.

25 maggio. L'animale è trovato morto nella sua gabbia.

Autopsia. — Le suture della parete addominale non lasciano notare niente d'importante. Nella cavità addominale si rinvengono pochi grammi di un liquido giallo torbido, di odore ammoniacale. Il peritoneo parietale e viscerale è intensamente iniettato. Fegato e milza aumentati di volume per considerevole stasi venosa. Il capo dell'uretere reciso è pervio e pesca liberamente nel peritoneo, L'esame batteriologico del liquido contenuto nella cavità peritoneale mostra la presenza di stafilococchi. Lo stesso microrganismo si riscontra nel fegato e nella milza.

La morte dell'animale è dovuta a setticoemia peritoneale.

VIII Esperienza. — Piccola cagna.

28 maggio. Operazione. Incisione delle pareti addominali, ricerca dell'uretere ed abbandono del capo centrale di esso nella cavità peritoneale, come nell'esperienza precedente.

Diario. 29 maggio. L'animale è profondamente abbattuto. Rifiuta il cibo, vomita molte volte nel corso del giorno.

30 maggio. Continua il vomito ed incomincia la diarrea. Rifiuta il cibo.

31 maggio. Il vomito e la diarrea continuano. L'animale, però, è meno abbattuto. Mangia poca quantità di cibo.

1° giugno. L'animale è trovato morto nella gabbia.

Autopsia. — Lesioni anatomiche identiche a quelle riscontrate nell'esperienza precedente.

IX Esperienza. — Piccolo cane maschio.

3 giugno. L'animale è operato come i due precedenti.

Diario. 4 giugno. L'animale si mostra abbattuto. Vomita ed è preso da diarrea. Rifiuta il cibo.

5 giugno. L'animale è più sollevato. Il vomito è cessato. Continua la diarrea. Mangia poca quantità di cibo.

6 giugno. L'animale nell'insieme non presenta nulla di anormale. Niente vomito. Continua la diarrea. Mangia come gli animali perfettamente sani.
10 giugno. La ferita delle pareti addominali è guarita.
14 giugno. L'animale muore.
Autopsia. — La cavità addominale non contiene liquido. Il peritoneo parietale e viscerale è perfettamente integro: non vi è neppure traccia di iniezione vasale. Niente da parte dell'intestino, del fegato e della milza. Il rene sinistro è una volta e mezza quello del lato sano.

La pelvi è dilatata e l'uretere è ugualmente dilatato, da raggiungere le dimensioni di una penna d'oca. Il suo sbocco è occluso e tutto il capo centrale è compreso da una massa, che oltre l'uretere, cementa insieme vescica, epiploon ed alcune anse dell'intestino tenue.

Il rene sinistro e l'estremità terminale dell'uretere con tutta la massa di tessuto, che lo circonda, vengono escisi e fissati con liquido di Zenker. Il risultato dell'esame istologico sarà descritto più innanzi.

In queste tre prime operazioni, dunque, ho avuto due volte infezione del peritoneo e morte dell'animale per setticoemia, prodotta da uno stafilococco. Dei sintomi, che questi due animali presentarono nei pochi giorni che vissero, non bisogna tener alcun conto per la questione che trattiamo. Forse essi avrebbero presentato l'identico quadro clinico, se fosse stato possibile comunicar loro la stessa infezione, escludendo l'azione dell'urina sul peritoneo. È degno di nota, però, il fatto che, mentre in moltissimi casi di laparotomie, eseguite sugli animali da me e dai miei compagni di laboratorio per altri scopi, sono rarissimi i casi di morte per infezione del peritoneo, due animali su tre sono morti d'infezione, che ha avuto come punto di partenza la cavità peritoneale.

Resta il terzo cane, in cui le alterazioni anatomiche, che hanno seguito l'operazione, si sono svolte al coverto da qualsiasi infezione. In questa caso si è prodotta un'occlusione dell'uretere, la quale ha determinato in quel tratto dell'apparato urinario, che resta centralmente all'ostacolo, tutta la serie di alterazioni, che suole tener dietro alle stenosi o alle occlusioni, che meccanicamente ostacolano o aboliscono il libero corso dell'urina nelle vie urinarie. Ora quali sono stati i sintomi che quest'animale ha presentato durante la vita? Tranne il vomito, che è durato anche meno di 24 ore, ed una leggiera diarrea, il cane non ha presentato alcun sintoma, che avesse potuto farlo distinguere da un animale sano. A me pare, per le ragioni che esporrò dopo di aver riferito le altre esperienze, che al vomito e alla diarrea in questi casi non si debba dare il valore di sintomi uremici e che non possano esser dovuti al riassorbimento dell'urina da parte del peritoneo, come accade quando s'iniettano tutto in una volta quantità straordinariamente grandi di urina nella cavità peritoneale.

Ecco, ora, il protocollo delle altre esperienze, in cui il capo centrale o fu fissato con un punto di sutura nella cavità peritoneale o fu mantenuto aperto e dilatato da un piccolo imbuto di vetro.

X Esperienza — Piccolo cane maschio.
3 giugno. Operazione. Incisione delle pareti addominali ed apertura della cavità del peritoneo come nei casi precedenti. Ricerca dell'uretere sinistro e sezione di esso a 4 cm. circa in sopra dell'impianto alla vescica. Il capo periferico è ligato con un laccio di

seta, il capo centrale viene tirato nella cavità peritoneale e fissato, mediante un punto di sutura al catgut, al peritoneo di rivestimento della faccia posteriore dell'addome. Sutura a 3 piani della parete addominale.

Diario. Durante il resto della giornata l'animale vomita abbondantemente e si mostra abbattuto.

4 giugno. Continua il vomito con la stessa intensità. L'animale resta accoccolato al suo posto: non risponde alle chiamate. Rifiuta il cibo.

5 giugno. Il vomito è meno insistente. Urine scarse. Rifiuta il cibo.

6 giugno. Il cane è trovato morto.

Autopsia. — Il reperto anatomo-patologico è identico a quello descritto nell'esperienza VII. L'esame del liquido peritoneale, del fegato e della milza mette in evidenza uno stafilococco.

L'animale è morto di setticoemia peritoneale.

Esperienza XI. — Piccola cagna.

15 giugno. Operazione come nell'esperienza precedente.

Diario. Durante il resto della giornata dell'operazione l'animale vomita abbondantemente.

16 giugno. Il vomito è meno persistente. Urine abbondanti. L'animale è tranquillo, ma non mangia.

17 giugno. Il vomito è cessato. Urine normali. L'animale mangia poca quantità di cibo.

18 » Il cane ha l'apparenza di un animale sano. Alcun fenomeno da notare.

30 » L'animale è trovato morto.

Autopsia. La ferita addominale è guarita per primam. Nel cavo addominale non vi è traccia di liquido. Peritoneo parietale e viscerale sano. Nel punto dove fu fissato l'uretere si riscontra una massa, formata dalle anse intestinali fuse insieme da un tessuto di nuova formazione, che coinvolge ed occlude l'estremità del capo centrale dell'uretere. Questo tessuto è molto tenero e si lacera facilmente durante le manovre per esplorare la cavità addominale. Il rene corrispondente al lato operato è grosso una volta e mezzo quello dell'altro lato: la pelvi è dilatata e l'uretere è anch'esso dilatato, in modo da acquistare il volume di una penna da scrivere. Normali gli altri organi. Il rene sinistro e l'uretere corrispondente vengono fissati in liquido di Zenker.

Esperienza XII. — 24 giugno. Operazione come nell'esperienza precedente. Vomito durante il resto della giornata.

25 giugno. Il vomito è cessato. Urine abbondanti. Rifiuta il cibo.

26 » Non vi è nè vomito nè diarrea. L'animale mangia.

27 » L'animale è ammazzato col cloroformio.

Autopsia. Nella cavità peritoneale pochi grammi di un liquido giallastro, limpido, di odore urinoso. L'esame chimico dimostra essere urina. Peritoneo parietale e viscerale completamente sano. Il capo centrale dell'uretere ha acquistato aderenza col peritoneo parietale nel punto dove era stato fissato, ma è ancora pervio. Rene ed uretere sinistro sani. Sani gli organi contenuti nelle altre cavità.

Esperienza XIII. — Grosso cane maschio.

Operazione 29 giugno. Incisione della parete addominale ed apertura della cavità del peritoneo come nelle altre operazioni. Si ricerca la vescica e delicatamente la si tira fuori della ferita. Si incide la pagina peritoneale, che riveste la parete posteriore dell'addome e dopo aver isolato per un certo tratto l'uretere sinistro, lo si solleva con un uncino ottuso. Con le forbici a punte molto acute si recide l'uretere per due terzi della sua periferia ed attraverso a questa ferita laterale, si spinge nel capo centrale di esso il collo di uno degli imbutini di vetro, che ho descritti più sopra. Lo si fissa ivi con ligatura in seta e si completa la sezione dell'uretere, dopo averne ligato il capo periferico. Si rimette tutto cautamente nell'addome in modo che la parte svasata dell'imbuto peschi liberamente nella cavità peritoneale. Sutura a 3 piani delle pareti addominali.

Diario. Durante il resto della giornata l'animale vomita.

30 giugno. Continua il vomito. Urine scarsissime. Diarrea. L'animale è abbattutissimo. Rifiuta il cibo.

1 luglio. Continua il vomito e la diarrea. L'animale muore.

Autopsia. Nella cavità peritoneale vi è discreta quantità di liquido fortemente ematico. Intensa iperemia del peritoneo parietale e viscerale. L'imbuto è pieno di urina e pesca liberamente nella cavità addominale. L'esame batteriologico del liquido peritoneale fa rilevare la presenza di stafilococchi. Lo stesso microrganismo si riscontra nell'esame del sangue, del fegato e della milza. Evidentemente l'animale è morto di setticoemia peritoneale.

Esperienza XIV. — Cane maschio di media grossezza.

10 luglio. Operazione. L'animale è operato come quello precedente. Presenta gli stessi fenomeni e muore nella 3ª giornata. All'autopsia si riscontrano le stesse note anatomiche.

Esperienza XV. — Grosso cane maschio.

15 luglio. Operazione come nelle esperienze 13ª e 14ª.

Diario. Durante il resto della giornata di operazione il cane vomita ed urina abbondantemente. Non si mostra abbattuto.

16 luglio. Continua il vomito, ma con minore frequenza. Urine abbondanti. Niente diarrea. Rifiuta il cibo.

17 luglio. Il vomito è cessato. Le urine sono meno abbondanti. Mangia discreta quantità di cibo.

18 » L'animale non presenta alcun sintoma degno di nota e non si lascia per niente distinguere da un animale sano.

12 settembre. L'animale è ammazzato col cloroformio.

Autopsia. La ferita della parete addominale è guarita. Nella cavità addominale non vi è traccia di liquido. Peritoneo parietale e viscerale sano. Fegato e milza sani. Asportando il tubo digerente e guardando la parete posteriore dell'addome si vede che il rene sinistro è ingrossato in modo da raggiungere più del doppio del volume normale e la sua superficie è percorsa da un gran numero di vasi capsulari straordinariamente iniettati, i quali fanno sporgere la capsula renale. La pelvi renale è dilatata ed ha le dimensioni di una noce avellana. Da essa parte l'uretere, che scende giù con decorso sinuoso ed è dilatato quanto un dito mignolo. L'estremo di sezione di questo uretere non si scorge, poichè resta nascosto dall'epiploon aderente per l'estensione di un soldo alla superficie postero-laterale sinistra della parete addominale corrispondente. Procedendo in questo punto alla dissezione con la pinza e le forbici, poichè non è possibile vincere queste aderenze con le mani, si scorge l'imbuto di vetro pieno di urina ed ermeticamente chiuso in una cavità che riproduce la forma dell'imbuto stesso. La parete interna di questa cavità è formata dalla parete laterale sinistra della vescica e le altre pareti sono formate da un tessuto connettivo di nuova formazione, assai resistente. Asportando l'imbuto di vetro si nota che l'estremo libero del suo collo giace nell'uretere, il cui estremo è da ogni parte circondato da una massa di connettivo.

Il rene sinistro viene asportato insieme alla pelvi ed all'uretere corrispondente e fissato in liquido di Zenker per essere sottoposto all'esame istologico.

Esperienza XVI. — Cane maschio di media grandezza.

28 luglio. L'animale è operato come il precedente. Presenta lo stesso quadro clinico e viene ammazzato dopo 20 giorni. Le alterazioni che si riscontrano all'autopsia sono quasi identiche a quelle ampiamente descritte nell'autopsia precedente.

Delle esperienze di questa seconda serie possiamo fare due categorie: ad una appartengono gli animali morti per infezione, all'altra quelli in cui non avvenne infezione e presentarono un quadro clinico speciale.

Gli animali della prima categoria sono tre (esperienze 1ª, 13ª e 14ª), i quali aggiunti ai cani delle esperienze 7ª ed 8ª formano un totale di cinque animali morti di infezione acuta peritoneale su dieci operati di laparotomia con versamento continuo di urina nella cavità peritoneale; una mortalità, cioè, del 50 per cento. L'esame batteriologico degli organi di questi 5 animali rilevò 4 volte la presenza di uno stafilococco ed 1 volta un bacillo capsulato. È addirittura enorme questa percentuale quando si hanno presenti tutte le precauzioni di asepsi e di antisepsi con cui le operazioni furono eseguite e quando si considera che la percentuale di mortalità è ben diversa nei cani operati di laparotomia per altri scopi e nelle stesse condizioni di asepsi ed antisepsi, ma senza versamento di urina nel peritoneo. Questo fatto conferma la gravità, notata in Clinica, di quei traumi che aprono la via ad un continuo versamento di urina nel peritoneo, quando contemporaneamente o per mezzo del trauma stesso o per un'altra causa qualunque vengono trasportati nella cavità peritoneale dei germi, che in altre condizioni, vinti dalla resistenza, che oppone loro l'organismo, resterebbero del tutto inefficaci. Così vanno spiegati i casi di peritoniti gravissime in quegli individui, che riportarono rottura della vescica e che furono sottoposti ad un cateterismo non eseguito con le dovute cautele asettiche e senza che ad esso si fosse fatto seguire un atto operativo per riparare ai guasti prodotti dal trauma.

L'azione locale, dunque, che esercita l'urina sul peritoneo, è quella di rendere questa sierosa più vulnerabile rispetto alle infezioni. E questo fatto si spiega benissimo non solo per la diminuzione di resistenza alle infezioni, che si nota nel peritoneo dopo l'azione di qualunque agente estraneo, che lo abbia leso anche in misura molto limitata; ma anche perchè la presenza di urina per se stessa nella cavità addominale rappresenta un ottimo terreno, su cui possono attecchire e meravigliosamente svilupparsi i microrganismi patogeni.

Restano, adunque, cinque animali, che furono esenti da infezione e questi durante la vita, tranne qualche particolarità propria ad ogni singolo caso, presentarono lo stesso quadro clinico, che si può in poche parole riassumere nel modo seguente. Immediatamente dopo l'operazione e durante il resto della giornata gli animali si mostrano sonnolenti, apatici; restano sempre accoccolati allo stesso sito, non rispondono alle chiamate, vomitano, non mangiano ed urinano spesso, emettendo abbondantissime quantità di urina. Nel giorno seguente alcuni di questi sintomi sono completamente scomparsi; altri persistono ma con molto minore intensità. Il vomito si manifestò con una certa persistenza al secondo giorno solamente nel cane dell'esperienza 15ª, negli altri era già scomparso. Gli animali del resto si mostrano già meno abbattuti, qualcuno mangia un poco di cibo, e dei fenomeni osservati al primo giorno non resta che la diuresi abbondante, la quale in alcuni si è protratta fino al terzo o quarto giorno.

Come spiegare questo quadro clinico col reperto anatomo-patologico rilevato alla sezione degli animali morti o ammazzati a diversi intervalli di tempo dall'operazione? Alcuni degli sperimentatori, che mi hanno preceduto (Willgerodt, Klinck), danno grande importanza al riassorbimento dell'urina per parte del peritoneo e ritengono il coma, il vomito, la diarrea come un esponente dello stato

uremico, che si produce nell'animale in seguito a questo riassorbimento. Anzi per WILLGERODT questo stato può andare tanto oltre, da ammazzare l'animale con un vero e proprio accesso uremico: egli descrive minutamente le operazioni in tre cani, nei quali la causa della morte non poteva essere che questa, l'uremia. Ed aggiunge, che se la maggior parte degli animali sfugge alle conseguenze di questa malattia, ciò accade pel fatto che la peritonite organizzante, determinata dalla presenza dell'urina sul peritoneo, occlude dopo due giorni l'uretere ed impedisce l'ulteriore entrata dell'urina nella cavità addominale.

A me pare che non si possa dare questa interpetrazione ai fatti che si osservano. Io stesso, che con la prima serie di esperienze, iniettando grandi quantità di urina nel sottocutaneo o nel peritoneo, ho dimostrato che tanto i fenomeni che si notano durante la vita, quanto la morte dell'animale debbono attribuirsi ad un'azione generale dell'urina, non posso dare il valore di sintomi uremici al coma ed al vomito, che presentano gli animali nelle prime ore dopo l'operazione. GRÈHANT e QUINQUAUD hanno dimostrato, mediante iniezioni intravenose di urea, che solamente a dosi elevatissime questa determina un abbassamento di temperatura ed un rallentamento dello scambio nutritivo, diminuendo le ossidazioni e la quantità di acido carbonico esalato, ma giammai determina la morte dell'animale. E BOUCHARD con le stesse iniezioni intravenose ha dimostrato, che per ammazzare l'animale, di urea bisogna iniettarne almeno dieci volte la quantità, che si trova nel sangue di individui uremici e che anche a dosi eccessivamente elevate essa non rappresenta altro per l'organismo, che un potente diuretico.

Ora mettendo in comunicazione un uretere con la cavità addominale, accade che continuamente vengono versate nella cavità piccole dosi di urina, le quali, ammesso che nessun processo infiammatorio abbia menomata la funzione di assorbimento del peritoneo sono rapidamente assorbite e trasportate nel sangue, il quale ben presto se ne libera mediante la funzione dell'altro rene. Perciò non si troverà mai nel circolo in una data unità di tempo una tale quantità dei principii dell'urina, da determinare gravi sintomi uremici o addirittura la morte dell'animale per uremia.

Inoltre mi sembra abbastanza evidente il reperto anatomo-patologico riscontrato nel cane dell'esperienza 12ª, il quale fu ucciso in 5ª giornata dall'operazione. Il peritoneo era del tutto sano e l'uretere aderente alla parete posteriore dell'addome, dove era stato fissato con un punto di catgut, era ancora completamente pervio. Ebbene questo animale, che riceveva nella cavità addominale continuamente urina dall'uretere reciso, fin dal 2° giorno non aveva avuto più vomito e dal 3° giorno in poi si era mostrato perfettamente sano.

Si aggiunga che due cani, i quali subirono la stessa operazione ma senza narcosi cloroformica, non presentarono mai vomito e si dovrà conchiudere che la sonnolenza, il vomito, la diarrea e tutto l'insieme dei fenomeni, che si notano nel primo giorno negli animali operati nel modo da me descritto, deve mettersi in conto più del cloroformio e dello shock operatorio, anzi che di un avvelenamento generale dell'organismo da parte dei principii chimici dell'urina. E si deve

ritenere che il riassorbimento di urina in queste condizioni si limita ad agire semplicemente da diuretico.

Passiamo ora a vedere qual'è la sorte riserbata alle soluzioni di continuo del tratto intraperitoneale delle vie urinarie, che io determinavo nei miei animali da esperimento. I risultati di queste ricerche sotto questo punto di vista confermano quello che generalmente si ammette per l'uomo; e cioè, che, se nessun processo infettivo interviene a disturbare il normale lavorio di riparazione, queste lesioni di continuo vengono occluse da una peritonite organizzante circoscritta.

In tutti i cani da me operati, che non sono morti per infezione, io all'autopsia ho riscontrato sempre l'occlusione dell'uretere; e quest'occlusione si è verificata pure in quei casi, in cui, per mantenere dilatato l'uretere, io aveva introdotto un imbuto di vetro nel capo centrale di esso.

Dall'esame microscopico degli estremi degli ureteri occlusi, eseguito dopo vari intervalli di tempo dall'operazione, mi son convinto che la chiusura si determina nel modo seguente.

In principio intorno ai capi dell'uretere reciso avviene la formazione di un reticolo fibrinoso, che stabilisce la prima aderenza fra la superficie cruenta dell'uretere ed un punto della superficie peritoneale: in seguito avviene la neoformazione di elementi connettivi, che seguendo l'impalcatura del reticolo fibrinoso si dispongono a cordoni cellulari, i quali poi si organizzano a connettivo. Così che in ultimo l'uretere si trova circondato da una massa connettiva, che ne occlude l'orifizio. È naturale, che a misura che ci allontaniamo dall'epoca dell'operazione l'organizzazione di questo tessuto neoformato trovasi in una fase gradatamente più avanzata, fino ad aversi un vero tessuto di cicatrice, come nell'esperienza 15ª, in cui l'animale fu ammazzato dopo circa due mesi.

Però non posso dividere l'opinione di tutti gli altri autori, che attribuiscono questo processo di peritonite organizzante ad una speciale azione dell'urina sul peritoneo.

Se realmente fosse dovuto all'azione dell'urina per sè stessa, dovrebbe prodursi ogni qualvolta si verifica questa sola condizione della presenza dell'urina nel peritoneo. Or bene, io sono arrivato ad iniettare giornalmente, fino a sette giorni di seguito, quantità considerevoli di urina nella cavità addominale dei conigli ed all'autopsia non ho mai rilevato alterazioni, che potessero anche lontanamente ricordare un processo di peritonite adesiva.

Ho potuto, quindi, convincermi, che *l'urina per sè sola non è capace di determinare una peritonite organizzante* e debbo ritenere, che essa potrà contribuire in via secondaria alla determinazione del processo infiammatorio adesivo, ma che la causa prima di questo deve riportarsi alla esistenza di una superficie sanguinante, che vien messa e mantenuta a contatto col peritoneo, giacchè sappiamo che questa è una delle condizioni migliori, perchè le aderenze peritoneali si producano.

È chiaro, quindi, che la peritonite organizzante circoscritta, che segue alle ferite delle vie urinarie rivestite di peritoneo, è determinata dalle stesse cause, che la determinano anche in altre condizioni, in cui l'azione dell'urina ha niente

a vedere. In altri termini il processo infiammatorio adesivo, che chiude le ferite di questa parte delle vie urinarie, è in niente diverso da quello, che, per esempio, determina l'innesto dei due capi dell'intestino dopo la resezione o l'aderenza dell'omento ad una ferita laparotomica.

Riepilogando in poche proposizioni le conseguenze, che debbo trarre dalle mie esperienze, concludo che:

1° Le piccole quantità di urina nel peritoneo, anche se versate in modo continuo, hanno nessuna azione, nè locale, nè generale;

2° Le alte dosi, che raggiungono $^1/_{14}$ o $^1/_{13}$ del peso dell'animale, neppure hanno azione locale sul peritoneo, ma producono uno stato uremico grave dell'animale.

Se la dose è ancora più alta, si determina la morte dell' animale per uremia;

3° La presenza di urina nel peritoneo rende questa sierosa straordinariamente vulnerabile rispetto alle infezioni;

4° La peritonite organizzante, che chiude le ferite del tratto intraperitoneale delle vie urinarie, non è dovuta all'azione dell'urina, ma al fatto che una superficie sanguinante è messa e mantenuta a contatto con la sierosa peritoneale.

***

Ringrazio in ultimo il direttore di questo Istituto, prof. D'Antona, ed il prof. Muscatello per i consigli di cui mi sono stati larghi.

LETTERATURA.

(1) Virchow's Archiv für pathol. Anat. und Phys., 1881. Bd. 86.

(2) Büdinger. *Beitr. zur Chirurg. des Ureteres.* von Langenbeck's Archiv, 1894, Pg. 639.

(3) Willgerodt. *Ueber das Verhalten des Peritoneums gegen den künstlich in die Bauchhöle geleiteten Urin und über die experimentelle Erzeugung der Urämie.* Mitteilungen aus den Grenzgebieten der Mediz. und Chirurgie. Band II. Heft III e IV.

(4) Klink. *Experimente betreffende die Folgen des Eindringens von Urin in die Peritonealhöhle.* Mitteilungen aus den Grenzgebieten der Mediz. und Chir. II Band. III e IV Heft.

(5) Herrick (Chicago). *Report of seven cases of rupture of the urinary bladder, with observation on diagnosis.* Centralbatt für Chir. Anno 1893, n. 27, pag. 595.

(6) Lenz. *Zur Kasuistik der intraperitonealen Blasenruptur.* Centralblatt für Chir., 1895, n. 48, pag. 104.

(7) Muscatello. *Sulla struttura e sulla funzione di assorbimento del peritoneo.* Torino, 1895.

III.

La genesi del Lipoma

(La teoria di Grosch ed alcune nuove vedute)

Studio del Dott. ERIBERTO AIEVOLI, docente di Patologia Chirurgica in Napoli.

I. — Da alcuni anni, a misura che le osservazioni cliniche mi si presentavano, a seconda che le osservazioni e le ricerche istopatologiche personali si ampliavano, e mi si rendeva più familiare la Letteratura specialmente straniera, io mi venni formando il convincimento che, tra le altre questioni, quella dell'etiologia e patogenesi del lipoma lasciasse ancora qualche cosa da fare.

Più di recente, occupandomi del linfangioma (*Il Policlinico*, 1898), mi parve di intravedere qualche nuovo lato o qualche affinità, a mio credere sfuggita agli osservatori, eppur capace di completare forse la fisonomia di una neoformazione, che resta così speciale, sia per l'analogia di struttura a tessuti normali, sia per la completa innocuità. Nè senza riconoscere e presentire le difficoltà e la delicatezza del compito, mi son lasciato dalle precedenti ragioni indurre a scrivere qualche pagina in proposito: difficoltà le quali emanano da tutto un complesso di fattori, inerenti a fenomeni istogenetici e biologici ancora poco illuminati; delicatezza la quale è insita al fatto stesso: che se uno studioso si cimenta nella disamina critica di idee, fondate meno sulla rigorosa analisi anzichè su la consuetudine annosa e su la passiva concordia dei più; e se egli tenta, sui ruderi di concetti demoliti innalzarne nuovi o per lo meno diversi; a lui può facilmente toccare, o la caduta tra le rovine del proprio edificio, o l'isolamento oblioso tra' suoi personali convincimenti. Io tenevo a codesta breve dichiarazione, perchè essa da una parte giustifica il mio punto di partenza, e delimita lo scopo prefissomi; dall'altra mi vale ad invocare dagli studiosi seri, una disamina ponderata di quanto per avventura fosse per esservi di non erroneo, nelle argomentazioni e nei corollari, che le mie osservazioni mi menano a dedurre.

Prima di procedere oltre, mi fo lecito di riassumere qualche osservazione personale. Serbo nota di 11 casi di lipomi solitari studiati; e di essi 7 appartenenti a donne tra 35-60 anni. Per il presente obbiettivo, non avendo gli altri casi nulla di speciale, ne ricorderò soli tre.

1. Corbinelli Cheruba, di 47 anni, osservata nella Clinica chirurgica di Siena il dì 12 novembre 1894. Grosso lipoma al dorso, regione interscapolare. Prima di manifestarsi alcun nodulo, 2 anni indietro si manifestò nella regione indicata una *sensazione di dolore* continuo, irradiato spesso alla nuca, e talvolta tale da ostacolare i movimenti liberi del capo. Dopo più di un mese, l'inferma ha potuto notare un piccolo nodulo spostabilissimo, il quale crebbe rapidamente, fin quasi al volume attuale (quanto due medie arance insieme). All'estirpazione notai che il peduncolo del tumore (all'esame istologico: lipoma puro), era transaponevrotico. Riunione, tralasciando un solo punto all'estremo inferiore dell'incisione verticale, per raccogliere qualche prodotto. Questo fu di pura e semplice linfa. Guarigione.

2. Falcioni Giuditta, di 57 anni, osservata come sopra, il 20 novembre 1894. Lipoma quanto un uovo di tacchino sul mezzo del bordo della parete anteriore del cavo ascellare destro. Famiglia di tubercolotici. Dopo tre parti ha avuto sempre mastite suppurata. L'ultimo parto risale a 15 anni, e la mastite fu a destra, a quanto pare con produzione di ascessi anche presso la clavicola, e spontaneamente apertisi. Crede siano 13 anni o poco più, da quando cominciò un nodulo come una ciriegia, nella sede indicata. Si è accresciuto di poco fino a tre mesi or sono; poi, senza causa manifesta, con rapidità. Alla estirpazione si conferma la diagnosi di lipoma sottocutaneo, istologicamente controllata. Guarigione.

3. Mil... Carlo, di 69 anni. Operato privatamente in Napoli il 3 novembre 1897. Voluminoso lipoma in corrispondenza della plica della natica sinistra. Decorso di quasi 25 anni. Negli ultimi tempi si è reso molesto per disturbi meccanici, *dolori* ed *edema* intercorrenti all'arto sinistro inferiore; più per un rammollimento cistico che minaccia la spontanea apertura. All'operazione l'exeresi riesce alquanto laboriosa, perchè la neoformazione lipomatosa è profondamente infiltrata nei muscoli. Riunione immediata con decorso perfettamente atermico. Lasciando il letto e mettendosi a sedere bruscamente, si provoca un urto sulla regione operata. All'indomani ritrovandola egli tumida, io rivedo l'infermo e trovo una raccolta liquida contenuta sotto il lembo operatorio. Poichè la temperatura era normale, e vi era stato un precedente traumatico, volli, con le cautele maggiori, aspirare il liquido, che presumevo fosse sangue. Invece era da tutti i caratteri della linfa, con pochi corpuscoli rossi. La guarigione rimase indisturbata. Ma dopo qualche mese apparve un *edema diffuso* a tutto l'arto stesso, ed in proporzioni elefantiastiche. Del resto lo stato generale soddisfacente. Lentamente scomparve l'edema. Attualmente vi ha nell'infermo un limitatissimo stato atassico. Nei precedenti vi è la sifilide, ed abusi sessuali d'ogni sorta.

Queste semplici note cliniche, potranno essere illustrate in seguito. Essendo inevitabile il rifarsi dalla via percorsa dagli osservatori, bisogna notare che, salvo qualche apprezzamento di epoca anteriore, solo mercè l'opera sui tumori del VIRCHOW (1), si tenne considerazione della predisposizione locale e dell'influsso della nutrizione, facendo rilevare la rarità della localizzazione lì dove la pelle è più tesa; ed ancora la tenacia speciale onde il grasso, a differenza di quanto accade nel restante tessuto adiposo, è trattenuto nel lipoma, tanto da non venirne espulso, neanche sotto uno stato di dimagramento spinto alla inanizione. Nè veramente VOIGT (2), occupandosi di rari lipomi congeniti, illuminò molto la questione; poichè oltre a confermare le sedi di predilezione, volle riconoscere che la predisposizione al lipoma fosse favorita dall'età avanzata, dall'alimento copioso, dall'inerzia corporea. Si deve attendere il divulgarsi delle idee di DURANTE-COHNHEIM (3) sulla disposizione embrionale da germi latenti, pur ricono-

scendo questi a proposito dell'adiposi, che ci sono ignote, ma devono per altro esservi condizioni speciali, le quali favoriscano il deposito eccessivo di grasso in certe località. Tanto per stabilire dei legami di evenienze, io credo si possa qui ricordare come FISCHER (4), studiando lo sviluppo gigantesco di singole sezioni dello scheletro di una paziente, constatò che essa presentava lipoma diffuso alla gamba sinistra: l'inferma aveva 17 anni. Bene a ragione il GROSCH (5), acuto indagatore, troppo prematuramente morto, trovò che vi era molto da fare sull'argomento; e la sua trattazione divenne un fulcro su cui si poggiarono la più parte di quelle susseguenti. Sulla base di una densa statistica, egli stabilì il massimo di frequenza essere: 21.54 % al dorso; poi 13.57 % al braccio; poi 8.15 % alla nuca, ed infine 0.5 % alle dita.

Per addentrarsi nelle intime cause della genesi del lipoma, e fondandosi sui minuti calcoli di VIERORDT (6), e WITTOF (7) sulla distribuzione delle ghiandole cutanee in pollici quadrati; e d'altra parte mettendo una correlazione fra questi dati e la distribuzione regionale del neoplasma, egli pensò di dover dividere le singole regioni del corpo, a seconda del numero di ghiandole, in due grandi gruppi: 1° Zone *riccamente fornite* (capo, segmenti più bassi delle estremità, specie il palmo e la pianta; superfici flessorie delle articolazioni; superfici mediali delle estremità; monte di Venere; perineo; pliche anali); e, 2° Zone *povere di ghiandole* (dorso; spalle; sezioni superiori delle estremità, specie del braccio). Da codesto controllo, egli venne alla conclusione: che *la localizzazione del lipoma sia determinata dal relativo contenuto ghiandolare delle singole zone cutanee, nel senso che la disposizione o la frequenza di esso stia in rapporto inverso alla ricchezza ghiandolare.* Notò che il lipoma delle estremità si localizza con grande prevalenza sulle superfici laterali anzichè su quelle mediali e flessorie più ricche di ghiandole; e si noti che l'autore comprende in una considerazione generale le ghiandole sebacee come le sudorali; poichè ritiene che queste, oltre i prodotti residuali del ricambio materiale, producano altresì grasso e relativi derivati. A lui parve grandemente verosimile, che la secrezione ghiandolare dovesse avere importanza sulla disposizione di tutto il pannicolo adiposo, il quale essendo fornito di grasso dal sistema vasale, ne seguirebbe che laddove l'espulsione secretiva del grasso fosse diminuita, od in altri termini la regione fosse povera di ghiandole, allora corrispondentemente crescerebbe lo sviluppo del pannicolo adiposo. Inoltre egli ammise che la localizzazione del lipoma corrisponda alla disposizione dei cumoli adiposi che si hanno nella obesità; il primo e la seconda essendo due manifestazioni patologiche differenti per la forma, ma peraltro affatto identiche nella loro intima essenza. Di più ancora, una serie di lipomi potrebbero, secondo lui, considerarsi

come una manifestazione parziale della polisarcia generale, che ne rappresenterebbe il fondo evolutivo. Del resto il GROSCH riconosce, che un certo numero di lipomi possa esser considerato quale affezione cutanea neuroparalitica, almeno in quei casi nei quali si tratta di un'offesa, sia diretta della pelle, sia delle vie direttrici secretorie.

Niuno il quale abbia il rispetto delle indagini serie, potrà disconoscere che il pensiero del GROSCH era improntato ad una genialità concettosa. E pur studiandomi di dimostrare più oltre, per quali ragioni la di lui teoria sia insostenibile, credo non sia da maravigliare nè da deplorare, una certa suggestione da lui esercitata sui successivi lavori. Così BROHL (8) concorda pienamente col citato autore, circa le localizzazioni del lipoma; riconosce la prevalenza numerica nel sesso femmineo, e negli anni più maturi; ed a prova, su 295 casi di sesso noto, trova 155 donne, e 140 uomini; mentre da un'altra statistica di 318 lipomi, ricava 191 donne e 127 uomini.

Io faccio notare qui per incidente, che la prevalenza del sesso femmineo concorda quasi con le cifre del BRYANT 74 % e del BILLROTH 63 %.

Veramente PLATTNER (9), occupandosi a preferenza dei lipomi subfasciali, sollevò qualche dubbio sul valore della teoria genetica di GROSCH nelle forme profonde; ma egli non andò oltre. Più importante è la dissertazione di HENNIGSEN (10); riferisce egli le conclusioni precedenti dei singoli scrittori; trova che se dalla statistica di GROSCH risulta che su 665 casi 441 spettano a donne, e 254 ad uomini, egli dalla clinica chirurgica di Kiel, su 109 casi ha ricavato 67 donne e 42 uomini. Di codesti infermi 81 si trovavano fra i 30-60 anni, e mentre una sola volta fu notata l'insorgenza congenita, negli altri casi essa avvenne nei varî periodi di età, con una notevole prevalenza tra 30-40 anni.

Non potendo riconoscere l'influsso dell'eredità, ed ammettendo l'intervento ben raro del trauma, l'autore riconferma le solite sedi di predilezione, nega l'influsso dell'alcoolismo; da ultimo riferisce un caso molto istruttivo di colossali lipomi simmetrici ai lati della linea mediana della colonna vertebrale, ed alle facce postero-esterne delle braccia, ed ammette come probabile la trofoneurosi.

Per quel che sarò per dire in seguito, tengo a rilevare come l'autore, nei numerosi casi raccolti, trovi solo *due volte* che la pelle *non si sollevava in pliche* sul tumore.

A completare la trattazione bibliografica, citerò RIEDEL (11) il quale, pur riconoscendo una certa determinata distribuzione del lipoma, non parla di intime ragioni o leggi come il GROSCH. KLEBS (12) si limita ad accettare con TOLDT la genesi di questo neoplasma da proliferazione

abnorme dei lipoblasti; e più tardi WEDEL (13) confermò in tutto l'idea di GROSCH, limitandosi per vero a studiare la localizzazione del lipoma sottocutaneo e dell'ateroma. Nell'anno seguente lo stato della questione accennava a subire un nuovo indirizzo, per opera del MORISANI (14), volendo egli che il lipoma fosse da ritenere come una modalità del fibroma; modalità biologica nella quale, per influsso trofo-neurotico l'adipe andrebbe ad accumolarsi ed infiltrare i giovani elementi del fibroma, nei primi periodi del suo sviluppo; e d'altra parte sostenendo egli la possibilità che il lipoma dia metastasi nelle vie linfatiche, in grazia dell'atipicità di struttura che accidentalmente assume il tessuto suo. Da quello che segue, risulterà che malgrado mio non posso utilizzare in alcun modo queste vedute troppo isolatamente personali.

Favorevoli alla citata teoria sono ancora STOLL (15) e TILLMANS (16). Il primo ha raccolto 139 osservazioni, di cui 75 donne e 64 uomini: sempre molto dubbio l'influsso traumatico ed il gravame ereditario; la percentuale maggiore trovavasi nel terzo e quarto decennio di vita; un certo numero di lipomi fu di genesi profonda, ed in un caso congenito di angiolipoma al dorso, il peduncolo, attraversando i forami intervertebrali, si perdeva dentro il canale omonimo. Il secondo autore non fa invero che lodare di passaggio la teoria di GROSCH, non valutandola altrimenti. Un lavoro molto più completo è quello di KOCH (17); descrivendo egli 23 casi, trovò la frequenza massima nel 4° decennio di vita, cioè quando appunto l'organismo tende ad immagazzinare del grasso. Un terzo dei suoi casi era, come localizzazione, rappresentato dalla spalla: del resto è esclusa da lui l'azione determinante dell'alcool, tanto più che riconferma il predominio nel sesso femineo.

Con il suo lavoro può dirsi terminata la produzione monografica, salvo che si voglia riscontrare qualche recente Trattato di chirurgia: così DURANTE (18), probabilmente perchè riferentesi alla sua teoria di germi embrionali, si limita ad affermare nel capitolo speciale, che il lipoma come la polisarcia è più frequente nell'uomo anzichè nella donna; e crede che irritazioni locali possano rappresentarne la causa. D'altra parte DELBET (19) crede che traumi ripetuti e lievi (lipomi professionali ed erniari), possano determinarne la genesi, accetta l'idea del QUENU (20) di intravedere un legame tra infiammazione e lipoma, e crede che in genere, ovunque si abbia una produzione di tessuto embrionale, e neoformazione di vasi, questa transitoria vascolarizzazione diventi un terreno favorevole all'insorgere del neoplasma.

Sarebbe quasi inutile ricordare che il VEDELER (21) ammise un protozoo del lipoma; e dico inutile perchè, pure avendo io dato qualche prova di essere un convinto seguace della genesi parassitaria di molti tumori,

sono non meno sicuro che il neoplasma per una somma di ragioni meno appropriato ad essere interpretato parassitologicamente, sia appunto questo in trattazione.

***

II. — Premesse le opinioni dominanti, è strettamente necessario indagarne l'efficacia. Che la teoria nota sotto i nomi di DURANTE e COHNHEIM non fosse bastevole, ne è discreta prova il lavoro durato dal GROSCH per stabilirne un'altra, e la necessità sentita dai successivi osservatori, di assimilarsi quest'ultima. Se non che tale assimilazione, a veder mio, venne fatta senza il controllo della critica: cosa che di positivo non può riescire feconda di buoni risultati. Se collocandoci dai molteplici punti di osservazione della casistica, della fisiologia ed istologia normale e patologica, tentiamo di addurre le argomentazioni che infirmano la nuova teoria, potremo forse dimostrare che il problema va risoluto in maniera differente. Perchè il contrasto dei fatti torni più accentuato, bisogna cominciar dal rilevare che la teoria di GROSCH è fondata quasi unicamente sulla genesi del lipoma sottocutaneo; adunque da un tessuto così prossimo anatomicamente e funzionalmente alla cute, da renderne presumibile l'influsso secretivo di questa sul precedente. Ma se si volesse concedere all'autore l'attenuante della pochezza di osservazioni eterogenee, in quel tempo, non si potrebbe del pari concederla ad un osservatore nuovo. Grazie ai progressi della chirurgia delle grandi cavità, e forse alla maggiore oculatezza nella diagnosi istologica dei neoplasmi, noi possediamo non pochi casi di lipomi insorti da tessuti, non pure lontanissimi dalla cute, ma diversissimi per la loro struttura; e, fatto che a me sembra importante, *strutturalmente e topograficamente in intimo legame con grandi sacchi linfatici*. Difatti, limitandomi come è mio costume alle citazioni più essenziali, ricorderò che già da 13 anni il TERRILLON (22) raccolse 14 osservazioni di lipomi sottoperitoneali, insorgenti per solito da una delle fosse iliache, e sopratutto a destra, o dalla regione anteriore del colon lombare in prossimità del rene. Appartengono a KISCH (23) due altri casi di lipoma preperitoneale, manifestatisi sulla linea alba, epigastrio, sotto sintomi neuralgici e dispeptici.

TERRILLON e GUILLEMIN (24) raccogliendo dal 1886 al 1892 venti casi di neoformazione sotto- o retroperitoneale, ve ne aggiungono due nuovi, *ambedue rappresentati da donne*, l'una a 40, l'altra a 52 anni, e con insorgenza l'uno e l'altro a destra della colonna vertebrale, sembra dal tessuto cellulare delle fosse ileo-lombari. Due altri casi di consimili tumori manifestatisi con cardialgie nella zona epigastrica, appartengono ad HORNER (25) e riguardano due uomini, l'uno di 30, l'altro di 60 anni. Ma

assai più dettagliata in riguardo alla patologia, è un lavoro di MENGERT (26); egli dice esser preperitoneali i lipomi sviluppatisi tra il foglietto parietale del peritoneo e la fascia interna, nonchè dal tessuto sottosieroso. Come altrove, anche nel connettivo subsieroso peritoneale la deposizione di grasso è diseguale, e abbonda dove è più necessario lo scorrimento, per esempio intorno alla vescica, al retto, presso il forame otturato, l'anello crurale, sotto la linea alba. Quivi appunto insorgono i tumori. Ed in quanto concerne il preperitoneale, l'autore crede notevole « che il lipoma si sviluppi dove sia avvenuta una dilacerazione anche lieve dell'aponevrosi, quasi essendo necessario tale occhiello, sia che il suo contorno stimoli la proliferazione cellulare, sia che il grasso cresca per colmare la perdita ».

Crede poter affermare che mai lipoma preperitoneale siasi estrinsecato senza scontinuità dell'aponevrosi: e se l'osservazione sfuggì, è probabile che la scontinuità sia stata congenita, ovvero per deficiente resistenza dell'aponevrosi, acquisita sotto uno sforzo consueto, come la tosse od il vomito. I punti predominanti di scontinuità, sono tra sterno ed ombellico, specie presso l'appendice xifoide ed anche alle iscrizioni tendinee, dove la guaina è aderente al muscolo retto.

Concorda con questo autore anche BUSCKE (27) relativamente ai punti prescelti dal lipoma sottoperitoneale; trova del resto che sede predisponente è anche l'adipe mesenteriale e quello retroperitoneale. Mentre un caso di enorme lipoma retroperitoneale, con altri minori dell'epiploon e mesentere viene descritto da PEYROT (28), si devono a JOSEPHSON e VESTBERG (29) due nuovi casi retroperitoneali, di giunta a 27 altri raccolti dalla bibliografia. Un voluminoso tumore partito, a quanto pare, dal mesocolon trasverso, è descritto da LENNANDER (30); ma si deve lo studio più dettagliato sui tumori solidi e liquidi del mesentere a BEGOUIN (31) tenendo conto delle osservazioni altrui, e raccogliendo 14 casi di lipomi la più parte puri, appartenenti per 3/4 circa a donne, e con prevalenza presso il quarto decennio di vita.

Per confortare la tesi, a me sembra si debba qui tener conto sia dei lipomi erniari, sia di quelli appartenenti ai genitali esterni maschili, come a quelli interni femminei. Or poichè io non voglio tender troppo l'attenzione del lettore, mi limiterò per ordine cronologico a ricordare la pubblicazione di HUTCHINSON (32) su 25 casi di lipomi partenti dal grasso sottoperitoneale nelle varie regioni erniarie; quella di BROSSARD (33) sui lipomi del cordone spermatico, quasi sempre partenti dalla superficie esterna del peritoneo parietale, spesso accompagnati da atrofia del testicolo e dell'epididimo corrispondenti; inoltre la statistica analoga di SARAZIN (34) raccogliente 47 casi pubblicati sul lipoma del cordone sper-

matico; da ultimo il lavoro più recente di GABRYSZEWSKI (35), il quale sulla base di 50 osservazioni sul cadavere, ha trovato che senza eccezione in ogni cordone spermatico, tra il connettivo perivascolare, intorno al processo vaginale del peritoneo, sono visibili lobuli di grasso in diretta connessione con il connettivo adiposo sotto-peritoneale. Il lipoma partente da codesti lobuli si deve chiamare *primario*, a differenza del secondario, il quale sorgendo dalle vicinanze del cordone più tardi, ne sostituisce la sede. In un ordine di conoscenze affini, stanno: la pubblicazione di PARK (36) su di un caso di grande produzione lipomatosa nella tunica vaginale del testicolo, ed un caso di colossale lipoma scrotale sviluppatosi da un sacco sieroso nel legamento vaginale.

I legamenti larghi han presentato lipomi, che vennero descritti da PERNICE (37), da PARONA (38), il quale credette il tumore esser partito dall'estremità frangiata della tuba di destra; altri casi appartengono a TERRILLON, TERRIER, GUILLEMIN, PEYROT, stando almeno a quel che traggo dalla pubblicazione in proposito di TREVES (39).

Affinchè poi l'importanza del tessuto sottosieroso, come terreno di sviluppo del lipoma, risulti meglio, ricorderò un caso di tumore subpleurale descritto da CZERNY (40) in un giovane di 18 anni, e dopo 2 1/2-3 anni da un trauma: ed un caso di GUSSENBAUER (41), nel quale l'autore potè constatare de visu la connessione del tumore alla fascia endotoracica e pleura costale.

Codesta discreta mole di documenti dovrebbe bastare al mio scopo di stabilire cioè in certo modo l'indipendenza della genesi del lipoma dalla cute funzionalmente considerata. Ma poichè la critica deve essere fornita delle testimonianze più numerose, credo si possa tener considerazione altresì dei casi di lipomi del cervello; uno di essi appartiene ad HIRTZ (42) ed il tumore partiva dall'istmo del cervello avviluppato da una membrana madreperlacea: l'altro è dovuto a TAUBNER (43), ed il tumore, partendo dai corpi quadrigemelli, lato destro, basalmente giungeva fino alla superficie del cervello.

La trattazione di ciò che spetta alla distribuzione di lipomi in tessuti lontani dalla pelle, non può ancora esser chiusa, tenendo conto del nostro obbiettivo. Oltre a casi rari osservati nelle vie respiratorie superiori, di cui hanno fornito esempi KUNNE (44) e SEIFERT (45), il primo specialmente riferendoci di una forma arborescente, situata all'*aditus ad laringem;* oltre a ciò, ripeto, l'odierna letteratura ha notevoli casi di lipomi della lingua. Su questa localizzazione hanno scritto KIRCHHOF (46), RYDYGIER (47), VERGELY (48), MARTEL (49), per non fare altre citazioni; ed è notevole, a veder mio, che tre di codesti quattro casi si trovavano in un'età tra 62-70 anni.

I lipomi delle articolazioni, meglio studiati negli ultimi anni, occupano un notevole posto, per la storia della genesi di questa neoformazione; e la loro importanza mi pare tanto meno da trascurare, in quanto si volle da' vari osservatori vedervi ora l'influsso del processo tubercolare, ora quello dell'artrite deformante, ora di semplici flogosi croniche, mentre qualche altro autore, probabilmente con maggiore acume, invoca l'influsso della pressione negativa intra-articolare. Mi limito in proposito a ricordare le pubblicazioni sul lipoma arborescente del ginocchio, dovute a RIEDEL, SCHMOLK, SOKOLOFF, BLACHIAN, STIEDA, HERHOLD e WOSKRESSENSKI (50-56).

Certamente affini devono esser considerati i lipomi arborescenti delle guaine tendinee, quali ad esempio hanno descritto SENDLER e KUMMER (57-58), anch'essi, pare, legati ad un processo flogistico cronico.

D'altra parte, a mostrare ancora sotto altro aspetto come i lipomi sotto-aponevrotici si sieno sempre meglio riconosciuti, ricordo i casi partenti da tessuto di muscoli, come ne hanno descritto TRÉLAT, FERÉ, NANNOTTI (59-61). Se questo spetta ai tessuti anzidetti, si aggiunga che gli studi sui lipomi profondi del collo, sul che informino le pubblicazioni di LANNELONGUE e MENARD, MAYET, VOLCKER ed altri (62-64), provano in modo esauriente la loro insorgenza dal periostio, e da peduncoli che si perdevano spesso o negli involucri dei nervi periferici, o dentro i fori intervertebrali, e sulle apofisi relative, e, caso eccezionale, anche su di una costa cervicale rudimentale.

Uno dei capisaldi della teoria di GROSCH essendo anche la rarità di localizzazione del lipoma al palmo ed alla pianta, secondo lui, grazie alla distribuzione ghiandolare; a me sembra che pur riconoscendone la relativa infrequenza, e proponendoci di interpretarla differentemente, occorre frattanto rettificare un poco il concetto che si possa avere della casistica rispettiva. Avendo potuto leggere le pubblicazioni di LOEBKER, VOGT, BAUENGARTEU, WEIL, KLEINKNECHT, PAULET, STEINHEIL, DUBAR (65-72), per non eccedere in citazioni, io ne ho tratti quattro casi sotto-aponevrotici plantari, e cinquantadue casi della mano; dei quali ultimi trentasette spettano proprio al palmo, quindici alle dita, specie superficie volare; è poi notevole che qui la frequenza dell'influsso determinante del trauma, concorda con la preponderanza della manifestazione negli uomini, cioè ventitre su quattordici donne. Anche importante mi sembra il frequente scambio di diagnosi con l'igroma, e da ultimo l'esistenza di cinque di questi casi di genesi intrauterina.

***

III. — Tutti gli elementi dinanzi improntati alla casistica, formerebbero già per sè stessi un materiale bastevole ad ingenerare un ostacolo

rilevante alla assimilazione del concetto di GROSCH, intorno al legame determinante tra ricchezza ghiandolare della cute e localizzazione del lipoma. Ma noi siamo così convinti della serietà di questo osservatore, da tenerci in obbligo di disaminare ancora sotto altro aspetto i lati deboli della sua concettosa interpretazione. Il peso che egli dà alla funzione ghiandolare cutanea, come è agevole rilevare, risente l'influenza della teoria secretiva nota dai nomi di MEISNER ed UNNA (75), i quali ammisero che il sudore serva di eliminazione anche del grasso; ed il secondo di questi autori sostituì alla teoria neurosecretoria quella vasomotoria o muscolomotoria. Ora JOSEPH (76) si levò, con ripetute ricerche, contro queste valutazioni; ma più tardi UNNA ha ribadito il suo convincimento, che le ghiandole glomerulari eliminino anche grasso. Ammesso anche questo fatto, e volendolo riferire a quel rapporto inversamente proporzionale tra funzione ghiandolare e sede del lipoma, si incontra un primo intralcio in uno studio di ARNOZAN (77) sulla ripartizione della secrezione grassa alla superficie cutanea, in condizioni normali. Servendosi di speciale reazione, egli ha trovato che negli adulti sono sempre rivestite di uno strato oleoso tutte le singole regioni della faccia, il cuoio capelluto, la nuca, il dorso, la regione presternale e le spalle, nonchè il pube. Poverissime di strato grasso sono la regione sottojoidea e quelle laterali del collo, i lati del tronco, le membra; in quanto al palmo della mano ed alle piante queste regioni sarebbero affatto sprovviste di indumento grasso. A me sembra, anche da un punto di vista così limitato, che il contrasto tra localizzazione del lipoma sottocutaneo e la funzione della cute diventi assolutamente stridente, e mostri come l'ipotesi del GROSCH manchi del conforto dei fatti.

Ma anche senza tener conto di tali obbiezioni, e volendo concedere la veridicità della discussa teoria, non si può sottrarsi a discuterla come segue: se si ammette che il disturbo funzionale ghiandolare sia generalizzato al punto da riflettersi su tessuti lontani, riesce ben difficile spiegarsi come e perchè l'organismo non abbia a risentirne conseguenze più diffuse. Se d'altra parte la correlazione genetica esistesse, non si spiegherebbe come di lipomi non si osservino con frequenza in alcune dermopatie distrofiche. Poniamo d'altra parte che questo influsso genetico sia dovuto a fatti funzionali circoscritti in ambito molto regionale, sarebbe difficile escludere per le ghiandole della cute quell'equilibrio di compensazione funzionale in regioni prossime ed omologhe, che ci mostra in iversi esempi la fisio-patologia.

Se si ricorda che il trauma fu soventi volte mostrato come fattore eterminante del lipoma, data la teoria in parola, non si riescirebbe ad learne il meccanismo d'azione se non per singolarissimi casi. Tutto somnato, se prima di andare oltre si vuole ricavare una sintesi, dall'analisi,

si dovrà concludere che *la distribuzione del lipoma secondo le regioni ricche o povere di ghiandole cutanee non è in alcun modo suffragata dalla casistica completamente vagliata;* che più della regione deve aver significato la struttura del tessuto di origine, nella determinazione della sede relativa; che ciò premesso dovranno essere indagati altri fattori, insiti presumibilmente alla elaborazione del grasso, ed alle condizioni istologiche e meccaniche, dei tessuti dove esso si accumola.

***

IV. *Lipomi multipli e pseudo-lipomi.* — Perchè si possa ben valutare l'importanza inerente alla genesi dei lipomi multipli, sotto il punto di vista del GROSCH, bisogna premettere come un fatto riconosciuto che la struttura istologica di questi ultimi è fondamentalmente identica a quella dei lipomi unici o solitari. Ciò posto, è chiaro che l'interpretazione genetica di forme anatomicamente simili, e pur tanto diverse per rapporto alla distribuzione ed alla sintomatologia, diviene pertanto assai più laboriosa. A chi voglia formarsene un criterio più esatto, è necessario, a parer mio, analizzare almeno gli elementi più salienti della letteratura, la quale può forse darci il bandolo nella difficile via. Già nella prima metà di questo secolo da BLIZARD-CURLING fu notata in due bambine la presenza di lipomi simmetrici ai lati del collo, assenza di tiroide, arresto di sviluppo dei lobi frontali, ed in entrambe, la lingua era grossa per modo da sporgere dal cavo orale. (Io interesso il lettore a tener conto di questa ultima nota, ripensando alla nostra attuale conoscenza della macroglossia e relativo angioma linfatico della lingua). Parecchi anni dopo si trova descritto da WOLZENDORFF (78) un caso, nel quale alcune settimane dopo l'inizio di tifo addominale, e nel lasso di un mese circa, il giovane paziente presentò 42 lipomi in parte sottocutanei, in parte sottofasciali. La casistica è con più cura raccolta da VON EHRENWALD (79), poichè su 40 casi della letteratura egli mostra la distribuzione prevalente ai vari segmenti degli arti superiori. Tale fatto venne confermato da VON LUTZAU (80) su 20 casi, ed anzi egli potè stabilire che quanto più numerosi si presentano i tumori agli arti, tanto più ne è sfornito il tronco e viceversa. Anche su gli stessi arti il segmento più distale ne presenta in maggior numero di quello prossimale (il che, se non mi sbaglio, farebbe quasi pensare a possibili influssi dell'idraulica o della gravità).

Notevole infine un caso dell'autore, nel quale si contarono 2436 tumori.

Chi volesse la conferma del mio dubbio, la troverebbe nella casistica di MORSANT, BAKER e BOWLBY (81), i quali in 13 pazienti per lo più tra 3° e 6° decennio, notarono che le regioni affette mostravano rispettivi ingorghi di gruppi ghiandolari linfatici, senza che per altro fosse manifesto all'oc-

chio o al tatto; un rapporto tra gli uni e le altre. Non molto divergente è la casistica di MEERBECK (82) in quanto a prevalenza dei lipomi multipli agli arti; su 32 casi solo due presentarono limitazione dei tumori al volto, al collo ed alla nuca. Quasi contemporaneamente SPRENGEL (83) studiò il lipoma simmetrico multiplo delle guaine del m. peroneo ed estensore lungo comune, in fanciulla affetta da reumatismo articolare cronico; egli credette il punto di partenza essere nei lobetti adiposi del mesotenonio. In soggetti deboli tra 40-50 anni, con cute sollevabile in alte pliche, CURSCHMANN (84) ha potuto osservare una lenta iperplasia del connettivo adiposo sottocutaneo, alla nuca, al dorso ed alle estremità superiori: a mano a mano il grasso invadeva il connettivo muscolare interstiziale, senza alterare le fibre; ma i muscoli paralitici o paretici non presentarono mai reazione degenerativa. Questa forma egli vuol chiamare lipomatosi perimuscolare circoscritta.

Non può da parte mia essere utilizzata, sotto l'aspetto cioè genetico, la pubblicazione di EHRMANN (85), il quale si limita a riferire l'opinione di GROSCH.

L'influsso nervoso presunto, nell'insorgere dei lipomi multipli, venne messo in maggiore evidenza da MATHIEU (86) in una donna di 65 anni, la quale dopo 2 anni di sofferenze in forma di dolori (di origine spinale, radicolare o midollare?), permanenti e parossistici, ai lombi, a cintura ed alle membra inferiori, si ebbe la simultanea manifestazione di tumori simmetrici agli arti inferiori, varicosità superficiale ed edema molle al dorso dei piedi. Per fornire qualche altro documento in consimile ordine di idee, potrò ricordare un caso descritto da BUCQUOY (87) in persona di un uomo il quale da tempo soffriva di sciatica e di varici all'arto sinistro, dopo di che si manifestarono, per chiaro influsso nervoso distrofico, dei lipomi multipli al collo, e posteriormente ed anteriormente al tronco. Mentre BLASCHKO (88) parla di una produzione rara di lipomi nei soli discendenti maschi di una famiglia, ALSBERG (89) riferisce un caso di neuro-lipomi, in uomo di 39 anni, senza precedenti ereditari: il paziente soffrì durante 3 anni dolori e contratture agli arti, poi apparvero lipomi multipli ai piedi, mentre si notavano quivi spiccate parestesie.

Nel 1892 una pubblicazione di HAFERKORN (90) raccoglieva dalla letteratura già 80 casi, cui aggiungeva 4 osservazioni personali; e dal complesso credeva desumere che mentre il lipoma solitario è più frequente nella donna, quelli multipli lo sono più nell'uomo: ma lasciava intentato il problema dell'etiologia. Sei altri casi della clinica di BILLROTH furono descritti da LANGER (91), ma l'autore si arrestò nel mostrarsi molto dubbioso della teoria di GROSCH, dubbio comune al PLATTNER. Non mi sembra da trascurare un caso di HALLOPEAU e JEANSELN (92), perchè qui i lipomi

multipli si sarebbero sviluppati nel corso di una infezione acuta, per modo da simulare tumori delle regioni parotidea, tiroidea, sottomascellare e mammaria. Non credo di fermarmi molto sul lavoro di MEYER (93), poichè egli ricalca le orme dei suoi predecessori; ma cito di passaggio anche il KOETTNITZ (94) perchè pur mostrandosi scontento della citata teoria, non aggiunge nulla di personale, altro che una descrizione di 2 casi (donne) dove esclusa l'eredità e l'alcoolismo, si poteva solo ammettere la precedenza di patemi, ecc., fattori, come si vede, alquanto vaghi.

Alquanto più indeciso si è dimostrato PAYR (95), poichè pure non sottoscrivendosi alla teoria di GROSCH, crede possibile il rapporto funzionale delle ghiandole cutanee, con l'eccessivo accumolo di grasso, e finisce quindi per accettare l'influsso neuro-distrofico.

Dopo questo dissenso già invadente, sorprende un poco il vedere come KATZENELLENBOGEN (96) nella sua tesi possa essersi riferito così passivamente alla teoria discussa.

A me sembra sia merito precipuo di MILIAN (97) di aver fatto notare come l'affezione uni- o bilaterale, studiata già da VERNEUIL (98) come pseudolipoma sopraclavicolare, sia stata ripresa da POTAIN nel 1882 e considerata come parte di un processo le cui varie tappe successive sarebbero l'edema, il pseudolipoma ed il lipoma. Egli trova che si possa ammettere la proliferazione del tessuto adiposo sotto irritazione del sistema nervoso, sia perchè la si riscontra in modo simmetrico (come nell'eritema polimorfo), sia perchè la si trova in soggetti neuro-artritici, o con manifestazioni tabetiche, o con pseudo-elefantiasi neuropatica. Egli tende a credere più verosimile l'influsso midollare anzichè quello periferico. Anche DU CASTEL (99) parla di un soggetto di 66 anni, il quale dopo grave reumatismo articolare acuto presentò, a lentissimo sviluppo, lipomi in varie regioni. Non meno interessante è l'osservazione di SMITZYN (100) perchè di 48 lipomi e 28 fibromi notati sullo stesso paziente, nel corso di due anni, dodici scomparvero spontaneamente. Altri casi nei quali i tumori lipomatosi crescevano e minoravano di volume, accompagnati o non da dolorabilità, ha osservato MADELUNG (101), ma non vi fu chiaro l'influsso traumatico, neuropatico, o l'alcoolismo; una sola volta accidentalmente si sarebbero complicati alla tabe.

MARCAIS (102) nei lipomi del collo ha rivolto l'osservazione specialmente ai vasi intorno ai quali si sviluppò la neoformazione, e vi notò periarterite ed endo-periflebite.

Tre altre pubblicazioni desidero in proposito rilevare: una di BUCHTERKIRCH e BUNCKE (103), i quali riconoscono l'influsso traumatico, in quanto conoscono un caso di lipomi multipli sorti dopo contusione della colonna vertebrale e commozione del midollo spidale; l'altra di OCHSNER (104), il

quale in 3 casi multipli ha notato che la madre di uno aveva avuto rispettivamente la propria madre ed una figliuola, parimenti affette. Rilevo poi che da WINDSCHEID (105) sia stata confermata l'osservazione della lipomatosi perimuscolare circoscritta di CURSCHMANN, in soggetto che presentava gravi disturbi nervosi, debolezza degli arti inferiori, tremore alle mani, ecc.

***

V. **Nuove vie di indagine.** — Dalla massa di documenti risulta, a mio vedere: 1° che la teoria di GROSCH è troppo insufficiente; 2° che nella genesi del lipoma deve avere grande peso il trofismo dei tessuti, e sotto questa espressione lata, credo si debba intendere non solo l'influsso nervoso, ma le condizioni ancora più regionali della circolazione dei liquidi nutritivi, e delle proprietà morfologiche e funzionali dei tessuti stessi. Se non che trattandosi di un processo patologico, quale il lipoma, che ha strettissime affinità con produzioni fisiologiche, a me sembra non si possa a meno di rifarsi dal normale per interpretare il morboso. Questo implica di considerare almeno sommariamente, il tessuto adiposo, dal punto di vista della chimica fisiologica e della istogenesi, per servirsene come tappa ad ulteriore disamina, cioè dell'*intervento meccanico*, dell'*equilibrio* o *mutuo controllo dei tessuti.*

Non mi sembra privo d'importanza cominciar dal ricordare alcune ricerche di SCHWALBACH (106) e di RUPPEL (107) sulla composizione chimica del lipoma. Il primo, da un tumore retroperitoneale trova 22 °/₀ di acqua; 75. 75 °/₀ grasso; 2. 25 °/₀ di connettivo. Su 100 gr. di grasso si ebbero 7. 31 °/₀ di acidi grassi liberi e 92. 69 °/₀ di grassi neutri. Rispettivamente contenuti erano 65. 57 °/₀ acido oleico; 4. 59 °/₀ acido palmitinico, 29. 84 °/₀ acido stearinico. La quantità di colestearina nel lipoma gli sembra molto mite. In quanto al connettivo del neoplasma, vi ha trovato i normali costituenti come sostanza collagena e mucogena, poi sostanza chitinosa, il cui estratto da barite contiene mucina; inoltre elastina e corpi cellulari con i loro comuni elementi albuminoidi (seroalbumina e seroglobulina). Il secondo autore da un lipoma di 579 grammi, ha ottenuto 11 gr. di connettivo collageno e condrogeno, nonchè sostanze insolubili nell'etere; 116 gr. di sostanze solubili nell'etere. I grassi neutri saponificati fornirono in massima acido oleico, poi acido stearico, da ultimo quantità piccole di acido palmitinico, capronico e butirrico.

Per quanto spetta alla preparazione ed alla fissazione del grasso nel corpo, per desiderio di non diffondermi troppo, farò solo notare come negli ultimi anni trascorsi, la questione sia stata molto disaminata. Così MUNK (108) ha fatto rilevare che mentre per la proporzione di acqua e

della stessa albumina essa oscilla in una percentuale molto limitata, invece non può stabilirsi un limite qualsiasi per le oscillazioni del contenuto di grasso del corpo.

La distribuzione del medesimo pure essendo generalizzata riconosce luoghi di deposito quali il connettivo sottocutaneo, il cavo addominale, il tessuto perirenale, intorno alla vescica; l'omento, il pericardio, il connettivo intermuscolare, la midolla ossea. Accumulazione che subisce l'influsso dell'inerzia muscolare, del soverchio dormire, e dell'abuso di alcoolici. Lüdy (109) ha specialmente rivolta l'attenzione al potere di scissione del grasso nei tessuti, spiegata dall'azione idrolitica anzitutto del pancreas, poi del fegato. O. Frank (110) ha affermato essere più facile l'assorbimento dei grassi neutri anzichè degli acidi grassi. Molto più analitico è lo studio di Kaufmann (111) secondo il quale possono gli idrati di carbonio trasformarsi in corpi grassi direttamente: ma per lo più la formazione accade per modo indiretto, cioè che essi risparmiano dall'ossidazione il grasso preesistente, ed agevolano frattanto la trasformazione dell'albumina in grasso. Se durante il lavorio digestivo penetra nel sangue una grande quantità di albumina, questa si sdoppia e rapidamente fornisce grasso. Questo ha per solito tre destinazioni immediate: una parte subito si ossida completamente, passando per lo stadio di glicogene, e fornisce l'energia necessaria al vario lavoro funzionale dell'organismo; un'altra parte incompletamente ossidata si trasforma in materia idrocarbonata che resta in serbo sotto forma di glicogeno; una terza si deposita integralmente e serve ad accrescere la riserva adiposa. Ora la proporzione di grasso depositato durante l'attività digestiva, varia in proporzione della copia del pasto, e della ricchezza dell'organismo, in glicogeno. Se finora ci siamo arrestati alla lipogenesi normale, sarà bene trar partito anche sotto l'aspetto patologico, dal recentissimo studio di Lindemann (112). Poichè egli classifica la lipogenesi in fisiologica od extracellulare; degenerativa od endocellulare; e postmortale, è chiaro che io debba fermarmi per il mio argomento, alla prima. Ora per quanto si voglia riferire la lipogenesi extracellulare specie agli idrati di carbonio, giustamente l'autore si domanda come accada che le foche e le balene che si alimentano affatto di sostanze animali, sieno tra più pingui animali. Associandosi ai nuovi lavori di Altmann, Krehl, Benecke, l'autore crede che il grasso riassorbito dall'intestino sia necessariamente sottoposto a trasformazioni, come anche quello circolante nel sangue: cosicchè anche in questa provenienza extracellulare entrerebbe in gioco una complicata attività sintetica cellulare, affinchè dai detriti della molecola adiposa venga riedificato il grasso nel protoplasma. Alla interrogazione rivoltasi: dove si localizzi il grasso riassorbito, e se tutte le cellule dell'organismo siano in condizione di appropriarsene, ov-

vero vi si richieda una specialità funzionale, l'autore risponde: che trattandosi di un fenomeno nutritivo, le cellule dovrebbero essere generalmente adatte al medesimo; tuttavia è maggiore la disposizione del connettivo sottocutaneo e della midolla ossea. In fondo egli crede si debba ancora attendere dalla chimica la decisione se il grasso proveniente dall'albumina sia contrassegnato da proprietà singolari; e del resto le grandissime variazioni nella lipogenesi non si possono riferire tutte alla deposizione di grasso trasportato.

Dopo queste considerazioni sulla produzione del grasso in generale, potrà forse concorrere a chiarire la questione qualche altro fatto, attinto alle più importanti ricerche attuali sul connettivo adiposo. Già KLEIN si era manifestato dell'opinione che il connettivo adiposo sia una varietà del tessuto linfatico, ambedue poi essendo varietà del tessuto mixomatoso. Più tardi HEITZMANN (113) riprende il germe di questo concetto e dice che il tessuto adiposo è una varietà di quello mixomatoso, formato da un reticolato esilissimo di connettivo fibroso, nelle cui maglie in luogo di sostanza mixomatosa si trova quella fondamentale con grasso semiliquido. E per lui in ultimo, la così detta parete cellulare si riduce ad un tenue strato della sostanza fondamentale elastica, molto inspessita. La questione viene affrontata con maggiore sottigliezza da POLJAKOFF (114) in un lavoro su di una nuova specie di organi lipogeni nel connettivo lasso. Egli ammette delle speciali cellule globiformi, le quali sottraendo materiale nutritivo albuminoide dal sangue nei vasi, per virtù protoplasmica lo trasformano in grasso. Ne avrebbe egli studiato una fase nomade a cui succede un'altra stabile, per distensione del suo protoplasma sulle fibre del tessuto elastico. Secondo lui la struttura dei vasi nel connettivo adiposo, differisce da quella degli altri, perchè le arterie e le vene di finissimo calibro come i capillari, risulterebbero da cellule affatto simili alle suddette globiformi. Le quali ultime, essendo fornite di grande contrattilità ameboide, appressandosi durante il lavorio digestivo, ai vasi sanguigni ed ai chiliferi del mesentere, attrarrebbero il materiale da elaborare. Dopo compiuto il loro ciclo codeste cellule possono, secondo lui restituire il grasso ed atrofiarsi. Io non posso con larghezza riassumere il vasto lavoro, e devo limitarmi a questo punto, col riferire che il connettivo lasso, secondo lui, risulta di fascetti di fibre, e fibre elastiche intrecciantisi ed intersecantisi in tutte le possibili direzioni, mentre nelle maglie stanno cellule piatte immobili, e cellule semoventi globiformi, nonchè leucociti. La linfa che con moto lento ma costante, bagna tutto il tessuto, ne fa le spese di nutrizione.

Circa l'intimo nesso tra tessuto adiposo e vasi, come origine e distribuzione di esso, rimando agli studi di FLEMMING (115); e credo che vo-

lendo completamente la disamina multilaterale dell'argomento, non si possa tralasciare quanto ha indagato BAYER (116) relativamente al tessuto adiposo come matrice dello sviluppo di ghiandole linfatiche. Non mi fermo di proposito sulle ricerche di SCHMIDT (117), poichè è noto che la teoria delle cellule sopite essendo controversa, si riescirebbe forse ad ingarbugliare l'intendimento dei processi.

Dalla non esigua mole di pubblicazioni che sullo sviluppo e struttura del tessuto adiposo ho accuratamente lette, come quelle di HAMMAR (118), di POLJAKOFF (119), di STUDIATI e DADDI (120), di HEITZMANN (121), di ANDERSON e MAKINS (122), il rapporto intimissimo istogenetico e funzionale tra tessuto adiposo e vasi sanguigni e linfatici, mi risulta con una chiarezza che trova pieno riscontro nelle mie personali preparazioni.

Mi fermo più volentieri a rilevare che SCHEIN (123) a proposito dello sviluppo del tessuto adiposo, e partendo dal concetto che la causa ultima di questo fenomeno sia una più viva nutrizione del medesimo, afferma che in uno spazio mostrante variazioni di volume e di tensione, lo sviluppo dell'adipe è proporzionale a codeste variazioni medesime. Di qui la speciale tendenza alla ipertrofia adiposa in determinati punti, p. es. le pareti addominali, le pliche articolari, le subsierose, specie la pericardica, e viceversa la rarità in altri, come il cuoio capelluto, le piante ed i palmi delle mani. Così considerati codesti depositi avrebbero la missione di riparare o proteggere le parti dalle pressioni, espansioni, urti, ecc.

DEDUZIONI E CONCLUSIONI.

VI. — Al punto in che siamo giunti, a me sembra si possa trarre qualche corollario. Vale a dire:

1. Poichè la teoria della disposizione embrionale non basta a spiegare l'insorgenza, specie nelle forme multiple e simmetriche, nelle quali bisogna riconoscere un influsso trofico probabilmente centrale;

2. Poichè la teoria di GROSCH resta insufficiente in molti casi, assolutamente contradditoria in non pochi altri;

3. Poichè, grazie alla perfetta omologia strutturale del lipoma con il tessuto adiposo normale, bisogna riconoscere nella sua genesi un nesso intimissimo con la distribuzione regionale linfatica e sanguigna;

4. Poichè questo nesso è comprovato dall'istogenesi di alcuni neoplasmi di struttura vascolare e specialmente il linfangioma;

5. Poichè un influsso neurotrofico centrale, sia esso dovuto a traumi sia invece dovuto a sostanze tossiche (nel senso più lato del termine), suole nella massima parte dei casi esercitarsi inizialmente modifi-

cando la distribuzione dei liquidi nutritivi, e la nutrizione dei sistemi relativi;

6. Poichè la casistica ci offre sufficiente prova di gravi disturbi della circolazione linfatica, precursori o compagni dello sviluppo di lipomi; e questo fatto idraulico, come è noto, vien sostenuto anche a proposito del linfangioma;

7. Poichè per la benignità stessa della neoformazione lipomatosa, le nostre osservazioni istologiche essendo di solito troppo tardive, noi non siamo in grado di escludere che in un primissimo periodo si tratti per avventura di una neoformazione piuttosto linfangiomatosa anzichè lipomatosa schietta;

8. Poichè la casistica di lipomi partenti da tessuto subsieroso ribadisce il concetto del rapporto intimo tra la loro insorgenza e la circolazione linfatico-sanguigna dei singoli tessuti;

9. Poichè nell'osservatore abituato a stabilire analogie tra fenomeni patologici, non può sfuggire il ricordo di quanto oggi si pensa intorno alla elefantiasi, allo sviluppo gigantesco, all'acromegalia, sotto l'aspetto trofo-genetico — tutto autorizza a pensare che il lipoma non possa in avvenire restar compreso tra' neoplasmi, nel senso stretto del termine, ma debba rientrare tra le alterazioni trofiche. Senonchè tenuto conto del fatto: che fisiologicamente esiste e domina il processo di deposizione del grasso, e di restituzione del medesimo, una specie di controllo od equilibrio, quasi fattore meccanico, ne segue la necessità di ricercare quali possano essere le cause del disturbo di codesto controllo, onde dapprima il grasso si accumoli in eccesso, poi, come suole nei lipomi, non sia più suscettibile di esser restituito. Il nodo della questione, a veder mio, *devesi trovare nella distribuzione e nella funzione del tessuto elastico*, epperò nel suo influsso meccanico: il che, tenuto conto del nesso intimo strutturale dei tessuti, importa stabilire la concatenazione dei fatti, dei quali un'anello intermedio sia necessariamente rappresentato dall' *influsso del sistema elastico stesso sulla distribuzione dei liquidi nutritivi.* Io intendo chiudere questa trattazione suffragandola con qualche citazione, ma molto sintetica, sul tessuto elastico.

Che quest'ultimo in generale vada diminuendo con l'avanzarsi degli anni è un fatto dimostrato; e mi sembra assai notevole il modo suo di scomparire p. es. nelle tube, secondo le osservazioni di Buchstab (124) in proporzione dell'epoca della menopausa. Le ricerche di Sterling e di Treitz vennero di molto ampliate da Balzer (125) specialmente in rapporto alla pelle e sue ghiandole, ed ai muscoli. Più utile mi sembra il ricordare che le osservazioni di Zenthofer (126) han provato che lì dove la pelle è fortemente adesa ai tessuti sottoposti (tipo: il palmo e la pianta),

immediatamente sulle fascie si trova un denso e robusto reticolo di fibre elastiche, il quale rappresenta il tessuto di origine di tutto il sistema di fibre cutanee. Di là salgono le fibre elastiche in coordinati fascetti, nei cui spazi ovoidi panieriformi si trovano singoli lobetti adiposi, poi vanno a perdersi in sottile reticolo della pars reticularis della cute. Ma nelle regioni indicate, a differenza di altre di diversa fissità, il tessuto reticolare elastico è assai più copioso nella sottocute e nella pars papillaris anzichè nella pars reticularis. Un'altra particolarità che mi sembra notevole, si riferisce ai dintorni delle articolazioni: al lato estensorio il tessuto elastico è specialmente sviluppato sotto forma di trama losangica, mentre al lato flessorio si dispone come fasci paralleli, partenti dalle pliche articolari.

Rimandando alla lettura del lavoro originale precitato, mi preme registrare a questo punto che da NECKAM (127) essendo stata studiata la funzione delle fibre elastiche della pelle, egli nota che nelle regioni dove la pelle è aderente si trova un possente apparato elastico, e viceversa per quelle dotate di molta scorrevolezza. Questo tessuto elastico, originandosi dal periostio e dalle fascie, gradatamente ascende fino alla membrana basale del derma, e da questo punto spicca fibrille che si connettono con un altro reticolo elastico sottoepidermico. Nel percorso restano mutuamente infrenati i vari tessuti. Negli organi tubolari, nei vasi e nelle glandole a gomitolo la tunica elastica è circondata dalla muscolare; per modo che secondo lui il compito del tessuto elastico sarebbe passivo: se i muscoli si contraggono esso si piega; se essi si rilasciano, l'altro vien disteso dalla pressione endovasale. E poichè la circolazione linfatica, da quel che precede, assume un notevole valore, ricorderò che BECK (128) ha specialmente dimostrato intorno ai vasi linfatici un involucro elastico (a fibre circolari e longitudinali), il quale comprende gruppi cellulari perivasali e capillari, e dovrebbe agire fisiologicamente come regolatore del lume vasale.

Senza ripetermi, a me sembra di aver addotto abbastanza argomenti per dimostrare che, secondo un indirizzo scientifico più rigoroso, *la localizzazione del lipoma dovrà in avvenire esser messa in rapporto alla distribuzione del tessuto elastico* ed alle possibili alterazioni del medesimo, per modo da *venir meno il suo còmpito di regolatore od equilibratore della circolazione linfatica*, epperò anche della deposizione del grasso, che ne è tanta parte. Anche sotto questo aspetto si può rendersi ragione di quel fatto quasi costante, cioè che anche sottoposto l'organismo alla inedia, il contenuto del lipoma non rientra nell'organismo. Sotto il medesimo aspetto si può intendere la mancanza di recidiva del lipoma, poichè sostituito un tessuto cicatriziale deve necessariamente esser posto un

ostacolo alle condizioni linfatiche e sanguigne che rappresentano il terreno propizio alla sedicente neoformazione.

Naturalmente nel desiderio che ci spinge a sviscerare le questioni scentifiche, noi potremmo anche rivolgerci l'interrogazione: quale il fattore di questo disquilibrio locale? La risposta nel momento attuale potrebbe essere precoce, poichè occorrerebbero ancora molte conoscenze sia sull'anatomia, sia sulla fisiopatologia. È indiscutibile che il trauma possa per via riflessa perturbare la nutrizione locale. Ma la casistica nei suoi più minuti particolari, disaminata da un punto di vista più ampio e più moderno, mi mena a pensare che il momento primo possa esser riposto in qualcuno di quei tanti fenomeni che sono l'*espressione di intossicazioni*. Possibile che codesto influsso tossico abbia una *genesi infettiva*, ma certo nella grande minoranza dei casi. Più verosimile forse che nella maggioranza si debba rivolgere l'attenzione *ad influssi trofici delle ghiandole sessuali*.

Condivise o respinte dagli studiosi, queste mie osservazioni e deduzioni non saranno state interamente vane per la soluzione di problemi, non a ragione trascurati.

Napoli, 18 maggio 1899.

AGGIUNTA DOPO LA CORREZIONE DI STAMPA.

La data di consegna del manoscritto, spero valga, presso l'on. Direzione ed i lettori, a giustificarmi di una breve giunta. Tralasciando qualche pubblicazione posteriore di minor rilievo, io giudico utile, al mio studio e forse a coloro i quali vogliano occuparsi di un argomento così importante, indicarne due sole recentissime.

L'una di MELNIKOW-RASWEDENKOW (129) studia il tessuto elastico negli organi normali e patologicamente alterati, e fornisce dati (v. specialmente pag. 580) di peculiare valore, per il rapporto tra tessuto elastico e sistema vasale sanguigno e linfatico, e sistema di membrane sierose.

L'altra è di ASKANAZY (130) sulla genesi dei lipomi multipli. Benchè egli prenda in considerazione solo questi casi; benchè necessariamente il numero di difficoltà da lui incontrate nella soluzione del problema genetico, sia minore di quante io mi sia voluto, di proposito, creare, devo pure, con segreto compiacimento, rilevare, che egli è degli oppositori alla teoria del GROSCH, e crede debbasi rivolgere l'acume investigativo al rapporto intimissimo tra genesi dei lipomi ed alterazioni peculiari del sistema ghiandolare linfatico. Stabilito questo punto di comunanza di vedute, io lascio volentieri allo studioso la libertà di vagliare in qual modo ciascuno di noi due abbia percorso il cammino speculativo, per raggiungere la mèta.

LETTERATURA *(Lavori più importanti).*

1. Virchow. Die Geschwülste, vol. I.
2. Voigt. Inaug. Dissertat., 1876.
3. Cohnheim. Allgem. Pathol., vol. I.
4. Fischer. Deuts. Zeitschr. f. Chirurg., 1879.
5. Grosch. Dent. Zeitsch. f. Chirurg., 1887.
6. Vierordt. Daten und Tabellen, 1893.
7. Wittof. Elbe's Lehre von Haaren, vol. II.
8. Brohl. Dissertat. Würzburg, 1886.
9. Plattner. Dissert. Halle, 1887.
10. Hennigsen. Dissert. Kiel., 1888.
11. Riedel. Chirurg. Koenig., 1889.
12. Klebs. Allgem. Patholog., 1889.
13. Wedel. Dissertat. Greifswald., 1890.
14. Morisani. Giorn. Intern. delle Scienze mediche, 1891.
15. Stoll. Beitr. zur klin. Chirurg., 1892.
16. Tillmanns. Allgem. Chirurg., 1893.
17. Koch. Dissertat. Erlangen, 1893.
18. Durante. Patol. chirurg., volume I, 1895.
19. Delbet. Traité de Chirurg. clinique, 1896.
20. Quenu. Traité de Reclus, 1894.
21. Vedeler. Centralbl. f. Bakteriol., 1896.
22. Terrillon. Arch. génér. de Médec., 1886.
23. Kisch. Wien. mediz. Presse, 1890.
24. Terrillon e Guillemin. Revue de Chirurg., 1892.
25. Horner. Progr. médic., 1892.
26. Mengert. Dissertat. Erlangen, 1893.
27. Buschke. Deuts. Zeitschr. f. Chirurg., 1893.
28. Peyrot. Gaz. des Hôpit., 1896.
29. Josephson. Schmidt's Jahrbüch., 1897.
30. Lennander. Centralbl. f. Chirurg., 1895.
31. Begouin. Rev. de Chirurg.,
32. Hutchinson. Patholog. Society, London, 1886.
33. Brossard. Arch. gen. de Médec., 1884.
34. Sarazin. Thèse. Paris, 1895.
35. Gabryszewski. Deuts. Zeits. f. Chirurg., 1898.
36. Park. Centr. f. Chir., 1887.
37. Pernice. Deuts. medic. Wochen., 1884.
38. Parona. Annali di ostetricia, 1891.
39. Treves. Clinical Society London, 1893.
40. Czerny Revue des Scienc. medic., 1893.
41. Gussenbauer. Archiv. Langenbeck, 1892.
42. Hirtz. Bull. Soc. Anatom., 1875.
43. Taubner. Virchow's Archiv., vol. 110, 1887.
44. Künne. Dissertat. Würzburg. 1893.
45. Seifert. Schmidts Jahrbüch., 1895.
46. Kirchhof. Deut. medic. Wochen. 1891.
47. Rydygier. Archiv von Langenbeck, 1889.
48. Vergely. Archives de Bordeaux, 1895.
49. Martel. Rev. de Chirurg., 1896.
50. Riedel. Deuts. Zeitschr. f. Chirurg., 1878.
51. Schmolk. Ibidem, 1886.
52. Sokoloff. Raccolta di Conf. clin. Volkmann, 1893.
53. Blachian. Deut. Zeitschr. f. Chirurg., 1893.
54. Stieda. Beiträge zur Klin. Chirurg., 1896.
55. Herhold. Langenbeck's Archiv, 1896.
56. Woskressenski. Centrbl. f. Chirurg., 1897.
57. Sendler. Ibidem, 1891.
58. Kummer. Rev. méd. suisse, 1894.
59. Trélat. Gaz. Hôpitaux, 1882.
60. Feré. Progrès medic., 1882.
61. Nannotti. Il Morgagni, 1891.
62. Lannelongue. Malad. congenit. Tête.
63. Mayet. Gaz. Paris, 1891.
64. Völker. Beitr. zur klin. Chirurg., 1898.
65. Loebker. Wien. med. Presse, 1893.
66. Vogt. Chirurg. klin. Greifswald, 1884.
67. Weil. Prag. medic. Woch, 1890.
69. Kleinknecht. Beiträge zur klin. Chirurg., 1898.
70. Paulet. Rev. de Chirurg., 1886.
71. Steinheil. Beiträge zur Chirurg, 1891.
72. Dubar. Bull. Soc. Chirurg., 1892.
73-75. Unna. Schmidt's Jahrbücher, 1882.
76. Joseph. Arch. f. ges. Physiol., 1891.
77. Arnozau. Annal. de Dermatol., 1892.
78. Wolzendorff. Deut. Zeitschr. f. Chirurgie, 1877.
79. Ehrenwald. Dissert. Würzburg, 1879.
80. Lutzau. Centr. f. Chirurg., 1880.
81. Morsant Baker. Med.-Chir. Transact., 1886.
82. Meerbeck. Dissertat. Würzburg, 1887.
83. Sprengel. Centrbl. f. Chirurg, 1888.
84. Curschmann. Med. Gesellsch. Leipzig, 1889.
85. Ehrmann. Beitr. zur klin. Chirurg., 1889.
86. Mathieu. Gaz. Hôpit., 1890.
87. Bucquoy. Ibid., 1891.
88. Blaschko. Virchow's Archiv, 1891.
89. Alsberg. Dissertat. Berlin, 1892.
90. Haferkorn. Schmidt's Jahrbüch., 1892.
91. Langer. Langenbeck's Archiv, 1893.
92. Hallopeau. Annal. Dermat., 1893.
93. Meyer. Dissert. Erlangen, 1893.
94. Koettnitz. Deut. Zeitsch. f. Chir., 1893.
95. Payr. Wien. klin. Wochen., 1895.
96. Katzenellenbogen. Annal. Dermat., 1895.
97. Milian. Gaz. des Hôpit, 1895.
98. Verneuil. Gaz. hebd. de Méd. Paris, 1878.
99. Du Castel. Annal. Dermat., 1896.
100. Smitzyn. Centrbl. für Chir., 1896.
101. Madelung. Langenbeck's Arch., 1888.
102. Marcais. Thèse de Paris, 1896.
104. Oschsener. Médecine. Chicago, 1897.
105. Windscheid. Schmidt's Jahrbürch., 1898.
106. Schwalbach. Dissert. Erlangen, 1892.
107. Ruppel. Zeitschr. für Biologie, 1894.
108. Munk. Berl. klin. Wochen., 1889.

109. Lüdy. Rev. Sc. Médic., 1891.
110. Frank. Dubois-Reymond's Archiv, 1894.
111. Kaufmann. Arch. de Physiol. norm. et pathol., 1896.
112. Lindemann. Ziegler's Beiträge, 1899.
113. Heitzmann. Mikroskop. Morpholog., 1883.
114. Poljakoff. Arch. f. mikroskop. Anatom., 1888.
115. Flemming. Ibid., 1878.
116. Bayer. Prag. Zeitsch. f. Heilkunde, 1891.
117. Schmidt. Virchow's Archiv, 1892.
118. Hammar. Arch. f. mikr. Anat. 1895.
119. Poljakoff. Arch. für mikr. Anat., 1895.
120. Studiati e Daddi. Sperimentale, 1895.
121. Heitzmann. Arch. f. Dermat., 1895.
122. Anderson. Journ. of. Anat. Phys., vol. 25.
123. Schein. Wien. klin. Woch., 1895.
124. Buchstab. Centr. f. Gynaekol., 1897.
125. Balzer. Arch. de Physiol. norm. pathol., 1882.
126. Zennthofer. Monatschr. f. prakt. Dermatol., 1892.
127. Neckam. Annal. de Dermat., 1895.
128. Beck. Ibid., 1896.
129. Melnikow-Raswedenkow. Ziegler's Beiträge, vol. 26, fasc. 3, 1899.
130. Askanazy. Virchow's Archiv, vol. 158, fasc. 3, Decem. 1899.

IV.

Di alcune particolarità fibrose e muscolari nella " fascia trasversalis " alcune delle quali notate ancora sul vivente

Nota del Prof. GUGLIELMO ROMITI
professore di Anatomia in Pisa.

Le ricerche anatomiche intese a far conoscere più che è possibile le regioni del nostro corpo nelle quali possono aver sede le ernie, sono sempre di una utilità incontestabile. Le interpretazioni del meccanismo di talune ernie e le basi topografiche dei razionali metodi operatorî per la loro cura radicale trovano ragione in dati anatomici i quali, oltrechè dalla ricerca nel cadavere, sono verificabili ancora dallo esame del campo operatorio sul vivente. E così la chirurgia, che ebbe sempre nell'anatomia umana la sua base più solida, dà ora a questa nuovi fatti topografici della massima esattezza, perchè verificati sul vivo; e molte delle nozioni topografiche dei visceri nelle interne cavità del corpo, dobbiamo appunto ai chirurghi.

Alcune particolarità che trovansi nella *fascia trasversalis*, da me ricercate tanto nel cadavere, come vedute nel vivente, operando ernie inguinali col metodo di Bassini, credo non inutile ricordare; più specialmente perchè si riferiscono a cognizioni anatomo-chirurgiche più generali, per ora almeno, poco diffuse in molti dei libri comuni di testo.

Come ognun sa, la *fascia trasversalis* (1), che deve esser considerata quale foglietto o sdoppiamento posteriore della aponevrosi del muscolo

(1) Theile, Hyrtl, Bassini ed altri la chiamano: *fascia trasversa;* Luschka: *fascia abdominalis profunda;* altri: *fascia interna, s. endo-abdominalis s. lamina externa peritonaei, s. fascia m. transversi;* Thompson: *fascia trasversale vera.* Può generarsi confusione.

trasverso dell'addome, non è una semplice ed uniforme lamina connettiva o fibrosa. Essa presenta dei rinforzi costituiti da fasci fibrosi, ed offre a considerare elementi muscolari che scorrono su di essa oppure vi si fissano. Sono troppo conosciute fra gli anatomici sistematici e topografici le disposizioni dei fasci connettivi di rinforzo da dispensarmi dal parlarne. È solo a notare che la descrizione di questi fasci di rinforzo non è molto estesa, e talvolta neanche è menzionata in molti trattati o monografie (1), oppure tali rinforzi sono differentemente denominati, oppure infine sono confuse le descrizioni dei vari scrittori. ASTLEY COOPER, che per il primo indicò la *fascia traversalis*, isolandola e notando come per essa era costituita quella resistenza che il dito sente premendo sopra il *legamento inguinale* (di POUPART) (2) dopo aver levato diligentemente il muscolo trasverso, ebbe anche ad osservare che essa fascia *non è ugualmente costituita nei differenti individui*, poichè mentre in alcuni è densa come cellulosa condensata, in altri apparisce più sottile: vide ancora che essa è nettamente distinta in *due porzioni che lasciano tra loro un intervallo considerevole, corrispondente nel mezzo del legamento inguinale;* delle due porzioni, una è esterna, l'altra interna: quest'ultima è unita col suo margine interno al margine esterno del muscolo retto dell'addome, ed al lembo inferiore del tendine del muscolo obliquo interno e del muscolo trasverso dell'addome. L'intervallo fra le due porzioni, prosegue COOPER, è coperto dei muscoli obliquo interno e trasverso, eccetto in basso, in corrispondenza dell'apertura addominale del canale inguinale. La esatta descrizione delle parti distinte da COOPER nella *fascia trasversalis* con nomi diversi è sempre mantenuta.

ANTONIO SCARPA descrisse colla sua magistrale chiarezza la fascia indicata da COOPER; e così fecero poco a poco tutti gli scrittori successivi, notando la differente consistenza del mezzo e delle parti laterali sue. Più esattamente i fasci fibrosi di rinforzo della fascia accennati da CLOQUET, che estese la descrizione di COOPER, furono tolti in esame da HESSELBACH, da THOMPSON, da HENLE, LUSCHKA, KRAUSE, da BRAUNE e da HIS. Dai recenti trattati le particolarità delle quali è adesso parola furono descritte molto diligentemente da CHARPY.

Mi sia permesso notare brevemente la disposizione dei fasci fibrosi di rinforzo della *fascia trasversalis*, accennando alle varie denominazioni

(1) CRUVEILHIER, SAPPEY, WEISSE, LACHLAN, INZANI, CALORI, RICHET, TILLAUY, ROMITI, DEBIERRE, TESTUT, COLZI, DURANTE, per dir di alcuni.

(2) Le denominazioni anatomiche qui usate sono quelle odiernamente concordate dalla Società anatomica (Anatomische Gesellschaft), che ha carattere internazionale, nella riunione di Basilea (Nomenclatura anatomica di Basilea o B. N. A. redatta da HIS). Dei nomi poco noti verranno dati i sinonimi.

loro, in quella porzione della *fascia trasversalis* situata nello spazio triangolare limitato: medialmente dal margine laterale del muscolo retto addominale; in alto, dal margine libero dei due muscoli riuniti obliquo interno e trasverso dell'addome; in basso, dal legamento inguinale. È questo il noto *triangolo debole* dei chirurghi (1), in rapporto alla produzione delle ernie inguinali comuni. Preparando quivi la *fascia trasversalis* nella sua superficie profonda od addominale, distaccando il peritoneo, ed asportando il connettivo più o meno addensato ed adiposo che lo separa da essa (*fascia propria di Cooper; fascia trasversale cellulosa di Richet*), e scegliendo un individuo a sistema muscolare ed aponeurotico ben sviluppato e con poco adipe si nota normalmente la seguente disposizione (V. figura 1).

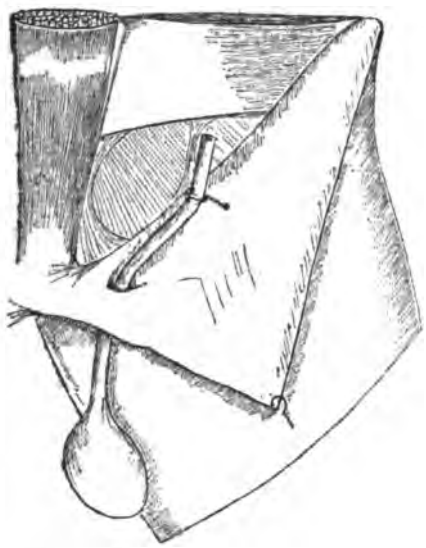

Fig. 1.

La porzione media della *fascia trasversalis* è sottile, ed i suoi fasci fibrosi hanno direzione prevalentemente trasversale. Medialmente, dei forti fasci fibrosi volgono in alto verso il margine laterale del muscolo retto ed in basso verso il pube. Così viene costituito una sorta di margine falcato, che va sfumando, molto più forte e resistente del resto della *fascia trasversalis*. Questo margine falcato è oggidì denominato: *falce aponeurotica inguinale* (*falx* [*aponeurotica*] *inguinalis*) (2).

(1) Alcuni: es. GODLEE in QUAIN, chiamano *triangolo di Hesselbach* lo spazio triangolare interposto al muscolo retto, ai vasi epigastrici ed al legamento inguinale. Ma non vi è ragione di riconoscere relativamente a questa porzione delle pareti addominali merito speciale ad HESSELBACH, piuttosto che a COOPER ed a SCARPA.

(2) È la *porzione interna della f. t. di Cooper: pilastro interno di Hesselbach: legamento inguinale interno mediale di Henle: legamento di Henle* (*Braun* e *Charpy*): *provincia interna della f. t. di Denegri e Giuria:* corrispondente alla porzione del *tendine congiunto* (dei mm. obliquo interno e trasverso) degli anatomici inglesi. V. ad es. QUAIN. Il nome adottato fu proposto da HIS.

La falce si prolunga con un corno in basso e medialmente sopra al pube, continuandosi con quelle fibre che decorrono parallele al legamento inguinale e che vanno col nome di *legamento di Cooper*. In alto la falce, con un altro corno, adesa e fusa con il tendine ed il margine laterale della vagina del muscolo retto, volge in atto e lateralmente, ed il più spesso in parte si getta nei fasci aponevrotici del muscolo trasverso. Non di rado riceve fasci anche del tendine del muscolo obliquo interno. Lateralmente trovasi nella *fascia trasversalis* un altro gruppo di fibre, pure disposto a mo' di legamento falcato, incurvato ed avvolto attorno al funicolo spermatico e limitante perciò l'anello inguinale addominale del canale inguinale.

Questo legamento dicesi: *legamento interfoveolare*, *ligamentum interfoveolare* (1). Esso corrisponde allo spazio che è tra l'anello addominale ed i vasi epigastrici, abbraccia il funicolo, e con due corni si continua in alto e in basso. In alto con fasci fibrosi che si sperdono nella vagina dal muscolo retto, giungendo talvolta fino alla linea di Douglas: quivi sono fasci di rinforzo provenienti dal tendine del muscolo trasverso. La compartecipazione d'una sorta di fibre e dell'altra varia assai individualmente, e talvolta possono esservene di una sola provenienza. Questo è quel tratto della regione per la quale alcuni considerano il legamento come semplice provenienza dal muscolo trasverso. Il corno inferiore del legamento interfoveolare s'incurva in basso e lateralmente verso la spina iliaca anteriore e superiore e quindi le sue fibre si sperdono dietro il legamento inguinale, confondendosi con il *nastrino ileo-pubico di Thompson*, o *legamento inguinale interno* degli anatomici tedeschi. Il legamento interfoveolare quivi riceve rinforzo dal corpo del pube dietro il *legamento lacunare di Gimbernat*. Questi ricordi anatomico-topografici dei rinforzi fibrosi della *fascia trasversalis* hanno grande importanza in chirurgia, perchè nel vasto *triangolo debole*, la parte mancante più debole, sottile, è tra i due legamenti; e, vista davanti, corrisponde all'*anello inguinale sottocutaneo* del canale inguinale.

Non sempre si trova questa tipica disposizione. Talvolta i fasci fibrosi sono esili ed uniformemente distribuiti; tal'altra volta i fasci di rinforzo si spiccano tutti dal margine laterale della vagina del muscolo retto ed irradiano a ventaglio verso il margine inferiore della *fascia trasversalis* sul corpo del pube. Allora lo spazio triangolare ha spessezza o densità uniforme. Quest'ultima disposizione, che ho specialmente studiata, come l'altra menzionata da Hyrtl (pag. 489) dello sperdersi la *linea di Douglas*

(1) È la *porzione esterna della f. t.* di *Cooper: pilastro esterno dell'anello inguinale interno* di *Hesselbach:* si confonde in parte con il *nastrino ileo-pubico* di *Thomson* o *arcata crurale superficiale* di *Richet: legamento inguinale interno laterale* di *Henle: legamento* di *Hesselbach* (*Braun* e *Charpy*): *provincia esterna della f. t.* di *Denegri* e *Giuria: porzione esterna del tendine congiunto* degli anatomici inglesi.

in tratti tendinei sulla superficie del muscolo retto, si presta a importanti deduzioni sul valore morfologico della *fascia trasversalis*, che troveranno la loro esposizione in altro luogo.

Ma meno diffuse e volgarizzate nel più dei trattati sono le conoscenze anatomo-topografiche degli *elementi muscolari striati* che possono trovarsi nella *fascia trasversalis*. L'argomento, importante per la chirurgia, lo è forse maggiormente per l'anatomia sistematica, poichè rimane a spiegarsi il valore morfologico di questi fasci muscolari. Io da un certo tempo sono andato occupandomi di tali ricerche, delle quali in modo speciale avevo inoltre incaricato il dott. DALL'ACQUA, allora mio assistente. Con il dott. DALL'ACQUA ci eravamo prefissi appunto le ricerche umane, comparative ed ontogenetiche necessarie onde intendere rigorosamente il valore morfologico di detti muscoli. A suo tempo queste ricerche verranno rese di pubblica ragione, e di alcuni risultati verrà incidentalmente tenuto parola in questa Nota.

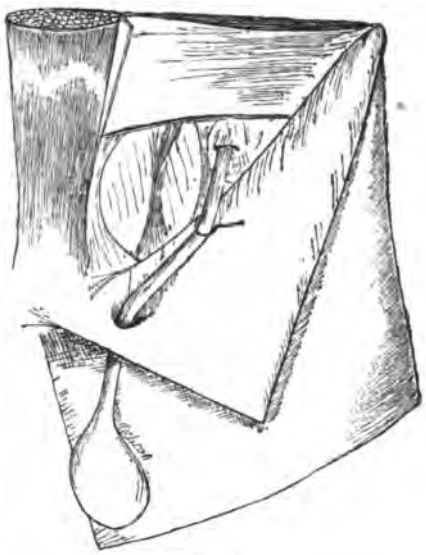

Fig. 2.

Si descrive oggidì dagli anatomici sistematici nella *fascia trasversalis* la seguente disposizione muscolare; ed io la espongo come risulta dalle mie dissezioni che ho eseguite in proposito, riuscendomi più fruttuose quelle praticate in individui maschi, a sistema muscolare ben sviluppato; e piuttosto, come consigliano i più, di dissecare dal peritoneo in avanti dopo aver aperto l'addome, ho preferito scoprire la *fascia trasversalis* dal davanti, cioè sollevando gradatamente gli strati aponeurotici e muscolari che la coprono, mantenendo integra la parete addominale. Così mi sembra che le parti e gli strati presentino meglio la esatta disposizione ed i naturali rapporti loro.

In preparazioni siffatte (fig. 2) avviene spesso di trovare dei fasci e

fibre muscolari o più superficiali, quali dipendenze del muscolo trasverso che estende maggiormente il suo limite inferiore; oppure più profonde, indipendenti e raccolte in un solo corpo carnoso. Questo è situato o nel legamento interfoveolare, o (più spesso) un po' più medialmente, dividendo in due porzioni disuguali il *triangolo debole*, posto tra la falce aponevrotica ed il legamento interfoveolare, attraversandolo come un ponte. Lo spazio maggiore rimane medialmente al fascetto muscolare in parola; e delle due porzioni, quella mediale è la più debole di tutte; poichè nella laterale si estendono d'ordinario alcune fibre connettive del legamento interfoveolare. Il corpo muscolare circostante, e del quale adesso è parola, dicesi oggidì: *muscolo interfoveolare*, *musculus interfoveolaris* (1). Esso nel suo mezzo misura da 2 a 3 mm. (3 mm. LUSCHKA); è volto lateralmente ed in alto: i suoi fasci hanno direzione curvilinea, irradiandosi agli estremi in diverse direzioni. In alto si addossano alla porzione muscolare e tendinea del trasverso, incrociando la direzione loro con quella di questo: i fasci laterali della irradiazione, fattisi tendinei, si perdono nel muscolo trasverso, tra i fasci del quale, con minute dissezioni con un ago, si vedono mantenersi il più spesso distinti: così è dei mediali. Talvolta i fasci laterali si confondono col muscolo trasverso: più frequentemente, come trovò EISLER, e contro l'asserzione di CHARPY, i mediali si gittano nella vagina dal muscolo retto. In basso il muscolo interfoveolare irradia con le sue fibre divenute tendinee: medialmente verso il pube, ove si attacca all'osso e si sperde nel legamento inguinale; lateralmente volge verso il *legamento lacunare* o di *Gimbernat*.

Questa è la disposizione da me più frequentemente trovata, la quale concorda molto con le diligenti dissezioni di LUSCHKA e di SPALTEHOLZ, che nelle dissezioni preferisce scoprire il muscolo dall'indietro. Ma non sempre le cose stanno così: talvolta si vedono solamente esili e pallidi fascetti di fibre in parte ridottesi connettive, come traccia del muscolo, tal'altra non si vede accenno muscolare di sorta; ed allora può considerarsi, con LUSCHKA, la falce aponevrotica come rappresentante del muscolo; talvolta infine vi sono fasci multipli e robusti.

Tra le varie disposizioni incontrate, ricordo quella assai rara di un fascio fusiforme spiccato dal piccolo obliquo e che con decorso obliquo in basso e medialmente si perdeva nel muscolo retto, davanti ed indipendentemente dalla falce aponeurotica e dalla vagina del retto (fig. 3).

Circa il rapporto del muscolo interfoveolare con la muscolatura del ventre, trovo più spesso che il muscolo interfoveolare continua con la guaina del retto che con il trasverso. Questo fatto, lo dico per incidenza,

(1) *Muscolo pubo-trasversale di Luschka: muscolo pubo-rettale di Braun.*

e l'altro sopra ricordato della irradiazione fibrosa (forse primitivamente muscolare) a ventaglio dalla vagina del muscolo retto, ed infine le deduzioni che risultano dalle indagini comparative del muscolo interfoveolare negli animali inferiori, ed io le ho praticate nei roditori, mi fanno accostare alla interpretazione di EISLER, secondo la quale il muscolo interfoveolare è dipendenza del muscolo retto addominale e non del trasverso.

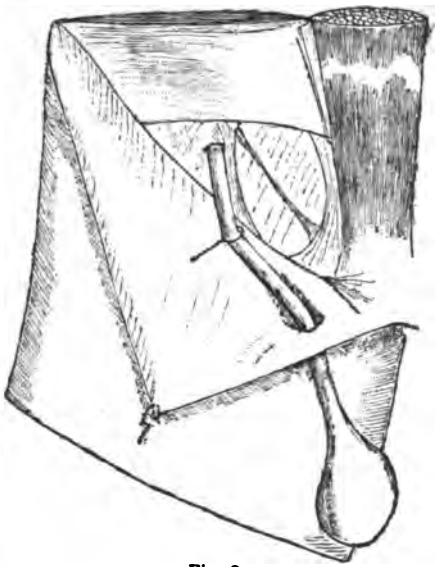

Fig. 3.

Muscoletti incostanti sono pure il *pubio-peritoneale* di MACALISTER; ed i vari *tensori* della vagina del retto e della *fascia trasversalis*, descritti da GRUBER e TESTUT. Tutti questi muscoletti, di interpretazione tuttora oscura (TESTUT e LE DOUBLE), hanno certamente un grande valore morfologico, e possono essere luce e guida di ricerche embriologiche e comparative sull'argomento.

Fasci muscolari possono andare dalla *fascia trasversalis* nel cremastere (HENLE), e talvolta in tale quantità da costituirlo completamente (GRUBER): ciò pure è occorso più di una volta nelle mie osservazioni.

Operando sul vivente col metodo BASSINI, mi sono dato sempre cura ricercare, per quanto era possibile, le particolarità muscolari della *fascia trasversalis* sul sacco. È insegnato, specialmente da SCARPA, che negli erniosi le parti muscolari, appena accennate nel normale, notevolmente si accrescono; nè di ciò menomamente mi occupo. Solo voglio notare che in due casi ebbi a vedere assai distinto e ben sviluppato, per 5 o 6 cm. di larghezza, un nastrino muscolare posto a cavalcione davanti al sacco scoperto di un'ernia inguinale: il nastrino volgeva in alto e lateralmente, e comprimeva sì strettamente il sacco, da ridurlo bilobato. Inciso il nastrino,

si appalesò muscolare anche dal taglio ed il sacco si fece unico. Quello era, come altri ha certamente visto, un muscolo interfoveolare bene sviluppato.

Se gli odierni descrivono metodicamente, nei trattati e nelle scritture anatomiche molto recenti, il muscolo interfoveolare (CHARPY, HIS, WALDEYER, SPALTEHOLZ, EISLER), e più estesamente ancora illustrano i legamenti, poichè negli altri o non se ne parla assolutamente (CRUVEILHIER, RICHET, TESTUT, DEBIERRE, ROMITI ed altri), oppure appena si accennano (HENLE, QUAIN), hanno il torto di non parlare menomamente di quanto ebbero ad osservare ed a scrivere gli scrittori più antichi. Mi sembra doveroso completare l'argomento con un accenno storico sull'argomento.

ASTLEY COOPER nota che l'intervallo interposto alle due porzioni nelle quali si divide la *fascia trasversalis* è coperto dai muscoli obliqui interno e trasverso, i quali perciò vengono a formare uno straterello muscolare che si stacca specialmente dal margine inferiore del trasverso. Il chirurgo inglese insiste molto sulla presenza di questo strato. ANTONIO SCARPA, descrivendo da par suo la *fascia trasversâlis*, nota i fasci di fibre muscolari che trovansi in essa, specialmente dissecando dalle ernie inguinali « volgari » sia incipienti, sia antiche. Egli riferisce al cremastere (che fa nascere giustamente per la massima parte dall'obliquo interno) (1) queste fibre, le quali talvolta perdono l'aspetto del muscolo, ma sono tali.

Alle descrizioni di COOPER e di SCARPA stanno, per citare alcuni, LAWRENCE e SAMUELE COOPER. ANDREA RANZI, nelle sue dotte ed eleganti lezioni di patologia chirurgica, parlando della *fascia trasversalis*, scrive: « Non sempre esiste in essa una porzione muscolare; per le ricerche che ho fatte in proposito, ho rilevato che solamente sugl'individui robusti ed a sistema muscolare ben sviluppato esse sono abbastanza visibili ».

GADDI non si scosta dalla descrizione comune: DENEGRI (seguito da GIURIA), in una diligente Memoria, dopo aver diviso la *fascia trasversalis* in *provincia esterna* e *provincia interna* (senza citare menomamente nè COOPER, nè SCARPA, nè HESSELBACH, nè altri), descrive nella *fascia trasversalis* fibre muscolari specialmente sviluppate negli individui muscolosi.

Accenni a fibre muscolari nella *fascia trasversalis*, originate dal cremastere, trovansi in HENLE.

Descrizioni esatte di una disposizione muscolare ben determinata nella *fascia trasversalis* trovansi meglio di ogni altro in LUSCHKA. Questo ana-

(1) Ricorda SCARPA come fibre muscolari del cremastere trovassero sul sacco erniario PETIT, GUNZ, MORGAGNI e NEUBAUER (vedi le citazioni in SCARPA). Colgo volentieri qui l'occasione di completare quanto io dico a pag. 548 del II volume del mio Trattato, ove, con mia colpa, non ricordo SCARPA (*Opere*, pag. 273), che meglio di ogni altro aveva determinato la maggior compartecipazione dell'obliquo interno alla formazione del cremastere.

tomico descrive nella parete posteriore del canale inguinale uno spazio muscolare largo 5 mm. e costituito da due porzioni che incrociano la direzione delle loro fibre muscolari ad angoli assai acuti. Una porzione è superficiale ed è formata dal noto espandersi del margine inferiore del muscolo trasverso. Un'altra porzione è profonda ed è fatta dal muscolo *pubo-trasversale*, come egli chiama il *muscolo interfoveolare*. Questo muscolo, incostante, origina dietro il legamento lacunare di Gimbernat, dal margine superiore del corpo o porzione orizzontale del pube, volge in alto e lateralmente, sperdendosi nella aponevrosi del muscolo trasverso; donde il nome usato. Il diligente anatomico di Tubinga non parla di rapporti del muscolo con la vagina del retto. Nella monografia che poi LUSCHKA scrisse su questo muscoletto, accenna giustamente alla possibilità che il legamento inguinale interno mediale (falce aponevrotica) possa essere il rappresentante del muscolo notato.

La descrizione di LUSCHKA è quella che servì di base alle successive esposizioni, consegnate nei libri di BRAUNE, HIS, WALDEYER e SPALTEHOLZ. CHARPY ricorda come si trovino ordinariamente nella *fascia trasversalis* fibre muscolari che provengono dal muscolo piccolo obliquo e dal trasverso. Nota in un certo numero di casi, dei quali non può asserire la frequenza, il trovarsi il muscoletto descritto da LUSCHKA, cioè l'interfoveolare.

BIBLIOGRAFIA.

ASTLEY COOPER. *The Anatomy and surgical Treatement of inguinal and congenital hernia.* — London, 1804; 2ª edizione fatta da KEY, London, 1827; trad. tedesca di KRUTTGE, Breslau, 1809.

IDEM. *The Anatomy and surgical Treatement of crural and umbelical hernia.* — London; 1807, c. s.

ANTONIO SCARPA. *Sull'ernie.* — Memorie anatomico-chirurgiche, 1ª edizione, Milano, 1809, 2ª edizione, Pavia, 1819.

ANTONIO SCARPA. Opere complete. Edizione curata da VANNONI. — Firenze, 1836. — Le opere di SCARPA sulle ernie furono tradotte: in francese da CAYOL; in inglese da WISHART, Edimburgh, 1814; in tedesco da SEILER, Leipzig, 1822.

F. C. HESSELBACH. *Disquisitiones anatomo-pathologicae de ortu et progressu herniarum inguinalium et cruralium*, cum tabulis XVII aeneis. — Virceburgi, 1816.

IDEM. *Die Erkenntniss und Behandlung der Eingeweidebrüche.* — Nürnberg, 1840.

W. LAWRENCE. *Trattato delle ernie.* Versione italiana di GAETANO MAZZONI. — Pisa, 1820, tomo I, pag. 134 a 139. È commendevole come l'A. rivendica le cose di SCARPA.

SAMUELE COOPER. Dizionario di chirurgia pratica. Traduzione dall'inglese. — Milano, 1823, pag. 638.

J. CLOQUET. *Recherches anatomiques sur les hernies de l'abdomen.* — Thèse de Paris, 1817.

V. in VELPEAU. *Traité complet d'anatomie chirurgicale.* — Bruxelles, 1834, pag. 206.

A. THOMPSON. *Sur l'anatomie du bas ventre et des hernies.* — Paris, 1837, parte I, II e III; queste sono le sole pubblicate.

A. NUHN. — *Ueber den Bau des Leistenkanals.* — Heidelberg, 1850.

IDEM. *Trattato di anatomia pratica.* Trad. TRIMANI, riveduta da TODARO. Napoli, 1886, pag. 89.

ANDREA RANZI. *Lezioni di patologia chirurgica.* Edizione diretta e continuata da ANTONIO MARCACCI. — Firenze, 1863, tomo III, pag. 495. — Sempre ne è raccomandabile la lettura per la bontà della forma; così pure di:

C. BURCI. *Lezioni sulla cura chirurgica delle ernie addominali.* — Pisa, 1875.

P. GADDI. *Cenni intorno alle aponevrosi addominali e perineali.* — Modena, 1861.

G. DENEGRI. *Ricerche anatomiche sull'intima struttura della regione inguino-crurale applicata alla storia delle ernie.* — Genova, 1857, con atlante, pag. 45.

E. BASSINI. *Nuovo metodo operativo per la cura dell'ernia inguinale.* — Padova, 1889.

F. COLZI. *Considerazioni sulla cura radicale dell'ernia inguinale col processo Bassini* (Archivio ed atti della Società italiana di chirurgia. — Anno VII, Roma, 1891, pag. 332).

F. DURANTE. *Trattato di patologia e terapia chirurgica generale e speciale.* — Roma, 1898, vol. III, pag. 585.

G. INZANI. *Sulle ernie.* — Ateneo Medico Parmense, I, 1°, 1887.

IDEM. *Compendio di anatomia descrittiva.* — Parma, 1865, pag. 200.

P. M. GIURIA. *Sulla regione inguino-crurale.* — Genova, 1882; 2ª edizione, Torino 1897.

H. LUSCHKA. *Der Musculus pubo-trasversalis des Menschen.* — Archiv für Anatomie. Heft 2, 1870, pag. 227, tomo VI, A.

IDEM. *Die Anatomie des Menschen.* — II Band. 1. Abth. Der Bauch. Tübingen 1863, pag. 57 e 139. V. la fig. V che viene integralmente riportata da A. MACALISTER. *A Text-Book of Human Anatomy.* London, 1889, pag. 378, fig. 497: però la leggenda è errata. Confrontisi 14 nei due autori.

J. HENLE. *Handbuch der syst. Anatomie: Muskellehre.* — Braunschweig, 1871, pag. 71.

F. G. THEILE. *Traité de Myologie.* Trad. franc. — Paris, 1843, pag. 197.

J. HYRTL. *Lehrbuch der Anatomie des Menschen.* 20. Auflage. — Wien, 1889, pag. 490.

W. KRAUSE. *Handbuch der menschlichen Anatomie.* 3. Aufl. — Hannover, 1879, III Band., pag. 249.

A. RICHET. *Traité pratique d'anatomie médico-chirurgicale.* — Paris, 1877, pag. 762 e 768.

W. BRAUNE. *Das Venensystem des menschlichen Körpers.* — Leipzig, 1884, pag. 66 del testo.

L. TESTUT. *Les anomalies musculaires chez l'homme expliquées par l'Anatomie comparée.* — Paris, 1884, pag. 169 e 174.

IDEM. *Traité d'anatomie humaine.* Paris, 1889, I, pag. 602. Trad. ital., Torino, vol. I, parte 2ª 1894, pag. 139.

F. D. WEISSE. *Practical human Anatomy.* — New-York, 1886. V. Plate 28.

J. M'LACHLAN. *Applied Anatomy: surgical, medical and operative.* — Edimburgh, 1889, vol. II, pag. 340.

QUAIN'S. *Anatomy.* 10ª Edit. Appendix by THANE and GODLEE. — London, New-York and Bombay, 1896, pag. 56.

BLAISE. *Canal inguinal chez l'adulte.* — Thèse de Paris, 1894.

C. DEBIERRE. *Trattato elementare di anatomia dell'uomo.* Trad. ital. diretta da TENCHINI. Milano (senza data), vol. I, pag. 395.

W. HIS. *Die Anatomische Nomenclatur. Nomina anatomica.* — Archiv für Anatomie und Physiologie. Anatomische Abtheilung, Supplement-Band 1895.

A. F. LE DOUBLE. *Traité des variations du système musculaire de l'homme et de leurs significations au point de vue de l'anthropologie zoologique.* — Paris, 1897, tome I, pag. 323.

G. ROMITI. *Trattato di anatomia dell'uomo.* — Milano (senza data), T. I, p. 549 a 568.

A. CHARPY. *Traité d'anatomie humaine publié sous la direction de* PAUL POIRIER. — Tome II. 1°, Myologie. Paris (senza data), pag. 485.

P. EISLER. *Ueber die nächste Ursache der Linea semicircularis Douglasii.* — Verhandlungen der Anatomischen Gesellschaft: Versammlung in Kiel, 1898. Ergänzungsheft zu XIV Band des Anat. Anzeiger. Jena, 1898, pag. 241, 248.

W. SPALTEHOLZ. *Handatlas der Anatomie des Menschen.* II Band. — Leipzig, 1898, fig. 328. È tradotto in italiano da FUSARI. Editore VALLARDI di Milano.

W. WALDEYER. *Das Becken.* — Bonn, 1899, pag. 176. È la continuazione dell'Anatomia topografica di JÖSSEL.

SPIEGAZIONE DELLE FIGURE.

Le figure sono per maggior chiarezza ridotte al semplice delineamento dei contorni, appaiono quasi schematiche, ma corrispondono esattamente al relativo preparato.

È abbassata l'aponevrosi del muscolo grande obliquo, aperta la vagina del muscolo retto, spostato il funicolo spermatico, ed asportata porzione del lembo muscolare (piccolo obliquo e trasverso) che forma la parte superiore del canale inguinale. Così è scoperto quel triangolo della *fascia trasversalis*, ove cadono le descrizioni raccolte in questa Nota. Non vi sono delineati i contorni dei vasi.

Nella figura 1ª vedesi: medialmente: la *falce aponeurotica;* lateralmente: il *legamento interfoveolare;* manca il muscolo interfoveolare. Notisi la irradiazione di fibre connettive nella *fascia trasversalis.*

Nella figura 2, oltre i legamenti, vi è il *muscolo interfoveolare* assai ben sviluppato, e che scorre diagonalmente nello spazio debole tra i due legamenti.

Nella figura 3 è quel muscoletto abnorme descritto nel testo.

V.

LABORATORIO BATTERIOLOGICO DELL'UFFICIO MUNICIPALE D'IGIENE DI BOLOGNA
diretto dal prof. Floriano Brazzola

Ricerche batteriologiche nelle salpingi sane e malate

per il Dott. GIUSEPPE BELLEI.

In questi ultimi anni, servendomi del materiale proveniente dalle operazioni eseguite sugli organi genitali femminili dall'egregio prof. comm. GIUSEPPE RUGGI, ho fatto ricerche batteriologiche per stabilire quali fossero i microrganismi che più comunemente si riscontrano nelle salpingi.

I casi che hanno servito per questo mio studio, quantunque in numero non molto rilevante, sono stati sufficienti per permettermi di giungere a conclusioni attendibili; compio quindi il dovere di porgere al professor RUGGI i miei più vivi ringraziamenti; ringrazio pure il prof. BRAZZOLA, giacchè sotto la sua direzione e coi suoi consigli questo mio studio venne compiuto.

Non ho certo la pretesa di aver fatte ricerche di genere nuovo: dal momento in cui NEISSER scoprì il gonococco e stabilì essere questo germe la causa della blenorragia, moltissimi diressero i loro studi all'unico fine di vedere quale rapporto esistesse fra le lesioni degli organi genitali femminili e tale microrganismo.

Le conclusioni dei diversi osservatori non furono molto concordi; peraltro appare manifesta la tendenza a ritenere il gonococco come la

causa precipua delle malattie degli organi genitali femminili, sebbene non mancassero i risultati che infirmavano questo concetto non sempre basato sopra osservazioni. Basterebbe infatti citare che MARTINEAU non ebbe a riscontrare, sopra un totale di 2000 malate, il gonococco che 10 volte solamente e BANTOCK, basandosi sopra tali risultati, afferma che la blenorragia è una causa rara di metrite e specialmente di salpingite ed ovarite.

Le salpingi massimamente, tanto sane che malate, furono oggetto di studi batteriologici, per vedere se nelle prime trovavansi microrganismi e per stabilire a quale di tali microrganismi fosse dovuta la lesione delle seconde. Sono fino ad ora, come vedremo, così discordi fra loro i risultati di tali ricerche che non è possibile giungere a conclusioni certe; solamente se si moltiplicheranno le osservazioni in proposito si potrà stabilire con certezza se nelle salpingi sane trovansi germi, ed attribuire ad un microrganismo piuttosto che ad un altro la prevalenza nella produzione dei processi suppurativi di questi organi. Ritengo quindi di portare con questo mio lavoro un piccolo contributo ad un problema della massima importanza.

Le salpingi da me esaminate furono tolte da 45 donne e debbono essere così divise:

1) 3 salpingi sane, 2 tolte da donne operate per fibromiomi uterini; la terza proveniente da un'inferma alla quale venne asportato un grosso cistoma dell'ovaio;

2) 20 salpingiti purulente;

3) 22 salpingiti croniche.

Il metodo col quale io procedevo alla seminagione del contenuto di tali salpingi era il seguente:

Appena asportate dal chirurgo, venivano introdotte in grosse provette di vetro sterilizzate, che chiudevansi ermeticamente con tappo di cotone sterile. In tal modo erano inviate al laboratorio batteriologico.

Tolte da tale provetta e riposte sopra una capsula di vetro sterilizzata a secco, con un bisturì arroventato alla lampada se ne abbruciava accuratamente tutta la superficie esterna, per timore che qualche microrganismo potesse trovarsi su di essa. Ciò fatto, con forbici sterili, introdotte nel lume della tromba, essa veniva aperta ed il contenuto con ansa di platino si seminava nei terreni di cultura.

Oltre i comuni (brodo, agar, gelatina, ecc.) mi servivo di agar glicerinato al 2 per cento e urina, e di agar glicerinato e siero. Questi due ultimi sono molto più adatti dei soliti mezzi per la coltivazione del gonococco, quantunque sia noto come esso è coltivabile anche negli ordinari terreni di cultura. Tanto l'agar glicerinato ed urina che l'agar glicerinato e siero io versavo in capsule di Petri. Contemporaneamente alla seminagione, il

materiale tolto dalle salpingi veniva disteso sopra vetri copri-oggetti, colorato con metodi diversi e subitamente esaminato al microscopio.

Accennerò innanzi tutto, per procedere con regola, ai risultati ottenuti dalle ricerche fatte sulle salpingi sane.

Le osservazioni che trovansi raccolte in proposito sono piuttosto scarse.

FRAENKEL trovò nelle trombe tolte dal cadavere un microrganismo.

WINTER in 40 trombe sane allontanate di recente e provenienti da donne operate di ovariotomia e miotomia ebbe 11 risultati positivi. Alcune volte isolò un unico microrganismo; in altri casi ottenne due od anche tre germi differenti. Trovò fra questi lo s. p. b.

WITTE in 11 trombe apparentemente sane, ebbe due risultati positivi. In una trovò assieme lo stafilococco e lo streptococco; in un'altra solo lo stafilococco. Aggiunge per altro che la tromba contenente lo stafilococco presentava leggeri fenomeni irritativi.

MENGE in 83 trombe normali provenienti da 50 donne ebbe un solo risultato positivo.

JANI trovò in una salpinge sana i bacilli di Koch.

STINI nelle trombe normali tolte da tre donne ovariotomate per sarcomi dell'utero non riscontrò alcun microorganismo.

Le seminagioni da me fatte col contenuto delle tre salpingi sane, e l'esame istologico me ne diede la prova sicura, riuscirono negative due volte; la terza volta ottenni un saprofita del tutto identico a quello trovato in altre salpingi assieme allo stafilococco (Tav. I).

È così esiguo il numero delle salpingi sane da me esaminate da non potermi essere permesso di trarre conclusioni dai soli risultati da me ottenuti.

Io sono per altro ben sicuro che il microorganismo da me isolato non era dovuto ad accidentale inquinamento, giacchè, e più sopra l'ho esposto, il metodo che io seguivo nelle mie ricerche era così rigoroso, da non essere in niun modo ammissibile che io abbia potuto seminare nei mezzi di cultura microorganismi non contenuti nelle salpingi.

WINTER, come abbiamo visto, nei suoi esami fatti su 40 salpingi sane ebbe 11 risultati positivi. Egli, malgrado ciò, arriva a concludere, cosa strana invero, che le salpingi sane sono libere da germi, basandosi sul fatto che le colonie da lui isolate erano poche e poco sviluppate.

Parmi che la conclusione alla quale arriva WINTER non sia un derivato logico della premessa, giacchè in appoggio della sua affermazione egli porta quest'unico argomento: poche colonie e poco sviluppate sono dovute ad inquinamento. Se l'osservatore non ha altri argomenti per sostenere quanto asserisce ed ammesso a priori, cosa che io non posso

affatto mettere in dubbio, che egli si sia circondato di tutte quelle cautele che sono necessarie per fare esami batteriologici scrupolosi e che diano seri risultati, non posso ritenere esatta la sua affermazione, che cioè le salpingi sane siano costantemente libere da germi e debbo emettere l'ipotesi che le colonie scarse e poco sviluppate da lui ottenute fossero il prodotto di microorganismi contenuti nelle salpingi da lui esaminate. Lasciando anche da parte il risultato positivo di MENGE, unico su 83 salpingi sane esaminate, giacchè, come egli afferma, la donna era ammalata per endometrite e quindi si può dubitare che i microorganismi avessero potuto migrare nella salpinge, rimangono sempre, oltre i risultati di WINTER, quelli di FRAENKEL, uno di WITTE, giacchè l'altro deve lasciarsi da parte trovandosi la salpinge in preda a leggeri fenomeni irritativi, quello di JANI, che trovò in una salpinge il bacillo di Koch, ed il mio. Tali risultati, parmi, infirmano le conclusioni alle quali arrivano WINTER e MENGE e permettono di affermare che nelle salpingi sane possono rinvenirsi germi.

Ma molto più importanti e molto più numerose furono le ricerche fatte nelle pio-salpingiti, ricerche che lasciano tuttora insoluti i vari problemi ai quali i diversi osservatori hanno diversamente risposto, basandosi sui risultati da loro ottenuti.

1. È il gonococco di Neisser il microorganismo che più comunemente cagiona la salpingite purulenta?

2. Possono altri microorganismi piogeni, all'infuori del gonococco, dare origine a processi suppurativi delle salpingi?

Oppure:

3. Tali microorganismi piogeni invadano le trombe quando il gonococco, avendo prodotto in esse le lesioni di cui è capace, ha preparato un terreno favorevole ad infezioni secondarie?

4. L'associazione microbica è comune o rara in tali processi suppurativi?

I risultati ottenuti dai diversi osservatori e che io cercherò di esporre qui brevemente e chiaramente, non permettono, come sopra ho detto, di rispondere con certezza a questi problemi.

Basterà qui citare a conferma di quanto asserisco le opinioni recise di alcuni, le quali però a causa della loro discordanza servono a dimostrare l'incertezza che regna tuttora riguardo a tale argomento.

MENGE infatti recisamente sostiene che il gonococco è il microorganismo che più comunemente produce la salpingite purulenta e non dà importanza alcuna a tutti gli altri piogeni che sono stati isolati.

BUMM ed altri affermano che il gonococco non fa che preparare il terreno favorevole ad infezioni secondarie.

THIBAULT ammette due forme d'infezione: una semplice dovuta esclu-

sivamente al gonococco ed una mista provocata da microorganismi variabili essenzialmente piogeni.

LANDAU ritiene che tutti i microorganismi piogeni possono indifferentemente essere causa della salpingite purulenta.

MARTIN in base alle ricerche fatte da lui e dai suoi assistenti giunge alla conclusione che non vi è gran differenza fra il numero delle pio-salpingiti prodotte dal gonococco e di quelle causate da altri piogeni.

Tale discordanza di opinioni, malgrado il numero abbastanza grande di ricerche fatte finora, dimostra come sia necessario di moltiplicare le osservazioni sui batteri contenuti nelle salpingiti purulente onde poter giungere a qualche risultato positivo. Con questo mio studio modesto spero di portare un piccolo contributo alla risoluzione del problema.

Ed ecco quanto si raccoglie nella letteratura intorno a tale argomento.

Le salpingiti suppurative, tenuto conto del germe che le produce, possono dividersi nel modo seguente:

Salpingite da gonococchi.

WESTERMARK fu il primo a dimostrare il gonococco in una salpinge suppurata.

NÖGGERATH TERILLON GUSSEROW BOISLEUX e SCHÄFFER non trovarono niun gonococco nelle pio-salpingi da loro esaminate.

ORTHMANN e STEMANN pubblicarono un caso di pio-salpingite con presenza del gonococco.

Vengono in seguito:

SCHMIDT con un caso positivo per il gonococco.

WERTHEIM con 32 positivi per il gonococco in 106 casi. In nessun caso tale microorganismo trovavasi insieme ad altri.

ZWEIFEL trovò in 39 pio-salpingi otto volte il gonococco.

MENGE in 26 casi lo trovò tre volte.

ZWEIFEL in altre 63 trombe suppurate trovò 10 volte il gonococco.

DÜRCK in un caso di septicoemia seguito da morte causata da s. p. d. trovò il punto di partenza di tale infezione nella salpinge, nella quale riscontrò lo s. p. d. insieme al gonococco.

CHARRIER in 15 casi trovò nove volte il gonococco o solo o con altri germi.

WITTE in 39 pio-salpingi trovò sette volte il gonococco o solo o con altri germi.

PROCHOWNICK in 59 casi di salpingi suppurate trovò due volte il gonococco: una volta solo ed una insieme ad altri germi.

HARTMANN e MORAX in 32 casi trovarono diciotto volte il gonococco; una volta insieme al b. c. c.

SCHAUTA in 125 casi ottenne ventun volte il gonococco: dodici volte insieme ad altri germi.

MENGE in 122 casi trovò il gonococco ventotto volte.

Salpingite da streptococchi.

EBERTH e KALTENBACH in una pio-salpingite di una vergine trovarono molti microrganismi: prevaleva lo streptococco.

BOISLEUX in 30 casi una volta lo streptococco.

MENGE in 26 casi due volte lo streptococco.

ZWEIFEL in 63 casi tre volte lo streptococco.

WERTHEIM in 116 casi sei volte lo streptococco.

WITTE in 39 casi cinque volte trovò lo streptococco insieme ad altri germi.

PROCHOWNICK in 59 casi cinque volte lo streptococco.

HARTMANN e MORAX in 32 casi ottennero tre volte lo streptococco; due volte insieme ad altri germi.

SCHAUTA in 125 casi ottenne nove volte lo streptococco; sei di queste insieme ad altri germi.

MENGE in 122 casi ottenne quattro volte lo streptococco; una di queste insieme ad altro germe.

Streptococchi furono pure osservati in alcuni casi di salpingite purulenta da BOINET di Marsiglia, il quale notò che mentre il pus tolto da tali salpingi ed inoculato nella cavità peritoneale delle cavie non produceva alcun effetto, le culture fatte con tale materiale producevano rapidamente una peritonite acutissima mortale.

Salpingite da stafilococchi. — Anche gli stafilococchi trovansi con una certa frequenza nel pus della salpingite, quantunque STINI affermi che la loro presenza è eccezionale.

BOISLEAUX infatti nei 30 casi da lui esaminati trovò prevalentemente lo stafilococco piogeno bianco.

MENGE nei primi 26 casi lo trovò una volta.

DÜRCK rinvenne insieme al gonococco lo s. p. d. nel caso di septicemia seguito da morte.

WITTE nei suoi 29 esami ebbe quattro volte lo stafilococco bianco insieme ad altri germi.

PROCHOWNICK lo isolò diciotto volte nei 59 casi che caddero sotto la sua osservazione.

SCHAUTA lo rinvenne otto volte nei 125 esami da lui fatti; quattro volte insieme ad altri germi.

Esso fu pure isolato cinque volte da WERTEIM ed una volta da MENGE.

L'affermazione di STINI dunque, che cioè la presenza dello stafilococco nelle pio-salpingiti è affatto eccezionale è contraddetta dai risultati ottenuti dai vari osservatori. Chè se alcuni di questi non lo rinvennero nelle loro ricerche, altri arrivarono a concludere che esso aveva la prevalenza nella produzione di tali processi suppurativi.

Salpingite tubercolare.

Poco numerosi sono i casi di salpingite tubercolare registrati fino ad ora nella letteratura.

Tale lesione è molto probabilmente meno rara di quel che appaia basandosi esclusivamente sul numero esiguo che può raccogliersi; sfugge all'indagine solo perchè si accompagna molto spesso a lesioni della stessa natura di altri organi od anche del solo apparecchio genitale. ELLIOT J. W. nel 1892 trovò in due casi di salpingite purulenta il bacillo di Koch.

BOISLEUX ne riporta un caso.

ZWEIFEL pure trovò una sola volta nei suoi esami il bacillo di Koch.

SCHAUTA lo trovò quattro volte.

MENGE lo trovò nove volte.

Una volta HEYDENREICH.

PEUROSE e BEYEA finalmente, in 52 operazioni per infiammazione degli annessi descrivono nove casi di tubercolosi delle trombe.

Salpingite colibacillare.

Il *bacterium coli* è stato trovato quattro volte da HARTMANN e MORAX.

Due volte da SCHAUTA.

Una volta da MENGE.

Sei volte da REYMOND.

Salpingite da pneumococchi.

Il pneumococco nelle pio-salpingiti fu trovato:

Una volta da MENGE.

Una volta da ZWEIFEL.

Quattro volte da WITTE; una sola con altri germi.

Due volte da HARTMANN e MORAX.

Sette volte da SCHAUTA; due di queste insieme ad altri germi.

Una volta da MENGE.

Una volta da WERTHEIM.

Una volta da FROMMEL.

Salpingite da associazione microbica.

Tutti i casi nei quali parecchi microorganismi furono riscontrati in un'unica salpinge sono stati da me più sopra ricordati. Tuttavia enume-

rerò nuovamente quelli nei quali un germe patogeno si trovò insieme a semplici saprofiti, come quelli nei quali si rinvenne un'associazione di microrganismi patogeni.

DÜRCK, come abbiamo visto sopra, trovò in un caso lo s. p. d. insieme al gonococco.

HARTMANN e MORAX trovarono una volta il gonococco insieme al *bacterium coli.*

Due volte lo streptococco insieme al *bacterium coli.*

EBERTH e KALTENBACH trovarono lo streptococco insieme a molti altri germi.

CHARRIER parecchie volte trovò il gonococco insieme ad altri germi.

WITTE molte volte riscontrò microorganismi patogeni (staf. strep. pneum. gonococco) insieme ad altri germi.

Anche SCHAUTA spesso ebbe a notare associazioni microbiche

REYMOND ha trovato parecchie volte saprofiti insieme a microorganismi patogeni.

Tale associazione microbica non fu mai notata, oppure in casi rarissimi, da BOISLEUX, ZWEIFEL, WERTHEIM, PROCHOWNICK e MENGE.

Salpingiti amicrobiche o con presenza di semplici saprofiti.

ORTHMANN non trovò in sette casi alcun microorganismo.

BOISLEUX rilevò moltissime volte semplici filamenti saprofitici.

SCHÄFFER in dieci trombe suppurate ebbe sempre risultati negativi.

ZWEIFEL quarantotto volte non riscontrò alcun microorganismo.

Rimasero sterili le seminagioni molte volte a WERTEIM, il quale rinvenne pure saprofiti non classificati; sei volte a CHARRIER; quindici volte a WITTE; trentaquattro volte a PROCOWNICK; sessantatre volte a SCHAUTA, il quale, in undici casi, riscontrò bacilli e cocchi indeterminati; e in circa novanta casi a MENGE, che in soli due casi rilevò la presenza di soli saprofiti.

Io ho voluto riunire in un unico gruppo tanto le salpingiti amicrobiche quanto quelle nelle quali riscontransi semplici saprofiti, perchè parmi che esse possano benissimo associarsi fra loro. Sì nelle une che nelle altre la suppurazione fu per certo prodotta da microorganismi piogeni i quali, certamente solo perchè trattavasi di lesioni di antica data, avevano perduto il potere di riprodursi nei mezzi di cultura.

I saprofiti che in alcuni casi si svilupparono, probabilmente in causa della loro maggiore vitalità, conservavano, a differenza di quelli che erano stati causa del processo suppurativo, il potere di moltiplicarsi.

Salpingite da causa rara.

ZEMANN trovò in un caso l'*actinomices.*

Ed ora considerando spassionatamente i risultati ottenuti dai diversi osservatori nello studio delle salpingiti purulente, potremo noi senz'altro ritenere, come MENGE ritiene, che il problema sia risolto? La sua affermazione, che cioè il gonococco è la causa precipua dei processi suppurativi delle salpingi, è infirmata dai numerosi risultati batteriologici del tutto opposti a quelli da lui ottenuti. Ma egli si leva prestamente d'impaccio non dando importanza alcuna alla maggior parte di quelle ricerche che metterebbero in dubbio che il gonococco sia realmente la causa precipua di tali processi suppurativi. Esse non sono, per ragioni sue speciali, attendibili.

Io ritengo invece che l'ultima parola a tale proposito non sia ancora detta; ritengo pure che, a causa dei risultati discordi, non sia possibile stabilire con certezza se le pio-salpingiti siano o meno causate da associazioni microbiche, quantunque io propenda a ritenere, come risulta dalle mie esperienze, che generalmente un solo microrganismo genera i processi suppurativi delle salpingi.

Ed ecco i risultati da me ottenuti nei casi di salpingite purulenta che ebbi campo di esaminare. Essi vanno così divisi per quanto riguarda il risultato batteriologico:

In 5 casi la seminagione rimase sterile.
In 10 casi ottenni lo s. p. b. in cultura pura.
In 1 caso il b. c. c.
In 1 caso il b. c. c. insieme a 2 saprofiti (Tav. 1, 2).
In 1 caso lo s. p. b. insieme a saprofiti (Tav. 1, 4).
In 1 caso lo s. p. b. insieme ad un saprofito (Tav. 3).
In 1 caso il gonococco.

Come ho sopra accennato, il materiale tolto dalle salpingi non solo seminavo nei mezzi di cultura preparati all'uopo, ma contemporaneamente parte di esso distendevo su vetrini copri-oggetti, che poi coloravo, per procedere ad un esame batterioscopico.

Tale esame mi condusse ai seguenti risultati:

Nei 5 casi in cui la cultura rimase sterile, potei due volte riscontrare nel materiale disteso sui vetrini la presenza di microrganismi; le altre tre volte tale materiale ne era del tutto privo.

In questi ultimi tre casi trattavasi certamente di un processo molto antico; i microrganismi che erano stati causa della salpingite suppurativa avevano finito per distruggersi e quindi non rimaneva più traccia alcuna di essi. Nei due primi casi invece, molto probabilmente, il processo era più recente; all'esame microscopico si vedevano numerosi cocchi che peraltro avevano perduta la propria vitalità, giacchè non fu possibile ottenerne lo sviluppo negli opportuni mezzi di cultura.

Nei 14 casi nei quali l'esame batteriologico dimostrò la presenza e degli stafilococchi e del bacterium coli, tanto soli quanto insieme ad alcuni saprofiti, che io in seguito descriverò, nel pus disteso sopra i vetrini copri-oggetti si osservavano numerosissimi microrganismi extracellulari; solamente nell'unico caso nel quale il processo suppurativo era mantenuto dal gonococco, vedevansi numerosissime cellule purulente invase da esso; nessun altro germe extracellulare esisteva in questi preparati.

Gli innesti fatti negli animali colle culture in brodo degli stafilococchi trovati nelle salpingi non portarono dapprima nei miei esperimenti sugli animali ad alcun risultato: le cavie inoculate con cultura in brodo non presentarono alcuna delle manifestazioni proprie agli stafilococchi. Ma dopo alcuni passaggi fatti in brodo e glucosio ed in siero e brodo, alcuni acquistavano una virulenza piuttosto notevole ed altri, in minor numero, senza diventare molto virulenti, davano costantemente un processo suppurativo corneale, il quale finiva per guarire originando un leucoma, oppure causando un ascesso nella camera anteriore dell'occhio.

Nei casi nei quali lo stafilococco bianco acquistava maggiore virulenza, esso si comportava sugli animali come nell'esperienza di Herman.

Esso però non raggiungeva mai, malgrado passaggi anche attraverso gli animali, il grado di virulenza proprio allo stafilococco dorato.

Il potere piogeno di tutti gli stafilococchi da me isolati era, in grado maggiore o minore, evidente.

Le culture del bacterium coli cagionavano, quando con esse si facevano innesti nel cavo peritoneale, la morte degli animali da esperimento per peritonite settica.

Dopo ciò, parmi che lo stafilococco piogeno bianco ed il bacterium coli da me isolati nelle salpingiti purulente che caddero sotto la mia osservazione possano ritenersi come l'unica causa di tali salpingiti e perchè essi furono gli unici microrganismi patogeni che io riuscii a isolare in tali casi e perchè con essi negli esperimenti sugli animali riuscivo a produrre con maggiore o minore intensità quelle lesioni che li caratterizzano.

In 20 casi di salpingite purulenta dunque io riscontrai il gonococco un'unica volta.

I miei risultati quindi non vengono in appoggio del concetto di Menge, il quale, come abbiamo visto sopra, attribuisce al gonococco una grande preponderanza nella produzione dei processi suppurativi delle salpingi. Vengono invece in appoggio di tutti gli altri autori i quali ritennero altri microrganismi, in aggiunta al gonococco, capaci di dar luogo ad un processo suppurativo delle salpingi.

La mia affermazione peraltro, che cioè lo stafilococco da me isolato

sia la causa della pio-salpingite (non parlo del bacterium coli perchè da me trovato solamente due volte e perchè la salpingite colibacillare secondaria a lesioni intestinali è ammessa dalla maggior parte degli osservatori) può essere messa in dubbio quando si ritenga (come vogliono il BUMM ed altri) che la presenza dello stafilococco, dello streptococco, ecc., nel pus della pio-salpingite non stia affatto a dimostrare che essi siano stati la causa del processo suppurativo. Il gonococco solo genererebbe un tale processo rendendo in tal modo la salpinge un terreno favorevole allo sviluppo di altri germi. È questo un concetto logico derivato dall'esame spassionato dei fatti, oppure non resistente anche ad una semplice critica, perchè assolutamente aprioristico? Io ritengo, e proverò a dimostrarlo, che non solo il gonococco ma anche tutti gli altri microrganismi piogeni, specie lo stafilococco, hanno il potere di produrre nelle salpingi dei processi suppurativi.

E a questo fine, innanzi tutto, ricorderò come lo stafilococco bianco sia un abitatore normale della vagina; esso fu riscontrato quasi costantemente da tutti gli osservatori che si curarono di classificare i batteri contenuti negli organi genitali femminili allo stato sano. Fra questi citerò solamente WINTER il quale nelle sue ricerche lo trovò un numero di volte molto maggiore che non lo streptococco, stafilococco aureus, citreus, ecc.

Tale stafilococco (come tutti gli altri microrganismi che trovansi nella vagina allo stato sano) vivono saprofiticamente, probabilmente perchè la reazione acida del secreto vaginale si oppone alla loro vitalità.

Finchè tale secreto vaginale si mantiene normale nulla vi è da temere per parte dei microrganismi della vagina, ma appena che esso si modifica, o vien meno la resistenza propria dei tessuti, essi, i quali vivono normalmente in uno stato non virulento, possono diventare causa di lesioni nella vagina stessa.

Divenuti in tal modo virulenti non potranno essi cagionare fatti gravi anche negli organi che hanno rapporto colla vagina? Io credo di sì: certamente in dati momenti e per condizioni speciali migreranno attraverso il collo dell'utero, specie quando il muco cervicale, che è ritenuto come protettore della cavità interna dall'invasione di microrganismi, ha perduto le proprie qualità.

Ed una condizione favorevole a tale penetrazione (lasciando a parte il puerperio durante il quale è troppo facile e molto temuta la invasione per parte di microrganismi della cavità uterina) si riproduce ad ogni periodo mestruale. I germi contenuti nella vagina non essendo più ostacolati dal muco cervicale possono attraversare il collo uterino e raggiungere la cavità dell'utero, ove ritrovano nelle modificazioni della mucosa, proprie

del periodo mestruale, le condizioni favorevoli alla loro vita ed al loro sviluppo, diventando causa di endometrite.

E invero l'esame batteriologico ha dimostrato specialmente la presenza di streptococchi e stafilococchi bianchi in tali forme morbose. Essi trovansi qualche volta associati ad altri microrganismi piogeni o a semplici saprofiti: ma spesso si presentano in cultura pura.

Ed ora sarà proprio logico sostenere che tali stafilococchi e streptococchi rimarranno impossibilitati a compiere ulteriori migrazioni? Come mai potranno essere impediti di raggiungere la tromba, creando in essa lesioni patologiche e dando origine a processi suppurativi?

A me pare strano il pensare che essi non possano trovare le condizioni favorevoli al loro sviluppo nelle salpingi, se non quando il gonococco penetrando in esse abbia preparato un terreno adatto alla loro vita, massimamente quando si consideri che in molti casi di lesioni degli organi genitali interni non si riesce, anche con un'indagine accurata della storia, a trovar traccia di una pregressa infezione blenorragica. Nessuno vorrà negare che molte donne cominciano a presentare fatti di endometrite, alle quali tengono dietro qualche volta pio-salpingiti, senza aver mai avuto contatto con individui che abbiano sofferto di blenorragia.

Il concetto di Bumm e dei suoi seguaci su quali basi è poggiato? Essi ritengono che il gonococco depositandosi sopra una mucosa (collo uterino, matrice) su essa si sviluppa, spogliando la mucosa stessa del suo epitelio; e allora i microbi, abitatori normali della vagina, trovano il terreno favorevole per riacquistare la perduta virulenza. Il gonococco potrebbe dal collo uterino migrare attraverso esso nella cavità uterina e nella salpinge producendo costantemente quelle lesioni che permetterebbero agli altri microrganismi di vivere, di riprodursi e finalmente forse di sostituirsi ad esso. Ma noi sappiamo che per produrre processi infiammatori, specie nella cavità dell'utero, cosa questa importantissima, lo stafilococco bianco (e parlo solamente di questo perchè si trova più frequentemente degli altri nella vagina allo stato sano) non ha bisogno di trovare il terreno preparato dal gonococco, e quindi volendo sostenere la teoria dell'infezione secondaria non si potrebbe ritenere, contrariamente a Bumm, dopo quanto abbiamo detto, che lo stafilococco, che abita normalmente nella vagina, che produce processi di endometrite e che, come vedremo più avanti, può accompagnarsi al gonococco nella blenorraggia, crei negli organi genitali femminili e quindi nella salpinge, qualora migri in essa, il terreno favorevole allo sviluppo delgonococco?

Secondo me non è sostenibile una tale ipotesi, come non è sostenibile il concetto di Bumm; e ritengo invece che il gonococco e lo stafilococco possono produrre senza un reciproco aiuto dei processi suppurativi nelle salpingi.

Basterebbe quanto ho finora esposto per affermare con certezza, che anche lo stafilococco bianco, contrariamente alla affermazione di MENGE e di altri, è capace di generare processi suppurativi nelle salpingi; ma se ciò non bastasse, noi possiamo trovare appoggio a quanto abbiamo affermato considerando che la blenorragia non è dovuta esclusivamente al gonococco, o per meglio dire, in certi casi, subito dopo i primi giorni, si aggiungono al gonococco altri microrganismi, tantochè GUYON, GERHEIM, LEGREN e molti ancora sostengono che le complicazioni della blenorragia non sono dovute al gonococco, ma bensì ai microorganismi che l'accompagnano; e AUDRY, dopo numerosi esami arriva a queste conclusioni:

1. Dans toutes le blénorrhagies gonococciennes compliquées, on voit à côté du gonocoque d'autres microbes.

2. Réciproquement, si l'on trouve d'autres microbes à côté du gonocoque, on a de chances pour voir survenir de complications, s'il n'y en a dejà eu.

E per non entrare ora in una questione, invero molto interessante, ma che non ha rapporto con questo mio lavoro, vale a dire se le complicazioni della blenorragia siano dovute più al gonococco o più ai microrganismi che l'accompagnano, ricorderò solamente che i microorganismi che accompagnano il gonocccco nei primi periodi della blenorragia, specie lo stafilococco, sono causa di complicazioni; infatti esso è stato trovato negli ascessi periuretrali, nei bubboni, nelle bartoliniti, ecc.

Ma quello che più mi importa di notare qui si è che è ammesso da tutti, che molto spesso nelle forme croniche di blenorragia il gonococco sparisce, e nello scolo uretrale viene sostituito da altri microorganismi.

Tutti quelli che hanno avuto campo di esaminare ammalati di questo genere sanno quanto sia difficile trovare il gonococco nei casi cronici.

E tale sostituzione di microorganismi a me pare abbia grande valore, perchè in molti casi di pio-salpingiti la storia dell'ammalata ci fa rilevare con certezza che essa ha avuto rapporto con un uomo affetto da uretrite cronica: in quel periodo cioè in cui spesso il gonococco ha lasciato il campo ad altri microorganismi.

Ma v'ha di più. Nella blenorragia della donna non si trova quasi mai il gonococco allo stato di purezza. Insieme ad esso si riscontrano i comuni piogeni (staf. strep).

E allora perchè solamente al gonococco saranno dovute le lesioni degli organi genitali interni, secondarie a tale infezione?

Se i piogeni che vivono saprofiticamente nella vagina sono capaci di causare, date speciali condizioni, processi di endometrite e quindi, secondo me, di salpingite, bisogna logicamente ritenere che quelli che si accompagnano al gonococco nella blenorragia acuta della donna, dato il

loro stato di virulenza, avranno pure un tale potere, senza che il gonococco prepari loro il terreno, come vogliono quelli che sostengono essere tutte le complicazioni della blenorragia dovute esclusivamente al gonococco.

Questi ritengono che le metriti e le salpingiti nelle quali si trovano i comuni piogeni, sono state causate dal gonococco: quelli si sono semplicemente sostituiti a questo.

Basandoci su una regola elementare di logica noi non potremo accettare un tale ragionamento. Quando un fatto è spiegato da una causa, è erroneo ricercarne altre. E siccome la presenza di uno stafilococco piogeno nel pus di una pio-salpingite dà piena ragione della lesione di tale salpinge, io trovo illogico ritenere che un simile processo suppurativo sia stato causato da un microorganismo il quale non si riesce a scoprire anche con i più accurati esami.

Io ho voluto esporre brevemente tuttociò per dare maggiore valore ai risultati delle mie ricerche, che non vengono in appoggio di coloro i quali ritengono che la pio-salpingite sia sempre dovuta ad una infezione gonococcica.

Da quanto ho detto fin qui risulta evidente che come lo stafilococco, che accompagna il gonococco o che vi si sostituisce, può essere causa di processi suppurativi che complicano la blenorragia, così esso deve avere la capacità di produrre, almeno come il gonococco, alterazioni negli organi genitali femminili e pio-salpingiti qualora riesca ad annidarsi nella salpinge, e che alle volte tali pio-salpingiti debbono essere indipendenti dalla blenorragia, giacchè, come abbiamo visto, lo stafilococco abitatore della vagina può, trovando condizioni favorevoli, generare processi di endometrite: dalla cavità dell'utero in stato di virulenza gli riuscirà facile migrare nella tromba e trovare in essa, per un'infinità di cause che non riesciamo a determinare, perchè tale organo sfugge facilmente al nostro esame, il terreno favorevole per mantenere la propria virulenza e per causare un processo di suppurazione.

E qui, essendochè può riuscire di qualche ammaestramento, voglio ricordare come sia importante il fatto che gli stafilococchi da me isolati diventarono, dopo alcuni passaggi, capaci di causare un processo suppurativo e come il b. c. c. introdotto nel peritoneo degli animali producesse la morte di questi per peritonite settica. Durante la salpingectomia non sarà difficile che si avveri il caso che le manovre del chirurgo producano qualche lacerazione nella salpinge e che quindi qualche po' del materiale che si trova in essa cada nel cavo peritoneale. Là facilmente i microrganismi contenuti in tale materiale possono avere in quel po' di sangue che si è versato durante l'atto operatorio, un terreno adatto,

molto più di quelli artificiali di laboratorio, per esaltare la loro virulenza riuscendo così a causare delle infezioni peritoneali rapidamente mortali.

Parmi quindi che abbiano ragione quei chirurghi che dopo estirpati gli annessi uterini per via addominale, in caso che si tratti di processi suppurativi, eseguiscono lo zaffamento del cavo peritoneale procedendo dopo alcuni giorni quando già il pericolo d'infezione è completamente scomparso, alla sutura delle pareti.

Nei 22 casi di salpingite cronica non notai mai la presenza di microrganismi. Tale risultato, costantemente negativo, si accorda con quello di altri osservatori i quali si curarono di tali ricerche.

Trattasi di un processo infiammatorio lento al quale i microrganismi rimangono affatto estranei, oppure essi esisterebbero un tempo per poi scomparire? Non è possibile dare una risposta sicura. Forse studi ulteriori chiariranno una questione che non può essere in questo momento risolta.

Ed ora credo bene di procedere alla descrizione dei 4 saprofiti da me trovati nelle salpingi che ebbi campo di studiare batteriologicamente.

TAVOLA I. — Cocco, raramente riunito a due, qualche volta a quattro, quasi sempre a gruppi. Molto mobile. Rimane colorato col metodo di Gram. In preparati colorati con tale metodo misura micromillimetri 1.13.

Brodo. — Dopo 24 ore leggero intorbidamento del brodo. Nelle successive 24 ore lieve aumento dell'intorbidamento e formazione di una pellicola alla superficie. La coltura invecchiando dà origine ad un deposito poco abbondante, filante, che rimane aderente al fondo della provetta e che, scuotendo il liquido in essa contenuto, si solleva a guisa di cono. Il brodo rimane torbido anche se la coltura è fatta da parecchi mesi.

Agar - per strisciamento. — Lo sviluppo è piuttosto lento. Formazione dopo 48 ore di piccole colonie rotondeggianti, bianco-avorio, mammellonate. Riunendosi fra loro tali colonie, danno origine ad uno strato bianco-avorio, a superficie irregolare, giacchè su di essa appaiono qua e là piccole rilevatezze che costituiscono come tanti centri dai quali partono sollevamenti lineari bianco-splendenti a decorso irregolare. I bordi pure si presentano irregolari e grossolanamente dentellati. L'aspetto ultimo della coltura è paragonabile a quello del cuoio sagrinato (fig. *a*).

Agar - per infissione. — Lungo la linea di infissione si ha uno sviluppo scarso ma uniforme, mentre alla periferia si osservano piccole e poche colonie rotondeggianti (fig. *b*). Alla superficie dopo tre giorni appare in corrispondenza del punto in cui è stata praticata l'infissione un piccolo sollevamento di colorito biancastro il quale va man mano estendendosi verso la periferia. A completo sviluppo si ha formazione di una placca biancastra che rimane divisa in concamerazioni di diversa grandezza da tanti sollevamenti lineari, i quali partendo dal centro si dirigono alla periferia della colonia, la quale finisce in un bordo rilevato più o meno a seconda dei vari punti. Il margine di tale chiazza è irregolare e frastagliato. Tanto i sollevamenti lineari che partono dal centro, quanto il bordo, nei punti in cui si nota rilevato, sono di un colorito bianco-splendente molto più accentuato di quello che si osserva nella restante superficie (fig. *c*).

Gelatina - per infissione. — Apparizione dopo 36 ore lungo il canale di infissione di piccole colonie rotondeggianti molto più numerose di quelle che si osservano nel canale di infissione dell'agar, che confluiscono nella parte centrale, mentre sono nettamente distinte alla periferia.

Dopo 48 ore la gelatina comincia a fluidificarsi lentamente. Formasi quindi una specie di imbuto in fondo al quale notasi un lieve deposito filamentoso (fig. *d*).

Alla superficie appare uno strato biancastro che va lentamente estendendosi e da ultimo rimane alla periferia della gelatina fluidificata una specie di disco di colorito bianco-avorio il cui margine esterno è irregolare e irregolarmente dentellato (fig. *e*).

Gelatina - in placca. — Formazione dopo 24 ore di un piccolo sollevamento il quale va lentamente estendendosi verso la periferia. È rotondo od ovale, finamente dentellato, mammellonato, di colorito bianco cereo. Dopo 48 ore la gelatina comincia a fluidificare tanto in corrispondenza del luogo in cui si è sviluppata la colonia, quanto alla periferia della medesima. In 7ª o 8ª giornata si osserva un piccolo ammasso centrale di colorito bianco approfondato nella gelatina liquefatta; da esso partono tanti raggi i quali vanno a finire ad un bordo molto regolare verso il margine interno, irregolarissimo e dentellato nel suo margine esterno. Tale bordo non è ugualmente largo in tutti i punti.

In tal modo si ha grossolanamente l'aspetto di ruota (fig. *f*).

Patate. — Formazione di strato bianco tendente al violaceo piuttosto grosso, a margini irregolari ed a superficie granulosa. Tale aspetto granuloso è dato da tanti piccoli sollevamenti i quali sono di colorito più bianco della restante colonia (fig. *g*).

Latte. — Non dà luogo a coagulazione.

TAVOLA II. — Micrococco qualche volta isolato, raramente a diplococco, più spesso a forma di grappolo. Mobilissimo. Rimane colorato col metodo di Gram.

In preparati colorati col metodo di Gram misura micromillimetri 0.8.

Brodo. — Dopo 24 ore formazione di piccoli filamenti galleggianti nella massa del brodo che rimane limpida. Invecchiando la coltura si forma un deposito fiocconoso non molto abbondante. Il brodo rimane costantemente limpido.

Agar - per strisciamento. — Apparizione di piccole colonie rotondeggianti, citrine, che confluendo fra loro danno origine ad uno strato granuloso a bordi leggermente frastagliati. Qua e là sulla superficie appaiono delle piccole rilevatezze il cui colorito non è citrino come quello della restante superficie, ma bensì bianco-sporco (fig. *a*).

Agar - per infissione. — Lungo la linea d'infissione osservansi dopo 4 giorni piccole e poco numerose colonie rotondeggianti (fig. *b*).

Sulla superficie in corrispondenza del canale di infissione appare dopo 3 giorni un piccolo sollevamento di colorito giallo-citrino che si va estendendo verso la periferia, dando da ultimo origine ad una placca non molto spessa, di colorito giallo-citrino, formata da tanti strati concentrici.

Il margine esterno appare finamente dentellato (fig. *c*).

Gelatina - per infissione. — Lungo il canale d'infissione osservasi, dopo 3 giorni, l'apparire di piccole e scarse colonie rotondeggianti. Nella parte più bassa del canale la gelatina non fluidifica, rimanendo così le singole colonie isolate, mentre osservasi fluidificazione in una piccola porzione che sta verso la superficie libera. Tale fluidificazione dà luogo ad un tenuissimo deposito fiocconoso (fig. *d*).

Alla superficie dopo 3 giorni in corrispondenza del punto d'infissione appare una piccola placca di colorito giallo-citrino che va poco a poco estendendosi verso la periferia, mentre comincia al centro la fluidificazione della gelatina. Tale fluidificazione è poco accentuata, massime in profondità. Da ultimo osservasi che nella parte centrale della colonia, sul

fondo della gelatina fluidificata, esiste uno strato di colorito citrino più o meno spesso a seconda dei diversi punti, mentre il bordo periferico, pure di colorito citrino, che non ha fluidificato la gelatina, è molto irregolare, sfrangiato, e dentellato finamente (fig. *e*).

In placca osservasi dopo 3 giorni l'apparire di una piccola colonia di colorito giallo-citrino, la quale a poco a poco va estendendosi perifericamente raggiungendo un diametro di pochi millimetri. I bordi sono finamente dentellati. La fluidificazione della gelatina è poco accentuata (fig. *f*).

Patate. — In patata si forma lentamente uno strato nel quale si osservano due parti distinte:

1. Una parte centrale irregolare, granulosa, di colorito giallo alquanto più intenso di quello che si osserva negli altri mezzi di coltura.

2. Una piccola zona periferica, tenue, di colorito grigiastro, più o meno estesa nei diversi punti, a margine irregolare e dentellato (fig. *g*).

Latte. — Non dà luogo alla sua coagulazione.

TAVOLA III. — Cocco, molto mobile, riunito a due ed a gruppi irregolari.
Rimane colorato col metodo di Gram.
In preparati colorati con un tal metodo misura micro-millimetri 0. 9.

Brodo. — Dopo 24 ore leggero intorbidamento del brodo, il quale va sempre aumentando mentre alla superficie di esso si forma una tenue pellicola. Invecchiando, la coltura dà origine ad un deposito filamentoso, di colorito giallognolo, non molto abbondante, piuttosto aderente al fondo della provetta e che si solleva, scuotendo la medesima, in forma di cono. Il brodo rimane costantemente torbido.

Agar - per strisciamento. — Dopo 48 ore appaiono colonie rotonde a superficie liscia, di colorito bianco-sporco tendente al giallastro. Riunendosi fra loro, danno luogo ad uno strato piuttosto spesso a superfice liscia, a bordi piuttosto regolari, di colorito giallognolo nel centro e quasi bianco alla periferia (fig. *a*).

Agar - per infissione. — Lungo il canale d'infissione si ha sviluppo, dopo alcuni giorni, di colonie numerose, rotonde, di colorito giallo carico, che confluiscono nella parte centrale (fig. *b*).

Alla superfice si forma una placca di colorito giallo leggermente dorato intersecata da tanti raggi bianchi, con un leggero riflesso bluastro; tali raggi finiscono in una zona del medesimo colorito la quale limita la placca sopra descritta. All'esterno e tutt'intorno di questa si osserva un anello di colorito identico a quello della placca centrale (fig. *c*).

Gelatina - per infissione. — Si nota dopo alcuni giorni la formazione di piccole colonie rotondeggianti numerosissime (fig. *d*).

Alla superficie si ha la formazione di una placca che presenta un nodulo centrale giallo-dorato limitato da un anello di colorito bluastro. All'esterno di questo si osserva una zona di colorito giallo-dorato, che termina verso la superficie esterna con lunghe dentellature. Fra gli spazi lasciati da tali dentellature si osserva un materiale di colorito bianco-bluastro. La gelatina mostra un lieve rammollimento (fig. *e*).

Gelatina - in placca. — Si ha dopo un certo numero di giorni (6 a 8) formazione di colonie che hanno aspetto alquanto diverso.

Infatti si ha in alcune un piccolo nodulo centrale giallo dorato ed un anello esterno giallo dorato. Nello spazio fra il nodulo centrale e l'anello esterno si osserva una zona di colorito bluastro (fig. *f 1*).

Invecchiando tali colonie, l'anello bluastro tende a diminuire e la zona esterna aumenta terminando alla periferia con un margine bluastro più o meno dentellato (fig. *f 2*).

In altre invece si osserva una placca con un nodulo centrale giallo-dorato il di cui

colorito va gradatamente diminuendo verso la periferia dal giallo-pallido al bluastro. Essa termina con margine manifestamente dentellato che le dà l'aspetto di fiore (fig. *f 3*). La gelatina presenta un lieve rammollimento.

Patate. — Si sviluppa lentamente una colonia che da ultimo appare costituita di due strati ben distinti: uno strato interno, molto spesso, a superficie liscia, di colorito giallo non ugualmente intenso su tutta la superficie e più manifesto ai bordi; uno strato esterno molto meno spesso, di colorito bianco-sporco tendente al bluastro, oltremodo sinuoso e finamente dentellato (fig. *g*).

Latte. — Non si coagula.

Tavola IV. — Cocco raramente isolato, qualche volta unito a 2, a 3, raramente a 4; più spesso in ammassi a forma di grappolo.

Rimane colorato col metodo di Gram. In preparati colorati con tale metodo misura micro-millimetri 1.3.

Brodo. — Formazione dopo 24 ore di filamenti galleggianti nella massa del brodo limpido. Nelle successive 24 ore il brodo intorbida e si forma un deposito che va man mano aumentando. Dopo molto tempo il brodo ritorna limpido. Il deposito è spesso, molto aderente al fondo della provetta; sbattendo la provetta tale deposito si solleva in forma di cono.

Agar - per strisciamento. — Apparizione dopo 36 ore di colonie rotondeggianti di varia dimensione, a superfice liscia, di colorito giallo-citrino. Riunendosi fra loro danno origine ad uno strato di colorito giallo-citrino, a superfice liscia, a margine finamente dentellato (fig. *a*).

Agar - per infissione. — Apparizione dopo 3 giorni lungo il canale d'infissione di scarse colonie piccole, rotonde, di colorito giallognolo (fig. *b*).

Dal canale di infissione si sviluppano lateralmente dei piccoli raggi aventi una direzione quasi orizzontale, costituiti da tante piccole colonie rotonde. Alla superfice si forma lentamente una placca, a superfice liscia a margini finamente dentellati, di colorito bianco-sporco nella parte centrale, giallognolo in corrispondenza del bordo libero (fig. *c*).

Gelatina - per infissione. — Apparizione lungo il canale di infissione, dopo 48 ore, di colonie rotonde piuttosto numerose, di colorito giallo. Alla superfice dopo 48 ore si sviluppa in corrispondenza del punto d'infissione una colonia di colorito giallo sporco che mentre va estendendosi verso la periferia, fluidifica la gelatina. Il bordo, pur esso di colorito giallognolo, è diviso per mezzo di solchi in tanti piccoli dentelli, quasi tutti di uguale grandezza, tantochè da ultimo tale colonia assume l'aspetto grossolano di corolla di un fiore (fig. *e*).

Sul fondo del canale d'infissione di forma cilindrica si raccoglie un deposito filamentoso di colorito giallo (fig. *d*).

Gelatina - in placca. — Dopo 48 ore appare una piccola colonia di colorito giallo-citrino, sporco, la quale va ingrandendo verso la periferia, mentre fluidifica la gelatina.

Si ha da ultimo sul fondo della gelatina fluidificata un piccolo ammasso centrale con bordo esterno spezzettato e fra il centro e la periferia della colonia notansi dei sottili filamenti di varia lunghezza, fra loro concentrici e di forma irregolare (fig. *f*).

Patate. — Si osserva la formazione di uno strato ugualmente spesso in tutti i punti a bordo sfrangiato ed a margine finamente dentellato, di colorico bianco-grigiastro nella parte centrale e giallo alla periferia (fig. *g*).

Latte. — Non rimane coagulato.

Tali microorganismi sono stati descritti? Molto difficile è rispondere a tale domanda per la grande difficoltà di porre a confronto tutti quelli finora conosciuti.

Il micrococcus flavus liquefaciens di Flügge, che è stato trovato nelle acque, presenta un aspetto nelle placche di gelatina che assomiglia molto a quello del microorganismo da me trovato in alcuni casi insieme allo s. p. b. e che si trova rappresentato nella Tavola I.

Un confronto esatto non mi è stato possibile di farlo, giacchè non ho potuto stabilire dei confronti fra questo microorganismo e quello di Flügge non rinvenendosi esso nè nelle acque del nostro acquedotto, nè in quelle dei pozzi della nostra città; o per meglio dire non è mai stato constatato negli esami di acque fatti nel Laboratorio. Dato pure che esistesse una corrispondenza esatta fra i caratteri colturali del microorganismo da me descritto e quelli del microorganismo di Flügge, rimangono sempre distinti fra loro per il colorito, giacchè mentre il micrococcus flavus liquefaciens è classificato fra i cocchi cromogeni, tale potere cromogeno io non ho mai riscontrato nel micrococco trovato nelle salpingi.

Per ciò che riguarda gli altri tre microorganismi, sebbene abbiano in certi mezzi di coltura delle rassomiglianze con altri descritti, pure io non ho trovato che essi corrispondano esattamente a nessuno dei conosciuti. Tuttavia non mi sento in animo di affermare con certezza assoluta che essi non sono mai stati descritti, perchè una tale affermazione, causa il gran numero di microorganismi che si vanno giornalmente classificando, sarebbe troppo recisa e potrebbe essere contraddetta da fatti.

Mi credo peraltro in diritto di ritenere, fino a prova contraria, che i quattro microorganismi da me descritti in questo mio lavoro, non corrispondono totalmente a quelli finora descritti.

In base quindi ai risultati delle mie ricerche, io posso trarre le seguenti conclusioni:

1. Le salpingi sane non sono libere da germi;

2. Il microorganismo che più comunemente causò la salpingite purulenta, nei casi da me osservati, fu lo s. p. b.

3. Anche altri germi (gonococco, streptococco, b. col. ecc.) danno origine a processi suppurativi nelle salpingi;

4. L'associazione di microorganismi patogeni non fu mai da me riscontrata nella salpingite purulenta; solo raramente trovai un germe patogeno insieme ad uno o più saprofiti;

5. Nelle salpingiti croniche che caddero sotto la mia osservazione non esisteva alcun microorganismo;

6. I saprofiti che trovansi nelle salpingi o sono speciali di questi organi, oppure, quantunque riscontrinsi in altri luoghi, hanno assunto caratteristiche loro proprie dipendenti dall'ambiente nel quale hanno vissuto.

BIBLIOGRAFIA.

AUDRY. Ann. de derm. et de syph., 1887, t. VIII, p. 450.

BOINET M. Congrès Français de médecine interne tenu à Lyon du 25 au 29 octob. 1894. Semaine Médicale, 1894, p. 499.

BOISLEUX. *Beitrag zur bakteriolog. Untersuchung von Beckenabscessen und eitrigen Tuben - und Ovarienerkrankungen.* Zeitschrift f. Geburtshülfe und Gyn., 1890, 19, S. 306 u. ff.

BOISLEUX. Arch. de Tocologie, 1890, p. 135.

BOSCH PIETRO. *Le gonocoque.* Montpellier, 1893.

CHARRIER. *Faits cliniques. Considérations et remarques pour servir à l'histoire du pyosalpinx.* Gazette médicale de Paris, 1892, n. 18, S. 205.

DÜRCK. *Septicopyämie ausgehend von Pyosalpinx.* Münchener med. Wochenschr., 1894. n. 37.

EBERTH und KALTENBACH. *Zur Pathologie der Tuben.* III *Zur Aetiologie der Pyosalpinx.* Zeitschrift für Geburtshülfe und Gyn., 1889, XVI, p. 373.

ELLIOT J. W. *Tubercular salpingitis.* Amer. journ. of. obst., fevrier 1892.

FROMMEL. Cent. f. Gyn., 1892, p. 205.

GUSSEROW. *Erfahrungen über Pyosalpinx und deren operative Entfernung.* Archiv f. Gyn., 1888, 32, S. 165.

HARTMANN e MORAX. *Quelques considérations sur la bactériologie des suppurations périutérines.* Annal. de gynecologie, 1894. Juillet.

HEYDENREICH. Soc. méd. Nancy. Gaz. des Hôp. Tolouse, n. 13, 1896.

HERMANN. *Influence du terrain sur la suppuration.* Inst. Pasteur, p. 243, 1891.

JANI. *Ueber das Vorkommen von Tuberkelbacillen im gesunden Genitalapparate bei Lungenschwindsucht,* ecc. Wirchow's Archiv, 103. S. 540.

LANDAU L. Arch. für Gyn., 1891, XL, 1.

MARTIN. *Diskussion über die Adnexoperationen.* Verhandlungen der Deutsch. Gesellschaft. f. Gynäkol. V. Kongress, 1893, S. 245, 76.

MENGE und KRÖNIG. *Bakteriologie des weiblichen Genitalkanales Leipzig.* Verlag von Arthur Georgi, 1897.

MENGE. Berlin. klin. Woch., n. 36, p. 830, 8 settembre 1890.

NÖGGERATH. *Diskussion über Pyosalpinx.* Amer. Journ. of obstetrics, Oktob. 1885.

ORTHMANN. *Ein Fall von Salpingitis purulenta gonorrhoica.* Berlin. Klin. Wochenschr., 1887, S. 236.

PEUROSE e BEYEA. *Tubercolose des Fallope.* The Americ. Journ. of Med. Sciences, mars 1896.

POZZI. *Relevé des opérations faites dans le service de Lourcine. Remarques sur les laparotomies pour le pyosalpinx.* Bull. de la Soc. de Chirurgie. Tom. XVI, p. 774, 1890.

PROCHOWNICK. *Ein Beitrag Zur Kenntnis der Eileitersäcke.* Deutsche med. Wochenschrift, 1893, n. 21, p. 492.

REYMOND. *Contrib. à l'étude de la Bacter. et l'anat. pathol. des salpingo-ovarites.* Thèse de Paris, 1895.

REYMOND. *Contribution à l'étude de la salpingite blénorragique.* Annales de gynécologie, 1895, 43, S. 307.

SCHÄFFER. *Zwei Fälle von Ovarialabscess nebst Mitteilungen über den bakteriellen Befund bei citrigen Erkankungen der Adnexa.* Zeitschrift für Geburtshülfe u. Gyn., 26, Heft., 2.

SCHAUTA. *Referat über die Indikationen, die Technik und die Erfolge der Adnexoperationen.* Verhandlungen der Deutschen Gesellschaft f. Gynäkologie. V Kongress, 1893, S. 155.

SCHMIDT. *Zur Kenntnis der Tubengonorrhoe.* Arch. f. Gyn., 1889, 35, S. 162.

STEMANN. *Beiträge Zur Kenntnis der Salpingitis tuberculosa und gonorrhoica.* Annales de gynécologie, 1888, Kiel.

STINI JEAN. *Microbiologie de la cavité salpingo-utero-vaginale à tous les âges* (*état normal et état pathologique*). Thèse de Paris, 1897.

TERILLON. *Salpingite et ovarite.* Archives de physiol., 1887.

THIBAULT. Thèse de Paris, 1890.
WERTHEIM. *Die ascendierende Gonorrhoe.* Arch. f. Gynaek. 1892, t. XLII, f. 1.
WERTHEIM. *Ein Beitrag Zur Lehre von der Gonokokkenperitonitis.* Centralbl. f. Gyn., 1892, 16, S. 385.
WERTHEIM. *Zur Lehre von der Gonorrhoe.* Prager med. Wochenschrift, 1891, 16, 23, n. 24.
WESTEMARK. *Ein Fall von Salpingitis gonorrhoica mit Gonokokken im Exsudat.* Hygiea, 1886, 48.
WINTER. *Die Mikroorganismen in Genitalcanal der gesunden Frau.* Zeitschr. f. Geb. und Gyn., 1888.
WITTE. *Gonokokken und Streptokokken im Pyoselpinxeiter.* Centralbl. f. Gyn., 1892, S. 433.
ZEMANN. *Ueber die Aktinomycose des Bauchfelles und der Baucheingeweide beim Menschen.* Medic. Jahrbücher der K. K. Gesellschaft der Aerzte in Wien, 1883, S. 477.
ZWEIFEL. *Ueber Salpingoophorectomie.* Vorlesungen über klin. Gynäkologie, S. 143.

Diritti di proprietà riservati. — *L'Amministrazione avverte che procederà contro quei giornali che riporteranno lavori pubblicati nel* **POLICLINICO** *o che pubblicheranno sunti di essi senza citarne la fonte.*

Tip. Nazionale di G. Bertero. L. TRIMANI, *segr. resp.*

Anno VII. Roma, 15 febbraio 1900 Vol. VII-C. (fasc. 2).

IL POLICLINICO

SEZIONE CHIRURGICA

ORGANO DELLA SOCIETÀ ITALIANA DI CHIRURGIA

DIRETTO DAL

Prof. FRANCESCO DURANTE

Direttore del Regio Istituto Chirurgico di Roma

SOMMARIO.

I. Dott. Oreste Sgambati - *Lo sviluppo del cancro nelle glandole linfatiche.* — II. Dott. A. Codivilla - *Il trattamento chirurgico moderno della paralisi infantile spinale.*

I.

ISTITUTO CHIRURGICO DELLA R. UNIVERSITÀ DI ROMA
diretto dal Prof. FRANCESCO DURANTE

Lo sviluppo del cancro nelle glandole linfatiche

per il Dott. ORESTE SGAMBATI, aiuto di clinica.

Nel 1895, per consiglio del mio illustre maestro il prof. DURANTE, iniziai una serie di ricerche allo scopo di stabilire se ed in quali condizioni fosse possibile di ottenere un innesto, per via embolica, di tessuti normali adulti sull'intima dei vasi sanguigni nei quali l'embolismo andava a localizzarsi. Queste ricerche, se coronate di successo nel senso di poter ottenere l'attecchimento e la proliferazione degli elementi embolizzati, avrebbero contribuito efficacemente alla teoria embrionale del cancro. Le esperienze consistevano nell'iniettare raschiatura di varii organi glandolari del cane nelle vene degli stessi animali; onde, prodottosi un embolismo polmonare e un conseguente infarto, dalle lesioni macroscopicamente rilevabili nel polmone potevo esser guidato a rintracciare il vasellino occluso dall'embolo e studiare le modificazioni subìte dagli elementi che lo costituivano.

Nella XI^a adunanza della Società di Chirurgia, 1896, riferii i risultati ottenuti. Furono in massima parte negativi per lo scopo che mi proponevo, avendo trovato quasi costantemente degenerazione più o meno avanzata degli elementi embolizzati, i quali per lo più occupavano il centro dei trombi organizzati occludenti completamente il lume dell'arteriola polmonare centro dell'infarto. Solo in un caso (serie 4^a, durata dell'esperimento 20 giorni) nel quale l'embolo non aveva prodotto infarto, perchè la sostanza testicolare che avevo iniettato aveva aderito solo per una piccola estensione alle pareti del vaso lasciandone pervio il lume, trovai la proliferazione evidente degli elementi epiteliali dei tuboli testicolari, sotto forma di follicoli adenomatosi, impiantati nel mezzo di un trombo organizzato, peduncolato, che

permetteva ancora il passaggio alla corrente sanguigna nel vaso stesso. Spiegai il successo appunto per questa fortunata contingenza della *non occlusione* del vaso interessato, onde la continuazione della vita degli elementi embolizzati nutriti dal sangue ancora circolante intorno ad essi, sino al momento del loro stabile attecchimento in seno alla proliferazione endoteliale. E concludevo supponendo che nella metastasi dei tumori maligni dovesse avvenire qualche cosa di simile per spiegare l'attecchimento a distanza dei germi distaccati dal focolaio primitivo: cioè un embolismo senza infarto.

Tali ricerche mi invogliarono a meglio studiare la fenomenologia istologica delle metastasi dei tumori maligni, e specialmente dal punto di vista del meccanismo seguito dalle cellule neoplastiche nella invasione iniziale di organi nei quali vanno a produrre i focolai secondari.

Ho voluto limitare questa prima serie di osservazioni a un solo gruppo di tumori, i carcinomi.

***

Debbo anzitutto far notare quanto sia raro poter osservare un tumore primitivo nello stato iniziale del suo sviluppo, nel periodo, cioè, in cui nel vivo non si rivela per alcuna manifestazione clinica e nel cadavere sfugge a qualunque ricerca macroscopica. È per questo che lo studio sistematico della comparsa dei primi elementi neoplastici in seno ai tessuti deve essere abitualmente limitato alle localizzazioni secondarie in quegli organi che per esperienza clinica sappiamo essere i primi a presentarle e che possono cadere in un'epoca ancora precoce dell'infezione metastasica sotto il coltello dell'operatore che mira ad una cura radicale di un tumore maligno.

Evidentemente il materiale più acconcio, da questo punto di vista, per lo studio dello sviluppo del cancro è rappresentato dalle glandole linfatiche prossime alla regione affetta primitivamente: e fra i cancri quello della mammella ci fornisce meglio degli altri questa opportunità, per la quasi costante trapiantazione esistente all'epoca dell'intervento operatorio e per il trovarsi spesso nelle numerose glandole del cavo ascellare asportate insieme colla mammella i più diversi stadi di sviluppo della neoplasia metastasica.

Scelsi quindi tali glandole per le osservazioni che volevo intraprendere, servendomi dell'abbondante materiale della Clinica Chirurgica cortesemente concesso al mio studio dal prof. Durante.

***

L'invasione dei tumori maligni e specialmente del cancro attraverso le vie linfatiche è un fatto che prima di essere stato notato al tavolo anatomico lo fu certamente dai chirurgi di ogni tempo: parlavano di *degenerazione cancerosa* ogni qualvolta in un infermo sofferente di cancro potevano palpare i gangli delle stazioni linfatiche più vicine alla regione affetta ingrossati, induriti, più o meno dolenti. Ma o non riconobbero le alterazioni specifiche di tali organi o non diedero loro l'importanza che meritavano sia dal punto di vista anatomo-patologico che clinico.

Ciò non deve recar meraviglia se si pensi che sino alla metà del secolo scorso, vale a dire prima dei lavori di Mascagni (1), di Sömmering (2), di Assarini, di Cruikshanks (3) e di qualche altro sul sistema linfatico, ben poco se ne conosceva l'anatomia e tanto meno l'importanza fisiopatologica per la metastasi dei tumori.

Van ricordate, per incidente, le osservazioni di cancri, certamente secondari, del dotto toracico descritti al tavolo anatomico uno da Anstley Cooper (4) nel 1798 e l'altro da Andral (5) nel 1834. Quest'ultimo autore dice, in altro luogo, di non aver trovato quasi mai alterazioni del sistema linfatico su oltre 600 autopsie da lui eseguite! Oltre questi due casi di cancro del dotto toracico altri 13 ne furon raccolti in un recente lavoro del Vinkler (6), l'ultimo dei quali rimonta al 1875 ed appartiene all' Unger (7). Riporta quindi ben 15 casi personali dello stesso genere, trattandoli tutti per esteso dal punto di vista clinico ed anatomopatologico: ma si ferma quasi esclusivamente all'osservazione macroscopica, e quanto alle affezioni glandolari si contenta di un cenno, concedendo il maggiore interesse all'embolismo del dotto toracico come fattore necessario alla generalizzazione del processo canceroso per le vie sanguigne.

Il Cruikshanks aveva notato già nel 1789 che la *degenerazione cancerosa* delle glandole linfatiche avviene più spesso quando esiste nelle vicinanze il cancro di un altro organo.

Sömmering descrive un *liquido icoroso* che fuoriesciva dai vasi linfatici più grossi, che da un tumore si dirigevano verso le glandole linfatiche più vicine: ed attribuisce la rapidità della diffusione del cancro uterino nella pelvi alla straordinaria ricchezza delle vie linfatiche della regione.

Cruveilhier (8) osservò la melanosi periferica delle glandole lombari, e l'interpretò come un deposito di sostanza speciale che col tempo arriverebbe a distruggere il parenchima glandolare.

Più tardi Alibert (9) descrisse la melanosi metastasica delle glandole in una donna sofferente di una neoplasia melanotica diffusa a vari organi.

Breschet (10), che studiò la melanosi nei cavalli che offrivano il fenomeno del rapido imbianchimento del pelo, riporta un caso descritto da Andral, in cui aveva trovato la materia melanotica nel dotto toracico, nei grossi tronchi linfatici, nelle glandole retroperitoneali e mesenteriche.

A questi osservatori era già vagamente balenata l'idea del *trasporto* dei germi tumorali (materia melanotica) dai tumori alle glandole linfatiche: ma la teoria dell'eterologia sostenuta da Virchow e quella di Klebs (11, 12) che limitavano la importanza degli elementi metastasici ad una semplice influenza metamorfosante dei tessuti preesistenti, sviarono per molto tempo l'esatta interpretazione dei fatti osservati.

Il Paget (13) nel 1853 descriveva come epitelioma un tumore primitivo delle glandole linfatiche inguinali in uno spazzacamino, tumore che per la moltiplicità di localizzazione, l'essersi ulcerato in breve tempo e la sua origine primitiva nelle glandole linfatiche fa sorgere il sospetto che si trattasse piuttosto di tubercolosi. Non altrimenti va accolto con riserva il caso descritto molto più tardi da

Langenbeck (14) come epitelioma primitivo multiplo delle glandole linfatiche cervicali.

È ben naturale che questi autori, sotto l'influenza della teoria di Virchow, non esitassero ad ammettere la possibilità che un tumore epiteliale potesse sorgere primitivamente anche in un organo nella cui costituzione non si trovano, allo stato fisiologico, epiteli.

Vanno pure accolte con riserva le osservazioni del Kocher (15) e dello Chambord (16) su casi di carcinoma delle glandole linfatiche dell'ascella senza cancro della mammella o di altri organi.

Più esatte sono le osservazioni dello stesso Virchow (17) ed un'altra del Paget (18), pubblicate quasi contemporaneamente, il primo descrivendo le metastasi di un cancroide uterino nei linfatici del peritoneo e del polmone, il secondo un condro-sarcoma del testicolo diffuso alle glandole prelombari e ai polmoni. Ma, sia per la confusione che si soleva ancora fare dei tumori epiteliali con molti altri di natura connettivale, sia per l'influenza che dovevano esercitare sulle menti degli osservatori le idee di Köster (19) e di Recklingausen (20) che al cancro delle vie linfatiche davano significato di neoformazione primitiva derivante dagli *endoteli degenerati,* si continuò per lungo tempo nella errata interpretazione dei focolai metastasici del vero carcinoma nelle glandole linfatiche.

Da osservazioni eseguite posteriormente sulle glandole cancerose il Loeper (21) confermava le idee del Virchow sostenendo la parte attiva presa nell'evoluzione dell'epitelioma tanto dai linfociti che dagli elementi fissi del tessuto di sostegno.

In principio anche il Billroth (22) si avvicinò in linea generale a questo modo di vedere: è solo in un suo lavoro ulteriore (23) che troviamo un primo accenno esatto all'istogenesi della infezione cancerosa nelle glandole, anche meglio espresso in una terza memoria (24). Egli, osservando al microscopio le sezioni di una glandola del cavo ascellare di una donna operata di cancro mammario, trovò a caso i primi zaffi epiteliali nelle parti periferiche di essa, mentre tutto il resto del ganglio non offriva alterazioni di sorta e non presentava per l'aspetto esterno e per la consistenza alcuno dei caratteri delle glandole infiltrate dal cancro. Da quell'epoca egli cominciò ad eseguire metodicamente lo svuotamento dell'ascella, nelle operazioni per cancro mammario, anche quando alla palpazione non riusciva ad avvertire nessun ganglio ingorgato.

Da questo reperto e da altri consimili il Billroth traeva argomento per dichiararsi contro la teoria dell'eterologia ed accettava, confermando le vedute del Thiersch, l'ipotesi del *trapianto* dei germi cancerosi, ipotesi che ha in seguito sempre sostenuta in altri lavori e finalmente nel suo *Trattato di Patologia Chirurgica.*

Altrettanto precise dal lato istologico sono le osservazioni del Colomiatti (25) che per il primo descrisse l'infezione cancerosa nelle guaine linfatiche dei gangli e del tronco del simpatico, e quelle del Rayewsky (26) il quale nel laboratorio di Recklingausen studiò l'infezione cancerosa nei linfatici del diaframma nei casi di tumore primitivo degli organi del cavo addominale. Egli incorse, per altro, nell'errore del Köster (loc. cit.) sostenendo la *trasformazione* degli endoteli linfatici in cellule cilindriche del carcinoma (*degenerazione cancerosa*).

Un altro lavoro che ha qualche relazione col nostro argomento era comparso nel 1872: è quello dell'ARMAUER HANSEN (27) che sosteneva l'autonomia di ogni singolo linfatico afferente in rapporto alla *parte* di glandola in cui si distribuirebbe; trattando della infezione tubercolare notava la maggior frequenza colla quale essa si trasmette secondariamente alla glandola linfatica per la via dei vasi sanguigni, piuttosto che per quella dei linfatici, come dimostra la quasi costante presenza dei primi focolai nello spessore dei follicoli e dei cordoni midollari invece che nei seni periferici come nel caso del carcinoma.

Già nel 1872 il GUSSENBAUER (28), sostenendo l'ipotesi del VIRCHOW, aveva descritto il cancro secondario nelle glandole linfatiche attribuendo una grande importanza per la sua genesi a certi corpicciuoli sferici, molto rifrangenti, che riscontrava cosparsi nel parenchima glandolare: e gettava così le prime basi della sua teoria che andò poscia sotto il nome di *teoria degli elementi corpuscolari* o dei *germi fecondanti*. Con essa sosteneva che perchè gli elementi di una glandola linfatica si trasformassero (teoria di Virchow) in elementi del cancro o del sarcoma, bisognava che dal tumore primitivo provenissero ad essa delle formazioni corpuscolari le quali, a guisa di agenti fecondatori, avrebbero dovuto indurre sugli elementi della glandola una serie di modificazioni morfologiche e di fatti proliferativi sino alla formazione di un vero e proprio nodulo epiteliomatoso o sarcomatoso.

Queste idee, benchè fondate, in principio, sopra scarse osservazioni furono in tutto o in parte accettate da alcuni altri, tra i quali lo stesso GUSSENBAUER cita il RINDFLEISCH (29), il MAIER (30), lo STRICKER (31) e il WINIWARTER (32-33).

BOZZOLO (34) e DURANTE (loc. cit.), quasi contemporaneamente alle prime ricerche del GUSSENBAUER, eseguivano più sottili indagini non solo sulla istogenesi delle metastasi cancerose nelle glandole linfatiche, che sostenevano avvenire per *metaplasia* (THIERSCH) e non già per *eterologia*, ma descrivevano i fenomeni concomitanti coi quali si esplica la reazione del tessuto linfadenoide alla incipiente metaplasia epiteliale. Il BOZZOLO, anzi, in una seconda memoria (35) rivendicava la priorità delle sue osservazioni (comparsa dei primi elementi nei seni linfatici sotto-capsulari, resistenza opposta ad essi dal sistema trabecolare, proliferazione dei linfociti) contro quelle dell'AFANASSIEW (36).

Malgrado, dunque, le molte e profonde osservazioni a conferma della teoria di Thiersch, i sostenitori dell'eterologia non abbandonarono il campo: e così vediamo nel 1878 comparire uno studio dell'HOGGAN (37) sulle relazioni fra il cancro e il sistema linfatico:

« Appena le glandole linfatiche (scrive l'HOGGAN) vengono infettate dal « cancro, i vasi linfatici che le mettono in comunicazione col tumore primitivo, « appaiono riempite da cellule cancerose. Gli endoteli di questi vasi restano per « qualche tempo inalterati: ma se restano un po' a lungo esposti al *contagio*, « essi vengono *infettati* e si trasformano in cellule cancerose. Il nucleo si rigonfia, « si fa trasparente, tutta l'essenza della cellula si altera in quanto che si fa più « succulenta, accoglie più facilmente le sostanze coloranti e non si differenzia « più così facilmente col nitrato d'argento. Anche le cellule migranti, che cir-

« condano in gruppi i vasi linfatici affetti, cadono nella stessa alterazione e fi-
« niscono per contribuire alla formazione del tumore. Lo stesso avviene delle
« cellule fisse del tessuto.

« Nel tessuto delle glandole linfatiche lo sviluppo del cancro è effettuato
« dagli elementi cancerosi che vi penetrano colla corrente linfatica e infettano
« le cellule del parenchima che poi crescono e si moltiplicano mutando la loro
« forma. Il corpo cellulare divien trasparente, non accoglie bene le sostanze colo-
« ranti, mentre il nucleo cresce e si moltiplica per via endogena per dare al-
« trettante cellule cancerose. »

Le stesse idee confermava, ampliate, in un altro lavoro pubblicato due anni dopo (38).

L'Hoggan, dunque, spiega la metastasi del cancro nelle glandole per una semplice azione di contatto esercitata dalle cellule cancerose sugli endoteli delle vie linfatiche e sugli elementi del parenchima glandolare, a differenza del Gussenbauer che attribuisce tale potere ai suoi corpicciuoli rifrangenti.

Come possa spiegarsi facilmente l'errore di interpretazione in cui è caduto l'Hoggan nei fatti osservati, vedremo a suo tempo.

Il Wedl (39) nel 1879 descriveva la linfangite cutanea cancerosa secondaria al cancro mammario, notando come lo sviluppo delle masse neoplastiche per entro i vasi linfatici avvenisse di preferenza in forma di noduli separati l'uno dall'altro e come anche nelle sezioni di quei vasi più dilatati dal trombo canceroso questo quasi mai ne occludesse completamente il lume, imperocchè, iniettando il sistema linfatico col bleu di Prussia, si vedevano costantemente delle masse di colore frammiste ai linfociti tra i gettoni epiteliali e le pareti del vaso.

Anch'egli, del resto, si accosta alle opinioni del Köster circa la genesi delle metastasi nei linfatici.

Nel 1881 il Kirmisson (40) veniva con una serie di osservazioni sul cancro mammario a confermare la maggior parte dei reperti istologici descritti dal Gussenbauer, pur dissentendo circa l'interpretazione della patogenesi delle infezioni secondarie. Rilevava la frequente mancanza dei sintomi apprezzabili alla palpazione nelle glandole con incipiente metastasi (che si originerebbe costantemente nei vasi afferenti per diffondersi quindi ai seni perifollicolari), donde la necessità dello svuotamento del cavo ascellare in ogni epitelioma della mammella.

Contemporaneamente il Gussenbauer (41) pubblicava la monografia più completa che sia stata scritta sino a quell'epoca sull'argomento che stiamo studiando.

Malgrado gli errori di interpretazione nei quali incorre necessariamente per voler sostenere la sua teoria della fecondazione corpuscolare, le osservazioni istologiche sulla patogenesi del cancro secondario delle glandole linfatiche, in certi punti esattissime, si leggono con grande interesse e meritano di essere brevemente riassunte.

Egli ha raccolto oltre 200 casi di metastasi neoplastiche nelle glandole, dei quali 192 appartenevano alle varie forme di epitelioma. In 59 di questi si trattava di infezioni secondarie a cancro mammario.

Una gran parte di questo lavoro è dedicato a definire le differenze anatomiche che si trovano nelle glandole linfatiche nelle varie regioni e nelle diverse età della vita per stabilire quindi i caratteri clinici che esse soglion assumere nell'infezione cancerosa. Sin dal principio l'A. dovette persuadersi che i fenomeni caratteristici delle glandole prese dal cancro mancano spesso quando l'infezione è all'inizio.

Non crede, ad esempio, che i piccoli nodi duri, di volume inferiore a quello di un pisello, che si trovano nel grasso ascellare, siano da interpretarsi come glandole linfatiche infette, ma come veri nodi di trapianto neoplastico sviluppatisi lungo le vie percorse dai vasi linfatici (*).

Le numerose ricerche istologiche che l'A. ha avuto campo d'istituire sopra tante glandole, gli fecero solo in parte modificare le antiche idee sulla eterologia nel cancro secondario: trovatosi di fronte a casi nei quali l'origine dell'infezione glandolare da elementi cellulari del tumore primitivo non si poteva assolutamente discutere, ammise che accanto al processo di metamorfosi cancerosa degli elementi connettivali preesistenti nella glandola potesse in qualche caso svilupparsi il cancro anche per semplice trapianto. Sostiene peraltro l'eterologia in tutti i casi di infezione dei vasi linfatici che collegano il tumore alle glandole e queste fra di loro, avendo (egli dice) sempre riscontrato negli endoteli i vari stadi di una speciale metamorfosi per la quale essi, via via rigonfiandosi e rendendosi trasparenti, nella guisa descritta da Hoggan e da Köster, arrivano finalmente ad assumere tutti gli attributi morfologici di cellule cancerose simili a quelle del tumore primitivo.

Questa parvenza il Gussenbauer ritrova persino nelle arterie del sistema trabecolare in una glandola sacrale infetta in via secondaria da un cancro a cellule cilindriche dell'intestino retto. Egli descrive e riproduce in numerose figure tutto il processo di trasformazione cancerosa non solo degli endoteli ma anche degli elementi della tunica muscolare, i quali andrebbero soggetti a un attivo processo proliferativo, divenendo in pari tempo cilindrici (rispetto alla sezione trasversa dell'arteria) ed in tutto simili agli epiteli del tumore primitivo!

A parte queste inesattezze, il Gussenbauer nel lavoro in parola ha il merito di aver bene osservato, forse per il primo, quelle alterazioni speciali del parenchima glandolare che, come vedremo, debbono essere considerate come patognomoniche e costanti nell'infezione cancerosa e che meritano veramente il nome che egli dà al loro complesso di *stato precanceroso* della glandola linfatica; tali alterazioni sono quelle che sono andate sempre e vanno tuttora erroneamente interpretate da molti osservatori come ingorgo *per consensum*, o ingorgo irritativo semplice simile a quello che avviene per le più svariate influenze (iperfunzionalità, stati settici leggeri, stasi croniche).

(*) Parlando dei vari gruppi di glandole che sogliono partecipare al processo metastasico, nota la costanza di una glandola speciale situata nella linea mediana del collo, sopra il *ligamento conico* (*cricotiroideo*) la quale, non dimostrabile negli individui normali, suole invece ingorgarsi in varie affezioni con sede negli organi vicini: così la riscontrò nella tubercolosi, nella sifilide e in due cancri del laringe. Tale glandola non era stata descritta nè da Krause (42), nè da Henle (43).

Non insisteremo qui sui dettagli che il Gussenbauer dà di questo insieme di fatti, e che concorrono a ribadire in lui l'idea della *trasformazione* cellulare, giacchè avremo occasione di ritornarvi sopra nel corso di questo studio onde confrontare con quelli i nostri reperti. Così non crediamo sia il caso di riassumere l'evoluzione della sua teoria corpuscolare sulla quale, in questo suo ultimo lavoro, si è maggiormente diffuso credendo con essa di spiegare tutti i fenomeni dello *stato precanceroso* cui dianzi accennavamo.

La gran maggioranza degli autori che, dopo il Gussenbauer, si sono occupati di questo studio si sono di preferenza limitati alle osservazioni cliniche in rapporto coll'anatomia regionale delle vie linfatiche percorse dal carcinoma, rilevando l'importanza che offre pel chirurgo la conoscenza dei vari punti nei quali suole avvenire la recidiva del cancro mammario. In tutte queste monografie è molto scarsa la parte concessa all'istologia patologica in confronto della ricchezza degli studi statistici e delle disquisizioni anatomiche.

Alcune osservazioni istologiche sull'invasione dei primi elementi metastasici del cancro nelle glandole, sul modo di reagire del tessuto di queste alla neoplasia, sulle condizioni che agevolano o rendono più difficile l'attecchimento degli elementi embolizzati non si trovano che sotto forma di cenni piuttosto vaghi in pochi trattatisti moderni e in qualche monografia.

La più completa, a parer mio, è quella dello Zehnder (44). Egli in 19 cancri mammari ha osservato metodicamente le glandole ascellari. Le conclusioni che trae dal suo lavoro in gran parte rappresentano lo sviluppo delle idee espresse dal Bozzolo e dal Gussenbauer per quel che concerne le lesioni *precancerose*. Mi riservo di citarle a suo tempo nel corso delle mie osservazioni.

Petrick (45) studiando glandole linfatiche cancerose di varie regioni viene presso a poco alle stesse conclusioni degli altri per ciò che riguarda il primo apparire degli elementi neoplastici in esse. Anch'egli, come lo Zehnder, ha notato le alterazioni consensuali costanti che si verificano nella trama connettivale e nelle pareti dei vasi del sistema trabecolare.

Harold Stiles (46) nel 1892 pubblicava una importante memoria sull'anatomia delle vie linfatiche della mammella in relazione col cancro di quest'organo. Per mezzo dell'acido nitrico al 5 % riesce a differenziare il tessuto epiteliale dal connettivo in modo che su di un taglio eseguito in una mammella si riconoscono ad occhio nudo anche i più piccoli focolai cancerosi. La descrizione dei gangli ascellari sia nello stato fisiologico che nei vari stadi della infiltrazione cancerosa, le osservazioni sui follicoli glandolari primitivi, sulla formazione dei centri germinativi e sulla loro apparenza che a volte ricorda i noduli cancerosi metastasici, il processo di metamorfosi grassosa nelle glandole delle donne in menopausa sono argomenti trattati in questo lavoro con grande sagacia ed esattezza.

In un altro suo lavoro comparso in questi giorni sullo stesso argomento (47) mentre conferma con la scorta di numerose figure le idee già espresse nel precedente, emette l'ipotesi che l'ingorgo *per consensum* (*stato precanceroso* di Gussenbauer) possa nel cancro esser determinato da irritazione esercitata sulla sostanza glandolare dagli elementi neoplastici o dai loro prodotti. Ma non lo riconosce, in

fondo, come processo specifico diverso dagli ingorghi semplici dovuti ad altre cause irritative.

***

Ho scelto in questo rapido sguardo bibliografico i lavori che mi sembravano toccar più da vicino l'argomento speciale che ci occupa. Troppo lungo sarebbe stato far qui anche un brevissimo cenno delle numerose monografie ed osservazioni cliniche sulle metastasi cancerose comparse in questi ultimi anni. Del resto, come già ho avuto occasione di notare, ben pochi sono i lavori che studiano con qualche dettaglio le fini alterazioni delle glandole invase dal cancro e tanto meno poi si occupano delle condizioni preesistenti o determinate dall'infezione stessa, che influiscono in qualche modo sulla meccanica delle metastasi.

Ma prima di passare a descrivere le mie ricerche non posso a meno di rilevare come nelle sue classiche opere sui tumori il Durante (48, 49) sin dal 1876 affermasse l'importanza dello studio istologico delle glandole prese dal cancro, insistendo specialmente sulle cause di errore indotte nella diagnosi da speciali alterazioni dei linfociti e degli endoteli linfatici in seno alle glandole che si trovano in preda a infezione cancerosa incipiente.

« Non si meraviglierà (egli scriveva), che io tratti in un capitolo speciale « l'epitelioma delle glandole, chi sovente ha dovuto penare prima di giungere a « stabilire se una glandola è ingrossata per effetto di irritazione semplice o per « trapiantazione del neoplasma: diagnosi indispensabile per accertare in qualche « caso se il tumore è maligno o benigno, e se appartiene alla classe degli epite- « liomi o dei connettivomi ».

E altrove, parlando della iperplasia ed ipertrofia che si riscontra spesso negli endoteli dei seni e dei vasi linfatici di queste glandole, soggiunge: « Tali « elementi, prodotti da quelli delle lacune e dei seni linfatici, a volte in essi si « accumulano formando cordoni e reti endoteliali che pigliano tutte le apparenze « dell'epitelioma trapiantato ».

Lo Zehnder, il Petrick e gli altri che hanno scritto venti anni dopo sull'argomento, emettendo come nuove le stesse idee, non hanno saputo esprimerle meglio.

***

Questa mia prima serie di osservazioni si basa su 22 dei 25 casi di epitelioma della mammella occorsi nella Clinica chirurgica durante gli anni 1896 97 e 1897-98. In essi sono compresi due cancri della regione mammaria nell'uomo. Ho escluso tre casi, come non adatti al mio studio: due perchè, trattandosi di cancro ulcerato, l'influenza degli agenti esterni sulle soluzioni di continuo potevano facilmente aver complicato con fatti flogistici le alterazioni proprie dell'infezione cancerosa nelle glandole. Il 3° era un cancro atrofico recidivato su cicatrice formatasi per seconda intenzione in seguito all'asportazione eseguita l'anno precedente.

Dovendo dirigere l'attenzione specialmente sulle prime traccie della infezione

cancerosa, si presentava subito alla mente la necessità di un esame sistematico di *tutti* i gangli che si scoprivano lungo le vie linfatiche asportate insieme colla mammella sino al cavo ascellare, salvo a trascurare, dopo le prime sezioni, l'esame ulteriore di quelli trovati già in preda ad infiltrazione avanzata.

La ricerca dei gangli linfatici in mezzo all'area grassosa che li contiene non è cosa facile quando il loro volume è molto piccolo. Accanto a grossi gangli, duri, bernoccoluti se ne trovano spesso di piccolissimi, di consistenza molto simile a quella dei lobuli di grasso, e che nondimeno offrono grande interesse, come vedremo in seguito.

Pure, palpando con molta attenzione e lacerando le zolle grassose, credo di essere arrivato il più delle volte a impadronirmi anche di questi.

Un'altra specie di gangli che spesso sfuggono alla ricerca appunto per la loro consistenza molle, malgrado il volume superiore al normale, son quelli il cui parenchima è stato in gran parte sostituito dal grasso che, o per fatti d'inclusione embrionale si vede dall'ilo penetrare sino nella profondità del corpo glandolare, risparmiandone solo una semiluna di proporzioni variabili, oppure si presenta a focolai multipli, areolari, sparsi senz'ordine nello spessore del parenchima (*).

Altri di piccole dimensioni se ne scoprono se, disidratate coi soliti mezzi le zolle grassose che si sospetta contengano produzioni linfatiche, si diafanizzano in xilolo: attraverso al grasso che diviene del tutto trasparente è facile allora scoprire persino i follicoli di nuova formazione (*points lymphatiques* del Renaut) come noduli opachi e biancastri.

Seguendo diligentemente questo metodo di ricerca, ho potuto facilmente convincermi come anche allo stato fisiologico i gangli linfatici del cavo ascellare raggiungono un numero di gran lunga superiore a quello stabilito da molti autori (Krause (loc. cit.) ne troverebbe da 10 a 12, Sappey (51) e Hyrtl (52) da 8 a 12: soltanto Quain (53) dice che se ne trovano più di 12). E ciò anche quando non vi si trovino che gangli completi, formati cioè di un sistema normale di follicoli, cor-

(*) Sul frequente reperto di gangli linfatici in piccola o gran parte trasformati in tessuto adiposo scrisse a lungo l'Harold Stiles (loc. cit.) nel 1892. Nelle donne ingrassate dopo la menopausa, la metamorfosi adiposa di queste glandole nel cavo ascellare starebbe a rappresentare un fatto di ripercussione dell'involuzione della mammella: cessando cioè la funzione di quest'organo ed iniziandosi in esso la sclerosi senile, anche la funzione dei suoi vasi linfatici andrebbe scemando; onde minor afflusso di linfa alle glandole, ricambio impoverito, metamorfosi grassosa.

Tali glandole, per altro, andrebbero sempre soggette a subire, sotto l' influenza di irritazioni della mammella (cancro, mastite, ecc.) un ritorno allo stato primitivo, per nuovo accumulo di linfociti nelle maglie del loro reticolo.

La consistenza speciale che conservano le glandole linfatiche anche se interamente metamorfosate in grasso, in modo che si palpano fra l'atmosfera adiposa nella quale sono immerse, come se fossero allo stato d'ingorgo, è dovuta alla qualità speciale del grasso che ha sostituito la sostanza linfoide; esso è sempre più duro, elastico dei comuni lobuli di grasso e di colorito giallo-grigio. Inoltre la capsula è sempre conservata all'intorno di esse, onde riesce facile enucleare: e conservati pure vediamo i vasi sanguigni e linfatici che le attraversano per ogni senso, in numero molto maggiore di quel che avvenga nei lobuli normali di grasso.

Recentemente Betagh (50) raccoglieva e studiava un gran numero di glandole trasformate in grasso, in molte delle quali, estirpate dall'ascella di donne affette di cancro mammario, esisteva l'infiltrazione neoplastica.

doni e seni, racchiusi da una capsula fibrosa: chè se si dovesse tener calcolo dei nodi linfatici di neoformazione, che sono stati ora dimostrati anche nel normale, il numero loro salirebbe da 30 a 50.

Nell'infezione cancerosa quest'aumento del numero dei gangli dell'ascella è stato recentemente confermato anche dall'Harold Stiles (loc. cit.), come follicoli primordiali di neoformazione, e che nulla hanno a che vedere coi noduli metastasici che si riscontrano lungo il percorso dei vasi linfatici già descritti dal Wedl (loc. cit.).

I gangli, dunque, vengono liberati dal grasso ambiente, avendo cura di rispettare la capsula, e fissati coi vari metodi noti, specialmente col liquido di Müller o colla serie degli alcool graduati.

Diafanizzati e inclusi in paraffina, si tagliano in serie cercando di perdere il minor numero possibile di sezioni e fissandole in ordine sui porta-oggetti per mezzo di un'albumina di Mayer molto tenace, onde nelle successive manipolazioni per colorarli non si abbia a perdere qualche parte del tessuto glandolare.

Com'è facile immaginare, queste ricerche esigono un lavoro lungo, esatto e paziente: in media si possono calcolare i gangli estirpati col grasso ascellare da 8 a 10 per ogni caso.

Eseguendo le sezioni in uno spessore di circa 10 μ, il numero delle sezioni per ogni ganglio varia da 40 a 50 per i *punti linfatici*, sino a 300 e più per i gangli di mediocre volume.

Le colorazioni da me più usate sono state il carminio litico, pei gangli che coloravo *in toto*, e l'ematossilina acida di Ehrlich o l'emateina di Grübler per la colorazione delle sezioni. Preparati molto dimostrativi ho potuto anche ottenere usando la doppia colorazione con ematossilina e orange.

Onde far meglio risaltare i dettagli nucleari sia degli elementi cancerigni che delle cellule parenchimatose della glandola ho trovato molto utile tener per qualche minuto le sezioni, colorate fortemente coll'ematossilina, in una debole miscela di tintura di iodio in alcool comune.

*
* *

Riporto anzitutto, in un quadro sinottico, un brevissimo sunto storico per ogni caso, facendo appena un cenno sul reperto clinico delle glandole linfatiche ascellari e notando (ciò che è della massima importanza per la spiegazione di alcuni fatti istologici) se vi furono o no infezioni recenti di natura flogistica che avessero potuto ripercuotersi sul sistema linfatico di quelle regioni.

Quadro sinottico dei

Numero progressivo	Generalità	Anamnesi remota	Origine apparente della malattia	Esame obbiettivo del cavo ascellare
1	G. M., di anni 29, maritata con prole e gestante – Operazione 11 XI 96.	Nulla rispetto alla mammella e al cavo ascellare.	Senza cause apprezzabili comparve un nodulo duro, 4 mesi prima di presentarsi in clinica.	Non si palpano glandole ingorgate.
2	M. B., di anni 40, maritata con prole – Operazione 19 XI 96.	Negativa come sopra	Tre mesi prima ricevette un urto sulla mammella destra. Poco dopo cominciò la tumefazione e il dolore.	Non si palpano glandole ingorgate.
3	M. P., di anni 40, maritata con prole – Operazione 28 XI 96.	Negativa come sopra	Sette mesi prima, senza causa apprezzabile, avvertì l'inizio di una tumefazione dolorosa alla mammella sinistra.	Si palpa nel cavo ascellare un ganglio grosso come una nocciola, duro fibroso dolente alla pressione.
4	L. S., di anni 60, vedova, senza prole – Operazione 5 XII 96.	Negativa come sopra	Otto mesi prima comparsa di un tumoretto in seguito a trauma (?).	Si palpano due grosse glandole dure, all'apice dell'ascella.
5	C. S., di anni 45, maritata con prole – Operazione 10 XII 96.	Mastite suppurativa alla mammella sinistra, 7 anni prima.	Non sa quando sia cominciato il tumore. Otto mesi fa cominciò il dolore.	Due gangli del volume di un'oliva, duro-elastici, indolenti, nell'ascella sinistra; altri piccoli.
6	L. F., di anni 37, maritata con prole – Operazione 19 I 97.	Nulla rispetto alla mammella e al cavo ascellare.	Otto mesi prima, dopo un trauma, avvertì dolore e poco dopo la formazione di un tumoretto.	Due gangli duro-fibrosi, indolenti, nell'ascella sinistra.
7	E. T., di anni 53, nubile – Operazione 3 III 97.	Negativa come sopra	Due mesi prima trauma seguito da un tumoretto.	Parecchi gangli grossi, duri
8	G. C., di anni 50, maritata senza prole – Operazione 11 III 97.	Negativa come sopra	Otto mesi prima, sensa causa apprezzabile, comparve un nodulo dolente nella mammella sinistra.	Si palpa un ganglio duro liscio, indolente, nel cavo ascellare di sinistra.
9	E. P., di anni 43, maritata con prole – Operazione 13 III 97.	Negativa come sopra	Circa un anno prima comparve un tumoretto duro alla mammella sinistra, senza cause apprezzabili.	Parecchie glandole dure bernoccolute, indolenti, della grandezza di grossi ceci, nel cavo ascellare sinistro.
10	V. M., di anni 60, maritata con prole – Operazione 25 III 97.	Negativa come sopra	Quattro o cinque mesi prima avvertì quasi improvvisamente un dolore acuto alla mammella sinistra e si avvide della cute retratta.	Non si palpano glandole.
11	G. S., di anni 54, maritata con prole – Operazione 30 III 97.	Negativa come sopra	Un anno prima cominciò ad avvertire un dolore lancinante e più tardi un noduletto nella mammella sinistra.	Si palpano due gangli duro-elastici della grandezza di un fagiuolo nel cavo ascellare sinistro.
12	A. P., di anni 69, maritata senza prole – Operazione 24 IV 97.	Negativa come sopra	Due anni prima si avvide della retrazione della cute e di un nodulo in corrispondenza nella mammella destra.	Non si palpano glandole.

clinici presi in esame.

Esame macroscopico delle glandole asportate	Diagnosi anatomica del tumore mammario	Reperto dell'osservazione microscopica delle glandole linfatiche
Otto glandole, delle quali quattro del volume di un fagiuolo, quattro più piccole, tutte aumentate di consistenza.	Epitelioma glandolare semplice della mammella destra.	Ingorgo *per consensum* di cinque glandole. Nelle altre tre (delle quali due delle più grosse) infezione cancerosa avanzata.
Dieci glandole, dalla grandezza di un cece a quella di una nocciola.	Idem	Ingorgo *per consensum* in tutte le glandole. Manca completamente l'infezione cancerosa.
Sei glandole, delle quali una sola aumentata di volume (una nocciola); le altre cinque di piccole dimensioni.	Epitelioma glandolare infiltrato della mammella sinistra.	Nel ganglio di maggior volume si osserva metastasi cancerosa iniziale nei seni e nei vasi linfatici presso l'ilo. Negli altri cinque solo ingorgo *per consensum.*
Due glandole del volume di una nocciuola. Altre quattro più piccole, ma dure.	Epitelioma atrofico della mammella sinistra.	Infezione cancerosa nelle due glandole maggiori. Nelle altre ingorgo *per consensum.*
Undici glandole, delle quali quattro grosse circa come un fagiuolo. Tutte più o meno dure.	Epitelioma glandolare semplice della mammella sinistra.	Infezione cancerosa avanzata in due gangli (uno grosso e uno piccolo). In un altro l'infezione è limitata a un polo della glandola. Ingorgo *per consensum* negli altri.
Quattro glandole dure, di volume variabile da quello di un fagiuolo a quello di una grossa nocciuola.	Idem	Ingorgo *per consensum* in quasi tutti i gangli. Mancanza assoluta di elementi cancerosi.
Sette glandole di consistenza dura, di volume notevole.	Epitelioma glandolare semplice della mammella destra.	Ingorgo *per consensum* in sei gangli. Nell'altro si nota infezione iniziale.
Due gangli duri, aumentati di volume. Molti altri piccoli di aspetto normale.	Epitelioma atrofico della mammella sinistra.	Infezione cancerosa avanzata nel maggiore. Ingorgo *per consensum* nella maggior parte degli altri.
Nove gangli duri, bitorzoluti, di volume presso che uguale (da un cece a un fagiuolo).	Epitelioma glandolare semplice della mammella sinistra.	Ingorgo *per consensum* in tutti. Nessuna traccia di elementi cancerosi.
Otto piccole glandole dure, bernoccolute.	Epitelioma atrofico della mammella sinistra.	Infezione cancerosa più o meno avanzata in tutti i gangli.
Tre gangli ingrossati e duri. Altri di piccole dimensioni.	Epitelioma glandolare semplice della mammella sinistra.	Infezione avanzata in due soli dei piccoli gangli. In tutti gli altri ingorgo *per consensum.*
Una glandola grossa come un cece. Altre poche di aspetto normale, ma alquanto dure.	Epitelioma glandolare semplice della mammella destra.	In alcune glandole ingorgo *per consensum.* Nella maggior esiste anche una marcata sclerosi della capsula.

Segue *Quadro sinottico dei*

Numero progressivo	Generalità	Anamnesi remota	Origine apparente della malattia	Esame obbiettivo del cavo ascellare
13	A. G., di anni 40, maritata con prole – Operazione 8 v 97.	Nulla rispetto alla mammella e al cavo ascellare.	Otto mesi prima si avvide di un tumoretto, a volte dolente, della mammella destra.	Si palpa un ganglio gr come una noce, duro stico, nel cavo ascell di destra.
14	N. D., di anni 45, maritata con prole – Operazione 8 v 97.	Negativa come sopra	Da sette a otto anni si è avveduta di una tumefazione alla mammella destra, prima indolente, poi dolente.	Si palpano parecchi ga duri nel cavo ascellar destra.
15	G. de P., di anni 35 – Operazione 9 v 97.	Negativa come sopra	Otto mesi prima si avvide di un noduletto nella mammella sinistra, sviluppatosi senza causa apprezzabile.	Si palpano molti gangli li duro-fibrosi, nel cavo scellare di sinistra.
16	A, O., di anni 60, maritata con prole – Operazione 15 v 97.	Ha sofferto di mastite suppurativa. all'età di 32 anni.	Tre mesi prima ha notato la retrazione progressiva del capezzolo di sinistra, senza causa apprezzabile.	Non si palpano gangli
17	B. C., di anni 56 (uomo). Operazione 5 v 98.	Nulla rispetto alla glandola mammaria e al cavo ascellaro.	Tre anni prima si formò, senza causa apprezzabile, un noduletto sotto l'areola destra, e si ulcerò dopo cinque mesi.	Si palpano numerosi ga piccoli, duri, nel c ascellare destro.
18	M. M., di anni 51, maritata con prole – Operazione 4 I 98.	Venti anni prima ha sofferto di mastite a sinistra. Contemporaneamente avvertì una tumefazione (?) a destra, che poi sparì.	Sei mesi prima, senza causa apprezzabile, avvertì una durezza alla mammella destra. Più tardi dolori lancinanti.	Si palpano numerose gl dole liscie, duro elastic mobili, nel cavo ascell di destra.
19	E. R., di anni 38, maritata senza prole – Operazione 3 III 98.	Nulla rispetto alla mammella e al cavo ascellare.	Due mesi prima cominciò ad avvertire dolori lancinanti e una durezza alla mammella destra.	Si palpano parecchi nod lisci, duri, nell'asc destra.
20	F. B., di anni 32, nubile – Op. 15 III 98.	Negativa come sopra	Undici mesi prima, dopo un urto alla mammella sinistra, avvertì aumento di volume e leggieri dolori lancinanti.	Non si palpano gangli
21	B. G., di anni 62 (uomo) – Operaz. 14 IV 98.	Negativa come sopra	Sette anni prima si avvide di un indurimento del capezzolo di destra, sviluppatosi senza causa apprezzabile. Crebbe lentamente per sei anni, poi rapido aumento di volume ed ulcerazione.	Si palpano due gangli d fusati, spostabili nel c ascellare di destra.
22	M. D., di anni 41, maritata senza prole – Operazione 30 IV 98.	Negativa come sopra	Due mesi prima, senza causa apprezzabile, notò dolori lancinanti e la presenza di un tumoretto nella mammella destra.	Si palpa un ganglio gro duro elastico, mobile, altri più piccoli indisti

nici presi in esame.

Esame macroscopico delle glandole asportate	Diagnosi anatomica del tumore mammario	Reperto dell'osservazione microscopica delle glandole linfatiche
Un tumoretto grosso come una noce, resultante dalla fusione di tre glandole, e molte altre più piccole.	Epitelioma glandolare semplice della mammella destra.	Infezione cancerosa avanzata nei tre gangli fusi insieme. Negli altri esiste in vario grado l'ingorgo *per consensum*. In uno di questi notasi l'infezione cancerosa limitata in alcuni efferenti verso il centro della glandola.
Dodici gangli di varie dimensioni, ma tutti al disotto del volume di un pisello.	Epitelioma a cellule funzionanti della mammella destra.	Infezione cancerosa avanzata in tutti i gangli.
Nove gangli, dei quali tre di volume non superiore ad un cece, gli altri più piccoli, tutti duri.	Epitelioma glandolare infiltrato della mammella sinistra.	Infezione cancerosa più o meno avanzata in tutte le glandole estirpate. In una della grandezza di un acino di canape, coesiste la tubercolosi.
Sette piccoli gangli, duri.	Epitelioma a cellule funzionanti della mammella sinistra.	Esiti di linfadenite acuta in alcuni gangli. Ingorgo *per consensum* negli altri. Manca ogni traccia di cancro.
Sei gangli di volume variabile, bitorzoluti, duri, non più grandi di un cece.	Epitelioma atrofico ulcerato della glandola mammaria destra.	In tre glandole notasi infezione cancerosa piuttosto avanzata con degenerazione scirrosa. Negli altri tre ingorgo *per consensum*.
Dieci gangli di volume variabile, duri.	Epitelioma glandolare semplice della mammella destra.	In tre gangli notasi infezione iniziale di cancro nei vasi linfatici afferenti ed efferenti (?). Negli altri. ingorgo *per consensum*.
Cinque gangli apparentemente cancerosi.	Epitelioma glandolare semplice della mammella destra.	Ingorgo *per consensum* in tutti i gangli estirpati
Un solo ganglio ingrossato, quasi perfettamente rotondo, duro, liscio. Gli altri sei di dimensioni ed aspetto normali.	Epitelioma glandolare infiltrato della mammella sinistra.	Nel ganglio aumentato di volume notasi un infarto linfatico per occlusione embolica di un tronco afferente. Negli altri leggero grado di ingorgo *per consensum*.
Due gangli durissimi, bitorzoluti, grossi come un fagiuolo. Tre più piccoli, ma duri.	Adeno-carcinoma intracanalicolare della glandola mammaria di destra.	In uno dei più piccoli gangli infezione cancerosa avanzata. Negli altri ingorgo *per consensum* con forte ispessimento della capsula.
Quattro gangli più o meno duri e di volume superiore ad un fagiuolo. Otto piccoli.	Carcinoma infiltrato della mammella destra.	Cancro avanzato nei più piccoli gangli ed in uno dei grossi. Ingorgo *per consensum* negli altri.

Rassomigliandosi molto spesso i reperti istologici delle glandole linfatiche nei vari casi e spesso completandosi l'uno con l'altro, ho creduto più utile di trattare cumulativamente le osservazioni istologiche di significato simile, riferendomi ai singoli casi per le alterazioni che costituivano un reperto raro o più importante degli altri.

FENOMENI PRECANCEROSI.

(Ingorgo consensuale, irritazione semplice, ecc.)

Fin dalle prime glandole che cominciai ad esaminare fui colpito specialmente da un fatto: la mancanza frequentissima di ogni infiltrazione cancerosa anche in quelle che per l'aspetto e il volume, per la loro durezza, per la irregolarità di superficie mostravano tutte le caratteristiche dei gangli invasi dal carcinoma.

Anche l'apparenza macroscopica della superficie di taglio contribuisce a farli ritenere come tali.

La sostanza glandolare, cioè, spesso non offre più quel colorito roseo-grigio proprio delle glandole normali: nè, alla pressione, si mostrano così succolenti come quelle: ma, uniformemente diffusa, si nota una tinta volgente al bianco perlaceo splendente, soltanto per il grado di intensità differente da quella propria di una glandola completamente sostituita dagli elementi cancerosi. Ho nella fig. 1 riprodotto schematicamente in sezione a grandezza naturale alcune glandole fra le più caratteristiche che offrivano o i soli fatti consensuali o anche l'iniezione cancerosa incipiente dei seni o vasi linfatici capsulari (*A, B, C, D, E*) (*).

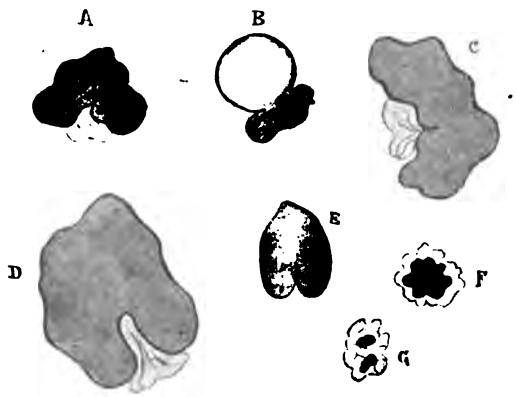

Fig. 1. — Aspetto macroscopico in grandezza naturale di alcune glandole ascellari in donne affette da cancro mammario: *D, E* con sole alterazioni per consensum - *A, C*, con alterazioni per consensum e infezione cancerosa iniziale - *B* con infarto linforragico da embolismo canceroso in un vaso afferente — *G, F* con infezione cancerosa piuttosto avanzata.

(*) Recentemente il GATTI (54), in uno studio basato su circa 60 casi, sostiene di non aver mai riscontrato il cancro nelle glandole di volume inferiore a quello di un cece. Questo reperto è non solo in aperta contradizione con quanto io ho rilevato, ma, ch'io mi sappia, anche con tutte le precedenti osservazioni degli autori, non esclusi BILLROTH, GUSSENBAUER, HAROLD STILES, ecc. Fra i miei preparati ne esistono moltissimi di cancro sviluppatosi in noduli linfatici del volume di un acino di miglio (fig. 1; *G*), mentre è più facile trovar esenti dal cancro i gangli di volume rilevante.

All'esame microscopico queste glandole offrono un tipo tutto speciale, sia che vi si riesca a scoprire qualche zaffo epiteliale, sia (ciò ch'è il caso più comune) che non ve ne esista affatto la traccia.

Anzi tutto, nelle sezioni viste a piccolo ingrandimento, si notano alterazioni marcatissime nei rapporti reciproci fra le varie parti di tessuto adenoide costituenti la glandola. I follicoli sono a volte tanto ampliati che in un campo microscopico non se ne scorgono i limiti. I centri germinativi sono conservati, spesso ampliati, ma, come notava già Gussenbauer, e più tardi Zehnder, più poveri di mitosi che nel normale.

Tanto questi follicoli che i cordoni, anch'essi ampliati e variamente deformati, appariscono pieni zeppi di corpuscoli linfatici, sicchè anche nelle sezioni più sottili è difficile poter distinguere il reticolo fibroso che li contiene: dove ciò è possibile, le maglie ne appaiono molto dilatate, benchè le fibre che le costituiscono non sembrino ispessite.

I seni linfatici perifollicolari e quelli che costituiscono il così detto sistema cavernoso della glandola linfatica, cioè l'insieme degli spazi continui rivestiti d'endotelio, che a guisa di sacchi chiusi attorniano per ogni dove i cordoni linfatici, offrono, si può dire, costantemente un alto grado di dilatazione, tanto da mostrare evidente in alcuni punti la loro forma ampollare, a fondo cieco. Gli endoteli che rivestono questi seni, non solo appariscono notevolmente aumentati di numero, ma non di rado anche nella forma e nella grandezza, sia del corpo cellulare che del nucleo, presentano variazioni dal normale degne di nota.

Parlando del volume e dei contorni cellulari mi riferisco specialmente a quegli elementi che, anche senza l'impregnazione al nitrato d'argento, risaltano chiaramente all'occhio per esser il loro protoplasma molto spesso granuloso e a margini quasi caudati. Questi elementi ricordano moltissimo le figure che il Durante (55) dà degli endoteli nelle linfoadeniti tubercolari e sifilitiche, e che in genere si incontrano nelle affezioni flogistiche croniche e nella stasi di qualche durata. Il volume aumentato del protoplasma, oltre che da imbibizione e degenerazione granulo-idropica, si spiega facilmente anche col fatto dello schiacciamento subìto secondo lo spessore per la forte distensione delle cavità che tappezzano.

Queste deformazioni dell'endotelio sono state da tempo notate dagli autori nelle varie cavità da esso rivestite, sotto determinate influenze patologiche. Lo Schwarz (56) le descrisse nel peritoneo, disteso dall'idrope, come precedentemente, per gli epiteli della mucosa vescicale, avevano osservato Paneth, Loudon e Oberdieck.

A volte questa iperplasia ed ipertrofia degli endoteli dei vasi e seni linfatici giunge a tal punto che a primo acchito si direbbe trattarsi di elementi cancerigni: anzi io credo che molto spesso gli autori che han parlato di cellule cancerose in glandole molto ingrossate e il cui tessuto adenoide si manteneva apparentemente inalterato siano incorsi in questo errore.

Pagenstecher (57) in un lavoro pubblicato nel 1869 descrive dei numerosi spazi e vasi linfatici della pelle in un caso di cancroide della pinna del naso, che

egli dice rivestiti da uno strato di elementi *epiteliali* grandi che avevan sostituito dapertutto l'endotelio dei vasi stessi.

A parte la stranezza di un cancro che si sviluppa per una sì grande estensione lasciando sempre pervio il lume vasale, le figure stesse che l'A. dà di questi cordoni cavi ci forniscono quasi la certezza che anche esso abbia confuso colle vere embolie cancerose l'ipertrofia e l'iperplasia dell'endotelio.

Non altrimenti vanno interpretate le descrizioni di metamorfosi graduale degli endoteli in cellule tumorali date dal Köster, dal Recklingausen, dall'Hoggan e infine quelle già citate del Gussenbauer. Non vi ha dubbio che quest'ultimo si sia trovato in presenza di alterazioni simili a quelle che stiamo descrivendo, quando riproduce nelle figure del suo lavoro quelle sezioni di arterie di una glandola sacrale con infezione secondaria a cancro del retto, il cui lume è rivestito da uno strato di elementi quasi cubici, granulosi, che poggiano direttamente sulla elastica interna: e, altrove, un capillare sanguigno di una glandola dell'ascella in un cancro mammario colle stesse apparenze dell'endotelio; tanto più che in questi due casi mancherebbe ogni traccia di veri elementi cancerosi eguali a quelli dei focolai primitivi, mentre coesistevano le alterazioni *precancerose* in tutte le altre parti costituenti della glandola.

Egli stesso cade in contraddizione quando afferma che questi endoteli metamorfosati in cancro si distinguono *sempre*, anche negli stadi più avanzati del processo, dalle cellule cancerose trasportate dal tumore primario.

Quanto questi elementi endoteliali si offrano veramente all'equivoco è facile comprendere se si guarda la nostra fig. 11 dove, oltre che l'idrope dei corpuscoli linfatici per stasi, si era prodotta la solita alterazione negli endoteli dei seni sottocapsulari. Con un po' di esercizio del resto si riesce spesso a differenziarli senza gran difficoltà dalle vere cellule cancerose. Anzitutto il criterio della sede che tali elementi dubbi occupano in un caso e nell'altro: nelle alterazioni che, per brevità, chiameremo anche noi *per consensum* delle glandole linfatiche, l'iperplasia degli endoteli è diffusa in tutti i seni e spazi linfatici nella stessa misura; i corpuscoli linfoidi dei cordoni o dei follicoli circumambienti si arrestano nettamente intorno alla membrana continua che gli endoteli colla loro giustapposizione costituiscono. Nell' infiltrazione cancerosa, invece, o ci troviamo di fronte a fenomeni iniziali, e allora vedremo questi elementi dubbi localizzati quasi senza eccezione nei vasi afferenti pericapsulari o in qualche spazio perifollicolare, verso la periferia della glandola: se poi l'infezione è già in uno stadio avanzato, la struttura glandolare non sarà mai rispettata nei rapporti sopra ricordati fra sostanza adenoide e vie linfatiche, ma troveremo quasi dappertutto lo sconfinamento degli elementi cancerosi nello spessore dei follicoli e dei cordoni o addirittura la sostituzione completa dell'elemento neoplastico a quelli: lo stroma della glandola, in questi casi comunissimi, ispessito e a maglie più o meno deformate, va a costituire lo stroma del cancro.

Ma anche ammesso che ci si possa trovare di fronte a uno stadio di transizione tra queste due forme, tale da giustificare il dubbio diagnostico se basato soltanto sulla disposizione presa dagli elementi in questione, è importante osservare la forma della cellula e il suo modo di reagire alle sostanze coloranti.

In genere il protoplasma cellulare degli elementi cancerosi si colora assai bene anche coll'ematossilina acida di Ehrlich, mentre negli endoteli si colora poco o niente. Il nucleo di questi, in genere, anche quando le alterazioni di forma del protoplasma sono profonde, mantiene quasi sempre la forma ovalare primitiva, a differenza dei nuclei epiteliali che possono deformarsi grandemente trovandosi compressi un contro l'altro: la membrana ne apparisce distintissima e regolare nel suo profilo, e persiste più o meno quella sua speciale rifrangenza anche se venga colorato intensamente. La sostanza cromatica degli epiteli cancerigni di origine mammaria, come giustamente osserva l'Harold Stiles (loc. cit.), differisce da quella dei normali per la relativa povertà in cromatina e la facile vacuolizzazione del loro protoplasma. Non posso esprimermi circa la seconda parte di questa affermazione: certo però nei miei preparati all'ematossilina ebbi quasi costantemente a notare la più debole colorazione assunta dai nuclei cancerosi in rapporto a quella che prendevano i nuclei endoteliali anche alterati nel modo suddescritto, ciò che sembra strano se si considera l'importanza fisiologica della sostanza cromatica negli elementi forniti, come quelli del cancro, di un elevato potere riproduttivo.

I fatti ora citati non possono, mi sembra, stare in rapporto con una irritazione acuta, come vorrebbe l'Afanassiew (loc. cit.): infatti l'aumento di corpuscoli linfoidi fissi e la dilatazione dei seni linfatici per la maggiore affluenza di linfa se fossero l'effetto di semplice irritazione flogistica non potrebbero andar disgiunti dall'altro fenomeno immancabile in ogni flogosi acuta: l'iperemia. Ora in queste glandole, come dirò fra breve, i vasi sanguigni anzichè esser aumentati di numero o più turgidi del normale, son sempre molto ridotti nel calibro e spesso anche nel loro numero. Di più una flogosi acuta, se spiega la dilatazione delle vie linfatiche, la straordinaria neoformazione degli endoteli (secondo ha dimostrato Maffucci (58) nelle rigenerazioni delle glandole linfatiche), e l'aumento della sostanza protoplasmatica, non ci darebbe in alcun modo ragione della sclerosi delle pareti de' vasi sanguigni e in parte dei linfatici periferici che si osserva costantemente in queste glandole.

L'Afanassiew ha studiato i gangli linfatici in cancri ulcerati o suppuranti: ha osservato cioè delle vere adenopatie acute, nelle quali forse più non potevano distinguersi i fatti dovuti all'influenza del neoplasma da quelli caratteristici della flogosi sopraggiunta.

Quanto alla loro impalcatura fibrosa, vi sono varie cose a notare. Anzitutto la capsula si mostra sempre ispessita, tanto che mi è riuscito nelle glandole fresche di sgusciarne la sostanza glandolare senza lacerarla; la capsula così distesa su di un porta-oggetti appariva opaca e spessa quasi quanto quella del rene normale.

Essa è costituita di fascetti fibrosi relativamente poveri di nuclei, che qua e là si divaricano per costituire l'avventizia dei numerosi vasi linfatici efferenti verso l'ilo, o afferenti nel resto della periferia. Nello spessore della capsula non è raro osservare accumuli, a limiti piuttosto distinti, di corpuscoli linfatici più fortemente colorati dall'ematossilina che quelli costituenti il parenchina glando-

lare. Non so se attribuire a questi ammassi il valore di nuclei di rigenerazione linfatica concesso loro dallo ZEHNDER (59) e dal BAYER (60). Certo non li ho mai trovati nelle glandole profondamente invase dal cancro, mentre sono un reperto frequente in quelle di cui stiamo parlando.

I setti trabecolari che servono, per così dire, di guida alle propaggini dei seni linfatici che vanno a circondare i cordoni, offrono anch'essi una ipertrofia proporzionata a quella della capsula e nel loro spessore decorrono i vasi sanguigni non in maggior numero che nel normale, ma, come vedremo, molto ridotti di calibro.

Al contrario il reticolo adenoide, che costituisce le maglie che fan da stroma nella sostanza dei follicoli e dei cordoni, non solo non è aumentato di spessore, ma non di rado è difficilmente visibile. Lo ZEHNDER nell'altro lavoro prima citato (*Ueber Krebsentwickelung*, ecc.) sostiene che in questa adenopatia speciale le maglie vengono ad esser più ristrette che nel normale: io, quando ho potuto vederle, giovandomi anche della spennellazione dei tagli, ho dovuto convincermi del contrario: ed è logico che avvenga, per la forte replezione e il conseguente aumento di volume di tutta la massa glandolare, una distensione piuttosto che un riavvicinamento delle singole parti costituenti il reticolo di sostegno, il quale, come convengono tutti gli osservatori, non darebbe luogo, in tali alterazioni, a rigenerazione di sorta.

Veniamo finalmente ai vasi: ho già accennato, più sopra, alla costante ipertrofia delle loro pareti in questa alterazione glandolare, che ho sinora chiamata col nome da tutti usato di *consensuale*. Dirò in breve che la sclerosi vasale non risparmia in genere alcuno dei vasi, sia sanguigni che linfatici, che si portano alla glandola, nè delle ramificazioni sanguigne che penetrano in essa (*).

La sclerosi delle pareti dei vasi linfatici contenenti il cancro era già stata descritta a gran tratti dagli autori che riportarono casi di cancro metastasico del dotto toracico (ASTLEY COOPER, ANDRAL, VIRCHOW, BEHRENS ed altri).

Quasi tutti spiegarono questa ipertrofia come conseguenza della stasi subìta dalla corrente linfatica per l'ostacolo opposto dall'embolismo canceroso: tale stasi potè in alcuni casi raggiungere un sì alto grado da determinare la formazione di voluminose cisti nella sezione del dotto sottostante all'occlusione. Sono questi i casi del WINIWARTER (Vedi VINKLER, l. c.) (cisti contenenti 3 litri di chilo, apertasi nel peritoneo), del BRAKMANN, dell'ENZMANN (62).

Il VINKLER, che nei 12 casi di cancro del dotto toracico, osservati personal-

(*) È ormai accertato, specialmente per opera del TEICHMANN, ma ancor meglio dai recenti studi del RENAUT (61), che vasi linfatici nello stretto senso della parola, non esistono nelle glandole linfatiche.

I linfatici afferenti si risolvono, appena penetrati sotto la capsula fibrosa, nel sistema lacunare dei seni sottocorticali, e di lì nei perifollicolari e nel sistema cavernoso centrale. Queste sono le uniche vie di circolazione che non subiscono ispessimenti delle pareti *proprie:* ciò che è ovvio se si pensa che tali pareti consistono di un semplice strato endoteliale.

Quando il lume di uno di questi vasi, contenenti solo corpuscoli linfatici, si vede attorniato da un certo strato di connettivo fibroso, si scorge subito che le fibre che lo compongono non hanno alcun nesso nè genetico nè morfologico col vaso stesso, ma che fanno parte di un setto fibroso, ispessito, che lo accompagna.

mente, eseguì più volte anche l'esame istologico dei pezzi anatomici, riscontrò costantemente questa ipertrofia delle tonache del dotto. Più marcata era sempre a carico della media e dell'avventizia, mentre l'intima non risentiva dalla presenza del tessuto canceroso influenza notevole (*).

Lo stesso reperto, press'a poco, abbiamo all'osservazione della sclerosi dei vasi sanguigni nelle glandole in parola. L'inspessimento maggiore è evidentemente a carico della muscolare. Essa è sempre aumentata a tal segno che riesce difficile, quando non è impossibile, distinguere i vasi arteriosi dai venosi, a meno di guidarsi sulla costituzione delle membrane elastiche, usando, ad esempio, la colorazione specifica alla Weigert. Ispessita anche, ma in modo meno marcato, è l'avventizia.

Come è noto, i vasi endoglandolari occupano lo spessore delle trabecole fibrose che provengono direttamente dalla capsula, penetrando per l'ilo. Orbene, oltre l'ispessimento proprio dei fasci fibrosi che servono da sostegno ai detti vasi, riscontriamo costantemente un notevole aumento delle strie concentriche ricche di fibrocellule muscolari e, verso la periferia interna, di elementi elastici, che occupano la zona della tunica media. A differenza di quel che si riscontra in genere nella sclerosi del dotto toracico, qui l'infiltrazione parvicellulare perivasale è minima o manca del tutto (fig. 4, a sinistra, in alto).

La muscolare ipertrofica mostra nel principio ancora per qualche tempo un discreto numero di figure nucleari; ma in seguito queste sembra che vadano diradandosi e lo strato muscolare va spesso incontro a fatti degenerativi per i quali prima sparisce la disposizione circolare degli strati (fig. 2), quindi la massa

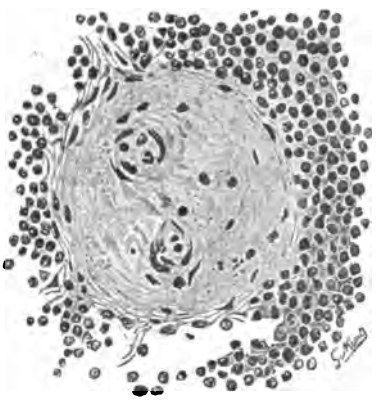

Fig. 2. — Da una glandola del caso VII - Sclerosi delle pareti di due vasi sanguigni vicini in un setto dell'impalcatura fibrosa della glandola - Fenomeni degenerativi incipienti. (Ingr. Koristka, oc. 4, obiet. 7).

(*) L'ispessimento della tunica media nei linfatici afferenti ed efferenti (che può giungare a tal punto da rendere comprensibile l'errore del GUSSENBAUER che descriveva la graduale metamorfosi delle cellule muscolari della media in cellule cilindriche del cancro) è un fatto di somma importanza per l'ufficio che devono compiere in alto grado quando la circolazione linfatica venga per una ragione qualunque ostacolata, per renderci ragione di un fenomeno che fu dai clinici supposto prima di esser stato riconosciuto dai fisiologi, *l'embolismo retrogrado:* intendo parlare del movimento ritmico dei vasi linfatici studiato dall'HELLER sugli animali. Esso è simile a tutti gli altri movimenti ritmici dell'organismo. Ogni porzione dei vasi linfatici è fornita di apparecchi valvolari a nido di rondine e mar-

divenuta gialla, si vede spezzettarsi in blocchi di forma e volume variabili, nel cui centro si riesce a vedere abbastanza bene conservati i nuclei endoteliali che rivestivano il lume vasale che si è completamente obliterato (fig. 3). In altre sezioni la massa degenerata è quasi del tutto sparita: solo rimane qualche blocchetto colorato aderente lassamente ad una cavità rotondeggiante che sembra scavata nella sostanza glandolare.

Fig. 3. — Le stesse alterazioni, in grado più avanzato, nei vasi di un'altra glandola dello stesso caso VII - Il lume vasale sembra completamente sparito.
(Ingr. Koristka, oc. 4, obiet. 7).

Queste cavità così formate, a volta sono abbastanza numerose e piccole per imporre, a prima vista, per fatti di degenerazione grassa della sostanza dei cordoni glandolari o meglio per quei vacuoli che stanno a rappresentare nelle glandole fatti di inclusioni del grasso periglandolare avvenuti probabilmente nella vita fetale durante la formazione dell'organo.

Le figure 2 e 3 sono state disegnate da preparati appartenenti al caso n. VII dove trovai sei glandole che offrivano soltanto questi fenomeni consensuali, ed un caso con embolismo centrale secondario ad infezione cancerosa dei seni sottocapsulari.

Quanto alle alterazioni dei corpuscoli linfatici che costituiscono la sostanza dei cordoni e dei follicoli, in queste glandole non ancora infiltrate dal cancro, poco ho da dire. In genere i corpuscoli non offrono differenze da quelli delle glandole normali, sia per il volume che per il modo di colorarsi. Soltanto è sempre più marcato il loro accumulo verso la capsula, dove non di rado si vedono allungati, ovalari o quasi terminanti a punta, quasi che si trattasse di un passaggio alla loro organizzazione in cellule fisse del connettivo reticolare. Questo fatto che del resto permane anche quando nelle glandole così alterate sopraggiunge la vera infezione cancerosa (vedi fig. 8), si spiega facilmente se si pensa che appunto verso la periferia dell'organo la compressione data dall'ingorgo linfa-

gine libero: i movimenti quasi vermicolari, ma ritmici, che i muscoli lisci imprimono ai vasi linfatici di qualche calibro, oltre che aiutare l'azione della *vis a tergo* e quella aspiratoria, esercitata dal tronco venoso in cui il dotto toracico si scarica, induce nelle valvole accennate una doppia oscillazione che si può rassomigliare alle escursioni dello stantuffo di una pompa aspirante e premente. Continuando questo movimento quando vi è un ostacolo in un punto della corrente, questa, necessariamente, si inverte: donde l'embolismo retrogrado.

tico si esercita di preferenza contro il lato dove trovasi una barriera poco elastica, quale la capsula ispessita.

Più importante è accertare se esista una rigenerazione degli elementi linfatici in seguito a questo ingorgo *per consensum*. Non credo si possa dare valore di rigenerativi ai fatti finora esposti di accumulo di elementi linfatici nei follicoli o ampolle linfatiche che occupano la periferia della glandola e che per tale aumento dei corpuscoli si offrono a volte enormemente accresciuti di volume. Lo Zehnder nel lavoro sulla rigenerazione delle glandole linfatiche descrive, in quelle invase in parte dal cancro, alcune masse corticali fortemente colorabili che si alternerebbero con altre masse e cordoni più chiari; alle prime darebbe importanza di follicoli neoformati. Ammettendo per altro egli stesso (ciò che è anche un reperto frequentissimo nei miei casi) la diminuzione delle mitosi nei centri germinativi di codeste glandole mi sembra che manchi il coefficiente più importante per supporre che una vera rigenerazione abbia luogo in questi organi.

Più attendibile è il fatto, osservato da lui e da Bayer (63), di una neoformazione intra-capsulare e peri-capsulare. Ciò collimerebbe colle osservazioni fatte da Sertoli (64) nell'embrione di bue, sulla origine dei follicoli linfatici primitivi da speciali fenditure in seno al giovane connettivo reticolare. La neoformazione intra-capsulare, cui alludevo più sopra si farebbe per accumuli di linfociti negli spazi nutritizi del connettivo costituente la capsula; mentre la neoformazione extra- o peri-capsulare avverrebbe per nodi (*points lymphatiques*) che si stabilirebbero in prossimità della glandola, dipendenti o no dalla sua capsula.

È frequente trovare di questi accumuli di leucociti nel connettivo cellulo-adiposo che costituisce l'area grassosa delle glandole: al microscopio appaiono come aggregati di leucociti mononucleati giovani che partendo da un centro di massimo addensamento, vanno disponendosi irregolarmente lungo le fibrille che costituiscono lo stroma reticolare del tessuto di impianto. Secondo Bayer questo è un modo frequente di originarsi anche nell'adulto dei nodi linfatici primitivi. Col crescere di volume questi nodi a volte si circondano di capsula, a volte ne restano privi per tutta la vita. Non parla però della formazione di un vero sistema lacunare linfatico in detti nodi: essi sarebbero semplicemente circondati o meglio avvicinati da qualche linfatico del tessuto lasco ambiente. Più oltre, parlando in ispecie dei casi più interessanti per il reperto istologico che mi han fornito, ne ricorderò uno (n. XV) di somma importanza per l'origine del sistema linfatico lacunare anche in questi noduli.

Nella figura 4 ho cercato di dare un'idea di insieme delle parti centrali di una glandola affetta dall'ingorgo descritto. In alto verso il mezzo e in basso notiamo dei centri germinativi (appena distinguibili, a questo ingrandimento, come parti di sostanza glandolare più pallida, spesso circondata da uno spazio vuoto o scarso di corpuscoli linfoidi) poveri di figure mitotiche, in mezzo ai cordoni linfatici ricchissimi di cellule linfoidi che si colorano più intensamente, racchiusi a loro volta nel sistema dei seni linfatici (sistema cavernoso) ad endotelio iperplastico ed ipertrofico: a sinistra un vaso sanguigno a pareti ispessite, con poca

infiltrazione perivasale, a destra, sul limite del disegno si scorge lo sfioccamento a pennello di un setto fibroso nel punto dove incontra uno spazio linfatico o un cordone (non rappresentato nella figura).

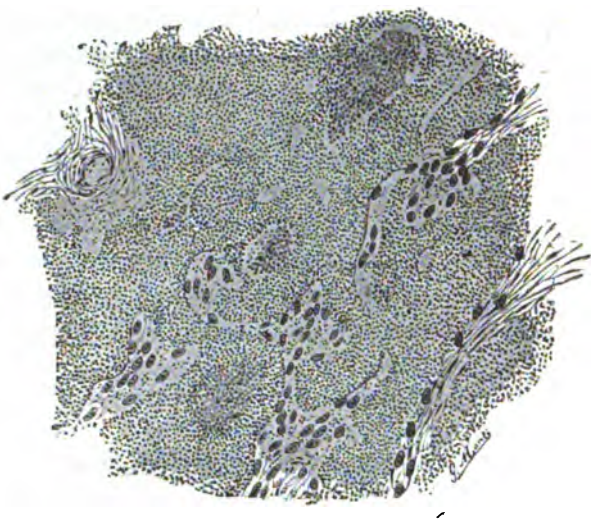

Fig. 4. — Da una glandola del caso VI - Destinata a mostrare l'insieme delle alterazioni consensuali nel parenchima glandolare.

(Ingr. Koristka, oc. 3, obiet. 3).

***

Mi son alquanto dilungato nella descrizione di questi gangli *senza cancro* appunto perchè, se non sempre almeno molte volte, io credo, con lo Stiles, che le loro alterazioni siano dovute più che a fatti di stasi, ad una intossicazione, ancora poco nota, che il neoplasma su di essi indurrebbe già prima di produrvi la metastasi.

Non può, invero, esser privo d'importanza un reperto riscontrato, in grado variabile, in 19 casi su i 22 studiati. Infatti soltanto nei casi X, XIV e XV, nei quali l'infiltrazione cancerosa aveva distrutto in totalità o quasi ogni parvenza della struttura normale in tutte le glandole, i fatti accennati non furono potuti dimostrare.

Ma non è escluso che, prima dell'invasione cancerigna, anche in questi gangli fosse esistito l'ingorgo *consensuale:* ciò è reso molto probabile dal fatto che spesso, come si può vedere dalla tavola sinottica, nello stesso individuo si sono trovate glandole siffattamente alterate vicine ad altre con invasione incipiente del cancro: più marcate anzi sono le dette lesioni in quei casi dove o il cancro ha cominciato a invadere appena un lato della glandola, o dove altre glandole vicine offrono questa infezione iniziale.

Come spiegare queste alterazioni? Quando sospettai, nel caso III che vedremo in seguito, l'occlusione degli efferenti per parte di un embolo canceroso in una glandola che offriva i caratteri ora descritti, supposi che al semplice ostacolo meccanico al deflusso della linfa dovessero riportarsi i fatti d'ingorgo o di stasi che dir si voglia. Ma poi, avendoli osservati, più o meno, in tutti i casi, anche in quelli nei quali non si trovava traccia di cancrc glandolare, dovetti ricredermi. Parimenti non si poteva pensare a conseguenze di alterazioni flogistiche in seno ai tumori primitivi, e tanto meno a mastiti pregresse, poichè in tre sole delle inferme da me prese in esame esisteva nell'anamnesi questo fatto, ed anche rimontava a molti anni prima dell'inizio del cancro. Per queste considerazioni e per la forma anatomica sui *generis* delle lesioni descritte, non mi sembra azzardato attribuire, in questo processo, un importanza etiologica specifica agli elementi stessi del carcinoma, o meglio ad ignoti loro prodotti che andrebbero ad agire chimicamente sulle glandole linfatiche.

ISTOGENESI DELLE METASTASI CANCEROSE.

Veniamo ora a studiare il modo di stabilirsi delle metastasi ascellari nel cancro mammario onde, per quanto è possibile, trarre dalle modalità del meccanismo per il quale le metastasi si producono anche qualche dato per spiegare le alterazioni consensuali dianzi ricordate.

Non sto a ricordare quali siano le vie che l'elemento neoplastico deve battere per andarsi a localizzare nelle glandole. È passato il tempo nel quale si credeva (Pagenstecher, Recklingausen, Billroth, Cornil) (65), che il cancro della mammella non si potesse diffondere ai gangli prima di aver attaccato la pelle; i metodi di ricerca e sopratutto le iniezioni artificiali dei linfatici hanno svelato completamente quali e quante siano le anastomosi fra le parti profonde della glandola mammaria, fra questa e i gangli dell'ascella e fra i gangli stessi della stessa regione (*). Infatti un linfatico efferente partendo da una glandola

(*) Sulle origini e le vie battute dai tronchi linfatici della glandola mammaria si sono avute idee poco esatte sino a pochi anni fa. Secondo il Sappey (loc. cit.) i capillari linfatici che attorniano i singoli lobuli della mammella si riunirebbero in tronchi maggiori procedendo dalla profondità alla superficie della glandola. Giunti presso l'areola quivi si anastomizzerebbero coi linfatici cutanei nel così detto *plesso subareolare*: da questo poi partirebbero solo due o tre tronchi che lungo i due lati della mammella si porterebbero alle glandole ascellari e sottoclavicolari.

Ammettendo che questo fosse veramente il decorso delle vie linfatiche mammarie, ne verrebbe come conseguenza necessaria che un carcinoma delle profondità della glandola dovrebbe infettare il plesso subareolare e la pelle stessa ad esso sovrastante prima di portarsi alle glandole dell'ascella.

Langhans (66) invece ha visto i vasi efferenti della mammella metter capo direttamente nel connettivo lasso retromammario, seguendo di preferenza il percorso dei vasi sanguigni.

Harold Stiles (loc. cit., 1892) iniettando i linfatici e anche tenendo conto di molteplici

linfatica può portarsi indiviso sino a quella successiva — e questo è il caso più frequente: ma avviene anche che lungo il percorso si divida dicotomicamente ed un ramo divenga l'afferente di un'altra glandola, l'altro di una terza. Parimenti non sono rarissimi (GROSSMANN) (74), i casi di infezione delle glandole sopra- e sottoclavicolari contemporaneamente a quella delle ascellari o anche prima di esse. Tanto che vi è stato chi ha consigliato la resezione temporanea della clavicola per asportare anche questi gruppi glandolari in ogni cancro della mammella! (MADELUNG).

Ma non è qui il caso di insistere su fatti di anatomia normale ormai fuori discussione.

Come avviene il trasporto delle cellule cancerose dal focolaio primitivo della mammella alle glandole?

Evidentemente non è col solo processo embolico che tali metastasi avvengono; molteplici osservazioni hanno oggidì messo fuori dubbio che, oltre tale modo di diffusione, un altro ve ne ha, più facile a riscontrarsi al tavolo

---

metastasi cancerose riscontrate nei tronchicini più distanti dal focolaio primitivo, ha creduto di poter classificare tutti i linfatici della mammella e dei tessuti ambienti in 5 ordini:

1° il sistema superficiale o *cutaneo* che comprende anche i linfatici dell'areola e del capezzolo;

2° il plesso *subareolare* (SAPPEY);

3° il sistema *intramammario;*

4° il sistema del grasso involgente la glandola, o *circummammario;*

5° il sistema *retromammario.*

Il gruppo cutaneo e l'intramammario si aprono nel plesso subareolare: mentre i linfatici del 4° ordine, dal grasso involgente la glandola, dopo essersi anastomizzati con quelli retromammari, si aprono in grandi tronchi fra i foglietti della fascia pettorale profonda. In questi finiscono, più o meno indirettamente, per riversarsi anche i linfatici superficiali: finalmente, perforata l'aponevrosi, questi tronchi divengono gli afferenti delle glandole linfatiche ascellari: quelli sorti dalla parte interna della mammella seguendo i rami perforanti dell'arteria mammaria interna, quelli della parte esterna (di gran lunga più numerosi) accompagnando i rami mammari dell'arteria toracico-acromiale, la toracica lunga e la mammaria esterna.

Questa ricchezza e complicazione delle vie efferenti della mammella, ben diversa dallo schema datoci dal SAPPEY, fa sì che non possa ormai più sostenersi l'idea dei rapporti limitati delle singole sezioni della mammella coi singoli gruppi di glandole. Sono infatti tanti e tali le vie di scarico del sistema linfatico di quell'organo che (come dice l'HAROLD STILES) « non si può mai dire a priori quale via prenderanno di preferenza i germi cancerosi per « portarsi da un dato punto della mammella alla prossima stazione linfatica ». Che meraviglia perciò se (caso del resto non rarissimo) un cancro della mammella di un lato infetta le glandole del lato opposto, data la comunicazione fra i due lati, non solo dei linfatici cutanei, ma anche dei retromammari?

Le glandole ascellari, come sono state descritte dal QUAIN (loc. cit.), sarebbero localizzati come segue: da quattro a sei si trovano lungo i vasi ascellari: son queste che raccolgono i linfatici dell'arto superiore. Quattro a cinque piccole glandole *pettorali* giacciono dinnanzi al muscolo gran serrato, presso l'arteria toracica lunga e il margine inferiore del gran pettorale: ricevono i linfatici della mammella e della parete toracica anteriore, mentre quelli della parete posteriore vanno a scaricarsi in tre o quattro glandole *sottoscapolari* che si ritrovano lungo i vasi omonimi sulla faccia posteriore del cavo ascellare. Finalmente una o due piccole glandole *infraclavicolari* occupano il solco fra il margine del piccolo pettorale e quello del deltoide, sotto la clavicola. Esse ricevono i linfatici del lato esterno del braccio e della spalla: son connesse funzionalmente in alto colle glandole cervicali, in basso colle ascellari.

anatomico anzichè al letto di operazione. È questo il processo per continuità di sviluppo.

Abbiamo già accennato alle più antiche osservazioni sulle linfangiti cancerose, specialmente del dotto toracico: ma accanto a queste forme imponenti, che a volte si riscontrano sul cadavere nella diffusione generale del cancro negli organi interni, esistono alcuni casi nei quali l'iniezione per continuità nei linfatici anche superficiali della regione mammaria è ancora così limitata, lasciando il lume vasale pervio alla corrente, che non ci è possibile diagnosticarla clinicamente.

Non è per altro di questa forma speciale di metastasi che devo occuparmi, avendo io limitato le osservazioni microscopiche ai soli gangli, anche quando, come mostrerò, le prime apparenze del cancro mi si presentavano sotto forma di uno strato di elementi cancerigni disposti a ridosso dell'intima di un grosso vaso linfatico efferente. Troppo lunghe e difficili eran già le ricerche sistematiche nei soli gangli perchè ne potessi iniziare contemporaneamente un'altra serie sulle loro vie di congiunzione.

Gli efferenti delle glandole ascellari ascendono insieme colla vena succlavia, formando insieme in qualche caso un tronco unico (tronco linfatico ascellare), altre volte due o tre vasi piuttosto voluminosi che a sinistra mettono capo nel dotto toracico, a destra nel gran dotto linfatico destro. A volte, anche, si aprono separatamente nella vena succlavia.

Questi i dati forniti dall'anatomia; eppure quando mai avviene di trovare, in clinica, infette di cancro solamente quelle *quattro* o *cinque* glandole pettorali che raccoglierebbero esse sole direttamente i linfatici della mammella, anche quando l'estirpazione dei gangli avviene in un'epoca ancora precoce del processo?

Le anastomosi fra vasi linfatici efferenti di un gruppo e quelli degli altri esistono sempre: onde dovrebbe sembrare più strano che l'infezione prediligesse *di regola* quattro o cinque glandole, rispettando le altre vicine. Come pure è erronea l'opinione che si infettino, di uno stesso gruppo, prima quelle glandole che son situate più in basso o in avanti. Una glandola che spesso appare (macroscopicamente) la sola infetta è quella che occupa l'apice della piramide ascellare, nella parete toracica!

E già che abbiamo ricordato qualche notizia anatomica sui linfatici mammari, non sarà superfluo un cenno intorno allo stato attuale delle nostre cognizioni circa la loro origine nella glandola stessa.

Il primo che ha fatto queste osservazioni è il WALDEYER (67); egli sostiene che intorno ad ogni acino glandolare esista un vero spazio linfatico chiuso. Al suo modo di vedere si unisce KOLESSNIKOW (68), che col nitrato d'argento riuscì a determinare degli anelli bruni periacinosi, comunicanti coi capillari efferenti della mammella; e il CREIGHTON (69) che in detti spazi trovò corpuscoli linfoidi liberi.

SORGIUS (70) colla soluzione cloroformica di asfalto ottiene, come il KOLESSNIKOW, degli eleganti cerchi perilobulari, dai quali radialmente si partono tante punteggiature nere verso gli acini che a loro volta contornano con un anello.

Contro il WALDEYER e gli altri citati si schierano il COYNE (71) e il LANGHANS (72), i quali sostengono che fra gli anelli perilobulari e gli acini permane sempre uno strato di connettivo che l'iniezione non sorpassa: è da notare per altro che essi si son serviti solo del *bleu di Prussia*, che ha un potere di penetrazione minore del Ag. No^3 e dell'asfalto. REGAUD (73), più tardi, valendosi dell'impregnazione al nitrato d'argento, ha finito per stabilire (tanto nella mammella della vacca che in quella della gatta) che il sistema linfatico è completamente estralobulare.

Ammettendo l'esistenza dei linfatici periacinosi, l'infezione glandolare diverrebbe necessariamente più facile e precoce che se, al contrario, la neoformazione atipica epiteliale dovesse usurare il tessuto connettivo perilobulare prima di trovar le vie efferenti.

***

Infezione glandolare diffusa. — I casi più frequenti di metastasi glandolare che ci capitano all'osservazione sono quelli nei quali si può già far con relativa sicurezza la diagnosi di infezione completa del ganglio alla sua palpazione e meglio all'esame macroscopico. Esso ci apparisce duro fibroso o duro cartilaginoso, bitorzoluto, di forma irregolare: la superficie di taglio fornisce un aspetto *sui generis* di lucentezza grigio-perlacea.

Questi gangli offrono in genere le più belle forme di sostituzione completa o quasi degli elementi cancerosi alla sostanza glandolare. Naturalmente i rapporti fra gli zaffi epiteliali e il tessuto di sostegno variano molto a seconda della forma anatomica del tumore primitivo e dell'età della metastasi. Credo inutile descrivere questi fatti già conosciuti in ogni dettaglio.

In molte glandole che vedevo fin dalle prime sezioni in preda a questa estesa invasione cancerigna ho risparmiato di condurre a termine la serie completa, potendo studiare in pochi preparati le stesse particolarità che avrei potuto osservare in qualche centinaio.

Voglio soltanto ricordare con poche parole il reperto di una glandola appartenente al caso I (fig. 5) nella quale, malgrado che l'infezione avesse guadagnato quasi tutta la sostanza glandolare, questa, per una zona limitata verso la periferia, si conservava ancora di aspetto normale.

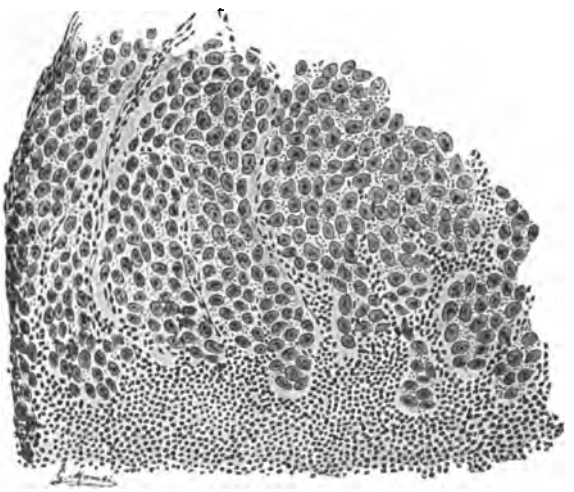

Fig. 5. — Da una glandola del caso I - Stato florido della infezione cancerosa - I corpuscoli linfatici sembrano insinuarsi fra i gettoni epiteliali che, nella figura, procedono dall'alto verso il basso.

(Ingr. Koristka, oc. 3, obiet. 6).

In questo punto le cellule linfoidi, attorniate dagli elementi cancerosi invadenti, si vedon avanzare in serie più o meno compatte o alla spicciolata fra di questi. Qua e là esse seguono il decorso di fascetti connettivali che sono evidentemente destinati a far parte dello stroma della neoformazione.

Anzi, verso la parte più centrale di questa serie di corpuscoli linfatici notasi

già in essi una tendenza ad organizzarsi in cellule fisse del connettivo, come dimostra il loro allungarsi e il disporsi coll'asse maggiore parallelamente alle fibrille.

Là dove il cancro è da più tempo sviluppato, non si ha più traccia di corpuscoli linfatici rotondi, ma solo appare qualche nucleo di elementi fissi disposti irregolarmente sui fascetti connettivali che dividono la neoformazione in grandi alveoli.

Viene qui in acconcio ricordare come l'ipotesi ormai caduta del Ribbert (75), sulla parte presa dal connettivo nello sviluppo del carcinoma, abbia potuto trovare una giustificazione se basata su fatti somiglianti a questo. Egli descrisse in sei cancri del corpo mucoso di Malpighi in varie regioni la proliferazione del tessuto congiuntivo sotto-epiteliale che si manifesta colla formazione di gettoni di piccole cellule rotonde che si immetterebbero negli strati epiteliali soprastanti non ancora sconfinanti. La neoplasia epiteliale propriamente detta avverrebbe in seguito, come conseguenza di questo stimolo.

Certo non si può negare la reazione da parte del connettivo all'invasione del carcinoma: ma sarebbe annettere a tal fenomeno una importanza esagerata innalzandolo, come fece Ribbert, alla dignità di fenomeno iniziale del neoplasma.

Producendosi, da quel che si è visto, la metastasi cancerosa in glandole che già presentavano le alterazioni precancerose, è naturale che fra un gettone e l'altro di epiteli permangano per qualche tempo dei gruppi o serie di corpuscoli linfoidi che si trovano nel parenchima e nei seni in numero così aumentato.

Studi posteriori alle osservazioni del Ribbert hanno fatto convenire quasi tutti gli autori che i corpuscoli linfatici nell'invasione del cancro si comportano passivamente [Harold Stiles, (loc. cit.), Senn (76)] (*). Soltanto le cellule fisse del connettivo di sostegno sarebbero stimolate alla neoformazione delle cellule neoplastiche agenti su quelle come corpi estranei, e, secondo Stiles, le parti della glandola non ancora invase dal cancro reagirebbero a volta in totalità colla neoformazione di centri germinativi.

Comunque voglia intendersi l'origine dello stroma fibroso delle glandole infette dal cancro, esso tende sempre, in vario grado, a sopraffare la neoformazione epiteliale, circondando i singoli alveoli di fascetti sempre più compatti, infiltrandosi fra gruppi di cellule o anche fra le cellule isolate sino a produrre una vera forma di atrofia per schiacciamento e dare quei nodi durissimi, di dimensioni piuttosto esigue, che stanno a rappresentare spesso gli ultimi residui di glandole linfatiche cancerose di vecchia data, specialmente nei cancri atrofici o scirrosi della mammella.

(*) Durante (77) sin dal 1871, studiando la sostituzione del trombo, aveva visto che le cellule bianche, che si spingono nel coagulo durante i primi giorni, non si trasformano in corpuscoli fissi, come crede anche oggi qualche autore, ma non fanno che segnar la strada agli elementi fissi del connettivo ambiente, o meglio agli endoteli, i quali, proliferando in quella direzione, presiedono alla sostituzione connettivale del trombo. In questo processo i leucociti prima penetrativi finiscono per degenerare. Non è improbabile che lo stesso fatto si verifichi nella produzione dello stroma fibroso del cancro per parte del tessuto glandolare che va ad invadere.

La figura 5 non rappresenta che lo stadio florido della infezione glandolare in un caso di epitelioma glandolare semplice, senza tendenza marcata alla sclerosi. Ma uno sguardo ai numerosi esemplari di gangli infetti da varie forme di cancro mammario e nei vari stadi delle metastasi che da tempo li avevano sostituiti in totalità, potrebbe mostrarci tutte le forme di passaggio, da quella in cui fra le cellule epiteliali giovani, insieme ammassate senz'ordine, che han distrutto tutta la sostanza glandolare, non si scorgono che scarsi elementi connettivali fissi e linfociti, a quella nella quale degli elementi epiteliali, fra la massa fibrosa simile a tessuto di cicatrice, non è rimasta che qualche membrana nucleare con pochi granuli fortemente colorabili residuati dalla cromatolisi di detti epiteli.

Ho creduto, per altro, superfluo di descrivere partitamente questi fatti che sono forse i soli studiati e descritti con gran lusso di dettagli dagli autori che si sono occupati dell'argomento.

E mi fermo piuttosto su i casi di infezione cancerosa sorpresa all'inizio che offrono il maggior interesse per il mio obbietto. (*Continua*).

II.

Il trattamento chirurgico moderno della paralisi infantile spinale

per il Dott. A. CODIVILLA
Libero docente in Clinica Chirurgica e Medicina operativa
Direttore dell'Istituto ortopedico «Rizzoli» in Bologna.

Il trattamento chirurgico e ortopedico di molti casi di paralisi infantile spinale si è posto ora sopra una base razionale, grazie all'estendersi delle nostre conoscenze sulla patogenesi della lesione iniziale, sul suo decorso, e specialmente sulle cagioni che, in seguito alla distruzione delle corna grigie anteriori, portano alle contratture ed alle deformità. Ecco in qual modo si può in breve delineare lo stato attuale della questione. (1)

All'accesso di poliomielite, il quale lascia dietro di sè uno stato di paralisi, per solito molto più esteso di quello che diverrà definitivo, segue il periodo di riparazione. Nei casi meno gravi molte delle cellule delle corna grigie anteriori, rimaste durante il periodo infiammatorio acuto fuori funzione ma non distrutte, ridanno segni di vita, e le fibre muscolari in rapporto di queste si rigenerano e riacquistano la proprietà di contrarsi.

Questo lavoro di riparazione per altro non si compie tutto ad un tratto e colla stessa intensità in tutti i punti: le cellule di un dato territorio si rialzano prima,

(1) Il presente lavoro è basato sullo studio dei risultati ottenuti con 40 atti operativi (trapianti e plastiche tendinee) che ho praticato su casi di paralisi, in questo anno, all'Istituto ortopedico Rizzoli. Dei primi 30 è stata pubblicata la descrizione nell'Archivio d'ortopedia (1899, fasc. 4°).

ed un muscolo acquista presto la proprietà di obbedire agl'impulsi volontari, altre invece non escono completamente dal loro stato di torpore che molto più tardi, anche qualche mese dopo.

Se in questo momento, in un caso non grave di paralisi infantile, fosse dato esaminare sotto l'aspetto funzionale tutti i muscoli destinati a muovere un'articolazione, si constaterebbe che alcuni di essi, rimasti intatti dal processo, posseggono tutta la loro capacità di funzione, altri invece non ne hanno riacquistata che una parte, ed altri infine sono completamente fuori funzione.

Ora il disequilibrio che la lesione ha portato nelle forze che muovono l'articolazione ha per conseguenza la contrattura.

Gl'impulsi volontari non possono correre che lungo date vie e possono quindi portare il loro effetto soltanto su dati muscoli, altre di queste vie restano a loro chiuse. Mentre in via normale tutti i muscoli dovrebbero entrare in azione, siano quelli che debbono produrre il voluto movimento, siano quelli che come antagonisti debbono regolarlo, nelle condizioni patologiche dette invece ad ogni movimento gl'impulsi volontari non trovando altre vie aperte percorrono sempre le stesse, ed a questo segue un ripetersi costante del movimento sempre in una data direzione (Seeligmüller).

E come diretta conseguenza di ciò, siccome è noto che un muscolo una volta accorciato per effetto della contrazione, non può allungarsi attivamente, e che l'allungarsi dopo il rilasciamento è un prodotto passivo di fattori meccanici (peso dell'arto, ecc.) e delle forze contrarie all'azione del muscolo stesso, nel caso nostro, per mancanza di alcuni di questi fattori, esso rimarrà accorciato (Kühne) e l'accorciamento per la facoltà di adattamento del muscolo sarà presto definitivo. In questo momento le ossa saranno spostate l'una sull'altra, bensì ancora entro i limiti del movimento articolare normale, ma la posizione dell'arto, per rispetto al suo stato di riposo, sarà già viziata.

Questa teoria della quale in massima parte dobbiamo essere grati, in prima linea a Seeligmüller e dopo di lui a Lorenz, Karewski e Riedel, permette di porre in posizione subordinata i momenti puramente meccanici, ai quali Hueter e Volkmann davano la massima importanza, quali il peso dell'arto, quello degli indumenti, la forza con cui il corpo gravita sull'arto durante i tentativi del camminare, ecc. Questi avranno bensì un valore, ma il più delle volte secondario a quello dell'azione muscolare, e potranno agire nello stesso senso di esso od in senso contrario. Saranno soltanto da porsi in prima linea nei casi gravi di poliomielite nei quali la lesione è diffusa a tutti i muscoli che muovono un'articolazione, ed è così profonda da doverli considerare come completamente paralizzati. Nei casi nei quali fra le cause antagoniste e le cause meccaniche esiste lotta nella produzione della contrattura, la vittoria spetterà a queste od a quelle a seconda della loro forza rispettiva, e quindi del grado di paresi lasciato dalla lesione del sistema nervoso.

Nei casi meno gravi, e per fortuna più frequenti, nei quali la contrattura è dovuta prevalentemente alle forze antagoniste, lo stato di contrattura dei muscoli rimasti attivi si manifesta molto precocemente, a volte fin quattro settimane

dopo l'accesso, ed i muscoli che lentamente vanno rigenerandosi trovano già uno stato anormale nella posizione delle ossa che devono muovere, il quale loro limita notevolmente il campo d'azione. Nella lotta questi giungono troppo tardi per trovarsi alla pari cogli altri, ed, ammesso che il sistema nervoso concedesse loro il mezzo di riprendere la forza primitiva, per adattamento alla limitata funzione loro data acquistano soltanto uno sviluppo proporzionato a questa. Poichè sembra infatti che la sola limitazione del movimento sia la causa delle atrofie muscolari d'origine articolare e che l'immobilità assoluta di un'articolazione porti alla completa atrofia dei muscoli destinati ad agire su di essa.

Dalle accurate ricerche anatomiche di Strasser e Sulzer si deve ritenere come più che probabile che in tutti i casi di lesione articolare l'atrofia dei muscoli dipenda esclusivamente dal grado d'inattività, quelli posti del tutto in condizione di non più agire attivamente non esistono più quali muscoli, ma le loro fibre sono sostituite da grasso; quelli di cui la funzione è ridotta, sono atrofici soltanto fino a un certo grado (Sulzer).

Alla stregua di queste conclusioni, considerando i casi di paralisi infantile, dobbiamo ammettere che accanto all'atrofia, conseguenza necessaria della distruzione delle cellule nervose, se ne trovi un'altra in rapporto coi limitati movimenti articolari. Può accadere che un muscolo giunto tardi o vinto dagli antagonisti, o dai movimenti meccanici ricordati sopra, o da tutte queste cause insieme in accordo, si trovi di fronte a tali spostamenti nelle ossa e quindi nei piani articolari, che ne abbiano diminuito o fatto scomparire il braccio di leva, tanto da fargli incontrare resistenze invincibili. Da ciò la limitazione o la impossibilità di movimento, che porteranno all'atrofia parziale o totale.

Sono questi, con probabilità, i muscoli che si rianno dopo il raddrizzamento modellante ed i trapianti tendinei. Drobnik ed Hoffa, accennando ai cambiamenti che avvengono nell'attività muscolare dopo gli atti operativi, parlano della distensione muscolare quale causa di atrofia. I muscoli che essi dicono distesi, cadrebbero, secondo il mio modo di vedere, nella categoria di quelli di cui ho parlato ora, poichè, pensando come facilmente i muscoli si adattino colla loro lunghezza alle modificazioni che possono avvenire nella distanza fra i punti di origine e d'inserzione di essi, non si comprende, nei casi di contrattura, come si possa giungere ad una distensione che superi la loro capacità di adattamento. D'altra parte all'esame locale si ha la sensazione che essi siano rilasciati piuttosto che distesi.

Lo stato di contrattura e di accorciamento dei muscoli, reso ancor più grave dall'accrescimento dell'arto, conduce a poco a poco necessariamente ad alterazioni delle ossa e delle articolazioni. Le superfici articolari si modificano e si spostano, le ossa si deformano nel senso voluto dai nuovi rapporti e dalla nuova funzione. A questi cambiamenti di forma sembra che le ossa siano tanto più disposte nella paralisi infantile in quanto che, e per il non uso, e specialmente per la lesione dei centri nervosi trofici, esse acquistano, collo scomparire della sostanza compatta e col sostituirsi ad essa degli elementi midollari (*aplasia nervosa delle ossa*) una notevole mollezza e pieghevolezza. Da ciò lo sviluppo graduale di deformità,

con retrazione nella capsula e nei legamenti e rigida fissazione delle ossa nei loro nuovi rapporti, deformità che sarà tanto più grave quanto più forte era la contrattura, e quindi nei casi nei quali la lesione iniziale non aveva raggiunto il suo massimo grado. Quando invece la gravità e l'estensione del disturbo trofico sono notevoli, per solito si produce un'articolazione ciondolante.

Perciò si hanno casi nei quali una lesione limitata delle corna grigie anteriori produce alterazioni di forma e di posizione delle ossa e dell'articolazione molto più gravi per il paziente di quelle causate da una lesione estesa. Ad esempio quando la malattia ha interessato i muscoli motori del piede sulla gamba, si può fare un'osservazione che sembra paradossale, e cioè che quasi costantemente allorchè l'affezione si è limitata a colpire uno solo o pochi muscoli, il disturbo funzionale è più grave che nelle paralisi totali. Duchenne infatti, confrontando in tali casi le paralisi parziali colle totali, non si è astenuto dal concludere « che è meglio perdere tutti i muscoli motori del piede che conservarne soltanto un certo numero ». Egli infatti osserva che nel caso di paralisi totale non si ha di deformità apparente che un leggiero valgo del retropiede e che basta mantenere il piede ad angolo retto perchè la deambulazione si compia. Mentre invece nella perdita di un solo muscolo (tricipite, lungo peroneo laterale, tibiale anteriore, estensore comune delle dita, tibiale posteriore, corto peroneo laterale), si hanno gravi deformità che rendono impossibile o molto difficile la deambulazione.

Perciò quello che fino a pochi anni fa ha potuto dare di meglio la terapia, in tali casi, è stato il tentativo di porre tali paralisi parziali in condizioni che si avvicinassero a quelle delle paralisi totali. E per raggiungere ciò si è ricorso alle tenotomie, alle resezioni tendinee, all'artrodesi. Con quest'ultimo atto operatorio, molto comunemente usato, indicato tuttavia pure nelle paralisi totali, nelle articolazioni ciondolanti, si è voluto, nel caso di alterazione parziale nella muscolatura della gamba, opporre alle forze che trascinano il piede nella posizione viziata, la rigidità di una o più articolazioni. Si sono così allontanati i danni di una deficiente funzione muscolare coll'esclusione della funzione articolare.

È facile comprendere come un tale metodo operativo non abbia appagato i chirurgi, i quali vengono ora sempre più trascinati verso la meta ideale del ripristino della funzione normale, e non si attengono all'esclusione della stessa o di un organo che nel caso di forza maggiore. Oltre a ciò l'artrodesi aveva naturalmente degl'inconvenienti che meritavano di esser presi in considerazione. Zinsmeister sconsiglia l'artrodesi negl'individui troppo giovani, perchè nonostante la cura che il chirurgo pone nel rispettare le cartilagini epifisarie, per adattamento alla nuova funzione si hanno disturbi dell'accrescimento. Dalla pratica di tutti si possono poi trarre casi che dimostrano come l'artrodesi non riesca a procurare una solida riunione ossea fra i capi articolari, e come molte volte sia necessario dichiararsi contenti di un mezzo risultato e cioè di una riunione fibrosa (Schüller), che se può servire abbastanza allo scopo in alcuni casi di paralisi totale, non è sufficiente negli altri, perchè le stesse forze che hanno prodotto la primitiva posizione viziata trovansi ancora in condizione di riprodurla.

Coll'artrodesi si ebbe certo un notevole miglioramento nel trattamento della

paralisi infantile con lesioni nella motilità del piede, poichè fu possibile in molti casi di esimersi dall'applicazione di apparecchi, un mezzo al quale fino allora in mancanza di meglio si era obbligati a ricorrere. È voce unanime che questi migliorino ben difficilmente le condizioni funzionanti locali. Il più delle volte sotto l'apparecchio la deformità resta, e in più dell'alterazione primitiva si devono aggiungere i danni prodotti dalla compressione, dal peso dello strumento, dall'atrofia nella quale cade l'arto col lungo non uso e che sempre più attacca i muscoli danneggiati. Come pure sono da porre in conto il difficile mantenimento di tali apparecchi, il notevole costo, la necessità di frequenti sostituzioni durante il periodo dell'accrescimento. E tutto ciò vale pure per quelli tecnicamente perfetti, anche se creati dalla mano valente di Hessing.

***

La teoria accennata, sulle cause da cui originano le contratture e le posizioni viziate e le deformità che ne sono conseguenza, ha additato ai chirurgi il modo di curare razionalmente alcuni degli esiti della paralisi infantile, almeno in quei casi nei quali un intervento precoce permette di trovare ancora muscoli in grado di agire attivamente, ed il sistema nervoso dotato pure di capacità di adattamento funzionale. È inutile aggiungere che l'intervento attivo è tanto più indicato quanto più a una lesione limitata corrisponda una grave contrattura, e meno nei casi nei quali la lesione midollare è stata tanto estesa da lasciare dietro a sè più articolazioni ciondolanti ed arti completamente inerti.

Tale intervento è quindi il più delle volte indicato nel piede paralitico quando le altre articolazioni dell'arto sono in condizioni di funzionare, ed è del resto la parte del corpo che più delle altre è colpita dalla paralisi infantile. Ora, di fronte a tali casi, noi dobbiamo ricordare che la causa prima delle alterazioni locali è il disequilibrio muscolare in diretta dipendenza della lesione midollare, e che da questo sono derivate le posizioni viziate e le deformità. Non basta quindi il cercare di togliere queste ultime col raddrizzamento modellante, o colle divisioni delle parti molli e delle articolazioni, o nei casi gravissimi coi processi di demolizione estirpando intere ossa o parti di queste. Con tali operazioni non si allontanerebbe la possibilità di un riprodursi della primitiva posizione del piede, se non nel caso che la lesione sia tanto inveterata, che l'inattività, legittima conseguenza della perdita di mobilità articolare, abbia portato ad uno stato irreparabile di atrofia muscolare.

Perciò nei casi nei quali l'intervento è praticato a tempo debito, oltre a mettere in azione mezzi atti a togliere semplicemente la posizione viziata delle ossa o la loro alterazione di forma, dovremo cercare di allontanare la causa prima di esse, cioè lo squilibrio delle forze che regolano il movimento del piede.

A ciò il chirurgo può provvedere per mezzo dei trapianti tendinei. Infatti, se le alterazioni permanenti di posizione e di forma, derivanti da paralisi infantile, sono causate principalmente da uno squilibrio nelle forze che regolano il

movimento del piede, così che i muscoli non paralizzati lo trascinano colle loro contrazioni nel senso voluto dalla loro funzione e lo fissano in tale abnorme posizione, è logico pensare che una proporzionata distribuzione della forza dei muscoli attivi, fatta in guisa che il rapporto fra quelle sviluppate dai singoli muscoli divenga normale, tolga la causa all'alterazione statica dell'arto. Se la forza che può essere messa in azione da uno o più gruppi muscolari è notevole, nel caso che tale divisione e trasporto di forze siano possibili, si avrà un piede forte di poco diverso da uno normale; nel caso contrario esso resterà debole ma verrà permanentemente tolta la falsa posizione. Sarà poi compito del trattamento post-operativo di rialzare per quanto possibile la funzionalità muscolare.

In tal guisa si raggiungerebbe la meta ideale cui aspirava il chirurgo. L'equilibrio statico, rotto da forze la cui risultante è causa di una falsa posizione, è ripristinato per mezzo di un'equa e nei suoi rapporti normale distribuzione delle stesse, ed in tal guisa utilizzando quanto della funzione muscolare la lesione midollare iniziale ha lasciato attivo, si giunge a correggere l'alterazione. L'agente stesso della produzione di questa sarebbe così chiamato ad allontanarla.

Tutto ciò però, così facile a formularsi, può apparire ben difficile se non impossibile nella pratica. Un muscolo attivo potrà sostituire uno paralizzato; un muscolo funzionante potrà essere diviso e parte di esso portata a ridare la motilità dell'arto nella direzione desiderata; ma, a parte le difficoltà tecniche che possono opporsi all'esecuzione di una complicata divisione e ad un trasporto di funzione, come si potrà giungere a determinare in modo esatto una ripartizione della forza in guisa che le singole parti di essa corrispondano nel rapporto reciproco a quelle di un arto normale, mentre noi non conosciamo esattamente neppure queste ultime? Ed oltre a ciò, come un muscolo può sostituire la funzione di un altro, il quale in tutto od in parte avrebbe un'azione antagonista? o peggio ancora, come un muscolo può contemporaneamente esercitare la sua funzione normale ed una a questa contraria?

Queste domande, ed altre che facilmente possono presentarsi alla mente, fanno comprendere come non sia, almeno in questo momento, in potere del chirurgo, colle sole modificazioni meccaniche prodotte dal processo operatorio, di raggiungere in modo completo lo scopo che questi si è prefisso e come egli, senza il concorso dell'azione ausiliaria di altri fattori, dovrebbe abbandonare il trattamento della paralisi per mezzo del metodo ora accennato. Fortunatamente però questi fattori esistono ed essi possono portare un valido aiuto.

Uno dei più importanti si trova nella proprietà del sistema nerveo-muscolare di adattarsi facilmente entro larghi limiti a mutate condizioni funzionali. È noto come un muscolo si modifichi nella sua forma, nella lunghezza delle sue fibre e quindi nel rapporto fra quella del proprio ventre e del tendine, nel numero delle fibre stesse, in seguito ad alterate distanze fra i punti d'inserzione, ad aumenti od a diminuzioni delle escursioni articolari, ad allungamento o ad accorciamento dei bracci di leva che i muscoli pongono in movimento. Le geniali osservazioni di Marey sopra il rapporto fra ventre muscolare e tendine,

diverso nella razza nera e nella bianca in seguito ad un diverso sviluppo della tuberosità del calcagno, hanno trovato la conferma nelle esperienze di Marey e Quenu e di Joachimsthal.

Quest'ultimo, ripetendo sul gatto l'esperienza fatta sul coniglio da Quenu, asportò da un lato un centimetro nella lunghezza della parte posteriormente sporgente del calcagno, e 9 mesi dopo notò quale conseguenza necessaria del diminuito braccio di leva un accorciamento del ventre muscolare ed un aumento nel numero delle fibre.

Di un consimile autoregolarsi del muscolo sulla funzione abbiamo molteplici prove nell'esperienza clinica. Joachimsthal accenna all'accorciamento dei muscoli del polpaccio negl'individui curati per piede torto coll'apparecchio a tappe di Wolff, alle modificazioni che possono constatarsi nell'apparato muscolare in quei malati delle ossa o delle articolazioni del piede nei quali si ha una limitazione nei movimenti articolari, o negli individui affetti da lussazione congenita dell'anca dopo la riduzione. Marey ha pure notato un aumento in lunghezza della parte muscolare del peroneo lungo dopo la correzione del piede equino varo. Anche le alterazioni che avvengono nei muscoli in seguito ad anchilosi sarebbero, secondo Rivière, il prodotto di adattamenti fisiologici a nuove funzioni.

Ora, perchè accadano modificazioni tanto importanti quanto quelle messe in luce dalle esperienze suesposte e da molteplici fatti clinici, è necessario l'intervento del sistema nervoso centrale. Gli stimoli centripeti modificati in rapporto delle avvenute alterazioni statiche e funzionali eccitano in modo diverso i centri, i quali concordemente si modificano e di conserva portano mutamenti nei muscoli relativi.

A questa conclusione conduce più che tutto l'esperienza clinica e quella dei trapianti tendinei in ispecie. Osservando i risultati che si ottengono con questo metodo è necessario concludere che importanti modificazioni possono avvenire nei centri nervosi e nelle vie di conduzione centrifuga, quando le vie centripete e specialmente quelle del senso muscolare sono percorse da nuovi impulsi in rapporto col nuovo stato prodotto dall'atto operativo ed avvertito dalle terminazioni nervose delle articolazioni, dei legamenti, dei tendini e dei muscoli. A rendere più facili tali modificazioni del sistema nerveo-muscolare concorre potentemente l'esercizio, sia che questo sia divenuto possibile in seguito al semplice cambiamento nelle condizioni meccaniche, ottenuto coll'atto operativo, sia che esso si debba ad un prolungato e paziente trattamento post-operatorio.

Drobnik ha notato, e dopo di lui tutti quelli che hanno trattato un buon numero di casi di paralisi infantile col metodo dei trapianti tendinei, che molti muscoli i quali prima non davano che traccie di vita, dopo ridivenivano capaci di contrarsi potentemente.

Al ridestarsi rapido di essi si presenta alla mente il pensiero che oltre all'allontanamento della trazione forzata, passiva (Hoffa), cui erano sottoposti e che impediva loro di funzionare, oltre allo sviluppo dei loro bracci di leva ottenuto colla correzione della posizione viziata, ciò sia dovuto ad un ridestarsi

rapido dei centri in seguito alla scossa che i modificati eccitamenti portano al cervello. Che un muscolo trapiantato possa funzionare invece di uno ad esso antagonista, non fa meraviglia quando si pensi che ad ogni movimento volontario senza resistenza, concorrono sempre in contrazione volontaria tutti i muscoli, e che gli antagonisti diretti spendono una somma di forza solo di una quantità minima più piccola di quella spesa dai muscoli destinati a produrre il movimento (Thilo); quindi durante un tale movimento anche se dai centri partissero, per le identiche vie, gli stessi impulsi che prima dei cambiati rapporti fra muscoli ed ossa, la forza che il muscolo trapiantato avrebbe speso in senso opposto del movimento desiderato è portata invece a vantaggio di questo.

Nel movimento con resistenza, invece, il muscolo forse non si rilascia alla pari degli antagonisti del momento, un tempo suoi congeneri, perchè alcuni degli stimoli che lungo le vie del senso muscolare vanno al centro sono opposti agli stimoli che conducono alla contrazione di questi ultimi muscoli.

Un esempio chiarirà meglio la cosa. Supponiamo un trapianto del peroneo lungo nel tibiale anteriore, e supponiamo che una resistenza si opponga alla flessione dorsale del piede. L'effetto immediato della resistenza sarà una trazione eseguita sui tendini e muscoli flessori dorsali per mezzo dei loro punti di attacco, ed un corrispondente rilasciamento degli antagonisti estensori, e quindi gli stimoli che il senso muscolare invierà lungo le vie muscolo-tendinee al centro sono pel peroneo lungo assolutamente opposti di quelli che il peroneo lungo avrebbe mandato se si fosse trovato al suo posto normale e che nel momento mandano i muscoli che prima avevano un'azione consimile alla sua.

Ora siccome ogni muscolo, insieme ai neuroni che lo azionano, forma un individuo la cui funzione è in massima parte indipendente da quella degli altri, si comprende come la sua azione si possa modificare a seconda delle circostanze.

Un passo di più ci permette di stabilire che la stessa cosa può avvenire quando il muscolo non venga trapiantato *in toto*, ma soltanto in una sua parte, Winkelmann e Drobnik scelgono per la divisione di funzione di un muscolo quello che nella sua struttura macroscopica mostra già una naturale divisione in due o più gruppi di fibre, e si sforzano di eseguire la separazione là dove questa è già accennata naturalmente.

Per induzione è logico l'ammettere che perfino ogni fibra muscolare, in unione alla sua fibra tendinea, possegga una propria e spiccata individualità, e che, date le circostanze, possa funzionare separatamente dalle altre. Seguendo lo sviluppo del sistema muscolare, tanto dal punto di vista ontogenico che filogenico, si è stimolati di ammettere questa possibilità, poichè ad un sistema molto semplice di fibre muscolari a funzione uniforme, succede una progressiva differenziazione in proporzione dello sviluppo dello scheletro. « Mentre le diverse parti del sistema muscolare compiono delle funzioni più speciali in rapporto col differenziarsi degli organi dello scheletro, si produce una separazione, una divisione della muscolatura. Una massa muscolare primitivamente unica si divide in più strati e questi alla loro volta si decompongono in più parti, in organi più indipendenti gli uni dagli altri nel loro modo di azione » (Gegenbauer). Ad un ulteriore differenziarsi,

quindi, col modificarsi della funzione, il sistema muscolare è disposto naturalmente e la divisione di funzione del muscolo in seguito al trapianto tendineo appare una cosa possibile, anche considerando che, come osserva DROBNIK, i nostri centri nervosi non sono, fino ad un certo grado, preformati o predestinati, e che il loro sviluppo va di pari passo collo sviluppo della funzione.

Colla funzione modificata e coll'educazione la corteccia cerebrale può adattarsi alle cangiate condizioni rinforzando alcuni centri, indebolendone altri, sdoppiandone alcuni e riunendo altri o coordinandoli in diversa guisa. Tali cambiamenti per adattamento alla nuova funzione nel sistema nerveo-muscolare si compiranno nel miglior modo se la modificazione funzionale è avvenuta nei primi anni di vita, quando gli apparati centrali che regolano e dominano il meccanismo coordinatore sono dotati di una maggiore mutabilità e di pronunciata capacità di adattamento, mentre nell'età avanzata questi apparati sono in gran parte *irrigiditi in un automatismo schematico* (EULENBURG).

È disgraziatamente nel campo delle ipotesi che si aggira la mente per spiegarsi come tutto ciò avvenga, ma il concetto ora delineato l'appaga completamente: la soluzione del problema spetterà alla fisiologia sperimentale.

***

Mi sono diffuso un po' su tale questione, perchè, risolta questa, si è in grado di rispondere ad alcune delle obbiezioni che possono esser fatte al metodo. Il chirurgo non è certamente in grado di definire in modo esatto la quantità di forza che dovrà essere tolta da un lato e trasportata all'altro, nè di eseguire una proporzionata divisione funzionale del muscolo; egli praticherà tutto ciò in modo grossolano e il più delle volte a caso, ma la capacità di adattamento del sistema nerveo-muscolare, l'esercizio e l'educazione dei centri, ripareranno agli errori e all'insufficienza del metodo.

Uno dei punti di maggior difficoltà sta nella scelta dei muscoli che devono essere trapiantati e di quelli sui quali il trapianto deve eseguirsi. Perchè la scelta fosse assolutamente esatta sarebbe necessario possedere i mezzi atti a dosare perfettamente la capacità funzionale dei muscoli in istato di contrattura o in quello di atrofia per inattività, ed a riconoscere quelli per sempre posti fuori funzione. Ora ciò non è possibile che in modo assai grossolano, ed i mezzi più efficaci che attualmente stanno a nostra disposizione sono ancora: lo studio della contrattura e l'esame funzionale della parte. Se la viziata posizione fosse prodotta esclusivamente dalla contrattura dei muscoli rimasti attivi, e se fra gli altri non esistessero pure quelli, che atrofici per inattività, sono in condizione di poter funzionare nuovamente, l'esame dell'alterazione nella rispettiva situazione delle ossa basterebbe, a chi possedesse delle profonde nozioni sulla fisiologia del movimento, per giudicare dei muscoli da scegliersi quali distributori di forza e di quelli ai quali questa dovrebbe essere data. Ma disgraziatamente questa semplicità di condizioni non si trova in una contrattura paralitica, e l'affidarsi soltanto all'esame di essa può essere cagione di errori, poichè esistono notevoli differenze fra casi in appa-

renza consimili. Tuttavia il mezzo resta sempre uno dei più adatti e si è già tentato di schematizzare l'intervento sopra la posizione anormale (Hoffa).

L'esame funzionale dei muscoli dà segni preziosi. Con pazienza, ed insistendo ripetutamente, si riesce anche in piccoli bambini a fare eseguire entro i limiti del possibile i movimenti desiderati, tanto che si può giungere a raccogliere dati abbastanza esatti sulla capacità funzionale dei singoli muscoli. In questo esame possono essere d'aiuto lo stimolare il paziente ad eseguire contemporaneamente lo stesso movimento nel lato sano, o, come pratica Drobnik, il ricorrere alle vie riflesse adoperando come stimolo del movimento, ad esempio, il solletico della pianta del piede. Non di grande vantaggio per un esame sottile sono le applicazioni elettriche, specialmente nei soggetti di poca età che malamente si prestano. I muscoli paretici male reagiscono a deboli correnti, ed a correnti intense si contraggono pure i muscoli attivi, tanto che questi mascherano la reazione degli altri. Accade ciò che si osserva durante le applicazioni elettriche a scopo curativo, le quali il più delle volte non riescono che a fare contrarre i muscoli forti, portando con ciò più danno che vantaggio.

A causa dell'insufficienza dei mezzi ora accennati viene dai più consigliato (Drobnik, Vulpius, Hoffa) di aggiungere all'esame esterno quello diretto dei ventri muscolari.

Drobnik per mezzo del lungo taglio che pratica sulla pelle (due terzi della lunghezza della gamba) osserva il grado di colorazione del muscolo, che può essere giallo, rosa o rosso, e da esso giudica sul trofismo della fibra muscolare. Hoffa esegue per lo stesso scopo piccole incisioni nelle località che desidera esplorare, quando ciò giudichi necessario. L'esame del tendine, specialmente riguardo alla sua grossezza, può dare utili ragguagli, poichè, entro certi limiti, esso, secondo Haughton, presenta la sua superficie di sezione in proporzione dei fasci muscolari che vi si impiantano. Da tutti questi metodi d'esame però non si possono trarre che giudizi approssimativi, poichè alcune delle fibre muscolari, atrofiche per inattività, possono rifarsi al ritorno della funzione, mentre altre sono definitivamente perdute.

Quando dai diversi metodi d'investigazione si sia tratto il concetto più possibilmente esatto sullo stato funzionale dei muscoli, è necessario stabilire in qual modo si equilibrerà il disordine dinamico che causa la contrattura.

Le due forze disuguali possono essere equilibrate o togliendo alla maggiore ciò che ha in più, od aggiungendo alla minore ciò che le manca, oppure trasportando dalla prima alla seconda quanto è necessario per equipararle.

Nella pratica si usano appunto tutti questi mezzi. Ad es., in un piede equino varo si può portare parte del tricipite crurale sui peronei ed allungare il tendine d'Achille: il gruppo antagonista può trovarsi così alla pari, poichè il tricipite è stato indebolito col trasporto di forza sui peronei. In un altro caso senza toccare gli estensori, i flessori dorsali potranno essere rinforzati innestando sul tibiale anteriore, l'estensore proprio dell'alluce, o sull'estensore delle dita, il peroneo breve o parte di esso. In un altro infine, parte del tricipite crurale andrà a rinforzare i flessori dorsali innestandosi, ad es., sull'estensore delle dita. È a seconda delle partico-

larità del caso che si useranno o l'uno o l'altro dei mezzi, o l'uno e l'altro insieme.

Una questione tuttora allo studio riguarda la convenienza di adoperare per il trapianto muscoli di funzione congenere, poichè si è ritenuto che non sia bene innestare in un muscolo il proprio antagonista. In pratica per altro anche il trapianto degli antagonisti ha dato buoni risultati, e la ragione di ciò è stata esposta antecedentemente. Vulpius, perchè i muscoli che si uniscono non siano troppo diversi funzionalmente, pratica una specie di *trasporto a passi*, e cioè, ad es. sostituisce il tibiale anteriore paralizzato coll'estensore dell'alluce insieme a metà dell'estensore delle dita; su questo innesta metà del peroneo lungo, e su di esso metà del tendine d'Achille; così la forza dei muscoli del polpaccio verrebbe passo passo trasportata sul tibiale anteriore. Ora un tal modo di procedere ha il vantaggio che la parte di muscolo che si trapianta non si allontana notevolmente dalla funzione sua propria, e quello di non fargli perdere colla obliquità e colla lunghezza della via da percorrere parte della forza che è destinata a trasmettere; ma presenta poi il danno, secondo me non compensato, di moltiplicare i trapianti e le suture, che, se in gran numero, ammesso che tutte tecnicamente riescano, impacciano il facile scorrere dei tendini l'uno sull'altro e sulle loro guaine.

Per rendere ai tendini del gruppo posteriore più breve la via che debbono percorrere per giungere ai loro antagonisti, io ho adoperato in alcuni casi lo spazio interosseo. Ho avuto occasione di praticare più volte il trapianto del tibiale posteriore o di parte di esso nel peroneo terzo, o nell'estensore delle dita, e la via che ho fatto seguire al tendine conduce direttamente e facilmente su questi muscoli. La stessa via ho pure seguito in un caso per trapiantare nell'estensore delle dita oltre al tibiale posteriore parte del tendine di Achille ed essa può servire pure per qualunque altro muscolo del gruppo posteriore che si voglia innestare nell'anteriore e viceversa.

Un passo molto notevole al metodo dei trapianti tendinei nella cura delle contratture paralitiche si deve a Drobnik colla sua divisione muscolo-tendinea a scopo di trapianto di funzione. Egli sceglie perciò muscoli i quali abbiano già un accenno ad una separazione naturale dei fasci muscolari in più gruppi, quali quelli, ad es., a forma di ventaglio. Separa il muscolo in due o più parti nel posto nel quale la divisione è naturalmente indicata, e dal muscolo passa a dividere corrispondentemente il tendine. Per l'innesto sceglie quella porzione le cui fibre muscolari presentano una direzione verso il punto sul quale deve cadere il trapianto, ad es. per un trapianto sui peronei, la parte mediana dell'estensore lungo. Egli spinge la dissezione fino a raggiungere l'osso od il legamento interosseo e per quasi tutta la lunghezza del muscolo.

La cura colla quale Drobnik pratica la divisione muscolare è forse troppo spinta. Per quanto egli operi per via ottusa, deve esser facile ledere i nervi od i vasi che vanno al muscolo e quindi apportare un danno irreparabile alla funzione ed alla nutrizione, perchè, secondo le osservazioni di Spalteholz le branche vasali principali che irrigano i diversi ventri di un muscolo a ventaglio sono quasi indipendenti l'una dall'altra e le anastomosi circostanti sono troppo ristrette

perchè alla chiusura di una di esse si possa ristabilire una circolazione collaterale. Io ritengo che questa esatta e lunga separazione fra le naturali divisioni dei muscoli non sia praticamente da seguirsi, anche perchè, oltre al fatto che essa non è praticabile che in pochi muscoli, obbliga a prolungare di troppo l'incisione cutanea. Per quanto sembri che la pelle non resti alterata nel suo trofismo dalla poliomielite, tuttavia essa, forse per il disturbo del circolo sanguigno e l'inattività dell'arto, presenta sempre poca vitalità nei processi reattivi che conducono alla riunione delle ferite. Io quindi mi limito coll'incisione cutanea a scoprire la porzione tendinea e piccola parte del ventre muscolare, isolo il tendine parallelamente alle sue fibre in quella estensione che giudico corrispondente allo scopo, e salendo dal tendine al muscolo, separo soltanto il gruppo di fasci muscolari che alle fibre tendinee isolate corrispondono, e solamente per un piccolo tratto. L'ulteriore separazione muscolare, se possibile o necessaria, è ancora un compito che può affidarsi alla capacità di adattamento.

Nel trasporto di funzione coi trapianti tendinei può considerarsi la divisione tendineo-muscolare come la regola, mentre l'innesto dell'intero muscolo sarebbe l'eccezione. Hoffa trapianta un intero muscolo sano solamente quando ritenga inutile la sua funzione. E ciò non può accadere che raramente. Tuttavia può in qualche caso la soppressione della funzione di un muscolo non essere molto dannosa ed in qualche modo altrimenti sostituita. Ad es., l'estensore dell'alluce può, in certi casi, essere più di danno che di vantaggio. Drobnik ha fatto l'osservazione che la posizione presa dall'alluce per l'azione dell'estensore proprio, in alcuni casi di piede equino varo con paralisi dell'estensore delle dita, rende molto difficile l'uso di qualunque calzatura. In queste circostanze quindi la forza di cui può disporre questo muscolo ipertrofico può essere trasportata con vantaggio sull'estensore delle dita, e per l'estensione dell'alluce essere sufficiente il pedidio. Su questo punto entrerò più profondamente più avanti.

Qualche cosa di consimile può dirsi quando la retrazione capsulo-ligamentosa tende a portare per conto suo le ossa verso una data posizione; allora può essere indicato l'allontanare un muscolo che esercita la stessa azione. In alcuni casi quindi ho tolto il tibiale posteriore, il peroneo lungo *in toto* senza preoccuparmi della perdita della loro funzione, o contentandomi di innestare il moncone periferico in un tendine vicino: ad es., nel caso del peroneo lungo, la parte periferica di questo nel peroneo breve, al quale ho così affidata la funzione dell'altro.

Pare non abbiano molta importanza i rapporti nei quali si pongono i tendini fra loro. Il trapianto può essere eseguito sia portando il moncone centrale del tendine distributore di forza sul paralizzato, o il moncone periferico di questo sul tendine attivo, o riunendo il moncone centrale di quest'ultimo sul periferico. Vulpius nomina questi tre modi di trapianto: discendente, ascendente e bilaterale; Hoffa: attivo, passivo ed attivo-passivo. Forse sarebbe da preferirsi fra questi il trapianto discendente, più che per le considerazioni teoretiche di Vulpius perchè i pochi vasi che emanano dal muscolo, e nel caso nostro restano quasi soli a provvedere alla nutrizione del tendine, tengono fra le fibre un decorso di-

scendente e la riunione per questa ragione ha più probabilità di riuscire solida. Anche gli altri metodi però hanno dato a me, come ad HOFFA, buon risultato.

La via che i tendini da trapiantarsi devono tenere per giungere al luogo dell' innesto è naturalmente la più breve, la più diritta, perchè non venga perduta gran parte della forza coll'obliquità dell'innesto e coll'aumentare degli attriti. Insisterò ancora qui sull'utilità, in certi casi, che può portare il trapianto di un tendine posteriore, sopra uno anteriore o viceversa attraverso lo spazio interosseo che nel piede altri non ha seguito, credo, prima di me.

Per assicurare meglio la nutrizione e la scorrevolezza del tendine nella sua nuova posizione è da tutti consigliato di farlo passare, quando sia possibile, sotto la fascia e, secondo DROBNIK, sotto gli altri tendini. Nei casi che ciò non possa essere eseguito, è bene iniziare anche più precocemente il trattamento post-operativo cogli esercizi, con le applicazioni di correnti faradiche, ecc., per dar modo al tendine coi ripetuti movimenti di isolarsi e di formarsi una nuova sinoviale.

Perchè poi il muscolo attivo possa sostituire il paralizzato nella funzione che si desidera, è necessario che la riunione avvenga, specialmente per i muscoli lontani, prima che i loro tendini passino sotto le anse dei legamenti o sulle doccie che loro servono da puleggia; nel caso speciale dei muscoli della gamba, la riunione dovrà avvenire nel territorio di questa sopra del legamento anulare, delle doccie retromalleolari, ecc., dove i tendini modificano la loro direzione. Si può comprendere meglio la cosa con un esempio: volendo sostituire, in caso di piede valgo paralitico, al tibiale anteriore paralizzato il peroneo lungo, se, come è stato fatto da GHILLINI, si sutura il moncone centrale di questo tendine col periferico dell'altro, non nel territorio della gamba e sopra il legamento anulare, ma in quello del piede e sotto il detto legamento, per la direzione obliqua dall'esterno verso l'interno presa dal tendine del tibiale divenuto una continuazione di quello del peroneo, la contrazione di questo muscolo agirà di tanto meno in favore della flessione dorsale, di quanto la direzione del suo tendine terminale lo porterà ad abdurre l'avampiede inclinandolo così verso la cattiva posizione che si voleva vincere. Un corollario di ciò è, che per la contenzione dei tendini è della più grande importanza il rispettare per quanto si può le fascie ed il non incidere in modo assoluto i legamenti e le anse che fissano nei loro cambiamenti di direzione i tendini che devono agire nel senso del movimento desiderato. Un'incisione ad es. della fronda che limita sotto il legamento anulare lo spazio entro il quale deve passare l'estensore comune delle dita, porterebbe, in un innesto di questo (muscolo passivo) col tibiale anteriore (muscolo attivo) ad uno spostamento del tendine dell'estensore verso l'interno con effetto di varismo (Cfr. DUCHENNE).

Un aiuto molto efficace per la correzione della posizione viziata e pel suo mantenimento è dato dall'allungamento ed accorciamento tendineo. Io ho ricorso a questi mezzi nella maggior parte dei casi in accordo coi trapianti, ed ho così all'equilibrio mantenuto attivamente dai muscoli funzionanti aggiunto quello passivo delle trazioni tendinee. L'accorciamento è stato eseguito sempre coll'incisione trasversale e colla fissazione dei monconi nella posizione voluta dopo

corretta l'eccessiva lunghezza del tendine. È bene però non passare oltre certi limiti coll'accorciamento, poichè il movimento attivo del piede può, come è a me accaduto in un caso, perdere notevolmente nella sua estensione. Il più delle volte ho allungato il tendine col taglio a Z alla Bayer e raramente coll'incisione lunga obliqua: questi metodi mi sembrano più semplici e meno lesivi di quelli senza suture di Sporon od a zig-zag di Poncet.

Quando lo stesso tendine debba essere allungato od accorciato ed inoltre debba prender parte ad un trapianto, è buona cosa, per non accumulare le suture sulla stessa regione, che la riunione pel trapianto cada sull'altro tendine, eseguendo, a seconda del caso, un trapianto attivo od uno passivo. Ad es. nel piede talo, come a me è occorso, può essere indicato accorciare il tendine di Achille ed eseguire su di esso un trasporto di funzione dal peroneo lungo e dal tibiale posteriore; ora è buon consiglio eseguire questo trasporto di funzione con innesti ascendenti, poichè in tal caso le suture cadranno sul peroneo e sul tibiale e non sul tendine di Achille accorciato.

Le riunioni, che si eseguono in modo vario a seconda degli autori, avvengono quasi sempre fra tendine e tendine, di rado fra tendine e muscolo. Drobnik ha tentato di fissare il tendine direttamente sull'osso, ma senza risultato, poichè a poco a poco i legami fra essi cedettero. Poca stabilità pure devono dare le suture fra tendine e periostio raccomandate da Lange. Nelle mie prime operazioni il moncone che si trapiantava abbracciava, con un'ansa passata attraverso un occhiello del tendine che riceveva il trapianto, una parte di questo ed il tutto veniva riunito con suture. Ciò rendeva sicura la riunione, ma formava un grosso nodo che male era contenuto sotto la fascia, e qualche volta si immobilizzava con aderenze anche colla pelle. Negli ultimi casi, per togliere questa complicazione, ho tagliato di sbieco il tendine da trapiantarsi, gli ho fatto attraversare una piccola incisione eseguita nell'altro tendine a tutta spessezza e l'ho suturato in questa posizione, asportandone poi la porzione in eccesso. Per queste riunioni mi sono sempre servito della seta sottile, la quale fissa più solidamente ed in modo più duraturo del catgut, ed è benissimo tollerata se asettica e se tale si mantiene nei tessuti.

Intorno a ciò è necessario fare un'osservazione che riguarda il taglio della pelle. Come ho già detto non credo buona cosa il praticare su arti paralitici le lunghe incisioni di Drobnik, e per le stesse ragioni quelle oblique che dal di dietro dell'arto seguono un tendine che si trasporta anteriormente Le incisioni è bene siano longitudinali ed estese il meno che si può, sostituendo le troppo estese, piuttosto come consiglia Eve, con piccoli tagli separati da ponti cutanei sotto i quali si fanno passare i tendini, previa tunnelizzazione per via ottusa. Ha pure importanza il fare in modo che l'incisione cutanea non cada direttamente sopra il luogo ove si praticheranno le suture tendinee, poichè oltre alle aderenze che possono formarsi, negli arti paralitici la riparazione delle incisioni della pelle è tarda, ed attraverso questa o per mezzo delle anse di filo che le chiudono, i lacci di seta delle riunioni tendinee possono infettarsi secondariamente, e ciò vale specialmente per il tendine d'Achille che trovasi molto vicino

alla cute. È miglior cosa invece portare l'incisione cutanea il più che si può lateralmente al campo delle suture tendinee, il che può essere fatto, poichè gli organi, sui quali si opera, si lasciano spostare su larga estensione. Per la tarda riunione della cute è pure bene ritardare l'asportazione dei fili da sutura, fino ad es., al momento in cui si toglie l'apparecchio contentivo (21° o 28° giorno dall'operazione).

Se col solo trapianto tendineo si riesce ad equilibrare in qualche modo i diversi gruppi muscolari, di rado si raggiunge la correzione della posizione viziata o deforme, la quale può essere allontanata solo con atti complementari. A volte nel piede cavo può essere necessaria l'incisione della fascia plantare, mentre le tenotomie vere e proprie sono sostituite dagli allungamenti tendinei. In un caso di piede talo paralitico fortemente cavo con buona funzionalità dei flessori (piede prensile), oltre all'incisione della fascia plantare, a diversi trapianti ed accorciamenti tendinei, credetti buona cosa irrigidire coll'artrodesi l'articolazione astragalo-scafoidea, che era molto mobile e spostata, ed il risultato dell'atto operativo, benchè non avvenisse una saldatura ossea, fu ottimo.

Qualche volta non bastano le tenotomie ed i trapianti ad allontanare le posizioni deformi, e nei piedi paralitici inveterati, specialmente in quelli nei quali la paralisi è limitata, le alterazioni delle articolazioni e delle ossa sono a volte persino altrettanto gravi quanto nei piedi deformi congeniti.

Allora è necessario ricorrere al raddrizzamento forzato. Nel maggior numero dei casi basterà, dopo preparati i tendini da allungare e da trapiantare, correggere colle forze manuali l'alterata forma del piede, ma altre volte sarà necessario ricorrere a strumenti. In un caso ho adoperato quello di Thomas immediatamente dopo compiuto l'atto operativo cruento, ed in altri quello di Hoffa-Stille (modificazione dell'osteoclasta di Lorenz), una volta quattro giorni dopo eseguiti i trapianti, ed in altri casi allorquando fu completata la riunione delle parti molli. Forse sarebbe miglior cosa, quando è possibile prevedere la necessità di ricorrere a mezzi strumentali, praticare, come ho fatto in un caso, prima il raddrizzamento modellante, poi in secondo tempo i trapianti atti a conservare la posizione corretta del piede.

Coi mezzi che attualmente si pongono in pratica per il raddrizzamento modellante dei piedi deformi, sieno essi paralitici o congeniti, ben raramente sarà il caso di ricorrere ad atti cruenti sulle ossa, quali l'estirpazione dell'astragalo, o l'allontanamento di cunei d'osso, ecc., per dare al piede una posizione più corretta. Nei casi veramente eccezionali, nei quali sarà indicato ricorrere a tali operazioni demolitrici, sarà pure bene completare l'atto operativo equilibrando le trazioni sulle ossa coi trapianti tendinei, e cogli allungamenti ed accorciamenti accennati. Forse non accadrà mai di dovere ricorrere all'operazione di Phelps, poichè ciò che essa può dare è ottenuto con più vantaggio dal raddrizzamento incruento.

Io ho parlato finora di trapianti tendinei e non di trapianti muscolari, benchè in ultima analisi si compia effettivamente un trasporto del muscolo, la cui funzione solo interessa. Una porzione di tendine viene lasciata al muscolo,

perchè il produttore di forza conservi la sua unità anatomica, e perchè il tendine permette una più facile e sicura riunione nel punto dell'innesto, ma nel fatto essa non è la parte importante del trapianto. Tuttavia l'uso ha già consacrato questa denominazione, dalla quale non è bene allontanarsi anche perchè si potrebbero compiere pure trasporti di muscoli, nei quali il tendine non figura, e che appunto vengono denominati trapianti muscolari. Se non che, per le difficoltà del trasporto a distanza di un ventre muscolare o di parte di esso, per la facilità con la quale con tale atto operativo possono ledersi i vasi ed i nervi che lo animano, e per la non sicurezza di riunione nel punto dell'innesto a cagione della struttura e della facile lacerabilità delle fibre muscolari, un tale trapianto è poco usato, e sostituito, quando è possibile, da quello del tendine molto più adatto per questo scopo. Vi hanno casi tuttavia, nei quali il trapianto tendineo non può compiersi. Ad es, in un caso di atrofia da paralisi infantile limitata al deltoide con sublussazione posteriore dell'omero, mi chiesi se non fosse bene tentare di sostituire una porzione del gran pettorale in quel caso ben funzionante. Tecnicamente il trasporto avrebbe potuto compiersi. Infatti dopo distaccata alla linea di origine sulla clavicola e sulla regione superiore dello sterno una parte di muscolo pettorale sufficiente a sostituire il deltoide, questa poteva essere portata, dopo averla rovesciata verso l'esterno, sulla regione occupata dal deltoide, dove poteva venire fissata con sutura alla linea d'origine di esso sulla clavicola e sulla spina della scapola. I vasi ed i nervi del muscolo potevano venire conservati, poichè i tronchi principali danno a distanza rami distinti per le diverse porzioni del muscolo, e ciò rende facile la loro separazione e l'allontanamento fra esse. Ma l'atto operativo sarebbe riuscito complicato e senza nessuna sicurezza riguardo all'esito e perciò ritenni miglior cosa fissare in buona posizione l'articolazione scapolo-omerale coll' artrodesi e sostituire il movimento di elevazione del braccio, con quello scapolo-clavicolare, che colla fissazione al braccio poteva essere trasmesso — ed il risultato ha infatti corrisposto.

Quando, trattandosi del piede, le articolazioni sono state poste in posizione corretta, e si sono adattate le parti molli per mezzo dei trapianti, degli accorciamenti ed allungamenti tendinei, in guisa da mantenere il voluto equilibrio, l'arto viene immobilizzato sopra una stecca posteriore con plantare, per mezzo di una fascia inamidata, o posto in un apparecchio ingessato. La prima medicatura, se non esistono ragioni in contrario, è eseguita al levare dell'apparecchio, dal 20° al 28° giorno, ed allora si tolgono pure i punti della sutura cutanea. Il malato è alzato dal letto per solito verso l'8ª giornata dall'operazione e qualche giorno dopo gli si può permettere di camminare coll'aiuto di stampelle.

Il trattamento post-operativo ha la massima importanza, perchè oltre al compito di rendere nuovamente atti alla funzione muscoli rimasti fino a quel momento inattivi e di abituare alla nuova funzione quelli trapiantati, deve pure correggere gli errori dovuti all'incertezza ed insufficienza del metodo. In quasi tutti, il piede dopo il trapianto tende, in modo lieve, se si vuole, a portarsi verso la primitiva posizione viziata. Causa di ciò sono le trazioni che eser-

citano continuamente sulle ossa le capsule ed i legamenti articolari, che dopo la distensione tendono nuovamente a retrarsi, e lo squilibrio muscolare ancora esistente fra il gruppo che aveva prodotto la contrattura e l'antagonista, che non ha ancora acquistato col trapianto tuttora giovane la forza e la libertà d'azione che acquisterà in seguito. In questo periodo si manterrà quindi la correzione eseguendo giornalmente movimenti passivi atti ad opporsi efficacemente alla forza retraente delle parti molli, e si farà camminare il malato con un apparecchio che serva ad ipercorreggere la deformità. Drobnik adopera a questo scopo una trazione elastica fissata con cerotto, Hoffa usa il tubo elastico riunito alla scarpa e sotto il ginocchio. Io ho seguito lo stesso mezzo. Il tubo elastico può applicarsi da un lato solo del piede o da tutti e due, ed al bordo superiore della suola esistono, a questo scopo, uno o due occhielli. L'altra estremità del tubo disposto ad ansa è attaccata ad un uncino fissato in un apparecchio fatto all'uopo di tela resistente ed eseguito su misura, il quale si spinge in alto fino ad abbracciare il bacino. Nella notte la correzione del piede si affiderà ad un'adatta fasciatura. Contemporaneamente si useranno quei mezzi che servono a rinvigorire e ad educare i muscoli, e così si praticheranno una o più volte al giorno sedute di massaggio e di esercizi con resistenza, si faranno camminare gli operati a piede nudo (Drobnik), e si educheranno i muscoli a compiere i necessarii movimenti con appropriati esercizi attivi.

I mezzi ora accennati hanno naturalmente la massima importanza e dovranno essere continuati per lungo tempo, e non tralasciati specialmente durante l'impiego degli apparecchi a trazione, i quali colla loro azione sul piede tolgono lo stimolo a contrarsi appunto a quei muscoli che hanno la maggiore necessità di rinforzarsi, ai muscoli trapiantati ed ai muscoli deboli. La cura poi sarà completata coll'elettroterapia e coll'idroterapia. I risultati dell'operazione saranno tanto migliori, quanto maggiore sarà stata l'insistenza colla quale si sarà eseguito un ben diretto trattamento post-operativo.

***

Senza che sia stato apertamente dichiarato, da quanto ho detto fino qui, si può dedurre come il campo naturale del metodo dei trapianti tendinei per la cura della paralisi infantile sia l'arto inferiore e specialmente la gamba.

I trapianti tendinei trovansi del tutto a posto nella cura del piede paralitico, perchè mentre i muscoli che lo muovono sono in numero notevole, non si ha bisogno per una funzione abbastanza buona del piede di movimenti molto fini e differenziati. Oltre a ciò si prestano meglio che nelle altre regioni dell'organismo i rapporti anatomici locali all'esecuzione di un tale atto operativo. D'altra parte il piede è una delle regioni più frequentemente colte dalla paralisi infantile e molte volte basta migliorare la posizione di questo perchè rifunzionino muscoli delle altre sezioni dell'arto che sembravano inattivi, e perchè venga permessa la deambulazione ad un malato, il quale fino a quel momento non era in grado di sostenersi sulle gambe.

Io infatti in alcuni casi sono rimasto sorpreso dal vantaggio che traggono i malati migliorando loro semplicemente la posizione e la funzionalità del piede. Alcuni infermi trasportati all'Istituto Rizzoli senza la possibilità di mantenere la stazione eretta, e che si trascinavano alla meglio sul terreno coll'aiuto delle braccia, hanno dopo l'operazione riacquistato tanto rapidamente parte della forza perduta negli arti inferiori, da potere uscire dopo pochi mesi dallo stabilimento in condizioni di camminare coll'aiuto di un bastone ed anche senza alcun appoggio.

Fino ad ora quindi la pratica dei chirurgi si è notevolmente estesa nella cura del piede paralitico per mezzo dei trapianti tendinei, ed è utile forse tentare di raccogliere in breve le diverse formule che nei singoli casi sono state fino ad ora applicate, aggiungendo però che queste non potranno adattarsi sempre al caso che si ha innanzi, perchè ogni piede paralitico ha nello stato della funzionalità muscolare, della posizione viziata, o della deformità, una fisonomia propria che il chirurgo deve sapere cogliere e che deve guidarlo nel trattamento.

Prima di entrare peraltro in questa parte del mio lavoro desidero accennare ai casi di trapianti nella paralisi infantile, che si sono compiuti in altre regioni del corpo, e qui potrò essere breve, perchè non esistono molti casi nei quali questo trattamento sia stato applicato e con buon successo

Si è tentato di rendere possibile, nei casi di paralisi del quadricipite femorale, l'estensione della gamba per mezzo dell'innesto del sartorio nel tendine del retto anteriore. Goldthwait e Milliken avrebbero ottenuto un buon esito. A Vulpius ed a Hoffa non sarebbe riuscito che un risultato parziale, poichè sembra che il muscolo abbia a poco a poco ceduto alla distensione, e che mentre le contrazioni del sartorio erano in grado di sollevare la rotula e di fissarla, non fossero sufficienti per dare alla gamba una rigida posizione in estensione. Con molta probabilità il muscolo chiamato in aiuto del quadricipite è troppo debole per sostituirlo nella sua funzione, e lo stesso può pensarsi dell'estensore fascia lata che è pure stato adoperato per questo scopo (Hoffa). Per queste ragioni nei miei casi di paralisi del quadricipite ho creduto indicato non seguire gli innesti praticati finora, ed ho eseguito invece un trapianto multiplo sul tendine del retto anteriore dai muscoli posteriori. In 2 casi ho scelto a questo scopo il capo lungo del bicipite ed il semitendinoso. Il risultato immediato è buono, ma l'innesto è troppo recente per potere dare un giudizio definitivo.

Nella mano invece le plastiche ed i trapianti tendinei hanno fatto buona prova in casi di paralisi nel territorio del nervo radiale, non solo nella paralisi parziale, ma pure nella totale. Drobnik in un caso di paralisi parziale del nervo radiale, nel quale erano paralizzati l'estensore comune lungo delle dita, l'estensore del carpo ulnare, gli interossei e gli abduttori ed estensore del pollice, ottenne un abbastanza buon risultato innestando l'estensore radiale lungo del carpo nell'estensore comune lungo delle dita, e metà dell'estensore radiale breve del carpo nel tendine dell'estensore lungo del pollice. Furono possibili così movimenti di estensione nelle dita, che migliorarono molto le condizioni funzionali della mano. Franke considerando che i flessori non possono essere in grado di

compiere nel miglior modo il loro ufficio se non a mano estesa e non potendo produrne attivamente l'estensione, pensò coll'accorciamento del tendine dell'estensore radiale lungo del carpo di porre la mano semplicemente in modo meccanico nella posizione necessaria all'esecuzione del movimento di flessione delle dita. Perciò nei casi di paralisi del radiale combinando al trapianto sull'estensore delle dita di un muscolo attivo, il quale varierà a seconda delle circostanze, l'accorciamento dell'estensore radiale lungo e nel caso pure dell'estensore ulnare del carpo, e, se necessario, l'innesto, ad esempio, come ha eseguito Drobnik, dell'estensore radiale breve del carpo sull'estensore lungo del pollice, e l'uso di una stecca a trazione a molla la quale permetta la supinazione dell'avambraccio, si può concludere con Franke, che quando la lesione sia limitata al territorio del radiale, il moderno metodo operativo permette di dichiarare sotto l'aspetto funzionale guaribile una lesione, a cui non si sapeva provvedere fino ad ora in modo alcuno. Hoffa in un caso col semplice accorciamento dell'estensore del carpo radiale lungo, ed in un altro unendo a ciò il trapianto del flessore del carpo ulnare nell'estensore comune delle dita, ha egli pure ottenuto due buoni risultati. Trapianti in casi di paralisi nel territorio del radiale sono pure stati fatti da Rochet, il quale ha inoltre innestato il flessore superficiale delle dita ed i flessori del carpo, agli estensori delle dita e del carpo, passando attraverso lo spazio interosseo dell'avambraccio.

Nella mano è accaduto a me di dovere intervenire due volte e per la stessa alterazione. In due casi di paralisi infantile insieme a lesioni degli arti inferiori esisteva un'atrofia di tutti i muscoli dell'eminenza tenare di una mano. Di ciò la conseguenza più grave per la funzionalità della regione era l'impossibilità per il pollice dell'opposizione e dell'adduzione. Per ottenere questo movimento pensai indicato il trapianto di uno dei flessori sull'opponente, e scelsi per questo scopo il flessore superficiale del mignolo. Il tendine tagliato trasversalmente alla radice del mignolo prima della sua divisione, fu fatto uscire dal legamento trasverso del carpo lateralmente e distalmente all'osso pisiforme, nella regione più propria perchè per la direzione presa dalla parte terminale del tendine, questo servisse alla funzione desiderata, una volta fissato sul punto di inserzione dell'opponente. L'atto operativo fu pochissimo traumatizzante e si eseguì con tre piccole incisioni. L'esito tuttavia non ha corrisposto pienamente; in un caso è stato completamente nullo, nell'altro si potè ottenere una media adduzione del pollice.

La causa dell'insufficienza del trapianto deve più che tutto ascriversi alla debolezza del muscolo trapiantato, che nei miei casi era di deficiente funzione, e forse alla non sufficiente escursione del tendine scelto, e alla facilità colla quale contrasse aderenze nel lungo tunnel che esso percorse sotto la pelle prima di giungere a destinazione.

Un trapianto che accadrà di rado di dovere eseguire e che lascia molto incerti sulla sua efficacia è quello del deltoide sul tricipite in caso di paralisi di questo muscolo. È stato eseguito da Hoffa che ne dichiara l'esito semplicemente quale soddisfacente.

***

Con ciò ho finito di dare una rapida scorsa sui trapianti che si sono praticati finora nella paralisi infantile, fatta eccezione di quelli che riguardano il piede. Non sarà tanto facile dare uno sguardo d'insieme sopra questo metodo di cura applicato al piede paralitico. Come ho detto, le combinazioni dei trapianti e delle plastiche tendinee che si eseguono in questa regione sono in gran numero, poichè ogni caso ha una fisonomia speciale e deve essere operato in dipendenza di essa, ed ogni operatore applica poi il metodo con viste proprie. Tuttavia, tenendo fermi innanzi alla mente i risultati che gli studi della fisiologia del movimento hanno dato intorno alla funzione del piede e ponendoli in accordo colla conoscenza delle condizioni patologiche delle diverse specie di contrattura, si può teoricamente stabilire qualche dato che guiderà ad un'applicazione razionale del metodo.

Se nel piede paralitico le cause della posizione viziata fossero le sole muscolari, entro certi limiti sarebbe possibile applicare con molta frequenza una data formula ad una data posizione. Ma noi sappiamo già che al disequilibrio muscolare nel produrre lo spostamento articolare e la deformazione ossea, si aggiungono cause meccaniche, ad es. peso del piede, azione di quello del corpo, dei vestimenti, ecc., e che inoltre alcuni muscoli non funzionano per inattività. Tutte queste circostanze saranno da tenere innanzi alla mente ed il chirurgo cercherà, per quanto è possibile, di valutarne l'importanza e si regolerà in rapporto ad essa.

Di maggior interesse tuttavia, per chi si accinga a curare col metodo dei trapianti il piede paralitico, è la conoscenza esatta della fisiologia dei muscoli della gamba, poichè ad essi si limita quasi costantemente l'intervento, essendo che è dalla lesione quasi esclusiva di essi che è prodotta l'alterazione.

Di questi muscoli si possono distinguere due gruppi: l'uno formato da quelli che muovono esclusivamente le articolazioni tibio-tarsea e del tarso; l'altro dai motori delle dita. Questi però hanno pure azione sopra le articolazioni tarsee al di là delle quali essi passano per giungere a destinazione. La loro azione sulle dita per questo studio ha importanza secondaria, ed io non considererò tali muscoli che per quella sulle articolazioni tibio-tarsee e tarsee. Ciò vale specialmente per i muscoli anteriori, i quali in prima linea fanno sentire la loro azione sulle articolazioni del retropiede ed in seconda linea su quelle delle dita.

Al primo gruppo appartengono il tibiale anteriore, i due peronei laterali, il tricipite surale, il tibiale posteriore; al secondo, l'estensore proprio dell'alluce, l'estensore comune delle dita, il flessore proprio dell'alluce ed il flessore delle dita. Il peroneo anteriore, il quale qualche volta pure manca, non è che una dipendenza dell'estensore delle dita, che ha in comune con esso la funzione di flessore abduttore, ed io ne ho perciò fatta astrazione.

L'azione dei singoli muscoli non è mai limitata ad una sola articolazione, ma il movimento che producono è dato dalla somma dei movimenti di due o più

fra queste articolazioni, fatto che rende complicate le leggi fisiologiche del movimento del piede. Le articolazioni, che meritano sotto questo aspetto speciale considerazione, sono l'astragalea superiore o talo crurale, l'astragalea inferiore, e la trasversa del tarso od articolazione di Chopart.

L'astragalea superiore esegue un movimento a cerniera della ampiezza da 60° a 70°. L'astragalo gira attorno ad un asse pressochè frontale ed orizzontale, e la media posizione dell'osso corrisponde a quella ad angolo retto sulla gamba, che il piede tiene nella stazione eretta. Questa articolazione compie ampi movimenti di flessione e di estensione: gli altri movimenti possibili, e cioè supinazione ed adduzione insieme coll'estensione, pronazione ed abduzione nella flessione, in dipendenza della direzione dell'asse sono di così poca ampiezza che possono venire trascurati. L'astragalea inferiore, che anatomicamente deve considerarsi come divisa in due, cioè l'anteriore o talo - calcaneena - navicolare, e la posteriore o talo - calcaneena, nel senso meccanico non è invece che un'articolazione sola, che come l'astragalea superiore funziona a cerniera. L'asse di rotazione di essa può considerarsi come l'asse di un cono di cui la superficie forma un segmento della superficie d'articolazione dell'astragalea posteriore. Il cono rivolge la sua base posteriormente e l'apice è diretto verso l'innanzi, l'alto e l'indentro.

Per la direzione dell'asse di rotazione i movimenti principali dell'articolazione saranno la pronazione e la supinazione legati rispettivamente all'abduzione ed all'adduzione. L'articolazione compirà pure movimenti di estensione e di flessione, ma più limitati dei precedenti; l'estensione andrà unita alla supinazione ed all'adduzione, la flessione invece alla pronazione ed all'abduzione. Saranno gli stessi movimenti compiuti dall'astragalea superiore, ma per il valore dell'escursione da numerare in senso inverso, poichè in questa la flessione e l'estensione superano notevolmente le altre. Combinando i movimenti delle due articolazioni si può ottenere un aumento dell'escursione del piede nella flessione e nell'estensione, tantochè questo può percorrere dall'una posizione all'altra un angolo retto. Naturalmente il massimo grado di flessione sarà unito con l'abduzione e la pronazione, quello di estensione coll'adduzione e la supinazione.

Mentre movimenti di qualche importanza non sono permessi fra il cuboide e lo scafoide, perchè riuniti fra loro da articolazioni poco o nulla movibili, il cuboide invece può spostarsi con sufficiente ampiezza sul calcagno, e questo movimento va d'accordo con uno spostamento dello scafoide sopra la testa dell'astragalo. Queste due articolazioni anatomicamente ben distinte formano un'unità meccanica che ha preso il nome di articolazione trasversa del tarso, od articolazione di Chopart. Essa permette una rotazione dell'avampiede sul retropiede attorno ad un asse pressochè sagittale. Perciò noi possiamo considerare questa articolazione come in grado di compiere esclusivamente movimenti di pronazione e supinazione, i quali peraltro coi simili movimenti che possono prodursi nella astragalea inferiore presentano questa differenza che la pronazione e la supinazione dell'articolazione di Chopart sono limitate all'avampiede, mentre quelle dell'astragalea inferiore traggono pure seco il calcagno, che gira insieme all'avampiede attorno all'astragalo.

Si comprende facilmente come dal lavoro d'insieme delle tre articolazioni ora eccennate si possano avere diverse combinazioni di movimento, del quale non sarà sempre facile riconoscere la parte che spetta all'una ed all'altra di esse, e per la stessa ragione pure nel piede paralitico riescirà difficile distinguere esattamente in qual modo e per quale grado di spostamento esse abbiano concorso a produrlo.

I muscoli della gamba colle loro contrazioni muovono queste tre articolazioni, ma ciascuno in modo speciale. Perchè si possa dare una rapida occhiata sopra la loro funzione fisiologica sulle tre articolazioni dette, è bene riunire questi muscoli in gruppi per rispetto al movimento che producono. Intanto tutti concorrono alla flessione od all'estensione del piede.

Prescindendo dal gruppo muscolare anteriore (tibiale anteriore, estensore proprio dell'alluce, estensore comune delle dita), gli altri sono tutti estensori del piede, poichè passano dietro l'asse dell'articolazione astragalea superiore. Il più forte di tutti nella qualità di estensore, sia per la massa muscolare che per la lunghezza del suo braccio di leva, è il tricipite surale, che sorpassa di circa nove volte la quantità di lavoro che nel movimento di estensione possono produrre gli altri suoi congeneri. Ad esso segue il flessore proprio dell'alluce, ed in linea discendente riguardo alla loro importanza nel movimento detto, il peroneo lungo, il tibiale posteriore, il flessore comune delle dita ed il peroneo breve (Dalla Rosa). Il movimento di estensione prodotto dall'insieme di questi muscoli, è di 4 volte più forte di quello di flessione, e la ragione di ciò sta nel fatto che agli estensori spetta il compito di impedire che avvenga il cadere innanzi del corpo durante il cammino, o durante la stazione eretta, nella quale la linea di gravità passa anteriormente all'asse dell'articolazione astragalea superiore.

Nel gruppo dei flessori (tibiale anteriore, estensore proprio dell'alluce, estensore comune delle dita) occupa il primo posto per la quantità di lavoro che può produrre sulla astragalea superiore il tibiale anteriore, il quale esercita un'azione doppia di quella degli altri presi insieme. Al tibiale anteriore segue nella flessione l'estensore proprio dell'alluce e da ultimo l'estensore comune delle dita, che esplica la sua azione specialmente sull'astragalea inferiore.

La considerazione fatta sulla deficienza dei muscoli flessori in confronto degli estensori ci porta a comprendere la ragione della posizione equina come una delle più frequenti fra quelle del piede paralitico. Per l'importanza della massa muscolare che presiede all'estensione del piede sulla gamba, nella poliomielite anteriore meno facilmente si avrà una paralisi dei muscoli estensori di quella dei flessori, che presentano un numero di fibre molto minore. Oltre a ciò siccome la posizione di riposo, sempre a causa della prevalenza dei muscoli posteriori, è quella di estensione, in questa avverrà facilmente la produzione della contrattura, tanto più che essa può essere favorita dal più facile affaticarsi dei deboli flessori e dalle cagioni di ordine meccanico, cui si è accennato in principio.

Sull'articolazione astragalea inferiore agiscono nel senso di pronatori abdut-

tori i due peronei laterali, ad a questi segue l'estensore comune delle dita. Duchenne ha dato molto valore all'azione del peroneo lungo nella sua qualità di ausiliario necessario del tricipite surale. Questo muscolo nel produrre il movimento di estensione abbassa fortemente il bordo esterno del piede, a cui la sua forza è trasmessa per mezzo del potente legamento calcaneo-cuboideo inferiore, mentre a causa della mancanza di legamenti forti fra il calcagno e la serie delle ossa che formano il bordo interno del piede, questo è abbassato con così debole forza che cede ad ogni lieve resistenza. A questa mancanza supplisce il peroneo lungo, che durante il movimento di estensione abbassa il rialzo sottometatarseo dell'alluce ed aumenta la volta del piede. La sua paralisi porta quindi, secondo Duchenne, alla produzione del piede piatto. Insieme con questa funzione questo muscolo produce pure una forte pronazione del piede e, secondo R. Fick, tiene il primo posto fra i muscoli capaci di eseguire questo movimento.

A produrre quello di supinazione e di adduzione concorrono il tricipite surale, il tibiale posteriore, il flessore proprio dell'alluce ed il flessore comune delle dita, anche questi seguentisi nell'ordine della loro importanza funzionale. Pure in questo gruppo il tricipite surale sorpassa notevolmente gli altri muscoli. Il tibiale posteriore compie la metà d'azione di questo.

Fra i muscoli che agiscono sopra l'articolazione astragalea inferiore non sono stati nominati il tibiale anteriore e l'estensore proprio dell'alluce, e ciò per la ragione che questi non possono esercitare che una debole azione sopra tale articolazione: l'estensore proprio dell'alluce solo nel senso della pronazione, il tibiale anteriore indifferentemente in quello della supinazione e della pronazione. Quest'ultimo fatto avviene perchè la linea di trazione del tendine del tibiale anteriore corre in uno dei piani determinati dall'asse dell'articolazione astragalea inferiore, e quindi basta un lieve spostamento, al di qua od al di là del piano detto, eseguito dal tendine nell'anello piuttosto largo entro cui passa nel legamento, per determinare un lieve movimento in un senso o nel senso contrario. Simili spostamenti nella direzione del tendine per un allontanamento dell'inserzione di esso dalla sua posizione di riposo possono pure avvenire quando altri muscoli facciano deviare il piede in un senso o nell'altro. Duchenne nota che il tibiale anteriore manifesta il massimo della sua azione quale adduttore quando esiste una resistenza alla flessione del piede, e quindi in certi casi di contrattura dei muscoli estensori.

Il tibiale anteriore può però fare eseguire all'avampiede un movimento di supinazione mettendo in gioco l'articolazione trasversa del tarso della quale è il più forte supinatore. I muscoli che gli seguono in questa azione sono il tibiale posteriore, il flessore proprio dell'alluce, il flessore comune delle dita e l'estensore proprio dell'alluce, mentre riescono a produrre il movimento di pronazione il peroneo lungo, il peroneo breve, e l'estensore comune delle dita.

La funzione dei singoli muscoli sulle articolazioni del retropiede e la loro importanza rispettiva in confronto l'uno dell'altro, possono riconoscersi a colpo d'occhio dalla tavola seguente, dalla quale si potranno pure distinguere i muscoli che hanno funzione congenere oppure antagonista.

MUSCOLI	Flessione	Estensione	Adduzione	Abduzione	Pronazione	Supinazione	Denominazione dei muscoli secondo la loro funzione
Tibiale anteriore (TA)	1° (1)	..	..	..	..	2°	Flessore, supinatore.
Estensore proprio dell'alluce (EP)	3°	..	..	..	..	6°	Flessore, supinatore.
Estensore lungo delle dita (ED).	2°	..	..	3°	3°	..	Pronatore, abduttore, flessore.
Peroneo breve (PB)	..	6°	..	2°	2°	..	Abduttore, pronatore, estensore.
Peroneo lungo (PL)	..	3°	..	1°	1°	..	Abduttore, pronatore, estensore.
Tricipite surale (A)	..	1°	1°	..	..	1°	Estensore, adduttore, supinatore.
Tibiale posteriore (TP)	..	4°	2°	..	.	3°	Adduttore, supinatore, estensore.
Flessore proprio dell'alluce (FP).	..	2°	3°	..	..	4°	Estensore, adduttore, supinatore.
Flessore lungo delle dita (FD) .	..	5°	4°	..	..	5°	Estensore, adduttore, supinatore.

(1) I numeri indicano l'importanza rispettiva dei muscoli per la indicata specie di movimento.

***

Nei piedi paralitici difficilmente si ha la permanenza di funzione di un muscolo solo e la scomparsa di tutti gli altri. Anche ammesso che le cagioni che producono la contrattura indipendentemente dall'alterata funzione muscolare e dalla ineguale ripartizione della paralisi, non entrassero a complicare il quesito, sarebbe sempre difficile distinguere dall'effetto prodotto la parte che spetta ai muscoli funzionanti. Infatti riesce arduo anche nelle condizioni normali lo stabilire esattamente quale sia il prodotto del lavoro di due o più muscoli che entrano insieme in azione, e ciò per la mancanza di conoscenza esatta della forza che essi impiegano, e del complicato gioco di due o più articolazioni poste contemporaneamente in movimento. Io ho dato un rapido accenno su quanto la fisiologia sa dirci in proposito, e questo basta per dimostrare che riguardo ad alcuni movimenti coordinati di più articolazioni sotto l'azione contemporanea di più muscoli dovremo dichiararci soddisfatti di un giudizio approssimativo.

In alcuni casi è possibile pure dare un giudizio esatto. È facile ad esempio concludere che dalla contrazione simultanea del tibiale posteriore e del tibiale anteriore avremo la supinazione e la flessione del piede, poichè la debole azione di estensione del tibiale posteriore è neutralizzata dal tibiale anteriore che è il più forte flessore dell'articolazione astragalea superiore, e quindi l'azione contemporanea dei due muscoli su questa articolazione porterà ad una flessione del piede. Sopra le altre due articolazioni sappiamo che questi muscoli agiscono ambidue nel senso della supinazione, e l'effetto quindi della loro contrazione

sarà una posizione del piede in flessione, supinazione ed adduzione. Come pure nessuna difficoltà si avrà a comprendere che il tricipite surale più il tibiale posteriore daranno l'estensione e la supinazione, che il tibiale anteriore ed i peronei laterali porranno il piede nella pronazione e flessione, perchè la debole azione estensoria dei peronei laterali è vinta dalla forte azione flessoria del tibiale anteriore, mentre questo non può opporsi alla forza pronatoria che i peronei laterali possiedono; e così ancora che i peronei laterali ed il peroneo anteriore daranno come effetto una pronazione ed estensione, poichè la debole azione nel senso della flessione del peroneo anteriore è superata da quella di estensione dei peronei laterali. E così gli esempi facili potrebbero moltiplicarsi, e per farlo basta consultare la tavola suesposta, ma il più delle volte quando un certo numero di muscoli entrano in azione, dei quali alcuni hanno funzione antagonista, sarà possibile errare nello stabilire la risultante della combinazione delle loro forze, quando anche essi mettano in gioco tutta la potenza di cui sono capaci. La clinica può fino ad un certo punto darci delle nozioni sopra l'effetto di tali azioni coordinate. Ad esempio, in casi molto semplici, non frequenti ad incontrarsi nella pratica, quando esista paralisi di un solo muscolo, potremo riconoscere l'effetto prodotto dal libero funzionare degli altri, come pure nel caso di lesioni periferiche di un tronco nervoso o di qualche ramo di questo, la mancanza di funzione dei muscoli da essi innervati permetterà la funzione esclusiva di quelli la cui innervazione è rimasta intatta, e quindi permetterà pure il giudizio sul prodotto della loro azione combinata. Per non estendermi troppo senza ragione su tale questione non accennerò a casi ben noti di paralisi di tronchi nervosi (ad esempio, a quella dello sciatico popliteo esterno).

Duchenne nel suo lavoro sulla fisiologia del movimento ha tentato di indagare appunto l'azione fisiologica dei gruppi muscolari nella paralisi e dallo studio dei casi che sono caduti sotto la sua osservazione e sotto quella di altri che lo hanno seguito, si può giungere ad alcune conclusioni, che è utile riportare qui.

Alcuni dei risultati dell'esame clinico si trovano perfettamente d'accordo colle conclusioni a cui si poteva giungere coll'analisi delle poche nozioni di fisiologia date sopra, tenendo sempre presente però che il giudizio non può essere che approssimativo in ragione delle cause che si aggiungono alle contrazioni muscolari nel produrre la contrattura, e della possibilità che i muscoli non esplichino tutto il lavoro di cui sono normalmente capaci perchè attaccati in parte dalla paralisi. Si è osservato infatti che la paralisi del tibiale anteriore porta alla formazione di un piede equino diretto. Noi sappiamo appunto che il tibiale anteriore è un potente flessore, e che la sua azione è indifferente riguardo all'astragalea inferiore: quindi della sua mancanza il gruppo anteriore non si risente che nell'azione flessoria da esso posseduta. Il piede perciò verrà esteso per la funzione preponderante dei muscoli posteriori, senza che questi gli facciano subire movimenti laterali perchè i muscoli posteriori riguardo a questi sono equilibrati dagli antagonisti. Col tempo tuttavia la mancante funzione del tibiale anteriore può in piccola parte essere compensata per adattamenti degli altri muscoli del gruppo anteriore. L'estensore proprio dell'alluce più frequente-

mente dell'estensore delle dita si ipertrofizza e tenta sostituire il tibiale anteriore nella sua funzione. Si mostrano allora i segni di questo aumento nella funzionalità del muscolo, poichè la prima falange dell'alluce si estende ad angolo retto sopra il metatarso, ed il tendine ingrossato fa un forte rialzo al collo del piede, quasi quanto quello del tibiale del lato sano. Anche soltanto da questi segni si può essere indotti a pensare ad una paralisi del tibiale anteriore. La posizione speciale presa dall'alluce nell'ipertrofia compensatoria dell'estensore proprio rende dolorosa e difficile qualunque calzatura. Anche per questa ragione è indicato il suo trapianto nel tibiale anteriore. Se non che l'allontanamento completo della funzione dell'estensore proprio dà all'alluce la tendenza a prendere la posizione valga, poichè a questa è trascinato dall'azione del pedidio, che è diretto verso l'esterno. È bene quindi dietro tale osservazione, che io ho fatto in un caso, eseguire soltanto il trapianto parziale, o coll'innesto del moncone periferico nell'estensore delle dita affidar a questo la funzione dell'estensore proprio dell'alluce.

Disturbi consimili a quelli della paralisi del tibiale anteriore si avranno nei casi di paralisi dell'estensore delle dita. Se non che l'equinismo in tali condizioni sarà meno grave a causa della minore funzione flessoria del muscolo paralizzato in confronto a quella del tibiale anteriore, anche ammettendo che la deficiente funzionalità dei pronatori abduttori della articolazione astragalea inferiore porti ad uno spostamento in questa verso la supinazione e l'adduzione, nelle quali la punta del piede è maggiormente abbassata. Quindi la posizione del piede in tale paralisi sarà l'equina con supinazione ed adduzione, non di grado notevole a causa della permanente funzione dei peronei laterali, i quali qualche volta si ipertrofizzano, ed in tal caso dànno al piede la posizione dell'equino diretto.

Secondo Duchenne uno dei segni che parla per la ipotesi della paralisi dell'estensore delle dita è lo sporgere del cuboide e dello scafoide sul dorso del piede, poichè l'estensore delle dita sarebbe ausiliario dei deboli legamenti dorsali calcaneo-cuboidei, e astragalo-scafoidei.

Se alla paralisi dell'estensore delle dita si unisce quella dei peronei laterali, per la mancanza di ogni funzione antagonista ai muscoli agenti sull'astragalea inferiore nel senso della supinazione ed adduzione, alla posizione equina si aggiungerà quella in forte varismo. Il varismo e l'equinismo acquisteranno poi il massimo grado quando pure tutto il gruppo anteriore sarà paralizzato. In questo caso i muscoli colpiti saranno quelli innervati dallo sciatico popliteo esterno, e la posizione assunta dal piede sarà consimile a quella che si osserva nella lesione del tronco nervoso.

Nella paralisi del gruppo laterale, peroneo lungo e peroneo breve, si renderà evidente la mancanza del movimento di pronazione e abduzione nell'astragalea inferiore. Il piede avrà tendenza a portarsi nella posizione di supinazione ed adduzione specialmente per l'azione del tricipite surale e del tibiale posteriore. Nella paralisi isolata di uno dei due muscoli, il piede si conterrà diversamente a seconda che il paralizzato sarà il peroneo breve od il lungo. Nel primo caso, mancando il muscolo più adatto a produrre isolatamente la pronazione e l'abduzione, questi movimenti non potranno essere generati che con grande difficoltà

per mezzo dell'azione simultanea dell'estensore delle dita e del peroneo lungo. I malati presentano per solito un grado notevole di varismo colle deformazioni articolari ed ossee proprie di questo stato.

Il peroneo lungo porta colla sua paralisi a disturbi dello stesso genere. Il varismo è però meno accentuato, ma in compenso si fanno evidenti i segni della mancata azione muscolare sul bordo interno del piede che diviene piatto (DUCHENNE).

Del gruppo posteriore merita considerazione il tricipite surale. Una forma nitida di paralisi del solo tricipite surale è stata da me osservata in un caso di paralisi infantile. In questo era avvenuta la forma di piede talo diretto, senza l'abduzione e pronazione che si riterrebbe caratteristica della paralisi del tricipite (piede talo valgo) come conseguenza legittima delle premesse sulla fisiologia del movimento esposte sopra. Per la mancanza delle trazioni esercitate sulla tuberosità del calcagno dal tendine d'Achille, i muscoli del piede che si originano dal calcagno, che non erano stati attaccati dalla lesione, lo avevano abbassato ed avevano prodotto un piede cavo di grado notevole. Il gruppo muscolare anteriore della gamba non paralizzato, una volta che il massimo della flessione nell'articolazione astragalea superiore era stato raggiunto, aveva manifestato la sua azione col trascinare verso l'alto l'avampiede, che per la grave forma cava della volta aveva preso una direzione quasi verticale. Ciò aveva causato una sublussazione dell'articolazione trasversa del tarso, e lo scafoide ed il cuboide sporgevano sotto la pelle. Il piede per l'aumento di funzione dei flessori delle dita aveva acquistato la proprietà prensile della mano, e poteva fissare nel cavo della pianta, fra i metatarsi, le dita ed il calcagno, oggetti di una certa grandezza.

Con probabilità questa forma di piede talo avverrebbe con maggiore frequenza se la lesione si mantenesse limitata al solo tricipite, poichè, come nel mio caso, il tibiale posteriore potrebbe assumersi la parte di supinazione ed adduzione esercitata normalmente dal muscolo paralizzato, ed aversi così la produzione di un talo diretto. Ma per solito nelle forme di piede talo causate da paralisi infantile la lesione è molto diffusa, e spesso il tibiale posteriore è pure colto dalla paralisi ed inadatto a sostituire colla sua ipertrofia il tricipite surale nella sua azione sull'articolazione astragalea inferiore, ed in questi casi il piede talo non è più diretto ma valgo, per la prevalenza dei muscoli dotati della funzione di pronazione ed abduzione. Non è necessario aggiungere che la forma del piede talo varierà notevolmente coll'estendersi della paralisi ai diversi muscoli della gamba e del piede, e, ad esempio, se insieme al tricipite si avrà la paralisi dei peronei o dell'estensore delle dita, il piede talo sarà pure varo; se dei flessori delle dita e dei muscoli della pianta del piede, sarà non più cavo ma piatto, ecc.

***

I pochi esempi dati fanno conoscere che le combinazioni di paralisi muscolari per il numero dei muscoli presi e per il grado di alterazione sono innumerevoli, e ciò prova la verità di quanto ho detto sopra riguardo alla notevole

varietà di casi nel piede paralitico. Gli esempi accennati non danno che un'idea molto limitata di alcune delle più semplici combinazioni, ma possono mettere sulla via il chirurgo a stabilire il più possibilmente in modo esatto un giudizio sulle cause muscolari che nel caso che gli sta innanzi hanno prodotto la contrattura, le quali cause appunto desidera allontanare. I mezzi che egli pone in opera per giungere a ciò possono essere logicamente dedotti da quanto è stato detto. Alcuni muscoli che hanno una funzione che è nella massima parte pure esercitata da altri, i quali hanno sufficiente potenza per sostituirli, potranno essere trasportati *in toto* a compiere la funzione di cui si sente il maggiore bisogno. Ho già accennato al tibiale posteriore come adatto per questo trapianto: la sua funzione sopra l'articolazione astragalea superiore e sull'inferiore potrà essere facilmente esercitata dal tricipite surale, quella supinatoria sulla trasversa del tarso dal tibiale anteriore.

In altri casi la retrazione capsulare e ligamentosa, le deformità articolari ed ossee, renderanno inutile o dannosa l'azione del muscolo o la sostituiranno, ed esso sarà con molto vantaggio tolto e portato ad esercitare un'azione migliore. Come pure qualche muscolo di cui la funzionalità in un dato senso non è assolutamente necessaria, potrà tutto servire a scopo di trapianto, e la sua funzione potrà essere affidata ad un congenere. Ho già accennato riguardo a ciò ai due peronei laterali, all'estensore proprio dell'alluce, ecc. Sembrami pure che contrariamente a quanto pensa Drobnik, anche il flessore delle dita si trovi in queste condizioni, perchè al forte muscolo flessore proprio dell'alluce è affidata la parte principale della funzione flessoria delle dita, colla sua azione sull'alluce e sul 2° dito per mezzo della anastomosi che esso ha col flessore delle dita. A causa dell'importanza secondaria che hanno le ultime tre dita nel mantenimento dell'equilibrio, basterà per questo l'innesto del moncone periferico nel flessore proprio dell'alluce (1).

Il chirurgo potrà difficilmente sperare nella possibilità di ripristinare in modo completo la funzione normale, quindi dovrà cercare nei più dei casi di dare maggior potenza a quei muscoli che producono il movimento più adatto a favorire la stazione eretta o la deambulazione. Il piede equino varo oppone il più grave ostacolo al camminare, colla posizione estesa, supina ed addotta, che la contrattura gli ha fatto prendere. In tal caso è necessario migliorare la funzione del tibiale anteriore e specialmente dell'estensore delle dita, il quale rende più notevole la flessione del piede coll'abduzione e la pronazione. Il piede che entro i limiti del movimento articolare normale può mettersi in questa posizione, si presta bene alla deambulazione.

Quando la distruzione muscolare è tale da fare perdere ogni speranza in un ritorno della motilità, e si voglia pure in questi casi ricorrere alla fissazione tendinea delle articolazioni per mezzo degli accorciamenti dei tendini e dei tra-

(1) Se chi legge passa in rassegna i diversi muscoli e li analizza per riguardo alla loro funzione, può facilmente da sè decidere di quali sarà il caso di eseguire un trapianto totale, e di quali soltanto parziale. Questi esempi non sono stati dati che per servire di guida.

pianti, sarà nella posizione ora detta che verrà fissato il piede. Poichè sembra che pure in casi di articolazione ciondolante riesca più vantaggiosa dell'artrodesi la fissazione tendinea, rendendo essa l'andatura più elastica e permettendo al piede, sebbene limitatamente, di svilupparsi sul terreno (VULPIUS). Colla fissazione tendinea nello stesso tempo si toglie la possibilità di un disturbo dell'accrescimento che si verifica qualche volta coll'artrodesi. I casi di paralisi completa da me operati colla fissazione tendinea, e cioè aumentando e distribuendo in modo adatto la trazione dei tendini attorno all'articolazione cogli accorciamenti o coi trapianti, parlano essi pure in questo senso, ma sono troppo recenti perchè permettano un giudizio sicuro. Infatti si può sospettare che la fissazione ceda a poco a poco sotto gli insulti meccanici a cui il piede è sottoposto, e che ritorni il primitivo stato di rilasciamento articolare. È necessario quindi osservare questi operati per lungo tempo per definire quale delle due operazioni debba essere preferita. In questi casi di paralisi totale i trapianti e gli accorciamenti saranno circa gli stessi che si compiono nelle paralisi parziali per quella data forma di posizione viziata, se l'articolazione ha tendenza verso una di queste.

*
* *

Io dovrei ora per ogni posizione viziata presa dal piede paralitico stabilire quali siano i trapianti, gli accorciamenti ed allungamenti da preferirsi, ma ciò non è possibile fare che in modo approssimativo. Un'occhiata data più sotto, dove ho riprodotto coll'aspetto di formula quanto è stato fatto da me e da altri nei singoli casi, convincerà che, come ho detto ripetutamente prima, la maggior parte di essi vanno trattati diversamente l'uno dall'altro, a seconda delle varie condizioni da essi presentate. Raggruppo i casi sotto queste classi: 1. Piede equino; 2. Equino-varo; 3. Valgo; 4. Talo.

Piede equino.

In questa forma i flessori potranno essere con vantaggio accorciati e gli estensori allungati. Per solito basta accorciare il tibiale anteriore o l'estensore delle dita ed allungare il tricipite surale, e ciò può essere sufficiente per allontanare l'equinismo anche senza trapianti. Spesso si ha la paralisi del tibiale anteriore e l'estensore proprio dell'alluce è ben funzionante, anzi ipertrofico. In tal caso è indicato il trapianto dell'estensore proprio sul tibiale anteriore. Se l'estensore delle dita è attivo, una metà di esso potrà essere portata sul tibiale anteriore, ed in caso di bisogno si rinforzerà l'estensore delle dita con uno dei peronei laterali, il che secondo VULPIUS sarebbe miglior cosa del trasporto diretto del peroneo nel tibiale. Non ostante che la paralisi sia parziale, il più spesso sarà conveniente rinforzare i muscoli anteriori col gruppo posteriore o col laterale, e naturalmente nello stesso modo si agirebbe se la paralisi dei flessori fosse totale. Si sceglierà poi l'uno o l'altro muscolo a seconda dei casi. Quelli maggiormente adoperati sono i peronei laterali, il tibiale posteriore od il tendine d'Achille, da trapiantare ora in totalità ora in parte sul tibiale anteriore o sull'estensore delle dita.

Le formule (1) più usate nel piede paralitico equino sono state le seguenti:

da VULPIUS:

1. $EP = ta$, $ed <$ 2. $EP = ed$, $ta <$

3. $\frac{1}{2} ED = ta$, $\frac{1}{2} PL$ oppure $\frac{1}{2} PB = ed$

da EVE:

4. $TP = ta$, $PB = ed$ 5. $PB = ta$, $PL = ed$

da HOFFA:

6. $ta = ED$ 7. $\frac{1}{2} A = ta$

(1) Per non occupare troppo spazio e rendere più rapida la lettura delle formule di trapianti usate nel piede paralitico, e perchè a colpo d'occhio si possano porre a confronto l'una coll'altra per coglierne le differenze, ho pensato di sostituire all'intera denominazione del muscolo le iniziali, e designare i trapianti, gli accorciamenti e gli allungamenti con segni convenzionali. I muscoli quindi sono trascritti nel seguente modo:

TA, tibiale anteriore;
EP, estensore proprio dell'alluce;
ED, estensore lungo delle dita;
PL, peroneo lungo;
PB, peroneo breve;
A, tendine d'Achille (tricipite surale);
TP, tibiale posteriore;
FP, flessore proprio dell'alluce:
FD, flessore delle dita.

Inoltre, il segno =, significa trapianto; il <, accorciamento; il >, allungamento. Si riconosce il modo come è eseguito il trapianto ponendo mente a quanto segue. Il muscolo funzionante è scritto con lettere maiuscole, il paralizzato con minuscole. Il trapianto attivo o discendente, ad esempio, dell'estensore proprio dell'alluce (*EP*), muscolo sano, sul tibiale anteriore (*ta*), muscolo paralizzato, è trascritto in questo modo: $EP = ta$, e cioè ponendo il muscolo attivo prima del muscolo paralizzato. Invece il trapianto passivo od ascendente, col porre il muscolo paralizzato al primo posto ed il muscolo sano al secondo. Ad esempio, $pl = PB$ significa che il peroneo lungo paralizzato è stato riunito al peroneo breve sano con un innesto ascendente o passivo. Il trapianto parziale è indicato da una frazione posta innanzi al muscolo, la quale corrisponde circa alla porzione di questo, che è stata trapiantata. Ad esempio, $\frac{1}{2} A = pl$ significa che metà del tricipite surale (muscolo attivo) è stata trapiantata nel peroneo lungo (muscolo paralizzato). Con queste delucidazioni la lettura delle formule è facile. Porterò ad esempio una delle più complesse da me praticata in un caso di piede equino varo:

$$TP = ed$$
$$\tfrac{1}{2} A = pb$$
$$EP = ta$$
$$ep = ED$$
$$A >$$

Essa viene letta così: trapianto discendente del tibiale posteriore sull'estensore delle dita, di metà del tricipite surale sul peroneo breve, dell'estensore proprio dell'alluce sul tibiale anteriore. Il tibiale posteriore, il tricipite surale, l'estensore proprio dell'alluce sono muscoli funzionanti, mentre l'estensore delle dita, il peroneo breve ed il tibiale anteriore sono inattivi. L'ultima parte della formula poi viene letta: trapianto periferico dell'estensore proprio sull'estensore delle dita, divenuto attivo dopo il trapianto del tibiale posteriore, ed allungamento del tricipite surale.

da CODIVILLA:

8. $\frac{1}{2} ED = ta$
$A >$
$ta <$

9. $PL = ta$
$pl = PB$
$ta >$
$A <$

10. $EP = ta$
$ep = ED$
$ED <$
$A >$

Piede equino varo.

Alcune delle cose dette per il piede equino valgono anche per l'equino varo, poichè in questo si ha pure una deficienza del gruppo anteriore. In più si osserva la paralisi dei muscoli agenti sulla articolazione astragalea inferiore nel senso della pronazione ed abduzione. Il tibiale anteriore sarà meno frequentemente preso dalla lesione che non l'estensore delle dita, del quale sarà cura del chirurgo, con opportuni trapianti, migliorare la funzione od a cui cercherà ridarla, se completamente perduta. La funzione dell'estensore delle dita infatti è, per quanto è stato detto precedentemente, in questi casi la più vantaggiosa per la deambulazione. Il più delle volte non si potrà togliere la forza dai peronei laterali, che sono quasi costantemente lesi in modo grave, e si sarà obbligati di cercare un aiuto nel tricipite surale, nel tibiale posteriore, nel flessore delle dita. Va da sè che quando nel gruppo paralizzato esistono muscoli funzionanti di cui un trasporto sui congeneri può riuscire vantaggioso, questo sarà fatto prima d'ogni altra cosa, e così se l'estensore proprio dell'alluce è ipertrofico, o il tibiale anteriore, ben funzionante, riescirà veramente efficace un trapianto di questi muscoli sull'estensore delle dita. Il tibiale posteriore ed il tricipite surale servono nel miglior modo come distributori di forza ai peronei laterali, o nel caso al tibiale anteriore od all'estensore delle dita. È in questa forma di contrattura che ho trovato maggiormente indicato il trapianto sull'estensore delle dita del tibiale posteriore attraverso lo spazio interosseo: attraverso questo può pure essere portato il flessore delle dita o il tricipite surale. La soppressione anche totale del tibiale posteriore non è che vantaggiosa, poichè il tricipite surale può sostituirlo facilmente e DUCHENNE ha osservato che nella paralisi del peroneo breve, la grave posizione viziata che ne risulta è sostituita da una più adatta alla funzione del piede (valgo del retropiede) se si sopprime pure il tibiale posteriore. HOFFA ha pure trapiantato metà del tricipite surale sull'estensore breve delle dita. Si eseguiranno inoltre gli allungamenti ed accorciamenti soliti.

Formule usate da DROBNIK:

1. $EP = ed$
2. $ed = TA$
3. $\frac{1}{2} A = pl$
4. $\frac{1}{2} TA = ed$
5. $\frac{1}{2} EP = pl$
$\frac{1}{2} EP = pb$
$\frac{1}{2} TA = ed$
6. $\frac{1}{2} EP = pl$
$\frac{1}{2} TA = pb$
7. $\frac{1}{2} EP = pl$
$\frac{1}{2} EP = pb$
$\frac{1}{2} TA = ed$
8. $\frac{1}{2} EP = pb$
9. $\frac{1}{2} A = pl$
$\frac{1}{2} TA = ed$
10. $\frac{1}{2} A = ta$
$\frac{1}{2} TA = ed$

da HOFFA:

11. $\frac{1}{2} A = ed$
$A >$
$ta <$

12. $TA <$
$\frac{1}{2} A = pl$

13. $TA <$
$pl = A$
$pb = A$

da VULPIUS:

14. $TA = pl$

15. $\frac{1}{2} TA = pl$
$\frac{1}{2} TA = pb$

16. $\frac{1}{2} A = pl$

17. $\frac{1}{2} A = pl$
$\frac{1}{2} A = pb$

18. $\frac{1}{2} A = pb$
$\frac{1}{2} pl = TA$

19. $\frac{1}{2} pl = A$
$\frac{1}{2} TA = pl$

20. $EP + \frac{1}{2} ED = ta$
$\frac{1}{2} A = pl$

21. $EP + \frac{1}{2} ED + \frac{1}{2} PL = ta$
$\frac{1}{2} A = ed$
$\frac{1}{2} A = pl$

da PERAIRE:

22. $\frac{1}{2} A = pl + pb$

da EVE:

23. $TP = ed$
$\frac{1}{2} A = pl$

24. $TA = ed$
$TP = pb$
$A >$

da CODIVILLA:

25. $\frac{1}{2} A = pb + pl$
$A >$

26. $\frac{1}{2} A = pb$
$A >$

27. $\frac{1}{2} A = pb$
$A >$
$TP >$

28. $\frac{1}{2} A = pb + pl$
$\frac{1}{2} PL = ed$

29. $\frac{1}{2} ED = ta$
$\frac{1}{2} A = pb + pl$
$A >$

30. $TP = ed$
$\frac{1}{2} A = pb + pl$
$A >$

31. $TP = ed$
$A >$

32. $\frac{1}{2} A = pl$
$TP >$

33. $TP = ed$
$\frac{1}{2} A = pb$

34. $\frac{1}{2} TP = ed$
$ta <$
$TP >$

35. $TP = pb + pl$
$A >$

36. $\frac{1}{2} A = ed$
$ta <$
$A >$

37. $TP = ed$
$\frac{1}{2} A = pb$
$A >$

38. $\frac{1}{2} A = ed$
$TP = ta$
$A >$

39. $\frac{1}{2} A = pb$
$\frac{1}{2} TP = ep$
$\frac{1}{2} TP = ta$
$A >$

40. $\frac{1}{2} A + TP = ed$
$EP = ta$
$ep = ED$
$ed <$
$A >$

41. $EP = ta$
$ep = ED$
$ED <$
$A >$

Piede valgo.

È una delle forme che meno delle precedenti si presta per un buon resultato, perchè il più delle volte rivela una lesione muscolare profonda. Per solito le articolazioni sono molto mobili e spesso ciondolanti, ed in questi casi coi trapianti e gli accorciamenti non si potrà ottenere che un aumento della stabilità articolare. Il più delle volte si cercherà di rendere forte il tibiale posteriore, che sarà uno dei muscoli più frequentemente presi, e se il piede sarà pure equino, dal tricipite surale sarà presa una parte da trapiantare sul tibiale posteriore. Il trapianto del tricipite surale come distributore di forza può essere utile pure in alcuni casi di piede piatto. Sul muscolo tibiale posteriore potranno portarsi inoltre l'uno o l'altro dei peronei laterali o parte di essi, oppure parte dell'estensore delle dita attraverso lo spazio interosseo, o il flessore delle dita o parte del flessore proprio dell'alluce. Il tibiale anteriore, se paralizzato, potrà essere sostituito dall'estensore proprio dell'alluce, o da qualcun altro dei muscoli funzionanti. I trapianti si combineranno con allungamenti ed accorciamenti.

Formule usate da PHOCAS:

1. $EP = ta$
   $ta = ep$

da DROBNIK:

2. $EP = ta$

da GHILLINI:

3. $PL = ta$
   $ta = pl$

da GOLDTHWAIT:

4. $\frac{1}{2}\, ta = ED$

da VULPIUS:

5. $\frac{1}{2}\, ta = EP$
   $\frac{1}{2}\, ED = ta$

6. $EP = ta$
   $\frac{1}{2}\, ED = ta$

7. $PL = tp$
   $PB = a$

8. $EP + \frac{3}{4}\, ED = ta$
   $PL = tp$
   $FD = a$

da PERAIRE:

9. $\frac{1}{2}\, A = ta$

da HOFFA:

10. $\frac{1}{2}\, A = ta$
    $tp <$

11. $\frac{1}{2}\, A = tp$
    $ta <$
    $ed >$

da CODIVILLA:

12. $EP = ta$
    $\frac{1}{2}\, A = tp$

13. $EP = ta$
    $\frac{1}{2}\, A = tp$
    $A <$

14. $PL = tp$
    $ta <$

15. $EP = ta$
    $\frac{1}{2}\, A = tp$
    $ta <$
    $A >$

16. $\frac{1}{2}\, A = tp$
    $A >$

Piede talo.

Quanto ho detto sul piede valgo, intorno alla difficoltà di ottenere dei risultati perfetti coi trapianti tendinei, vale pure per il piede talo. Anche in questa forma di paralisi la lesione è sempre molto estesa e se ha intaccato gravemente il tricipite surale, si è pure diffusa largamente sugli altri muscoli della gamba. Secondo VULPIUS, l'avere NICOLADONI iniziato il metodo di cura dei trapianti in questa forma di piede paralitico, è stata la causa principale del ritardo subito dai trapianti tendinei ad entrare nella pratica corrente. VULPIUS ammette pure che difficilmente si potrà sostituire il più forte muscolo della gamba con uno o più degli altri, i quali a suo confronto sono molto deboli. Secondo il mio parere questi sarebbero sufficienti ad assicurare un buon risultato se fossero normali, ma per quanto ho già detto, il più delle volte anche questi sono più o meno intaccati dalla lesione. Il mio caso di piede talo già descritto, nel quale la paralisi era limitata al tricipite surale, dà la prova della verità del mio asserto, poichè in esso l'esito è stato sotto ogni aspetto ottimo. I muscoli che dovranno dare forza al tricipite surale saranno presi dove si trovano muscoli funzionanti I più adatti sono gli estensori, e quindi il tibiale posteriore, i peronei laterali, il flessore delle dita. Il flessore proprio dell'alluce, avendo azione consimile al tricipite surale, ed essendo molto vantaggioso conservarne la funzione sulle dita, non sarà adoperato a scopo di trapianto. I muscoli anteriori difficilmente potranno riescire utili, ed in questo caso potrà essere adoperata la via interossea.

Nel piede talo sono state adoperate le formule soguenti:

NICOLADONI:

1. $PL + PB = a$

DROBNIK:

2. $\frac{1}{2} FD + \frac{1}{2} PL = a$

GOLDTHWAIT:

3. $PL = a$
$PB = fp$

4. $PL = a$
$PB = fp$
$\frac{2}{3} ED = ta$

VULPIUS:

5. $\frac{1}{2} TP = a$

6. $FD = a$

7. PL oppure $PB = a$

CODIVIILLA:

8. $a = TP + PL$
$a <$

9. $PL = a$
$pl = PB$
$a <$
$TP <$

Bologna, Dicembre 1899.

LAVORI CONSULTATI.

BRADFORD. *Tenoplastic Surgery.* Annals of Surgery. Part 56. P. 153.

BRUNNER, SCHULTHESS. *Ueber Sehnenverpflanzung.* Korrespondenzblatt für Schweizer Aerzte. 1898. No. 21.

BUSSE. *Untersuchung der feineren Vorgänge bei der Heilung von Sehnenwunden, besonders nach der Tenotomie der Achillessehne.* Deutsche Zeitschrift für Chirurgie. XXXIII. S. 30.

CAPPELEN. *Ueber Sehnenüberpflanzung und Sehnenplastik bei Radialislähmung.* Centralblatt für Chirurgie. 1899. S. 1335.

CODIVILLA. *Sui trapianti tendinei nella pratica ortopedica.* Archivio d'ortopedia. 1899. Fascicolo 4°.

DALLA ROSA. *Physiologische Anatomie des Menschen*, 1898, Deuticke. Leipzig.

DROBNIK. *Ueber die Behandlung der Kinderlähmung mit Functionstheilung und Functionsübertragung der Muskeln.* Deutsche Zeitschrift für Chirurgie. XLIII, S. 473.

DUCHENNE. *Physiologie du mouvement.* Paris, 1867.

EULENBURG. *Zur Therapie der Kinderlähmungen. Sehnenüberpflanzung in einem Falle spastischer cerebraler Paraplegie (sogennanter Little'scher Krankheit).* Deutsche med. Wochenschrift, 1898, S. 213.
EVE. *On tendon grafting or « Function transference » in the treatment of infantile paralysis.* Brit. med. journal, 1899. N. 1972.
FICK R. *Ueber die Arbeitsleistung der auf die Fussgelenke wirkenden Muskeln.* Festschrift von Kölliker. Würzburg, 1893.
FRANKE. *Funktionelle Heilung der Radialislähmung durch Sehnenplastik.* Mitteilungen aus den Grenzgebieten der Medizin und Chirurgie. III, S. 58.
FRANKE. *Ueber die operative Behandlung der Radialislähmung nebst Bemerkungen über die Sehnenüberpflanzung bei spastischen Lähmungen.* Archiv für klin. Chirurgie, LVII. S. 763.
FRANKE. *Ueber Sehnenüberpflanzung.* Archiv für klin. Chirurgie, LII, S. 87.
GHILLINI. *Pes valgus paralyticus. Neues Verfahren der Sehnentransplantation.* Centralblatt für Chirurgie, 1895, S. 356.
GLUCK. *Die Bedeutung der functionnellen Anpassung für die Orthopädie.* Berliner klin. Wochenschrift, 1894, S. 157.
GOLDTHWAIT. *Tendon transplantation in the treatment of paralytic deformities.* The Boston med. and surg. journal, 1896, 9 gennaio.
GOCHT. *Beitrag zur Lehre von der Sehnenplastik.* Zeitschrift für orthopädische Chirurgie, VII, S. 54.
HAUGHTON. *Principles of animal mechanics.* London, 1873.
HOFFA. *Lehrbuch der orthopädischen Chirurgie.* Dritte Auflage. 1898.
HOFFA. *Zur Lehre von der Sehnenplastik.* Berliner klinische Wochenschrift, 1899, S. 653.
JOACHIMSTHAL. *Functionnelle Formveränderungen an den Muskeln.* Archiv für klin. Chirurgie, LIV, S. 503.
JOACHIMSTHAL. *Ueber selbstregulatorische Vorgänge am Muskel.* Zeitschrift für orthopädische Chirurgie, IV, S. 169.
JOACHMISTHAL. *Ueber Sehnentransplantationen bei Pes calcaneus paralyticus.* Centralblatt für Chirurgie, 1899, S. 115.
KEILER. *Ein Beitrag zur Sehnenplastik bei Lähmungen.* Centralblatt für Chirurgie, 1899, S. 1136.
LANGE. *Ueber periostale Sehnenverpflanzungen.* Centralblatt für Chirurgie, 1999, S. 1283.
LENTZ. *Ueber Sehnenanastomose.* Unterelsässischer Aertzeverein in Strassburg. Sitzung, 27 novembre 1897. Referate in Deutsche med. Wochenschrift, 1898, V, S. 195.
LIPBURGER. *Beitrag zur Sehnentransplantation.* Centralblatt für Chirurgie, 1895, Nr. 22.
PERAIRE et MALLY. *Traitement chirurgical de certains pieds bots paralytiques.* Semaine médicale. 1899, p. 219.
PHOCAS. *Transplantation muscolo-tendineuse dans le pied bot paralytique.* Revue d'orthopédie. 1893, N. 6.
ROCHET. *Des anastomoses tendineuses, etc.* Lyon méd. N. 34, p. 579.
RYDYGIER. *Ueber Transplantation von gestielen Muskellappen.* Zeitschrift für Chirurgie, XXXXVII, S. 314.
SCHÜLLER. *Arthrodese.* Eulenburg's Real-Encyclopädie. Dritte Auflage, II, S. 297.
SEELIGMÜLLER. *Contractur.* Eulenburg's Real-Encyclopädie. Dritte Auflage, V, S. 172.
SEELIGMÜLLER. *Kinderlähmury.* Eulenburg's Real-Encyclopädie. Dritte Auflage, XII, S. 196.
SEELIGMÜLLER. *Zur Entstehung der Contracturen bei der spinalen Kinderlähmung.* Centralblatt für Chirurgie, 1878, S. 281.
SULZER. *Anatomische Untersuchungen über Muskelatrophien articulären Ursprungs.* Festschrift von HAGENBUCH-BURCKHARDT, Basel und Leipzig, 1897.
TERRILLON. *Traitement chirurgical des rétractions musculaires succédants aux contractures musculaires.* Nouv. iconogr. de la Salpêtrière, 1891, p. 249.
WINKLER. *Ein Beitrag zur Statistik der Sehnenüberpflanzungen.* Centralblatt für Chirurgie, 1899, S. 1283.
VOLKMANN. *Spinale Kinderlähmung.* Samml. klin. Vorträge, Nr. 1, 1870.
VULPIUS. *Ueber das Indicationsgebiet der Sehnenüberpflanzung.* Klinisch-therapeutische Wochenschrift, 1899, S. 322.
VULPIUS. *Ueber die Heilung von Lähmungen und Lähmungsdeformitäten mittels Sehnenüberpflanzung.* Sammlung klin. Vorträge, Nr. 197.
VULPIUS. *Zur Kasuistick der Sehnentransplantation.* Münchener med. Wochenschrift, 1897, n. 16.
WINKELMANN. *Zur chirurgischen Behandlung des paralytischen Klumpfusses.* Deutsche Zeitschrift für Chirurgie, XXXIX, S. 109.

Diritti di proprietà riservati. — *L'Amministrazione avverte che procederà contro quei giornali che riporteranno lavori pubblicati nel* **POLICLINICO** *o che pubblicheranno sunti di essi senza citarne la fonte.*

Tip. Nazionale di G. Bertero. L. TRIMANI, *segr. resp.*

(64)

Anno VII. Roma, 15 marzo 1900 Vol. VII-C. (fasc. 3).

IL POLICLINICO

SEZIONE CHIRURGICA

ORGANO DELLA SOCIETÀ ITALIANA DI CHIRURGIA

DIRETTO DAL

Prof. FRANCESCO DURANTE

Direttore del Regio Istituto Chirurgico di Roma

SOMMARIO.

I. Dott. Odoacre Torri - *La tiroide nei morbi infettivi.* — II. Dott. Oreste Sgambati - *Lo sviluppo del cancro nelle glandole linfatiche.*

I.

ISTITUTO DI ANATOMIA PATOLOGICA DELLA R. UNIVERSITÀ DI PISA
diretto dal Prof. A. MAFFUCCI

La tiroide nei morbi infettivi

RICERCHE ANATOMO-PATOLOGICHE E SPERIMENTALI

per il Dott. ODOACRE TORRI.

I.

ESPOSIZIONE STORICA DELLA FISIOLOGIA DELLA TIROIDE.

Lo scopo di questo mio lavoro è quello di studiare la tiroide nei morbi infettivi. Lo scopo propostomi dipende dal fatto, che mentre si è molto studiato quest'organo nelle neoproduzioni di diversa specie, è stato trascurato lo studio di questa glandula nei morbi infettivi sia acuti che cronici. L'importanza delle alterazioni della tiroide nei morbi infettivi non potrà risultare, se io prima non faccio un breve quadro della fisiologia di quest'organo, onde stabilire possibilmente la sua funzione per quanto lo permettono gli studi attuali. Stabiliti questi fatti ne nasce di conseguenza che se nei morbi infettivi la tiroide viene realmente alterata, noi dobbiamo tener calcolo dei sintomi che possono dipendere dall'alterazione di questa glandola. Ed è strano che mentre fino ad oggi molto ci siamo preoccupati dei sintomi provenienti dalle lesioni renali, epatiche ecc., non abbiamo dato nessun valore a quei sintomi che potrebbero dipendere dalla lesione della glandola tiroide. Forse tanti sintomi, che nei morbi infettivi noi attribuiamo al sistema nervoso, possono avere origine nelle alterazioni della tiroide. Donde ne viene la necessità di studiare le alterazioni della tiroide nei morbi infettivi. E la stessa terapia delle malattie infettive potrà avere un nuovo

indirizzo dopo questo studio. Perchè se noi consideriamo che in molte malattie della tiroide i fenomeni morbosi scompariscono con l'innesto di succo tiroideo, certamente se nelle malattie infettive si hanno alterazioni della tiroide, non dobbiamo trascurare i compensi della funzione di quest'organo alterato.

La tiroide è l'organo che più di ogni altro ha richiamato l'attenzione degli anatomici e dei fisiologi, e solo dopo una lunga serie di lavori si è concluso che ha una funzione importantissima per la conservazione dell'organismo.

Schiff per il primo osservò che eseguendo la tiroidectomia negli animali questi morivano. Lo stesso fu riscontrato in un cane da Cooper. Reverdin nel 1882 affermò che è frequente la cachessia consecutiva alla tiroidectomia. Kocher nello stesso tempo osservando molti operati di tiroidectomia studiò accuratamente il quadro morboso che segue alla completa estirpazione della tiroide e concluse come poi anche Bruns, che l'estirpazione totale della tiroide deve essere bandita dalla chirurgia.

Allora cominciarono a farsi degli esperimenti sugli animali, e Schiff, Colzi, Sanquirico e Canalis, Ughetti e Di Mattei, Fano e Zanda, Albertoni e Tizzoni, Fuhr, Gley, Horsley ed altri conclusero che la tiroidectomia nel cane, nel gatto e nella scimmia, è sempre seguìta da morte, e che la differenza tra l'uomo e gli animali è che mentre nell'uomo in seguito alla tiroidectomia compare il mixoedema accompagnato da cretinismo, negli animali invece si ha subito la comparsa di fenomeni acuti. Però Stokes vide in una ragazza comparire subito dopo l'estirpazione della tiroide fenomeni acuti e rapidamente mortali simili a quelli che si riscontrano negli animali e Herzen, Fuhr, Tizzoni e Centanni, Gley e Pisenti hanno veduto dei cani essere sopravissuti lungamente alla estirpazione della tiroide e negli ultimi tempi della loro vita presentare fenomeni acuti. Reverdin vide comparire fenomeni acuti in tre suoi operati. Queste esperienze furono contraddette da Zesas, Philippeaux, Bardeleben, Kauffmann e Munck, secondo i quali il 25 % dei cani e gatti, il 50 % delle scimmie e conigli non presentano alcun disturbo in seguito all'estirpazione della tiroide. Gli animali che sopporterebbero la tiroidectomia sarebbero il topo secondo Schiff, l'agnello secondo Sanquirico ed Orecchia, i polli secondo Allara, i piccioni secondo Ewald, e i conigli secondo Tizzoni, Ughetti, Di Mattei ed altri. Ma le asserzioni di Zesas, Philippeaux, Schiff, Munck e degli altri già ricordati, che i gatti, i topi, i conigli ecc. vivono in seguito alla tiroidectomia, doverono essere modificate quando Sandström scoprì nell'uomo e negli animali le paratiroidi. Possono le glandule paratiroidee sostituire la tiroide? La questione è molto imbrogliata, poichè mentre vi ha chi lo nega, vi è chi lo afferma. Infatti Gley facendo moltissime osservazioni sui conigli, trovò anche in questi la presenza di queste glandule paratiroidi e concluse che se facendo la tiroidectomia si lasciano in posto le glandule paratoidee o una sola l'animale non presenta alcun disturbo, e che esse si ipertrofizzano in modo da compensare la tiroide estirpata, considerando queste paratiroidi come resti embrionari della tiroide stessa; e che se non si ha la ipertrofia delle paratiroidi è facile trovare in posto un detrito della tiroide che si è sviluppato dopo l'operazione. Quindi anche il coniglio va soggetto agli

stessi fenomeni del cane, quando la tiroidectomia sia totale, cioè siano asportate e la tiroide e le paratiroidi. Però Moussu dice che operando dei conigli di tiroidectomia totale non ha mai avuto la morte di essi, e Gley crede che ciò dipenda dal non aver fatto Moussu una estirpazione completa.

Cristiani studiando sui topi trovò che le paratiroidi esistono anche nel topo e che sono incorporate dalla glandula principale e nei casi di sopravvivenza di topi per tiroidectomia si deve ammettere che l'operazione è stata incompleta e che dai residui rimasti si è sviluppato nuovo tessuto glandulare. Le glandule paratiroidi esistono anche nel cane e furono illustrate per la prima volta da Gley, il quale trovò che come nel topo così nel cane sono incluse nel lobo principale; e con una tecnica speciale potè togliere la tiroide e lasciare in sito le paratiroidi, e in questi casi ha veduto che i cani vivevano e togliendo la tiroide e le paratiroidi lasciandovi frammenti di glandula tiroide gli animali morivano. Hofmeister negò l'ipertrofia compensativa delle paratiroidi in seguito all'estirpazione della tiroide, ma concluse che nei conigli giovani la tiroidectomia totale produce la morte: ipertrofia compensativa negata poi anche da Gley e Nicolas, da Vassale e Generali. Istologicamente le paratiroidi sono state studiate da Wölffler, Baber, Zielinsha, che ritengono che esse non siano altro che tessuto non sviluppato della glandula tiroide. E Kokn che le ha illustrate molto bene, dice di non aver mai veduto acini contenenti sostanza colloide. Però Müller ha veduto in parecchie paratiroidi entro le cellule epiteliali disposte l'una accanto all'altra delle singole vescicole assomiglianti ai follicoli della tiroide con un contenuto granuloso o anzi talvolta con una tipica sostanza colloide di natura omogenea e vitrea. Hofmeister considerando che la esistenza di vescicole colloidi rassomiglia molto alla formazione di singoli follicoli nell'ipofisi, e considerando la derivazione comune di queste due formazioni dall'epitelio faringeale, trova una grande analogia tra i corpuscoli epiteliali e l'ipofisi. Stabilitosi così che la tiroidectomia totale reca la morte degli animali, si intrapresero delle nuove esperienze facendo l'estirpazione totale della tiroide non in un tempo solo, ma in due tempi. Schiff estirpava metà della tiroide e dopo 20 giorni l'altra metà, e, non avendosi alcun disturbo, credè che nel corpo dell'animale esistesse un organo, il quale avesse la proprietà di compensare la tiroide. Rogowichts invece trovò che gli animali male sopportano l'estirpazione della tiroide in due tempi, ma negli animali che vissero 15 giorni oltre l'operazione o più, trovò nell'ipofisi vacuolizazione, degenerazione e scomparsa delle cellule ghiandolari a preferenza del centro del lobo anteriore, e pensò che l'ipofisi potesse almeno in parte sostituire la tiroide. Anche Gley fece delle esperienze in proposito specialmente sui conigli, e non vedendo comparire dei disturbi convulsivi facendo la operazione in due tempi pensò che ciò dipendesse dal fatto che l'ipofisi subisse una ipertrofia vicariante; infatti trovò un aumento in peso dell'ipofisi, che può, secondo egli, supplire fino a un certo punto la funzione della tiroide impedendo la comparsa di fenomeni acuti ma non può impedire disturbi trofici. Secondo il Traina l'ipofisi non può sostituire la tiroide; e basti ricordare che mentre l'estratto di tiroide secondo Vassale, Sacchi e Gley diminuisce la pressione sanguigna, l'iniezione di siero di ipofisi

produce l'opposto: mentre il succo di tiroide produce i suoi effetti nel mixoedema, quello dell'ipofisi riesce inattivo.

L'importanza della tiroide fu dimostrata anche indirettamente sia coll'innesto nel cavo peritoneale di un lobo di tiroide, sia colle iniezioni di succo tiroideo negli animali stiroidati e negli affetti da mixoedema.

Schiff per il primo fece l'innesto della tiroide nel cavo peritoneale e vide che gli animali per un certo tempo non presentavano alcun disturbo; e quando i disturbi comparivano ricercando la tiroide innestata trovava che questa si era atrofizzata, e sul peritoneo rimanevano nel luogo d'innesto delle macchie o inspessimenti rossastri. Carle constatò lo stesso in un cane, però gli innesti in generale non gli riuscirono. Fano e Zanda ottennero una sola volta l'innesto in un cane, e vennero alle stesse conclusioni di Schiff. Funaro però facendo l'innesto da un cane ad un altro, disse che è inutile poichè la glandula si atrofizza. Eiselsberg in una prima memoria espose l'insuccesso dell'innesto della tiroide, avendosi la necrosi dell'organo trapiantato. Solamente in due casi riuscì ad innestare una metà della tiroide prima dell'ablazione della seconda metà, e in questi casi gli animali sopravvivevano. In una nuova serie di esperienze fatte sui gatti riuscì ad innestare il lobo sinistro della tiroide tra il peritoneo e l'aponevrosi dei muscoli addominali. Poi a differenti intervalli tolse il lobo destro della tiroide senza vedere sopraggiungere i sintomi fatali. Dopo un certo tempo, variabile da un mese a due, tolse l'organo innestato e vide comparire subito fenomeni tetanici.

All'esame istologico la glandula innestata rappresentava una tiroide riccamente vascolarizzata e completamente conservata nella sua struttura. Sgobbo e Lamari hanno praticato l'innesto in 2 cani e 2 gatti e l'innesto riuscì in un solo caso, nel quale si era praticato l'innesto di un lobo di tiroide subito dopo l'estirpazione della glandula, negli altri tre casi l'innesto fu fatto con glandule prese da altri animali, in un caso tre giorni dopo la tiroidectomia, in un altro due giorni dopo, e nell'altro quattro giorni dopo. Essi attribuiscono il loro insuccesso al fatto che hanno lasciato passare troppo tempo tra la tiroidectomia e l'innesto. Canizzaro ugualmente innestò in cani e gatti la tiroide sui muscoli sternoioidei con risultato positivo. Egli poi trovò che le glandule innestate non contenevano più sostanza colloide e che erano tornate allo stato embrionario. Ughetti ha fatto delle esperienze d'innesto di tiroide da un animale all'altro per vedere se la tiroide innestata preserva l'organismo indefinitivamente o solamente per un certo tempo; ed è venuto alla conclusione che l'innesto preserva gli animali dalle conseguenze della tiroidectomia; però fà delle riserve in quanto alla durata di questa preservazione, perchè egli ha veduto che la glandula innestata si atrofizza lentamente. Cristiani, contrariamente agli autori ricordati, facendo un accurato esame istologico in parecchie glandule innestate, ha concluso che la tiroide innestata può costituire un organo permanente, avente gli attributi morfologici del corpo tiroide.

In quanto alle iniezioni di succo tiroideo, Pisenti e Viola per i primi nel 1890 avevano esplicitamente proposto di fare delle iniezioni sottocutanee o in-

travenose di siero tiroideo per vedere se cessavano i fenomeni strumipari; però non fecero alcuna esperienza in proposito. Ed il primo a cui venne l'idea razionale di servirsi nell'uomo di liquido tiroideo per combattere il mixoedema fu VASSALE; il quale aveva osservato che nei cani privati di tiroide cessavano i fenomeni convulsivi iniettando forti dosi di succo tiroideo nel peritoneo. Anche GLEY ha fatto delle esperienze in proposito nei cani all'insaputa di quelle di VASSALE, e nei cani stiroidati ha fatto scomparire i fenomeni acuti iniettando del liquido tiroideo. Gli stessi risultati hanno ottenuto HERSEN in 3 cani e MURRAY in una scimmia mixedematosa. Dopo queste esperienze si è cercato se negli affetti da mixoedema l'iniezione di succo tiroideo produce la guarigione o un miglioramento; e sono stati riportati casi di guarigione da VASSALE, DERRIEN, BEADLES, ed altri. Però GODART, SCHWARTZ, EISELBERG, MÜNK, GRATIA hanno contestato l'azione terapeutica del liquido tiroideo negli animali tireoprivi. GLEY criticando le asserzioni di questi autori, dice che il succo tiroideo deve essere considerato come un qualunque medicamento, e i risultati negativi dipendono dal fatto che non si è tenuto conto nè della intensità dei disturbi, nè della azione fisiologica di questo succo, nè della dose, e che gli animali muoiono se il succo iniettato è poco; e GODART stesso mentre contesta i buoni effetti negli animali tiroidectomizzati delle iniezioni di succo tiroideo, si trova imbrogliato quando deve spiegare i casi guariti di mixoedema.

Mentre i fisiologi sperimentando sugli animali mettevano in evidenza l'importanza di questa glandula, gli anatomici risolvevano importanti questioni studiando:

1° la tiroide nelle diverse età della vita; 2° se la sostanza colloide è un prodotto di secrezione o di metamorfosi retrograda delle cellule follicolari; 3° il modo di fuoruscire della sostanza colloide dalla glandula.

1. La tiroide funziona per tutta la vita: però secondo alcuni (MÜLLER e RENAUT) la sua attività sembra diminuire notevolmente nella vecchiaia. Si ammette che la sua maggiore attività si abbia nei fanciulli. VIERODT infatti ha trovato che nel neonato il peso della tiroide è 4.85, cioè 0.10 % del peso del corpo, nell'adulto 3.33, cioè 0.05 %. Però il peso della tiroide nell'adulto è sottoposto a grandi oscillazioni. La produzione della sostanza colloide esiste per tutta la vita, ma essa è di aspetto differente a seconda che viene studiata nel periodo fetale e nell'adulto.

MÜLLER dice: « mentre che nella prima età il contenuto normale del follicolo è liquido, si separano più tardi da questa sostanza liquida granuli più densi di sostanza colloide i quali riempiono una parte del lume follicolare ». RENAUT chiama la sostanza che si trova nei follicoli tiroidei nel periodo fetale tireomucina, perchè non si colora colla eosina ematossilica, si colora invece col carminio; e la sostanza che si trova nei follicoli dell'adulto la chiama tireocollina o colloide propriamente detta, poichè si colora colla eosina in rosa intenso a differenza della tireomucina.

Che la tiroide abbia il suo massimo di attività nella vita fetale è dimostrato dalle osservazioni di HOFMEISTER, TRACHESWKI, GOLDBERG, BOURNEVILLE ed altri, i

quali hanno trovato che togliendo la tiroide ad animali giovani si avevano disturbi nello sviltppo specialmente del sistema scheletrico.

2. Una grande questione che si agita tutt'oggi è se la sostanza colloide è un prodotto di secrezione delle cellule dei follicoli tiroidei, o se proviene da una degenerazione delle cellule stesse. Biondi, Langerdoff, Hürthle sostengono che la sostanza colloide è un prodotto di secrezione delle cellule follicolari, però Hürthle ammette che la sostanza colloide provenga anche da fusione dell'epitelio col passaggio del detrito cellulare nel contenuto del follicolo. Langerdoff anzi divide le cellule, che rivestono la cavità del follicolo, in cellule colloidi e cellule principali a seconda che segregano o no la sostanza colloide. Però questa distinzione oggi non è più seguita da alcuno, poichè il differente modo di colorarsi delle cellule dipende dall'avere esse segregato o no la sostanza colloide.

Gli anatomici hanno rivolto la loro attenzione alle piccole zone limpide, che si manifestano al lato delle cellule diretto verso il lume del follicolo, e, mentre da alcuni si parla per una forma secretoria delle vescicole, da altri la si nega, dicendo che queste gocciole o vescicole si producono per il trattamento coi liquidi fissatori e induritori che producono una contrazione della sostanza colloide.

Virchow dice: « Le cellule producono in sè una massa albuminoide quasi protoplasmatica, la quale in parte diventa libera per lo sciogliersi delle cellule, in parte esce dalle cellule. » Della stessa opinione sono Frey e Peremescko, i quali dicono che da ogni cellula sgorga una goccia limpida di sostanza colloide. Ma Zeiss si oppone a questa opinione, dicendo che col cascar fuori della sostanza che riempie il lume è sparita ogni formazione che potrebbe essere presa come gocciola, e poi che le masse colloidi fuoriuscite dal follicolo mostrano delle impressioni e non mai delle vere gocciole. Gutknecht è della stessa opinione di Zeiss, Langerdoff e Hürthle, i quali ritengono che queste goccie limpide non siano altro che un prodotto artificiale causato dai liquidi induritori e fissatori. Questo argomento è stato studiato ultimamente da Müller, che ha concluso che la morte delle cellule ed il loro scioglimento non ha importanza per la formazione di sostanza colloide, e che la sostanza colloide è un prodotto di secrezione e dà una grande importanza ai vacuoli marginali. Dello stesso parere è Renaut. Anderson distingue, nella secrezione normale della tiroide, due fasi differenti: 1° Formazione di secreto cromofobo, che dà al corpo cellulare un aspetto regolare e esce nel contenuto follicolare come vescicola non colorata; 2° Il secreto cromofilo (piccoli globi cromofili espulsi anch'essi nel lume). Le vescicole cromofobe scoppiano e il loro contenuto scioglie i globuli cromofili, ed a seconda della mescolanza è differente il contenuto follicolare. Come si vede, i più ritengono che la sostanza colloide sia un prodotto di secrezione.

3. Oggi se è chiaramente dimostrato che la sostanza colloide dai follicoli passa nei linfatici interfollicolari, vi è del dubbio però sul modo di questo passaggio. Biondi per il primo sostenne che, per lo scoppiare della parete follicolare, la sostanza colloide passasse nei vasi linfatici. Invece Hürthle sostiene che questo passaggio avvenga per speciali vie intercellulari. Renaut crede che

avvenga per dialisi, e il dializzatore sarebbe la membranella connettiva su cui poggiano le cellule follicolari. Di queste tre teorie, quella che va sempre più prendendo credito è quella di Biondi, sostenuta anche ultimamente da Anderson e Bozzi.

Ora ci si domanda: quale è la funzione della tiroide? A tale proposito sono state emesse molte teorie. Dimostrate false le opinioni degli antichi, secondo i quali dapprima si credeva che la tiroide servisse a rendere il collo sferico, poi che avesse una funzione meccanica, regolando la circolazione cerebrale, o che fosse un cuscinetto protettore della laringe, o che presiedesse al sonno, ecc.; si cominciò a ricercare quale è la causa della morte degli animali sottoposti alla tiroidectomia.

Reverdin riteneva la tiroide un centro d'innervazione vasomotrice del simpatico, e Rapin descrive i disturbi simpatici dovuti all'azione dell'acido fenico sul simpatico. Così Laskowski, De Cerenville, Allara ed altri pensarono a disturbi del simpatico, dipendenti o da nevrite o da legatura di numerosi filetti. Arthand e Magon pensarono che la morte degli animali stiroidati dipendesse da alterazioni del vago, dipendenti o da stiramento o da contatto con sostanze irritanti. Munk e Drobnich pensarono a una irritazione dei nervi a causa del processo inflammatorio che si ha dopo l'operazione.

Le opinioni di questi autori, tendenti a negare una funzione specifica alla tiroide, furono dimostrate false, e da Schiff, il quale tagliava i nervi che vanno alla tiroide senza veder sopraggiungere alcun disturbo, e da Herzen che, irritando i nervi ricorrenti, il vago, il simpatico, i muscoli, o tagliando o legando i vasi, non ha veduto comparire alcun disturbo negli animali.

Kocher attribuisce alla tiroide una funzione indiretta, e in questo caso il primo posto dipende dall'atrofia della parete della trachea, dovuta al fatto che dopo la tiroidectomia si ha obliterazione di tutte le arterie, che nutriscono oltre la tiroide anche la trachea. E l'atrofia della trachea trascina con sè la diminuzione della quantità di ossigeno inspirato e l'accumulo dell'acido carbonico. Kocher dice di aver trovato in alcuni operati una diminuzione dei corpuscoli rossi: ed esplica i fenomeni cerebrali ammettendo come strettamente provata l'influenza della tiroide sulla circolazione cerebrale. Della stessa opinione sono Baumgärten e Pietrykowski. Ma Bruns in tre casi di cachessia strumipriva non ha trovato nè atrofia della trachea nè diminuzione dei corpuscoli rossi.

Secondo Lombard la tiroide toglie al sangue l'acido carbonico accumulato in eccesso e la morte degli animali dipenderebbe dall'accumulo di quest'acido carbonico. Lo stesso credono Ricon ed Hoprichter.

Tiedmann crede che la tiroide sia una glandula sanguigna e che possa sostituire la milza; così anche Zesas ritiene che la tiroide, oltre a regolare la circolazione cerebrale, pensi alla sanguificazione, come organo in cui si formano i corpuscoli rossi. Questo rapporto tra tiroide e milza viene negato da Sanquirico e Canalis, secondo i quali gli effetti della tiroidectomia non si devono attribuire alle modificazioni quantitive del sangue, poichè non sono nè gravi, nè costanti.

Panum dice che la tiroide trasforma i corpuscoli rossi e favorisce la loro assimilazione.

Albertoni e Tizzoni avendo riscontrato una diminuzione dell'ossigeno del sangue arterioso nei cani stiroidati, attribuiscono alla tiroide la proprietà di dare alle emazie il potere di fissare l'ossigeno. Fano e Zanda non attribuiscono i fenomeni della tiroidectomia ad una diminuita capacità respiratoria dei globuli rossi, come vogliono Albertoni e Tizzoni, ed alle stesse conclusioni è venuto Michaelsen, il quale ha veduto nei gatti che gli scambi gassosi invece di diminuire aumentano dopo la tiroidectomia.

Anche Schötten, Kraepelin, Masoin, Vaquez, Pollacci, Mendel ed altri hanno riscontrato delle alterazioni nel sangue degli animali stiroidati.

Ma le alterazioni del sangue non sono tali da poterci spiegare la morte degli animali stiroidati. Se leggiere sono le alterazioni del sangue, non così però possiamo dire di quelle che si riscontrano nel sistema nervoso, alterazioni che hanno fatto pensare a una teoria tossica.

Schiff trovò che la eccitabilità della regione psicomotrice era diminuita nei cani stiroidati, e Horsley riscontrò anemia ed atrofia del cervello e del midollo spinale.

Albertoni e Tizzoni negli animali, che per la estirpazione della tiroide avevano presentati sintomi gravissimi, riscontrarono che i nervi periferici stridevano sotto il coltello, ed all'esame microscopico videro chiusura dei segmenti della guaina midollare, distruzione di questa guaina e del cilindrasse, scissione cariocinetica dei nuclei della fibra nervosa, aumento del suo protoplasma, che occupava il posto delle parti distrutte e riempiva completamente la guaina di Schwann, aumento del connettivo interstiziale. Nel midollo allungato osservarono piccoli focolai emorragici; nel cervello infiltrazione di globuli bianchi nello spazio linfatico pericellulare, in alcuni punti le cellule nervose completamente distrutte e sostituite da corpuscoli bianchi. Loewental studiando la corteccia cerebrale degli animali tireoprivi riscontrò atrofia delle cellule piramidali e rigonfiamenti nel decorso dei prolungamenti protoplasmatici in corrispondenza del centro dei movimenti del treno posteriore.

Rogowitsch, negli animali morti per tiroidectomia, osservò nella corteccia cerebrale iperemia e emigrazione di leucociti, rigonfiamento torbido, disintegrazione, vacuolizzazione delle cellule nervose, i loro contorni indistinti, i prolungamenti invisibili o rigonfi, negli spazi pericellulari afflusso di leucociti che spesso penetrano nelle cellule; e negli stadi più avanzati scomparsa delle cellule nervose.

Le stesse alterazioni trovò nel midollo allungato in corrispondenza dei nuclei del vago, dell'ipoglosso e del centro respiratorio del Mislaqui, nel midollo spinale predominavano i fenomeni di iperemia e diapedesi, solo qualche cellula presentava rigonfiamento torbido.

Nell'ipofisi notò una esagerata formazione di sostanza colloide; e negli animali, che vissero oltre quindici giorni dopo l'operazione, vacuolizzazione, degenerazione colloide e scomparsa delle cellule glandulari a preferenza del centro del lobo anteriore.

Gley richiamò l'attenzione su una forte iperemia della sostanza corticale del cervello, della corteccia del cervelletto; minore o quasi mancante l'iperemia del midollo.

Le alterazioni dell'ipofisi trovate da Rogowitsck furono trovate anche da Tizzoni e Centanni e da Schartz.

Langhans e Kopp trovarono che le alterazioni del cervello concernono degli elementi particolari che Langhans ha chiamato cellule vescicolari. Sono cellule voluminose, povere di protoplasma, costituite da una membrana e uno o più nuclei; la membrana limitante presenta a volte delle pliche.

Nei nervi periferici alla faccia interna del perinervo trovarono delle zone chiare, limitate da lamine fibrillari stratificate e contenenti degli elementi simili alle cellule vescicolari.

Però Blocq e Marinesco dicono che queste alterazioni si riscontrano anche nei nervi normali.

Pisenti in due cani stiroidati trovò una cavità siringomielitica, in uno in corrispondenza del rigonfiamento lombare, nell'altro nel midollo dorsale a livello della 2ª-3ª vertebra dorsale.

Capobianco constatò in ezione dei capillari sanguigni e delle vene, focolai emorragici nel territorio della vena laterale del canale centrale: atrofia delle cellule, raggrinzimento, vacuolizzazione, scomparsa del nucleo; le fibre dei fasci piramidali crociati atrofizzate, rimpicciolimento dei cilindrassí.

Nel bulbo e nel ponte gli stessi fatti.

Nel cervelletto stravasi sanguigni e atrofia delle cellule; nel cervello emorragie e atrofia cellulare: nelle radici spinali rigonfiamento dei cilindrassi; epinervo e perinervo ispessiti.

Fritz de Quervain nel midollo spinale e nel midollo allungato trovò piccole alterazioni dei prolungamenti nervosi; nella corteccia cerebrale piccole emorragie, grossi spazi pericellulari, infiltrazione dei leucociti nelle cellule piramidali ed in corrispondenza dei nuclei del X e XII paio piccoli focolai emorragici.

Haskovec ha riscontrato solo infiltramento di corpuscoli bianchi, Masetti invece degenerazione primaria dei fasci piramidali incrociati, dei cordoni posteriori e del fascio di Goll.

Secondo Traina le maggiori alterazioni si riscontrano a preferenza nei prolungamenti cilindrassili, in grado minimo sono alterati i prolungamenti protoplasmatici. Nella zona rolandica, insula, corno d'ammone, secondo quest'osservatore, molte cellule presentano nel decorso del prolungamento nervoso numerose granulazioni, presentano cioè un'atrofia varicosa; i dentriti il più delle volte normali: e queste lesioni si trovano tanto nello strato molecolare, quanto in quello delle cellule polimorfe; a preferenza sono prese le cellule piramidali grandi e piccole.

Col metodo di Nissl ha riscontrato che la sostanza cromatica ha disposizione ed aspetto normale, solo in qualche cellula uno stadio iniziale di disgregazione della sostanza cromatica centrale. Nel cervelletto non ha trovato niente

di anormale, e nel midollo spinale pochissime sono le cellule che presentano alterazioni simili a quelle della corteccia: nei gangli intervertebrali solo in qualche cellula inizio di distruzione della sostanza cromatica centrale.

Infine nella ipofisi ha osservate le seguenti alterazioni: nelle grandi cellule distruzione quasi completa della sostanza cromatica e consecutivo riassorbimento con formazione di vacuoli, cioè di spazi colorati, ma senza raggrinzamento nè aumento dello spazio linfatico pericellulare; in altre cellule riduzione della sostanza cromatica in minutissimi granuli; in altri non esiste più linea di demarcazione tra nucleo e protoplasma, e il nucleo spostato verso la periferia.

Oggi si è constatato che il cretinismo è molto diffuso in quei luoghi ove esiste il gozzo e Krishaber e Baillarger hanno detto « Il gozzo è il primo gradino di una scala il cui termine è costituito dal cretinismo pieno e spiccato. »

Prima l'Arnaldi poi il Vassale hanno osservato cho frequenti sono le alterazioni della tiroide nei pazzi, avendosi un processo involutivo dovuto a tiroidite interstiziale o parenchimale. Queste alterazioni del sistema nervoso si spiegano assai bene colla teoria tossica. Morgagni aveva intuito che la tiroide segregasse qualche cosa di speciale utile all'organismo e che la secrezione dei follicoli non dovesse ritenersi per un fatto regressivo.

Schiff colle sue esperienze aveva concluso che la tiroide elabori una materia necessaria alla nutrizione del sistema nervoso centrale. E Zesas oltre al ritenere che la tiroide pensasse alla sanguificazione, riteneva come Schiff che segregasse una sostanza utile al sistema nervoso.

Rogowitsck facendo la trasfusione del sangue da un cane ammalato ad uno sano o ad uno a cui si era tolta preventivamente la tiroide, nel primo caso non vide insorgere niente, e nel secondo prodursi subito i fenomeni caratteristici. E ciò, secondo questo autore, depone che nel sangue esiste una sostanza tossica e tossica solo per gli animali privi di tiroide, sostanza che ha un'azione distruttiva sul sistema nervoso; e depone ancora che il tossico supposto non è qualche cosa di estraneo all'organismo, ma consiste in un certo prodotto della metaforfosi vitale, che nelle condizioni normali si elimina naturalmente dall'organismo: e se l'estirpazione della tiroide toglie all'organismo la facoltà di neutralizzare questo prodotto del movimento nutritivo è evidente che la sua funzione fisiologica consiste in questa neutralizzazione.

Colzi praticando la trasfusione del sangue da un cane normale a uno stiroidato, in cui i fenomeni consecutivi all'estirpazione della tiroide erano al massimo grado, vide che essi cessavano del tutto per comparire di nuovo due o tre giorni dopo la trasfusione: deducendo da questi fatti che la tiroide sottrae al sangue e forse distrugge un prodotto di consumo dei tessuti, che tende ad accumularsi nell'organismo e capace una volta accumulato di produrre un'autointossicazione analoga alla uremia che consegue all'estirpazione dei reni.

Fano e Zanda ripetendo le esperienze di Colzi ottennero gli stessi risultati e conclusero che le loro esperienze potevano essere portate in appoggio della dottrina di Albertoni e Tizzoni che attribuiscono i fenomeni della tiroidectomia ad una diminuita capacità respiratoria; però facendo il « lavaggio dell'organi-

smo » in cani stiroidati e in preda ai noti fenomeni e vedendo che questi scomparivano conclusero contro la teoria di ALBERTONI e TIZZONI e propugnarono in favore della teoria che ammette la cachessia strumipriva all'accumularsi nel sangue di una sostanza tossica per i centri nervosi.

ZANDA dice che l'estirpazione della tiroide nei cani non produce alcun disturbo se vien fatta un mese e mezzo dopo la splenectomia, concludendone che la tiroide sottrarrebbe al sangue neutralizzandola una sostanza tossica per il sistema nervoso, che deriverebbe dal ricambio materiale la di cui sede è la milza.

VASSALE in 7 cani e 5 gatti operando come ZANDA ebbe risultati negativi; lo stesso conclusero FANO, TAUBER, ALBERTONI, TIZZONI, SANQUIRICO e CANALIS.

HORSLEY crede che la mucina sia un prodotto patologico che si diffonde nell'organismo, in seguito all'ablazione della tiroide e produce il mixedema; e crede che il corpo tiroide trasformi la mucina in una sostanza utile all'organismo.

SANQUIRICO e CANALIS ritengono che la tiroide abbia un'azione importantissima nell'economia animale e probabilmente in rapporto coi centri nervosi.

CAPOBIANCO dice che la cagione della morte deve ricercarsi nell'attossicamento dei centri nervosi per sostanze dalla cui triste influenza la tiroide sarebbe destinata a tutelare l'organismo.

Ad avvalorare sempre più questa teoria, si sono fatti degli studi sulle urine, sul siero e sul succo muscolare di animali stiroidati.

Il primo a studiare se il coefficiente urotossico degli animali stiroidati aumenta è stato ALONSO; il quale iniettava delle urine di animali tiroidectomizzati ad animali normali, e non vide insorgere fenomeni morbosi. Ma egli non determinò il coefficiente urotossico prima e dopo l'operazione.

Il LAULANIE venne a conclusioni opposte a quelle di ALONSO; e così GLEY determinando il coefficiente urotossico degli animali prima e dopo l'operazione, venne alle conclusioni che la tossicità delle urine degli animali aumenta dopo l'estirpazione della tiroide. Ed alle stesse conclusioni sono venuti CADÉAC, GUINARD, MASOIN. GODART e SLOSSE dapprima, poi TRAINA hanno messo ciò in dubbio. GLEY poi ha studiato il siero di animali stiroidati ed ha trovato che esso contiene delle proprietà tossiche che il siero normale non contiene.

VASSALE e ROSSI, in cani stiroidati e in preda ad accidenti acuti, hanno preso i muscoli, hanno fatto un succo muscolare, lo hanno iniettato nelle vene di cani sani e sono comparsi fenomeni gravi simili a quelli che seguono l'estirpazione della tiroide.

Facendo l'iniezione in cani stiroidati e che non presentavano ancora disturbi, i fenomeni erano più gravi, ed avevano prima di questo osservato che l'iniezione di succo muscolare di animale sano non produce alcun effetto. Ma allora nel morbo di Basedow in cui si ha come una iperfunzione della glandula, come si spiegano i fenomeni nervosi? RENAUT spiega ciò dicendo che la tiroide oltre a distruggere i veleni, che sono in circolo, segrega una sostanza anormale che passa direttamente nel sangue, e agisce come un veleno sul sistema nervoso; e CHARRIN dice che se la tiroide diviene troppo attiva, se troppo succo penetra

nel sangue si ha allora un aumento del ricambio, dimagramento, accessi di palpitazione; qualche volta esoftalmo, tremore e anche ipertermia e febbre.

Oggi si sono fatti altri studi confermanti sempre più la teoria tossica, che consistono nell'isolare dalla tiroide delle sostanze, e vedere la loro azione sull'organismo animale.

Drechsel e Fraënkel hanno estratto delle sostanze multiple; Notkin ha isolato due sostanze, la tiroproteide e la tiroiodina di Baumann. La prima allo stato secco si presenta sotto forma di lamelle trasparenti; è tossica. precipita col tannino e sdoppiandosi fornisce un idrato di C. Dalla seconda si sono estratte due albumine, di cui una è vicina alle globuline, e l'altra agli enzimi. La seconda o iodotirina è costituita da una polvere pallida, giallastra, igroscopica, e dà una soluzione vischiosa. La iodotirina al calore tramanda un odore che rassomiglia le basi piridiche, è insolubile nell'alcool, solubile negli alcalini diluiti, precipita cogli acidi, e contiene $Ph^2 O^3$ in combinazione organica. Baumann dice che la tiroide funziona coll'aiuto di questo principio che prenderebbe dagli alimenti degli elementi iodici. Secondo Notkin la tiroproteide provoca dei disturbi analoghi a quelli della cachessia strumipriva, e costituisce una sostanza che accumulandosi nell'organismo per la tiroidectomia provoca i classici disturbi, e questa sostanza sarebbe distrutta o neutralizzata dall'enzima della iodotirina.

Morktonne isola un corpo albuminoso fosforato simile alla tironucleoalbumina di Hammarsten, ed egli ritiene che la tiroide è destinata a raccogliere la mucina contenuta nel sangue, e trasformarla per sintesi in questa tiro-nucleoalbumina, che ripresa dal torrente circolatorio va a servire alla nutrizione della sostanza grigia. Dopo l'estirpazione di questa glandula, questa trasformazione cessa di effettuarsi, e la mucina accumulandosi nell'organismo produrrebbe il mixoedema.

Fraënkel facendo delle macerazioni, dei decotti di tiroide, precipita i composti proteici coll'acido acetico, poi filtrando estrae dal liquido filtrato una sostanza cristallina igroscopica. L'iniezione intravenosa di questa sostanza, che egli ha denominato tiro-antitossina, provoca l'accelerazione del polso, e fa scomparire le convulsioni nei soggetti privati della tiroide. Concludendo, la tiroide segregherebbe la tiro-antitossina, capace di neutralizzare questa nucleo-albumina fosforata e di costituire con quella una sostanza necessaria all'organismo.

Le esperienze di Gluynski, Lemberger, Roos, Voïr, Irsai, ecc, provano che l'iodotirina fa aumentare il volume delle urine, l'azoto totale, i cloruri, l'acido fosforico, l'acido urico, mentre che nel mixoedema questo ricambio si abbassa. A questa teoria tossica generalmente accettata si sono fatte delle obbiezioni specialmente da Ughetti e Di Mattei e da Traina. I primi praticarono delle trasfusioni di sangue di cani tiroidectomizzati a cani normali, non videro in questi comparire alcun disturbo; ed avendo poi trasfuso del sangue di cani tiroidectomizzati in altri cani pur essi privi di tiroide, videro che non si aveva aggravamento di sintomi. E ne conclusero che la tiroide non ha l'ufficio di segregare e di ridurre principii nocivi all'organismo.

Il Traina ha fatto delle esperienze simili a quelle di Ughetti e Di Mattei,

ed ha concluso che nel sangue degli animali tireoprivi non esistono dei prodotti tossici; e che il secreto della tiroide serve alla perfetta funzione del sistema nervoso. E nel venire a questa conclusione il TRAINA non dà alcuna importanza al fatto che avendo egli iniettato sotto la cute di un cane operato di tiroidectomia e che presentava già delle contrazioni fibrillari, 100 cmc. di siero artificiale, dopo 12 ore le contrazioni erano scomparse e che tornarono a manifestarsi dopo due giorni. Ciò parrebbe deporre invece in favore della teoria tossica.

II.

ANATOMIA PATOLOGICA E PATOLOGIA SPERIMENTALE DELLA TIROIDE.

Delle alterazioni della tiroide quella a cui hanno maggiormente rivolto gli autori la loro attenzione è lo struma o gozzo.

VIRCHOW ritiene che la formazione dello struma dipenda da una continuazione di sviluppo naturale della ghiandola: e divide lo struma in due gruppi principali: lo struma follicolare o parenchimatoso, e lo struma gelatinoso o colloide con parecchie varietà e forme di passaggio tra una forma e l'altra. Se il tessuto ghiandolare in proliferazione forma degli accumuli cellulari sferici ed ovali, e cordoni cellulari solidi, o vescicole rivestite di epitelio con sostanza colloide, si ha lo struma follicolare; se invece nella massima parte dei follicoli si ha una abbondante formazione di sostanza colloide si ha lo struma colloide o gelatinoso.

HITZIG e HANAN seguono questa divisione.

VÖLFFLER distingue come forme principali la ipertrofia della tiroide, e l'adenoma che nasce dai resti di tessuto embrionale.

La prima si ha tanto per aumento del parenchima normale della glandula (ipertrofia parenchimatosa uguale allo struma parenchimatoso di VIRCHOW) quanto per aumento di secrezione della sostanza colloide (ipertrofia gelatinosa eguale allo struma colloide di VIRCHOW). L'adenoma invece proverrebbe da formazioni ghiandolari embrionali vascolarizzate atipicamente, che o persistono come tali o si trasformano in tessuto con aspetto normale. E a seconda dell'ulteriore suo sviluppo, VÖLFFLER divide l'adenoma in adenoma gelatinoso, adenoma mixomatoso e adenoma cilindro-cellulare. GUTKNECHT distingue la iperplasia generale e uniforme, che può essere congenita o acquisita, dallo struma nodoso, che esiste soltanto come acquisito.

I noduli possono essere prodotti o da una neoformazione del tessuto ghiandolare, o anche da cisti. Queste da GUTKNECHT vengono divise in cisti da dilatazione, cisti prodotte dal fondere dei follicoli, cisti da rammollimento che si producono il più delle volte per degenerazione ialina dello struma. MÜLLER seguendo le distinzioni di VIRCHOW e GUTKNECHT distingue uno struma colloide e uno parenchimatoso e come GUTKNECHT distingue le forme nodose dalle diffuse.

Sul modo di svilupparsi della sostanza colloide nello struma si sono emesse

varie teorie. VIRCHOW ritiene che anche nello struma essa sia un prodotto di secrezione delle cellule.

Dalle cellule epiteliali secondo lui si produrrebbe un liquido di natura del mucco, da cui si formerebbero, in seguito al contenuto di albuminati e di sali, i globuli di sostanza colloide per una specie di coagulazione. GUTKNECHT distingue una sostanza colloide fina, granulosa, poco lucente, e una forte lucente e questa giallo-bruna, dura, elastica e senza struttura: e ritiene che le cellule glandulari si trasformino direttamente in masse colloidi, vedendo dei nuclei pallidi in certi globi di sostanza colloide.

REINBACH è d'opinione che la sostanza colloide dello struma non sia altro che un prodotto di degenerazione con morte completa del materiale cellulare.

MÜLLER ritiene che nello struma la sostanza colloide provenga come nella tiroide normale da una secrezione delle cellule follicolari, e che non avvenga una formazione di sostanza colloide per morte di cellule staccate dalla parete del follicolo. MÜLLER ha studiato come avviene la formazione di nuovi follicoli nello struma ed ha riscontrato che avviene come nella tiroide normale.

Gli strumi colloidi, oltre che per la grandezza e la forma dei follicoli, si distinguono dalla tiroide normale, anche per le modificazioni del connettivo interstiziale, che secondo MÜLLER può essere ridotto di molto o trovarsi molto aumentato.

VÖLFFLER descrive i gozzi, che hanno una sostanza interstiziale gonfiata come adenoma mixomatoso.

GUTKNECHT dice di aver veduto la degenerazione colloide del connettivo interfollicolare.

ERNST ritiene che la degenerazione del tessuto connettivo nello struma colloide deve considerarsi come una degenerazione ialina nel senso di RECKLINGAUSEN e il punto di partenza di questa degenerazione ialina sarebbe il tessuto intorno ai piccoli vasi.

MÜLLER ha osservato che anche nello struma parenchimatoso il connettivo può gonfiare similmente allo struma colloide, però mentre il connettivo degenerato dello struma colloide si colora intensamente coi reagenti, quello dello struma parenchimatoso non si colora punto, e par che questo rigonfiamento del connettivo sia dovuto ad edema. Le vie linfatiche nello struma colloide secondo PODBELSCKY sono scomparse, e di rado si trovano delle vie linfatiche piene di sostanza colloide. MÜLLER coferma ciò, e ritiene ciò dipendere dalla forte dilatazione dei follicoli, per cui si ha scomparsa del connettivo interfollicolare, e quindi anche dei linfatici. Dello stesso parere è pure RENAUT. Negli strumi parenchimatosi le vie linfatiche sono piene di una sostanza granulosa limpida non colorabile (MÜLLER).

Nel morbo di Basedow la tiroide oltre ad essere aumentata fortemente di volume, ha anche una consistenza dura. Questa forma dura, che è una vera iperplasia della tiroide, è stata trovata nel morbo di Basedow da VIRCHOW, RECHLINGAUSEN, EGER e MÜLLER.

Lo struma di Basedow, secondo MÜLLER, è caratterizzato da una grande

ricchezza di cellule, e poi dalla irregolarità nella loro disposizione, e le cellule sono più piccole di quelle della tiroide normale, e dello struma colloide, ed inoltre dal fatto che i singoli follicoli mostrano disposizione a ramificarsi. Si distingue dallo struma parenchimatoso perchè in quello nessun follicolo si ramifica, e non si trovano in nessun posto delle cellule disposte irregolarmente tra i follicoli.

Sempre secondo Müller nel morbo di Basedow i linfatici sono più abbondanti nei setti connettivi che nell'organo normale, e in due casi egli ha osservato che essi erano ripieni di un contenuto abbondante splendente omogeneo, senza dubbio di natura colloide, e in altri casi il contenuto era minore, poco colorato e granuloso.

La causa del gozzo non è ben conosciuta, e secondo i più è di origine infettiva, ma l'agente non è conosciuto e si crede che penetrerebbe nell'organismo coll'acqua potabile.

Oltre il gozzo o struma benigno, si ha lo struma maligno, costituito da tumori della tiroide che si diffondono agli organi vicini e danno metastasi. Così abbiamo carcinomi, adenomi, sarcomi: si sono osservati anche da Völffler fibromi in forma di molti nodi duri della grandezza di una nocciuola.

Fino a questi ultimi tempi non si è da nessuno studiato il modo di comportarsi della tiroide nelle malattie infettive sia acute che croniche; e si è cominciato questo studio in Francia l'anno decorso per opera di Honsell, di Roger e Garnier, Nattan Larrier.

Honsell nel 1898 in una donna di 29 anni affetta da gozzo nel corso della convalescenza di una pneumonite fibrinosa, osservò che il gozzo andava aumentando fino alla formazione di un ascesso. Inciso il tumore e fatte delle colture col pus sgorgato, riscontró che l'ascesso era dovuto al pneumococco. E non avendo riscontrato alcun disturbo nello stato generale della inferma, che presto guarì, ne concluse che la tiroidite pneumococcica è un'affezione relativamente benigna. E nella letteratura riscontransi altri casi simili. Così sono citati parecchi casi di tiroiditi postifiche che hanno avuto un decorso benigno. Roger e Garnier nella tubercolosi cronica o subacuta, hanno riscontrato sclerosi del connettivo tiroideo, periarterite e endoarterite. Hanno riscontrato che il tessuto tiroideo è poco alterato, e che par che sia in uno stato di iperattività funzionale, come lo dimostrano l'accumulo delle cellule nei follicoli; non hanno mai trovato niente di produzione tubercolare, nè cellule giganti, nè bacilli. Secondo questi autori la sclerosi della tiroide nella tubercolosi si deve alle tossine che circolano nell'organismo. Roger e Garnier inoculando nella tiroide degli animali dei bacilli del tifo, hanno riscontrato: nei casi acuti, quando dopo pochi giorni sopravveniva la morte degli animali, la tiroide fortemente congestionata, endoarterite, piccoli focolai emorragici nel parenchima delle vescicole, e un certo grado di alterazione nelle cellule. Quando la sopravvivenza era più lunga, hanno osservato che le lesioni si riferiscono ai vasi e al connettivo interfollicolare che è gonfiato e infiltrato di molti leucociti. Infine nei casi cronici, allorchè gli animali vivevano un mese, notarono una sclerosi tiroidea con scomparsa di una gran parte di follicoli.

Anche NATTAN-LARRIER ha notato in un gran numero di casi una sclerosi della tiroide nella tubercolosi. Essendo dunque le alterazioni della tiroide nei morbi infettivi poco conosciute, come dimostra la letteratura in proposito che ho potuto raccogliere, io mi sono proposto di studiare il modo di comportarsi di questa glandula nei morbi infettivi sia acuti, che cronici. A tal uopo ho diviso il mio lavoro in due parti: nella prima ho fatto le ricerche anatomo-patologiche delle tiroidi dei casi clinici occorsi al tavolo anatomico; nella seconda ho cercato di produrre delle alterazioni della tiroide iniettandovi direttamente delle emulsioni o culture in brodo di microrganismi.

III

RICERCHE ANATOMO-PATOLOGICHE SULLE TIROIDI DEGLI UOMINI MORTI PER INFEZIONI.

Tecnica. — Io mi sono servito dei comuni mezzi di tecnica per fissazione, indurimento e colorazione della tiroide.

Alcune tiroidi io le ho messe a fissare nel liquido di MÜLLER, però ho dato la preferenza all'alcool, perchè il liquido di MÜLLER ha la proprietà di sciogliere la sostanza colloide. In quanto all'inclusione, alcune le ho incluse in celloidina, altre in paraffina: ho preferito sempre la celloidina, poichè le sezioni con questa riescono più eleganti, sebbene un po' più spesse che colla paraffina. Per la colorazione mi sono sempre valso del litiocarminio, qualche volta dell'eosina e della ematossilina. Quando dovevo fare la ricerca dei microrganismi, ho fatto la colorazione secondo i noti metodi di GRAM, di ZEILL, KOCK-ERLICK.

Ho osservato 9 tiroidi di individui morti per polmonite, 8 di morti per tifo, 3 di morti per setticemia, 9 di morti per tubercolosi.

POLMONITE.

OSSERVAZIONE I - CASO I. — P. C., di anni 77.

Cranio. — Esistono le note di una leptomeningite purulenta.

Torace. — Nel cavo pleurico di sinistra esiste un essudato fibrinoso-purulento; nel cavo pleurico di destra liquido sieroso. Polmone di sinistra con polmonite crupale, stadio dell'epatizzazione rossa. Polmone di destra con stasi ed enfisema. Cuore: ipertrofia del V. S.: leggero grado di ateromasia nei grossi vasi.

Addome. — Fegato con stasi. Reni con superficie granulosa, diminuita di volume la sostanza corticale. Milza color feccia di vino.

All'esame macroscopico della *tiroide* non si nota niente di notevole, se si eccettua un leggero aumento del suo volume.

All'esame microscopico si notano i seguenti fatti: il fatto predominante è un'abbondante secrezione di sostanze colloide: si vedono infatti moltissimi follicoli dilatati e ripieni di sostanza colloide. Inoltre si ha anche una forte proliferazione dell'epitelio glandulare. non si può vedere nei follicoli di media grandezza sostanza colloide, ma tutti sono zaffati dall'epitelio proliferato. E dei follicoli che hanno subìto una dilatazione, quelli che non contengono più sostanza colloide sono ripieni di epitelio proliferato; non si ha l'accenno di neoformazione di follicoli. Il connettivo sia interfollicolare, sia interlobulare è un po' aumentato e di aspetto sclerotico; ciò forse può dipendere dall'età, poichè sappiamo che nella vecchiaia si ha sclerosi del connettivo tiroideo. Nei linfatici non si ha la presenza di sostanza colloide. Nei vasi sanguigni non si nota niente di notevole.

Osservazione II - Caso II. — G. S., di anni 48.

Torace. — Aderenze pleuriche di vecchia data e recenti. Polmone di sinistra con focolaio circoscritto di pneumonite crupale, stadio grigio. Polmone di destra edema e un certo grado di ipostasi. Cuore flaccido.

Addome. — Fegato con macchie color foglia secca: al taglio leggieri fatti degenerativi e stasi. Rene destro con idronefrosi. Rene sinistro con pielite suppurativa. Utero: il collo completamente eroso da processo neoplastico: il tessuto è di color grigiastro, d'aspetto necrotico e di odore nauseante: il processo neoplastico si è diffuso alla parete posteriore della vescica.

L'esame microscopico della *tiroide* ci fa notare un'abbondantissima secrezione di sostanza colloide, la quale è omogenea. Molti follicoli hanno subìto una dilatazione cistica, ma quasi tutti sia grandi che piccoli contengono sostanza colloide. Si ha una discreta proliferazione dell'epitelio glandulare, ma non molto accentuata. Come ripeto, la cosa più importante è una forte ipersecrezione di sostanza colloide. Il connettivo interfollicolare e interlobulare è sclerotico. Nei linfatici non si vede sostanza colloide. Da parte dei vasi sanguigni non si nota niente di notevole.

Osservazione III - Caso III. — R. C., di anni 75.

Torace. — Polmone di destra anemico con catarro. Polmone di sinistra con larga stratificazione fibrinosa per pleurite recente. Al taglio il lobo superiore presenta lo stadio di passaggio dalla epatizzazione rossa in grigia e bronchite purulenta.

Addome. — Fegato anemico con atrofia degli acini. Milza atrofica. Rene destro con idronefrosi. Rene sinistro con capsula, che si distacca con difficoltà lasciando la superficie esterna dell'organo ruvida; al taglio la sostanza corticale è ridotta di volume.

La *tiroide* è leggermente aumentata specialmente nel diametro longitudinale. Al taglio non si nota niente di notevole.

Esame istologico della tiroide. — In questa tiroide il fatto predominante è una fortissima proliferazione dell'epitelio: quasi tutti i follicoli ne sono pieni. Anche la sostanza colloide è un poco aumentata, ma non molto: però se ne osserva in gran quantità nei linfatici. Si osserva una vena contenente sostanza colloide. Non si osserva una neoformazione di follicoli. Il connettivo interfollicolare è nei limiti normali, solo in qualche punto della glandula è leggermente aumentato e di aspetto sclerotico. Il connettivo interlobulare invece è aumentato e sclerotico. Nei vasi sanguigni non si ha alcuna alterazione (Fig. III-IV, tav. I).

Osservazione IV - Caso IV. — T. A., di anni 56.

Carcinoma della lingua.

Torace. — Cuore flaccido, ingrandito nel diametro trasverso con macchie tendinee alla sua superficie. Polmone di destra con consistenza aumentata specialmente nei suoi lobi inferiore e medio. Al taglio esistono le note di un processo infiammatorio: colorito rosso fosco. alla pressione esce un essudato lurido.

Addome. — Fegato: parenchima torbido con leggera atrofia. Milza: polpa iperplastica color feccia di vino. Reni: leggiero intorbidamento della sostanza corticale e stasi.

Esame istologico della tiroide. — Alla periferia della glandula si notano degli infiltramenti linfoidi, i quali occupano la capsula connettiva, che riveste la tiroide. Tali infiltramenti dipendono certamente dall'atto operatorio che fu fatto al collo. Nell'interno della glandula non si notano infiltramenti. Si nota invece un'abbondantissima ipersecrezione di sostanza colloide omogenea. Anche in molti follicoli piccoli si nota la presenza di sostanza colloide. Si nota una leggiera proliferazione dell'epitelio. La sostanza colloide oltre che nei follicoli la troviamo abbondante anche nei linfatici. Il connettivo è sclerotico, ma ciò dipende certamente dall'età dell'individuo. Nei vasi si nota una forte stasi, e endoarterite.

Osservazione V - Caso V. — G. F., di anni 1 e mezzo.

Torace. — La laringe ricoperta da un essudato membranoso grigiastro, che si continua anche nella trachea. Polmoni: bronchite purulenta a sinistra e piccoli focolai di polmonite. A destra gli stessi fatti. Cuore un poco flaccido.

Addome. — Fegato con incipiente degenerazione grassa. Milza e reni con stasi. Fatte

delle culture coll'essudato membranoso della laringe si notò la presenza del diplococco di Fraenkel.

All'esame macroscopico della *tiroide* non si nota niente di notevole. All'esame microscopico si notano i seguenti fatti: si ha una fortissima proliferazione dell'epitelio; tutti i follicoli sono pieni di epitelio proliferato, cosicchè è raro trovare follicoli con sostanza colloide. L'epitelio proliferato è piccolo piccolo. Però se non troviamo sostanza colloide nei follicoli, è facile rintracciarla nei linfatici, ma anche in questi è molto scarsa. Il connettivo non presenta alcuna alterazione. Così pure i vasi sanguigni.

Osservazione VI - Caso VI. — O. Z., di anni 21.

Cranio. — Cervello e cervelletto con stasi.

Torace. — Polmone di sinistra ingrandito, il lobo inferiore di consistenza aumentata ed al taglio presenta lo stadio di epatizzazione rossa della polmonite. Nel polmone di destra stasi ed edema.

Addome. — Fegato con stasi. Milza con iperplasia dei follicoli. Reni con incipiente degenerazione grassa del parenchima.

La *tiroide* è aumentata di volume: facendo un taglio trasversale non si nota alcun fatto degno di nota.

Esame istologico della tiroide. — Non si può osservare in nessun follicolo sostanza colloide poichè il pezzo fu messo nel liquido di Müller: però si vedono molti follicoli vuoti, ma dilatati, il che dimostra che si doveva avere una ipersecrezione di sostanza colloide. Però il fatto predominante è una forte proliferazione dell'epitelio, che è piccolo piccolo. Nel connettivo interstiziale l'epitelio è disposto a formare dei tubi come nel periodo embrionario. Il connettivo interlobulare è aumentato e di aspetto mixomatoso: quello interfollicolare è normale, solo qua e là in qualche punto della glandula è aumentato esso pure e presenta gli stessi caratteri di quello interlobulare. Nei linfatici per le ragioni dette non si può osservare sostanza colloide. Nei vasi sanguigni si ha forte stasi e niente altro di notevole.

Osservazione VII - Caso VII. — Bambino di anni 1 molto denutrito.

Torace. — Polmonite crupale, epatizzazione rossa del lobo inferiore di destra e superiore di sinistra. Cuore flaccido.

Addome. — Fegato con incipiente degenerazione grassa. Milza con iperplasia dei follicoli.

La *tiroide* è aumentata di volume, ed all'esame istologico si notano i seguenti fatti: Il fatto predominante è una forte proliferazione dell'epitelio, però si ha anche una ipersecrezione di sostanza colloide. Si ha emorragia in qualche follicolo. Il connettivo interlobulare come quello interfollicolare è aumentato e di aspetto mixomatoso. Nei vasi si ha forte stasi.

Osservazione VIII - Caso VIII. — B. G., di anni 62.

Torace. — Piccole chiazze ateromasiche sulla aorta e sulle sue valvole. Polmone di destra con consistenza aumentata al lobo inferiore, e a questo lobo si osservano i caratteri di una bronco-polmonite circoscritta. Polmone di sinistra con gli stessi fatti.

Addome. — Fegato con degenerazione grassa. Rene sinistro ingrandito di volume, unito con punti di sutura alla superficie cutanea: esiste nel suo parenchima un'ampia breccia in senso longitudinale, e di aspetto purulento. Rene di destra ingrandito pure di volume, con punti di fissazione, che interessano la sostanza corticale.

La *tiroide* ci si presenta di volume normale.

Esame istologico della tiroide. — Si ha una proliferazione dell'epitelio relativamente abbondante. Inoltre si nota una discreta ipersecrezione di sostanza colloide, che ha un aspetto granuloso. Nei linfatici si nota molta sostanza colloide. Il connettivo è sclerotico ma in questo caso dobbiamo considerare l'età dell'individuo. Nei vasi sanguigni nessuna alterazione.

Osservazione IX - Caso IX. — B. F., di anni 50.

Torace. — Aderenze pleuriche di vecchia data a destra e a sinistra. Polmone di destra aumentato di volume e di consistenza al lobo medio e inferiore: a sinistra esiste bronco-polmonite del lobo inferiore. Cuore di volume un po' aumentato specialmente a spese del ventricolo destro. Ateromasia dell'aorta e delle valvole aortiche.

Addome. — Fegato con incipiente degenerazione grassa. Reni con capsula, che si distacca con difficoltà, lasciando la superficie leggermente scabra. Milza con splenite interstiziale.

La *tiroide* è aumentata di volume.

Facendone l'esame microscopico la nostra attenzione è richiamata sull'epitelio, il quale è fortemente proliferato, e quasi tutti i follicoli ne sono pieni. Quei follicoli, che non sono zaffati dall'epitelio proliferato, contengono sostanza colloide, che è di aspetto omogeneo, ed è in quantità normale. Però se poca è la sostanza colloide nei follicoli, molta invece ne ritroviamo nei vasi linfatici specialmente in quelli della capsula. Il connettivo è aumentato e di aspetto mixomatoso, specialmente il connettivo interlobulare. Nei vasi sanguigni si ha forte stasi, e niente altro di notevole.

TIFO.

Osservazione X - Caso I. — O. F., di anni 25, morto in 20ª giornata di malattia.

Torace. — Leggiere aderenze pleuriche di recente data a destra. Polmone di destra con focolai circoscritti di bronco-polmonite al lobo inferiore e medio. Cuore flaccido.

Addome. — Reni con rigonfiamento torbido degli epiteli renali. Fegato con stasi. Milza enormemente aumentata di volume. Intestino con anemia nel primo tratto: nell'ultimo tratto del tenue si nota una grande quantità di placche del Peyer iperplastiche, ed alcune con vaste e profonde ulcerazioni tifose.

Tiroide aumentata di volume.

Esame istologico della tiroide. — Si nota un forte aumento della sostanza colloide nei follicoli, i quali in massima parte sono dilatati. La sostanza colloide è abbondante anche nei linfatici. Si ha anche una discreta proliferazione dell'epitelio, il quale è molto piccolo. Il connettivo interlobulare e interfollicolare è leggermente aumentato e di aspetto fibroso. Nei vasi sanguigni si ha stasi.

Osservazione XI - Caso II. — G. A., di anni 16, morta in 51ª giornata di malattia.

Addome. — Anse intestinali distese da gaz anemiche e si notano nel loro decorso dei punti nerastri a chiazze. Milza tumida con iperplasia dei follicoli, la capsula è leggermente rugosa. Reni un po' ingranditi, ed esistono le note di una avanzata degenerazione grassa del parenchima renale. Intestino tenue anemico, e verso la sua metà comincia a notarsi qualche follicolo solitario iperplastico. Nella sua ultima porzione esistono numerosissime ulceri di aspetto tifico in vario stadio. Qualcuna ha raggiunto persino la sierosa peritoneale, però presentano tutte indistintamente sulla loro superficie un tessuto di granulazione. Nessuna localizzazione di processi tifosi nel grosso intestino.

Ad occhio nudo non si nota niente di notevole da parte delle *tiroide;* all'esame microscopico si notano i seguenti fatti:

Si ha una enorme ipersecrezione di sostanza colloide, la massima parte dei follicoli sono dilatati fortemente e ripieni zeppi di sostanza colloide, che è omogenea. Questo al centro della glandula; invece alla periferia si nota una discreta proliferazione dell'epitelio. Si osserva la sostanza colloide anche nei linfatici. Il connettivo interlobulare e interfollicolare è leggermente aumentato e di aspetto mixomatoso. Nei vasi sanguigni non si nota niente di notevole (V. fig. V, tav. I).

Osservazione XII - Caso III. — C. G., di anni 13, morto in 26ª giornata di malattia.

Cranio. — Aderenze multiple fra dura madre e aracnoide nella convessità: focolai piccoli e circoscritti di leptomeningite: iperemia del cervello.

Torace. — Cuore con leggiero intorbidamento dell'endocardio del ventricolo sinistro.

Addome. — Fegato con stasi. Milza con iperplasia dei follicoli. Reni con stasi. Intestino con ulceri tifose in via di cicatrizzazione.

Tiroide leggermente aumentata di volume.

Esame istologico della tiroide. — Esiste un leggiero grado di ipersecrezione di sostanza colloide. Si ha anche una discreta proliferazione dell'epitelio e una assai abbondante neoformazione di follicoli. I follicoli neoformati sono più abbondanti alla periferia della glandula che al centro. Il connettivo tanto interlobulare quanto interfollicolare è fortemente aumentato e di aspetto edematoso. Nei linfatici si osserva sostanza colloide.

Osservazione XIII - Caso IV. — M. A., di anni 14, morto in 48ª giornata di malattia.

Torace. — Cuore flaccido. Ventricolo destro leggermente dilatato.

Addome. Fegato con incipiente degenerazione grassa. Milza con iperplasia dei follicoli. Intestino con ulceri tifose in via di cicatrizzazione.

Esame istologico della tiroide. — La nota più importante è una fortissima proliferazione dell'epitelio, molto piccolo, il quale è così proliferato che in certi punti non possiamo vedere

il connettivo che divideva follicolo da follicolo. Predomina di molto il fatto della proliferazione epiteliale, però esiste anche una discreta ipersecrezione di sostanza colloide. Il connettivo in qualche punto della glandula è aumentato e di aspetto mixomatoso. Nei linfatici scarsa sostanza colloide. Nei vasi sanguigni non si nota niente di notevole.

Osservazione XIV - Caso V. — T. E., di anni 24, morto in 24ª giornata.

Cranio. — Leggero opacamento del liquido subaracnoideo.

Torace. — Polmoni con fatti ipostatici. Cuore flaccido.

Addome. — Fegato noce moscata primo stadio. Milza ingrandita con iperplasia dei follicoli. Intestino con iperplasia delle placche del Peyer e dei follicoli: ulcerazioni lungo il tenue e più specialmente nella bozza del cieco, ulcerazioni in diverso stadio a carattere tifoso.

Tiroide aumentata leggermente di volume.

Esame istologico della tiroide. — Pochi sono i follicoli che contengono sostanza colloide, perchè tutti sono ripieni di epitelio, il quale in questa glandula è fortissimamente proliferato, tanto che in molti punti della glandula non si può vedere lo strema. Oltre questo si ha un'abbondante neoformazione di follicoli. La neoformazione dei follicoli si osserva tanto alla periferia quanto al centro della glandula. Il connettivo è nei limiti normali. Nei vasi linfatici non si osserva sostanza colloide. I vasi sanguigni non ci offrono a considerare niente di notevole.

Osservazione XV - Caso VI. — M. C., di anni 29, morto in 29ª giornata di malattia.

Torace. — Ventricolo destro del cuore con pareti dilatate, ventricolo sinistro ugualmente con pareti flaccide. Polmone destro con ipostasi: alla base del polmone sinistro esistono i fatti di una polmonite ipostatica.

Addome. — Fegato con degenerazione grassa. Milza con forte stasi. Reni con un certo grado di stasi e di degenerazione del parenchima. Intestino con iperplasia delle placche del Peyer e dei follicoli.

Esame macroscopico della *tiroide* negativo; è di volume normale.

Esame istologico della tiroide. — Si ha una abbondantissima produzione di sostanza colloide: moltissimi follicoli hanno subìto la dilatazione cistica, e sono ripieni di sostanza colloide, che ha un aspetto omogeneo; ci par di essere in presenza di uno struma colloide. Non si ha nè proliferazione dell'epitelio, nè neoformazione di follicoli. Il connettivo è leggermente aumentato e di aspetto relativamente fibroso. Nei linfatici si osserva poca sostanza colloide. I vasi sanguigni non presentano alcuna alterazione.

Osservazione XVI - Caso VII. — U. E., di anni 31. Morto in 22ª giornata di malattia.

Cranio. — Aderenze circoscritte fra la dura madre e l'aracnoide.

Torace. — Polmoni con fatti ipostatici. Cuore flaccido.

Addome. — Fegato con degenerazione grassa. Milza con iperplasia della polpa, follicoli poco appariscenti. Intestino con iperplasia dei follicoli solitari e delle placche del Peyer: esistono ulcerazioni di natura tifosa nell'ultima porzione dell'ileo e nella bozza del cieco.

La *tiroide* è aumentata di volume, e all'esame istologico si nota quanto segue:

Si ha una forte proliferazione dell'epitelio. Si ha in alcuni follicoli discreta quantità di sostanza colloide: si osserva anche nei linfatici. Si nota anche una abbondante neoformazione di follicoli. Da parte del connettivo e dei vasi sanguigni non si nota niente di notevole. (V. fig. VI, tav. I).

Osservazione XVII - Caso VIII. — C. A., di anni 8, morto in 36ª giornata di malattia.

Cranio. — Essudato gelatinoso negli spazi subaracnoidali: pia madre iperemica: sostanza cerebrale edematosa.

Torace. — Nel polmone di sinistra bronchite purulenta. Cuore flaccido, leggiera dilatazione del ventricolo destro.

Addome. — Fegato con degenerazione grassa incipiente e stasi. Milza ingrandita con iperplasia dei follicoli. Reni con degenerazione grassa e stasi. Intestino con iperplasia dei follicoli solitari e delle placche del Peyer: ulcerazioni a carattere tifoso nell'ultimo tratto del tenue e nella bozza del cieco.

La *tiroide* è aumentata di volume.

Esame istologico della tiroide. — Esiste una discreta ipersecrezione di sostanza colloide. Il fatto più importante è una forte proliferazione dell'epitelio glandulare. Si ha anche una discreta neoformazione di follicoli. Il connettivo è aumentato e di aspetto mixomatoso. Nei vasi sanguigni, se si eccettua una leggiera stasi, non si nota nient'altro di notevole.

(Continua).

II.

ISTITUTO CHIRURGICO DELLA R. UNIVERSITÀ DI ROMA
diretto dal Prof. FRANCESCO DURANTE

Lo sviluppo del cancro nelle glandole linfatiche

per il Dott. ORESTE SGAMBATI, aiuto di clinica.

(*Continuazione e fine, vedi fascicolo 2*).

Infezione glandolare iniziale o limitata. — Ho trovato gli elementi cancerosi metastasici in piccolo numero o in zone molto limitate delle glandole in sei casi: n. III, V, VII, XIII, XVIII, XX: non è dunque eccezionalmente raro, come sostengono molti degli autori citati, sorprendere i primi passi dell'infezione quando si pratica l'esame delle glandole metodicamente.

Abbiamo già accennato che il trasporto di germi cancerosi dal focolaio primitivo alle glandole può avverarsi per due processi distinti: per *embolia*, cioè, o per *continuità*

Nel primo caso può mancare la linfangite cancerosa delle vie di comunicazione fra mammella e glandole: mentre nel trasporto per continuità la detta complicanza è la condizione *sine qua non* per la produzione della metastasi glandolare.

Benchè io non abbia potuto estendere le mie ricerche anche ai vasi linfatici emissari della mammella, alcuni dei casi studiati parlano, sia per la sintomatologia clinica, sia per la speciale disposizione delle cellule cancerose nei vasi efferenti di alcune glandole, a favore della metastasi per continuità.

Parimenti, dato un primo focolaio metastasico, ad es., nei seni sottocapsulari di una glandola, l'ulteriore diffusione verso il centro di essa può avvenire sia per continuità, sia per un nuovo embolismo che staccatosi dal primo gettone epiteliale vada colla linfa lentamente circolante nei seni, ad arrestarsi in un altro punto qualunque del labirinto linfatico endoglandulare: dell'un tipo e dell'altro porterò qualche esempio.

CASO III — Tumore della mammella: cancro glandolare semplice, infiltrato, con abbondante stroma, a elementi di volume variabile, ma piuttosto piccoli, con nucleo relativamente povero di sostanza cromatica e protoplasma granuloso, che ripetono il tipo dell'epitelio di rivestimento dei galattofori. I tagli della glandola di maggiore dimensione (come una nocciuola) trovata fra il grasso della piramide ascellare svuotata, mostrano quanto segue. Nelle prime serie si nota la completa mancanza di infezione cancerosa. I seni sono marcatamente distesi per una forte replezione di corpuscoli linfoidi: qua e là gli endoteli si mostrano molto aumentati di numero, schiacciati contro la parete di sostegno dall'accumolo dei corpuscoli linfoidi. Poco avanzata la sclerosi vasale: la capsula alquanto ispessita. Parecchi preparati successivi offrono lo stesso aspetto. Finalmente, nel connettivo fibro cellulare, in corrispondenza dell'ilo della glandola, comparisce la sezione di un vaso linfatico, il cui endotelio sembra comple-

tamente sostituito da uno o due strati di epiteli quasi cubici, di aspetto, del resto, identico a quello costituente il tipo degli elementi del tumore primitivo: non solo, ma coll'emateina di Grübler, i dettagli del nucleo, della sua membrana e il protoplasma si colorano in modo identico a quelli. Questo solo reperto, d'altronde, potrebbe far sospettare non trattarsi qui di epiteli cancerigni impiantati sulle pareti vasali, ma di quella tale iperplasia ed ipertrofia dell'endotelio, con degenerazione idropica del protoplasma, già notata, e che può osservarsi spesso nella irritazione consensuale o precancerosa delle glandole. Per altro, proseguendo nell'esame delle sezioni a questa sottostante, accanto al primo osserviamo un altro linfatico, con le pareti rivestite degli stessi elementi; anzi, qui in alcuni punti la loro proliferazione è giunta a tale da costituire due o tre piani, di cellule che si coloriscono alquanto più intensamente, più piccole e di forma più irregolare, ma sempre a carattere spiccatamente epiteliale giovane (fig. 6). Questi due vasi

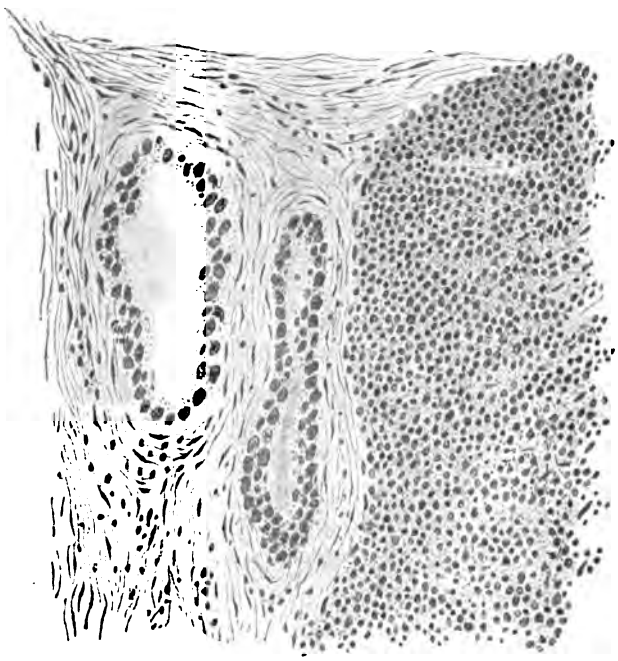

Fig. 6. — Da una glandola del caso III - Infezione iniziale in due vasi linfatici efferenti nell'ilo della glandola.

(Ingr. Koristka, oc. 3, obiet. 6).

corrono, ancora per un piccolo tratto, nel bel mezzo della capsula, in quel punto come si vede, molto ispessita; quindi, quasi bruscamente, si portano nella sostanza corticale della glandola, di cui un sottile strato s'infrappone fra essi vasi e la capsula fibrosa. Qui la proliferazione endovasale si fa anche più rigogliosa. Uno di questi linfatici si va dilatando fortemente e nel suo interno si mostra riempito quasi per intero dalla neoformazione epiteliale (che così può chiamarsi, ormai), la quale per altro offre alcune particolarità degne di nota. Infatti, osservando la sezione a forte ingrandimento, notiamo che gli elementi epiteliali

hanno preso impianto sulla parete vasale soltanto in corrispondenza di una delle estremità dell'ovoide rappresentante la sezione del vaso stesso. Quivi, anzi, la proliferazione di quegli elementi ha già distrutto la esile parete linfatica per invadere il tessuto proprio della glandola (fig. 7, in basso). Invece, in tutto il resto della periferia del vaso esiste uno spazio ben marcato fra proliferazione epiteliale ed endotelio. Questo è di aspetto normale: solo in qualche punto la sottile tonaca fibrosa, che ne costituisce la membrana d'impianto, si mostra un po' ispessita. Nel detto spazio si scorgono qua e là pochi detriti granulosi, probabilmente residui di linfa che vi seguitava a scorrere (non rappresentati nella figura). Nel mezzo della neoformazione esiste un altro spazio privo di epiteli,

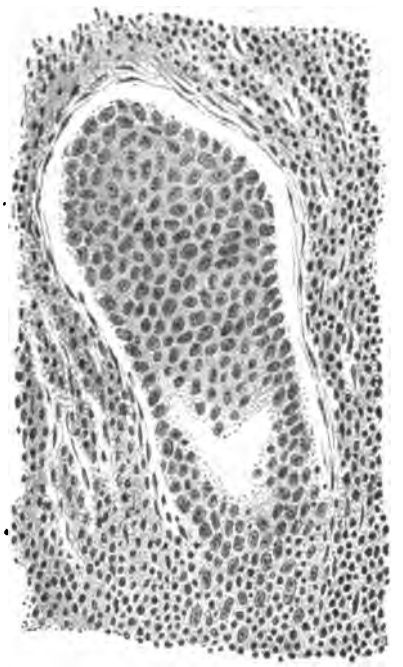

Fig. 7. — Uno dei vasi linfatici della fig. 6 in un preparato successivo - La neoformazione assume maggiore sviluppo ed ha già distrutto la parete del linfatico in corrispondenza del suo punto d'impianto.

(Ingr. Koristka. oc. 3, obiet. 6).

a ferro di cavallo. Là dove la neoformazione ha già invaso il tessuto linfadenoide si scorgono molti elementi bianchi, piccoli, fortemente colorati, che si avanzano sino a un certo punto fra i gettoni epiteliali, ma si arrestano ben presto, quasi impotenti contro l'incalzare dei nuovi elementi metaplastici. Il tessuto glandolare qui, come in tutto il resto della glandola, offre le stesse proprietà già accennate: proliferazione degli elementi endotelioidi dei seni: cordoni e follicoli ricchissimi di cellule linfoidi che infarciscono pure tutti i seni linfatici.

In una sezione di poco inferiore a questa riscontriamo uno dei due vasi in parola col solito strato epiteliale, costituito di elementi un po' più grandi e più colorati dei primi, e sempre pervio alla corrente linfatica. Ma nell'altro linfatico vicino la proliferazione ormai ha vinto ogni resistenza della tunica endo-

teliale e si vede invadere in vari sensi il parenchima glandolare (fig 8, in basso e a destra).

Anche qui assistiamo alla, direi così, contro-infiltrazione da parte dei corpuscoli bianchi e delle cellule linfoidi, ma non pertanto possiamo seguire gli epiteli più progrediti nella loro invasione sino ad una ragguardevole distanza dal focolaio di attecchimento nel vaso. Le pareti di questo si vedono interrotte per gran tratto; più che vaso, ormai può parlarsi di spazio linfatico, essendo la sua sezione divenuta così irregolarmente lobata e l'ampiezza di molte volte superiore a quella che presentava nelle prime sezioni Pur tuttavia, lo spazio fra il gettone

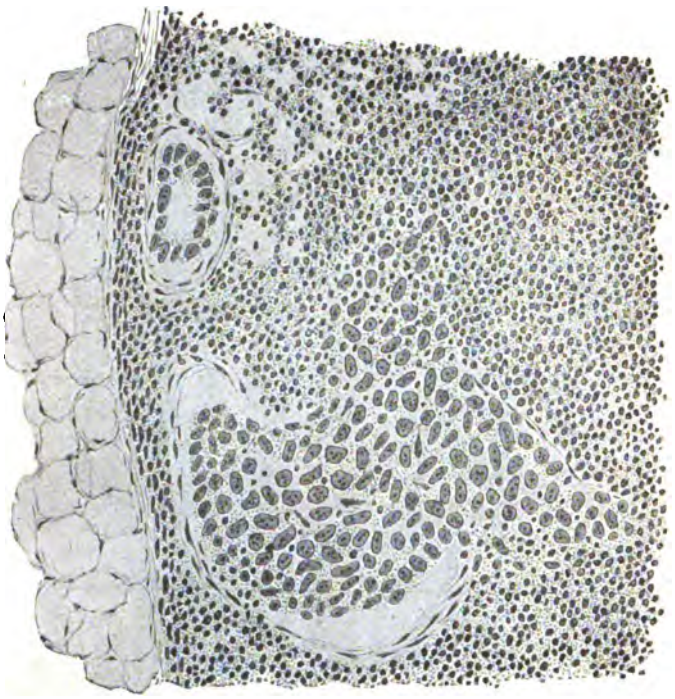

Fig. 8. — Altra sezione della stessa glandola delle figure precedenti; rappresenta il massimo dello sviluppo preso dal neoplasma in questa glandola - Lo zaffo canceroso invade la sostanza glandolare - In alto, a sinistra, l'altro dei due vasi linfatici della fig. 6, nel quale la neoplasia si mantiene parietale.

(Ingr. Koristka, oc. 3, obiet. 6).

epiteliale e la parete residuale del vaso linfatico persiste ancora. L'endotelio di quest'ultimo è ancora integro, gli elementi alquanto stirati. Tutti gli spazi linfatici circostanti alla infiltrazione pieni zeppi di elementi bianchi e di cellule endoteliali. Il sottile strato di tessuto linfadenoide che intercede fra i due vasi linfatici invasi dalla neoformazione e la capsula mostra uno spesso reticolo connettivale, fra le cui maglie i corpuscoli linfoidi si presentano schiacciati, fusiformi, sì da confondersi con gli elementi fissi del connettivo fibroso capsulare. Anzi, in certi punti possiamo dire che è avvenuta l'organizzazione in massa dei leucociti in un tessuto fibroso, che sarà poi la matrice dello stroma connettivale della neoformazione

Questa sezione ci rappresenta il massimo della proliferazione epiteliale in

questo ganglio che, inoltre, è l'unico nel quale si sia potuta riscontrare la metastasi cancerosa in questa inferma.

Nei tagli sottostanti (fig. 9) assistiamo ad una serie di fatti simili ai già notati, ma che procedono in senso contrario, in quanto che la neoformazione epiteliale endolinfatica va gradatamente diminuendo in estensione; gli elementi non si discostano più tanto dal luogo di attecchimento primitivo; dal lato ove corrisponde il loro sconfinamento notiamo una gran quantità di corpuscoli bianchi, che sembrano aver ripreso il sopravvento contro l'invasione epiteliale, e

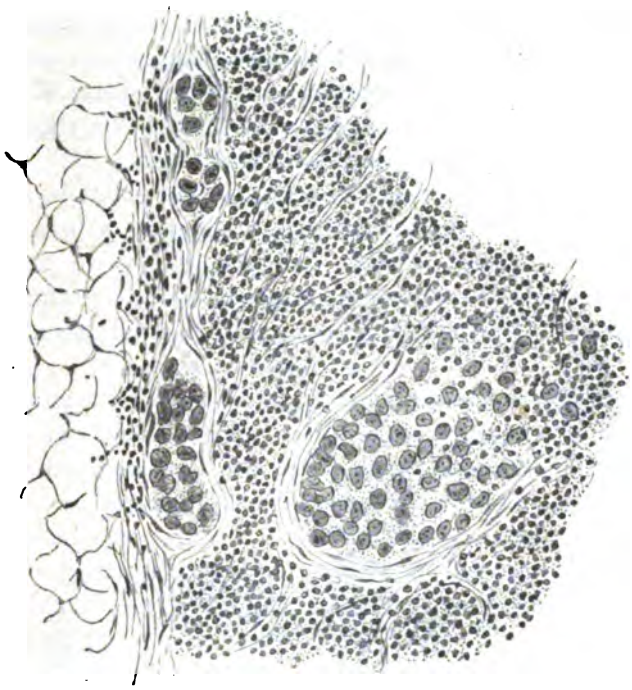

Fig. 9. — La stessa glandola del caso III in un preparato successivo - La neoformazione epiteliale nel vaso maggiore va riducendosi di volume - L'altro linfatico sezionato in tre punti apparisce occluso dagli elementi cancerosi (a sinistra).
(Ingr. Koristka, oc. 3, obiet. 6).

finalmente lo strato endoteliale, che costituisce la parete del linfatico, si va ricostituendo quasi per intero intorno al zaffo epiteliale. Ma fra questo e l'endotelio in qualche punto si nota ancora lo spazio semilunare contenente qualche residuo di linfa.

Disgraziatamente a questo punto le sezioni della glandola terminano e non ho potuto seguire il vaso al di là di essa, ciò che sarebbe stato di grande importanza per vedere sino a che punto la neoformazione lo accompagnava verso i gangli successivi.

L'altro vaso linfatico satellite, nel quale la neoformazione è rimasta sempre limitata ad uno o pochi strati parietali, si vede in queste ultime sezioni riempirsi di elementi epiteliali, tanto da occluderlo quasi per intero. Nella figura 9 esso è rappresentato in basso a sinistra, dove il tagliente l'ha colpito quasi longitudinalmente.

Più in alto lo stesso vaso è tagliato trasversalmente in due punti congiunti dalla parete endoteliale che si vede per trasparenza.

In tutto il tratto di questo linfatico che ho potuto seguire nei tagli, cioè in tutta la parte compresa nella glandola in parola, l'epitelio non sconfina in nessun punto dal lume vasale.

Questa glandola, dunque, era l'unica di questo caso nella quale si trovasse il cancro. Le altre cinque non presentavano che fatti di ingorgo consensuale, pur non superando il loro volume quello di un piccolo fagiuolo.

Ed ora mi si permettano poche considerazioni sull'interesse sia clinico che anatomo-patologico che può presentare l'insieme di questi fatti.

Anzi tutto questi due linfatici attaccati dal neoplasma sono *afferenti* o *efferenti?* Se da una parte la posizione da loro occupata rispetto alla glandola (come dissi, in principio essi si trovano nel connettivo lasso che riempie l'ilo, e quindi penetrano nel parenchima glandolare, scostandosi di poco dall'ilo stesso) e la loro ampiezza maggiore degli altri vasi che attorniano la glandola farebbero pensare che si trattasse piuttosto di vasi efferenti, i quali come sappiamo abbandonano la glandola in corrispondenza dell'ilo; dall'altra il criterio fisio-patologico del meccanismo per il quale si produce in genere la metastasi cancerigna nelle glandole ci fa sembrare difficile la localizzazione iniziale dei germi cancerosi nelle vie di deflusso della glandola anzichè in quelle di afflusso.

Infatti un embolo canceroso che prenda la via dei linfatici profondi della mammella, per gli afferenti dovrebbe andare ad incunearsi nei seni linfatici della prima glandola nella quale si scarica e ciò per la ristrettezza sempre maggiore del calibro delle vie linfatiche che finiscono per risolversi in una vera rete mirabile (seni sottocapsulari e perifollicolari). Di qui la neoplasia si dovrebbe diffondere per tutti i seni che attorniano i cordoni distruggendo in ultimo le pareti endoteliali e invadendo la sostanza dei cordoni e dei follicoli per trasportarsi finalmente alle glandole successive. Il reperto anatomo-patologico nella gran maggioranza dei casi conferma questa veduta teorica. Ma se ci facciamo per altro a considerare le alterazioni alle quali vanno incontro i vasi e i seni nell'ingorgo che sembra, da quanto ho potuto osservare, un fatto costante nell'epitelioma mammario, vedremo che le condizioni per la circolazione linfatica endoglandolare si trovano di molto cambiate. Mentre infatti essa si trova rallentata per l'avvenuta stasi, la dilatazione rimarchevole dei seni linfatici offrirà una diminuzione nell'ostacolo che gli elementi cancerosi incontreranno al loro progredire attraverso di quelli, onde maggiori probabilità che essi possano, anche in virtù della loro semovenza, attraversare la glandola sino ai vasi linfatici efferenti senza incunearsi (come avviene di regola) nelle prime vie endoglandolari. Oltre questa ipotesi dobbiamo inoltre ammettere la possibilità che i germi riscontrati negli efferenti provengano per embolismo retrogrado da un'altra glandola infetta occupante una posizione più lontana nella serie delle glandole linfatiche della regione. Comunque avvenga il trasporto di questi elementi nei vasi efferenti, il loro attecchimento sull'endotelio linfatico dovrà perciò effettuarsi piuttosto per il rallentamento della circolazione che ne renda possibile il contatto stabile con l'endotelio

per qualche tempo, anzichè per un fenomeno di incuneamento che renda vana ogni tendenza attiva o passiva al loro progredire.

Un fatto che in questa glandola si mostra evidente e che per me ha grande valore in quanto che mi sembra costituire la conferma fisio-patologica dei resultati da me ottenuti nell'embolismo sperimentale di epiteli normali, si è questo.

Gli elementi neoplastici penetrati nei vasi linfatici, attecchiscono sulle loro pareti sostituendo in parte l'endotelio, ma lasciando per un lungo tratto il lume vasale pervio alla circolazione (fig. 6). Oppure l'embolo neoformante attecchisce per un tratto limitato dell'endotelio, che come il solito sostituisce in breve tempo, e quindi, come un germe che abbia trovato buon terreno da gettar le sue radici, si sviluppa nel lume vasale che per qualche tempo rimane pervio in parte (fig 8), essendone il lume ridotto a uno spazio di forma semilunare o a ferro di cavallo, e contemporaneamente prolifera dal punto d'impianto per invadere come infiltrazione cancerosa il parenchima glandolare confinante col vaso stesso. Una volta stabilitesi vie di nutrizione sufficienti dallo stroma glandolare ormai invaso, la proliferazione finisce per ostruire completamente il linfatico, che è così definitivamente escluso dalla circolazione.

Questo reperto non può a meno di farci pensare all'unico risultato positivo di attecchimento e riproduzione degli emboli epiteliali normali del cane, ricordati al principio di questo lavoro.

In questa esperienza la continuazione della vita e la proliferazione degli epiteli di tuboli seminiferi del testicolo erano stati ottenuti perchè la massa embolica si era arrestata a contatto dell'endotelio delle diramazioni dell' arteria polmonare, senza occluderne completamente il lume (fig. 10).

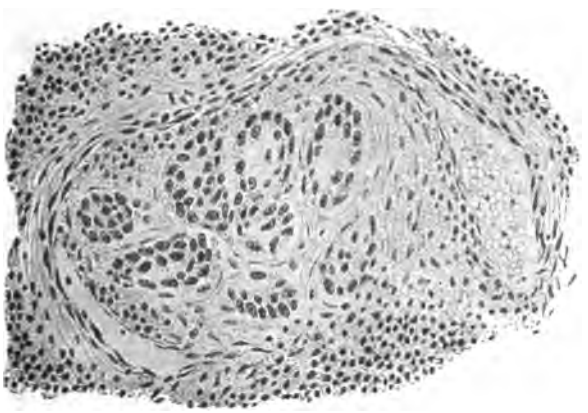

Fig. 10. — Embolismo sperimentale nel polmone - Innesto e proliferazione degli epiteli dei tubuli seminiferi del testicolo in un trombo organizzato.
(Ingr. Koristka, oc. 3, obiet. 5).

Parlando nel 1895 di questi studi spiegavo i risultati negativi delle esperienze quando l'embolo era completamente occludente, con un ragionamento che può adattarsi ugualmente all'interpretazione della mancata invasione delle glandole, in qualche caso simile al n. 20, che descriverò più oltre.

Un corpo estraneo, di qualunque natura esso sia, incuneandosi in un'arte-

riola o in un capillare ed occludendone più o meno completamente il lume, determina l'arresto o almeno un rallentamento notevole del sangue circolante, in un tempo relativamente brevissimo, e la coagulazione di quel sangue che può esser rimasto fra le anfrattuosità dell'embolo e l'endotelio vasale: si ha insomma quello che vien detto coagulo corticale. Soltanto in seguito si forma il coagulo terminale, posteriore cioè all'embolo. Il contatto fra endotelio vasale e gli elementi che costituiscono un embolo organico viene così ad essere interrotto per una estensione variabile.

Il sangue coagulato che si rende sempre più asfittico deve necessariamente agire in modò funesto sulla vitalità già diminuita di elementi i quali, negli esperimenti da me fatti, essendo particelle asportate da vari tessuti epiteliali, dovevano venire necessariamente alquanto danneggiati nella loro costituzione anatomica e chimica dalle manovre subite.

L'irritazione dell'endotelio, che in seguito dovrà produrre colla sua proliferazione l'organizzazione del trombo, al suo inizio agisce piuttosto deprimendo anzichè esaltandone le proprietà che favorirebbero l'impianto stabile e l'attecchimento degli elementi epiteliali iniettati. È solo al 4°-5° giorno che i gettoni endoteliali si avanzano abbracciando per ogni dove l'embolo e il coagulo che ne fu la conseguenza. Ma a quest'epoca quale elemento avrà potuto sopravvivere alle alterazioni degenerative che suol produrre un ambiente anossiemico, come quello del coagulo sanguigno, nella materia viva?

Anche nella metastasi dei tumori, dunque, dobbiamo ammettere che si abbia un embolo senza infarto. Gli elementi neoplastici che occludono subito un vaso specialmente se sanguigno, vengono rapidamente distrutti per degenerazione dal potere antagonistico che il sangue esercita sugli elementi cellulari isolati che penetrano nella circolazione e dai fagociti che agiscono su di essi come su corpi estranei. Mentre se gli elementi cancerosi aderiscono semplicemente sulle pareti vasali e da esse cominciano precocemente ad attirare il nutrimento necessario alla loro conservazione, pur continuando il sangue a scorrere nel vaso rimasto pervio, assai più facile sarà la loro proliferazione.

Nella metastasi da me osservata all'inizio nel caso III ora descritto, il reperto che ho dimostrato confermerebbe questa ipotesi.

Qui poi le condizioni di vitalità degli elementi erano incomparabilmente più favorevoli che nell'embolia sperimentale, essendo che si trattava di vasi linfatici invece che di sanguigni e di elementi a tipo embrionale invece che di cellule normali adulte alterate in parte dalle manualità dell'iniezione.

Caso XX. — Epitelioma infiltrato della mammella sinistra. Tumore a rapido decorso, molto voluminoso, interessante tutta la glandola. Nell'ascella un solo ganglio rotondeggiante ingrossato.

Questo caso è, a mio parere, della massima importanza, fornendomi una controprova sperimentale alla teoria emessa nel caso precedentemente descritto sulle modalità necessarie perchè l'embolismo canceroso nelle glandole linfatiche possa riprodurre il cancro.

L'unico ganglio alterato che si asportò dal cavo ascellare di questa inferma

si presentava di consistenza duro-fibrosa, quasi perfettamente rotondeggiante, liscio dappertutto tranne che da un lato dove si continuava in una piccola sporgenza di tessuto adenoide.

La figura 1-3 dà l'aspetto macroscopico di una sua sezione in corrispondenza del suo maggior diametro. Come si vede, la maggior parte del suo spessore è convertita in un tessuto di aspetto biancastro, leggermente giallognolo, molto refrangente e di consistenza duro-fibrosa.

I primi tagli eseguiti sulla parte corticale fanno rilevare al microscopio sintomi d'ingorgo e proliferazione endoteliale. Non vi è che un modico ispessimento della capsula. Manca la sclerosi vasale. Arrivati alla profondità di $^1/_2$ millimetro dalla superficie, in mezzo al tessuto adenoide si cominciano a scorgere dei corpuscoli linfatici con uno o più nuclei di dimensione alquanto maggiore del normale, a protoplasma abbondantissimo, granuloso, spesso con vacuoli rotondeggianti. Anche gli endoteli dei seni son rigonfiati: ma il loro protoplasma non arriva mai al volume di quello dei corpuscoli linfatici; sono quasi sempre forniti di un solo nucleo, meno intensamente colorato dei nuclei linfatici.

Esaminando le pareti di uno spazio linfatico possiamo acquistar dei criterii sufficienti per distinguere quasi con certezza gli endoteli in preda a queste alterazioni dai corpuscoli linfatici idropici sopra accennati.

Tanto gli uni che gli altri, poi, vanno confondendosi tutto all'intorno della sezione coi corpuscoli linfatici normali, per successivi stadi di passaggio. Via via che si procede coi tagli la parte occupata dagli elementi in parola va estendendosi tutto all'intorno, secondo un'area rotondeggiante, e al centro comparisce una zona di sostanza quasi amorfa, di aspetto molto simile ad un trombo bianco che, già sostituito in parte, vada per il resto lentamente cadendo in degenerazione necrotica.

Nel punto di massima estensione assunta da questa zona (rappresentata in bianco nello schema della fig. 1, B) osserviamo quanto ho riprodotto, in parte, nella fig. 11 che corrisponderebbe ad un segmento triangolare con l'apice nel centro della glandola e la base alla periferia.

La capsula glandolare attornia per ogni dove una sottile zona di sostanza adenoide, infarcita di corpuscoli linfatici, nella quale non è possibile osservare più traccia della disposizione normale dei follicoli e dei seni. Dei corpuscoli che la costituiscono, quelli situati in immediato contatto colla capsula vanno organizzandosi in connettivo, mentre più a destra ossia verso il centro della glandola, si vanno trasformando in gran parte nelle cellule vacuolari accennate o divengono semplicemente rigonfi e granulosi (*).

Fra di loro notansi gli endoteli in numero aumentato, sparsi senz'ordine, e anch'essi con protoplasma rigonfio.

Tanto i corpuscoli linfatici quanto gli endoteli mostrano, per altro, qua e là

(*) Circa la presenza di questi corpuscoli vacuolari fra i comuni linfociti, il RENAUT per l'appunto dimostra come essi si trovino di preferenza addossati ai setti fibrosi delle glandole linfatiche o meglio nei connettivi nei quali si sta operando un riassorbimento di fibrina (infarti emorragici, pleuriti, ecc.). Quelli osservati nella glandola in discorso sono i più dimostrativi che io abbia mai visto.

figure cariocinetiche evidenti. Man mano che si avvicinano alla parte di aspetto amorfo, questi corpuscoli si fanno più difformi, globosi, vacuolari e diminuiscono di numero per non trovarsi poi che addossati a sottili setti fibrosi che dalla capsula si dirigono verso la massa centrale poverissima di nuclei.

Fig. 11. — Da una glandola del caso XX - Infarto linforragico da embolismo canceroso in un afferente - Al limite sinistro la capsula col vaso afferente occluso dall'embolo neoplastico, poi uno strato di linfociti abbastanza ben conservati, nel mezzo la zona degli elementi idropici, a destra un altro strato di linfociti quasi normali che confinano col principio dell'area dell'infarto propriamente detto (nell'estremo destro) del quale è disegnata solo la parte periferica.

(Ingr. Koristka, oc. 4, obiet. 6).

All'estremo limite periferico di questa massa apparisce un altro sottile strato di corpuscoli linfoidi di aspetto quasi normale: anche questo strato è qua e là attraversato dalle esili propaggini fibrose radiali che si dirigono alla massa centrale e vi si vedono penetrare per un certo tratto.

Verso il centro di detta massa i corpuscoli bianchi sono sostituiti da scarsissimi elementi connettivali fissi che risaltano per il colorito azzurro dell'ematossilina sul fondo pallido giallo della massa che li contiene. Questa, ossservata a luce scarsa ed obliqua, non si mostra del tutto omogenea, ma vi si possono scorgere delle ombre vaghe accennanti ad un trabecolato intricatissimo, a linee prevalentemente curve, linee che in parte sono meglio marcate dall'aggrupparsi in serie lungo di esse di alcuni nuclei ben colorabili di elementi connettivali fissi.

Dunque, in tutto l'ambito occupato normalmente dalla sostanza glandolare, non si osserva traccia di infezione cancerosa.

Osservando attentamente la capsula e le parti adiacenti dell'area grassosa

che riveste questa glandola, si nota a un certo punto, a ridosso della capsula stessa, la presenza di un ampio vaso linfatico a pareti leggermente ispessite, il cui lume, per un tratto abbastanza esteso, è completamente ostruito da una massa epiteliale a tipo identico a quello che costituisce il tumore della mammella (vedi fig. 11, in alto a sinistra). Lo strato endoteliale è schiacciato contro le pareti del vaso. Nelle sezioni superiori e inferiori a queste dove l'occlusione appare completa, la massa va retraendosi verso una parte della periferia del vaso per poi scomparire completamente, mentre il lume vasale si riduce di ampiezza e i nuclei endoteliali ricompaiono in esso di aspetto normale.

Non occorre spender molte parole per l'interpretazione di questi fatti che, a mia conoscenza, non sono mai stati descritti nelle glandole linfatiche, almeno in queste condizioni speciali di cose.

Un vaso linfatico afferente di grosso calibro, il quale forse in questa glandola rappresentava la più importante via di afflusso della linfa, è stato bruscamente occluso da un embolo canceroso. La linfa contenuta in pressione superiore alla normale nel sistema lacunare di questa glandola, la quale evidentemente doveva già trovarsi in preda alle alterazioni precancerose come le altre, ha refluito nel territorio rimasto privo della *vis a tergo*, dove facilmente, sia per esagerata emigrazione attraverso le esili pareti endoteliali dei seni, o anche per lacerazione di esse, ha dilagato nella sostanza dei cordoni e dei follicoli (*). Insomma, si è avuto un vero infarto linforragico colle comuni alterazioni che sogliono conseguirne nei tessuti vicini, infarto che in parte, poi, è andato incontro al comune processo di sostituzione fibrosa (verso la periferia) mentre al centro i tentativi di organizzazione hanno ceduto il campo ai fatti degenerativi descritti. Le tenui fibrille provviste qua e là di qualche elemento connettivale fisso, a nucleo ben colorabile, che si vedono penetrare attraverso la massa centrale degenerata, non possono, a mio avviso, esser interpretate come parti del tessuto di sostegno della glandola che abbian resistito al processo necrotico, ma piuttosto rappresentano degli sforzi da parte del reticolo linfatico periferico tendenti ad una sostituzione tardiva o meglio al riassorbimento della zona degenerata (**).

Mettendo ora in rapporto la estesa alterazione riscontrata in questa glandola col fatto così evidente dell'occlusione embolica del voluminoso linfatico afferente,

(*) Questo modo di spiegare l'infarto (che corrisponde, del resto, all'ipotesi del Cohnheim sulla formazione dell'infarto emorragico per embolismo) (78), mi sembra più attendibile nel caso in specie di un infarto linforragico, che non quello sostenuto dal Virchow sin dal 1854: una fragilità speciale preesistente delle pareti vasali che cederebbero alla spinta della circolazione collaterale. Trattandosi infatti di un sistema lacunare complicato, molteplicemente comunicante nelle varie sezioni, come quello delle vie linfatiche delle glandole, invece che di un sistema a tipo terminale — come quello della circolazione sanguigna del polmone, dove Virchow studiò il fenomeno — e data la pressione della linfa a confronto di quella del sangue, la teoria dello squilibrio idraulico perde gran parte del suo valore.

(**) Un fatto analogo ha impressionato il Marie (79) per la rapidità colla quale evolve il processo nel riassorbimento degli infarti emorragici e dei focolai necrotici a questi conseguenti nel rene. Le cellule fisse del connettivo, acquistando gli attributi delle migratili, si spingono mercè i loro prolungamenti protoplasmatici attraverso le zolle di detrito emorragico, le masse di fibrina, i tubuli renali necrotici, determinando dappertutto e rapidamente la formazione di una rete fibrosa ricca di elementi connettivali, in mezzo alle parti stesse destinate ad esser riassorbite.

apparisce chiaro il nesso causale che deve esistere tra questa e quella. A differenza di quanto era avvenuto nel caso da me descritto di embolismo sperimentale nel cane, in questa glandola, invece, la massa cancerosa embolica, colla completa obliterazione del vaso che la conteneva, si trovava in condizioni tanto sfavorevoli per la vitalità dei suoi elementi che quasi certamente essi avrebbero finito per cadere in degenerazione, al pari della sostanza della glandola linfatica, prima di essersi stabilmente innestati sull'endotelio vasale.

Circa il nodulo di sostanza linfatica fortemente colorata (fig. 1, B) che notai strettamente aderente ad un lato della capsula di questa glandola, ho la quasi certezza che si trattasse di una rigenerazione (o almeno ipertrofia funzionale) di un nodulo preesistente indotta dalla forte stasi che si doveva esser prodotta in primo tempo nella glandola sede dell'infarto. Ciò conforterebbe le idee di ZEHNDER (l. c.), LANGHANS (l.c.) e NASSE che annettono alla stasi un'importanza grandissima per lo stabilirsi della rigenerazione dei corpuscoli linfatici.

*
* *

I due esemplari che vengo ora a descrivere, e che rappresentano anch'essi forme di infezione iniziale, offrono una particolarità non rara a osservarsi nelle glandole prese dal cancro: lo sviluppo di focolai secondari per via embolica, da un focolaio primitivo di metastasi, nella stessa glandola.

È noto che, una volta stabilitosi un focolaio canceroso secondario, nelle glandole linfatiche o in altri organi, può l'infezione rimaner localizzata in quel tessuto per un tempo indefinito, accrescendosi il neoplasma soltanto per continuità, oppure possono ancora stabilirsi nuove embolie e nuove metastasi in altri punti distanti dal primo, nello stesso organo (*).

Questo fatto è assai nettamente dimostrabile in molte glandole da me osservate, anche con infezione avanzata. I due esempi che qui riferisco sono i più dimostrativi.

CASO XIII. — Epitelioma glandolare semplice della mammella destra. Decorso piuttosto lento. Sviluppo limitato al quadrante inferiore esterno.

Nell'ascella tre glandole completamente trasformate in tessuto canceroso, fuse insieme e molte più piccole apparentemente normali per volume, ma dure. All'esame microscopico di queste ultime notansi i soliti fatti di ingorgo. In una si scopre nei primi tagli eseguiti presso l'ilo, un grosso linfatico il cui endotelio è rivestito di un semplice strato di epitelio cilindrico basso, che in alcuni punti dove il lume vasale è più ampio (per distensione da parte della linfa), diviene

(*) Alcuni fra i quali il BILLROTH (l. c.) vollero non solo sostenere che il cancro dovesse restare lungamente localizzato nella glandola prima infetta, ma che quivi l'accrescimento dovesse farsi sempre per sviluppo di continuità lungo le vie linfatiche. Questa asserzione, mentre non può in alcun modo sostenersi teoricamente, è poi smentita dai casi di infezione saltuaria e retrograda che molti autori hanno osservato nelle avanzate infezioni degli organi interni (vedi VINKLER, loco cit.).

decisamente cubico. Tanto pel modo di colorarsi del nucleo e del protoplasma colla doppia colorazione all'ematossilina acida e orange, quanto per la forma e disposizione di tali elementi dove la compressione è minore, essi si mostrano identici a quelli del tumore primitivo.

Procedendo verso la sostanza midollare (fig. 12) riscontriamo altri tre vasi simili al primo, rivestiti dello stesso strato di epiteli, vicini ad altri che ne sono completamente privi e nulla offrono di anormale se ne togli l'ispessimento della media e dell'avventizia.

Fig. 12. — Da una glandola del caso XIII - Infezione iniziale negli efferenti per embolismo ripetutosi da un focolaio metastasico sottocapsulare - Uno dei vasi efferenti, in mezzo alla figura, contiene ancora linfa.

(Ingr. Koristka, oc. 3, obiet. 5).

Questi vasi, portandosi col connettivo dell'ilo verso il centro della glandola in modo da essere quasi completamente contornati per ogni dove dalla sostanza glandolare, sono evidentemente efferenti. Gli epiteli che contengono qua e là non rappresentano più un semplice strato, ma da uno o più punti della periferia hanno proliferato producendo qualche zaffo che, per altro, non occlude mai completamente il lume centrale. Spesso, come nella figura, in quel vaso che si trova nel mezzo e in alto, all'interno dello strato epiteliale si vede la linfa coagulata dai fissativi.

Arrivate le sezioni a una certa distanza dalla superficie della glandola i vasi efferenti sono sostituiti dagli spazi linfatici del sistema cavernoso, involgenti i cordoni e i follicoli. La neoformazione epiteliale appare allora qua e là sotto forma di gruppi di pochi elementi addossati a qualche punto delle pareti dei seni.

In molte sezioni poi manca completamente ogni traccia di epiteli: li ritroviamo in corrispondenza di una regione quasi completamente opposta all'ilo, sotto forma di infezione iniziale nei seni sottocapsulari.

È facile ora ricostruire il processo di diffusione in questo caso, seguendone lo sviluppo in direzione inversa a quella in cui l'abbiamo descritto.

La metastasi è avvenuta primitivamente nei vasi sotto-capsulari. Da lì, per embolismo endoglandolare, la neoformazione si è riprodotta nelle origini dei vasi linfatici efferenti, alcuni dei quali, e precisamente quelli affetti, erano come inclusi, insieme coll'ilo, dalla glandola reniforme, fortemente ripiegata su sè stessa.

L'ulteriore diffusione per gli efferenti sembrava doversi fare per continuità di elementi disposti di preferenza in un unico strato.

Ecco dunque un caso in cui certamente l'infezione cancerosa si era ulteriormente diffusa ad altre glandole senza prima invadere in totalità questa descritta, la quale, per la posizione inferiore che occupava rispetto alle tre grosse glandole cancerose insieme fuse, doveva razionalmente essere stata infettata in un tempo anteriore.

A questa opinione conduce anche il fatto del forte ispessimento delle tuniche vasali in qualche sezione di quei linfatici che contenevano le cellule cancerose.

Questa forma di infezione dei vasi linfatici è quella che ha fatto per molto tempo sostenere l'origine endoteliale del cancro delle glandole. Coll'osservazione attenta a forte ingrandimento si riesce, del resto, quasi sempre a distinguere, esternamente allo strato epiteliale, gli endoteli di rivestimento i cui nuclei assottigliati per la compressione appariscono come deboli ispessimenti fusiformi della membrana che serve d'impianto alla neoformazione.

Caso XV. — Cancro infiltrato glandolare semplice della mammella sinistra. Molte glandole piccole, rotonde, durissime nel cavo ascellare (*).

Osservando una di due glandolette vicinissime fra loro e non più grandi di un acino di miglio (fig. 1-G) si scopre l'infezione cancerigna ancora localizzata nei seni linfatici perifollicolari, molto dilatati, con un elegante disegno circolare.

Fra gli elementi epiteliali, grandi e scarsi, e le pareti dei seni dalle quali son contenuti esistono quasi dappertutto degli spazi vuoti abbastanza ampi.

Per molti tagli successivi il cancro resta limitato a questi spazi citati. Quindi. bruscamente, più verso il centro della glandola, appare nella sezione di un ampio seno che riveste un lato di un cordone linfatico, una vegetazione epiteliale, impiantata per un peduncolo sottile su di una piccola zona dell'endotelio di rivestimento (fig. 13).

Gli elementi che costituiscono questa neoformazione non son tutti della stessa forma: ma mentre verso l'estremo clavato dello zaffo appariscono di forma rotondeggiante o appena ovale, man mano che procedono verso il peduncolo si vanno fra loro maggiormente ammassando e in pari tempo acquistano una forma allungata che ricorda quella degli elementi del sarcoma magnifuso-cellulare.

L'endotelio di rivestimento del vaso, mentre per tutto il suo contorno si

(*) Questo caso non solo mi ha offerto gli esemplari più svariati ed interessanti di infezione glandolare in tutti gli stadi, ma mi ha permesso anche di osservare lo sviluppo del carcinoma in un follicolo linfatico primordiale e la combinazione del cancro colla tubercolosi, come vedremo appresso.

mostra presso che inalterato, nel punto in cui s'impianta il peduncolo manca del tutto. Per altro gli elementi epiteliali (a differenza di ciò che si osservava nell'infezione iniziale del caso III) non sconfinano ancora dal limite apparente del vaso che li contiene.

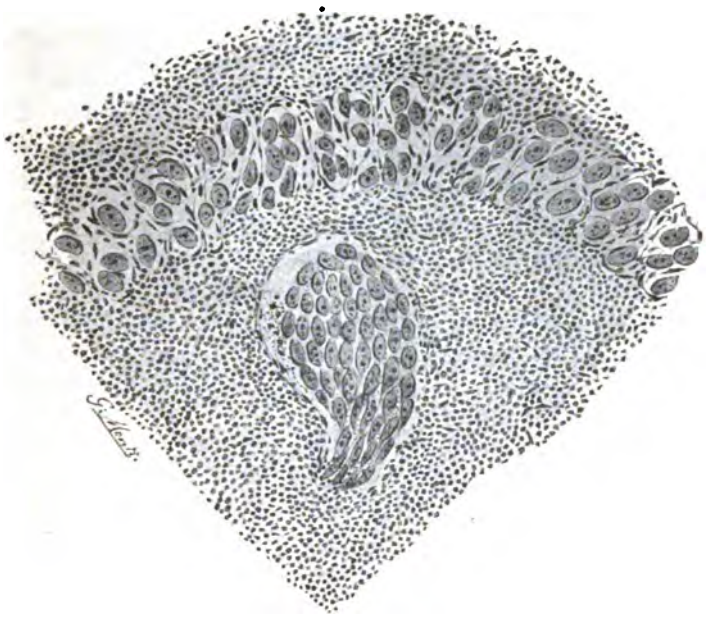

Fig. 13. — Da una glandola del caso XV - Infezione di un seno linfatico perifollicolare (in mezzo) da embolismo ripetutosi da un primo focolaio metastasico nei seni periferici disposti in corona all'intorno di quello.

(Ingr. Koristka, oc. 3, obiet. 6).

In sezioni successive a queste la forma e il volume dello zaffo non varia gran fatto: soltanto si nota come il suo punto d'impianto si sposti alquanto di lato sino a portarsi su di un punto situato a circa 90 gradi in rapporto alla periferia del vaso, da quello che il peduncolo occupa nelle prime sezioni.

Seguitando ad esaminare i preparati successivi, lo zaffo diminuisce di volume sino a scomparire. Per tutto lo spessore della glandola in nessun punto ci è dato vedere non solo una qualsiasi continuità fra gli elementi cancerigni contenuti nei seni linfatici periferici e quelli dello zaffo, ma neanche può dirsi che il seno che contiene quest'ultimo si trovi in immediata dipendenza con i seni periferici suddetti. Un fatto che questi preparati offrono in comune non solo con quelli del caso III ma con numerosi altri che hanno lo stesso significato patologico è la permeabilità parziale del vaso che contiene questo zaffo (*), nel quale in qualche punto ci è dato anche riconoscere delle piccole masse di detritus e corpuscoli linfatici evidentemente quivi circolanti.

(*) Seeling (80) in una memoria sulla diffusione dei cancri dell'utero, porta un disegno di un vaso linfatico della cervice ripieno solo in parte da uno zaffo canceroso. Questo, in corrispondenza della sezione vasale in cui il lume è pervio, è rivestito dagli endoteli del

Anche qui, dunque, abbiamo a fare con un embolismo ripetutosi dagli elementi che infiltrano i seni periferici, nelle ulteriori vie linfatiche della stessa glandola.

I due esempi che ho riferito sembrano confermare anche una volta la possibilità che un embolismo canceroso, anzichè arrestarsi ed attecchire nei primi spazi linfatici che incontra arrivando in una glandola, proceda nei seni e nel sistema lacunare dilatato dalla stasi preesistente per andarsi a localizzare in altre parti della glandola e forse anche in un efferente di piccolo calibro. Rinunciando a questa ipotesi, bisognerebbe ammettere, nei molti esemplari osservati, ma specialmente in quello del caso XIII, nel quale è indiscutibile la metastasi negli efferenti, l'origine retrograda dell'embolo, da una glandola cioè già cancerosa occupante un punto ulteriore a questa in parola nel decorso della corrente linfatica. In alcuni dei casi da me citati, per altro, non si può ammettere tale origine retrograda, pel semplice fatto che o non esisteva il cancro in altre glandole oltre quella descritta (caso III), oppure le altre glandole infette occupavano una posizione indubbiamente inferiore a quella rispetto alla direzione della corrente linfatica.

***

Infezione in un follicolo primordiale. — Lo stesso caso XV mi ha fornito un altro importante esemplare; importante non solo dal punto di vista della distribuzione dei germi cancerosi nella sostanza glandolare, ma anche per la dimostrazione di un fatto sino ad ora non descritto. quale è l'invasione del cancro in un follicolo linfatico primordiale o nodo di rigenerazione.

Fra i piccolissimi gangli contenuti nel grasso del cavo ascellare di questa inferma, qual più qual meno tutti invasi dal cancro, trovai un nodulo grande quando un acino di miglio, duro, rotondeggiante, il quale all'esame microscopico in corrispondenza del suo maggior diametro si presentava nettamente come un follicolo primitivo, se così possiamo chiamare l'ammasso uniforme di corpuscoli linfoidi maggiormente addensati verso il centro e privo di capsula (fig. 14). Tutto all'intorno di questa massa si nota una elegante corona di seni linfatici, in sezione pressochè rettangolari, infarciti di cellule epiteliali. Questa corona non offre al suo limite esterno un addensamento di fibre connettivali che possa far pensare

---

vaso stesso, i quali, secondo l'A., resi prima aderenti alla massa cancerosa, si sarebbero distaccati insieme con essa dal vaso per il retrarsi dello zaffo sotto l'azione dei reagenti.

Che ciò possa avvenire disidratando troppo rapidamente i tagli, è un fatto fuori dubbio. Ma non posso interpretare in questa maniera gli spazi che quasi costantemente si trovano nei vasi e negli spazi linfatici che mostrano nel loro interno un embolo canceroso: 1° perchè tali spazi esistono qualunque sia il metodo di fissazione e di indurimento che si usa, e la sezione di essi che corrisponde alla parete del vaso o seno, è rivestita di endotelio normale; 2° perchè frequentemente detti spazi si vedono ripieni in parte o in totalità di linfa più o meno ben conservata (vedi fig. 13 e 14); 3° perchè, come nel caso che sto descrivendo, spesso si può notare una conformazione speciale degli elementi cancerosi che *si innestano* veramente sull'intima il cui endotelio nel punto d'impianto dello zaffo sparisce precocemente, mentre è benissimo conservato nel resto della sua estensione.

all'esistenza di una capsula, ma invece tutto all'intorno è rivestita da un altro strato di tessuto adenoide intensamente colorato, senza alcun accenno a formazione di cordoni, follicoli o seni. Gli elementi linfoidi si vedono insinuarsi tutt'intorno lungo le trabecole dell'atmosfera adiposa ambiente, in mezzo alla quale, poco lontano, si osservano le sezioni di due vasi linfatici incompletamente occlusi da elementi cancerosi. Il più grande (rappresentato nella figura in basso a destra), a lato delle poche cellule cancerose incluse nel suo lume mostra una massa granulosa contenente abbondanti corpuscoli linfatici.

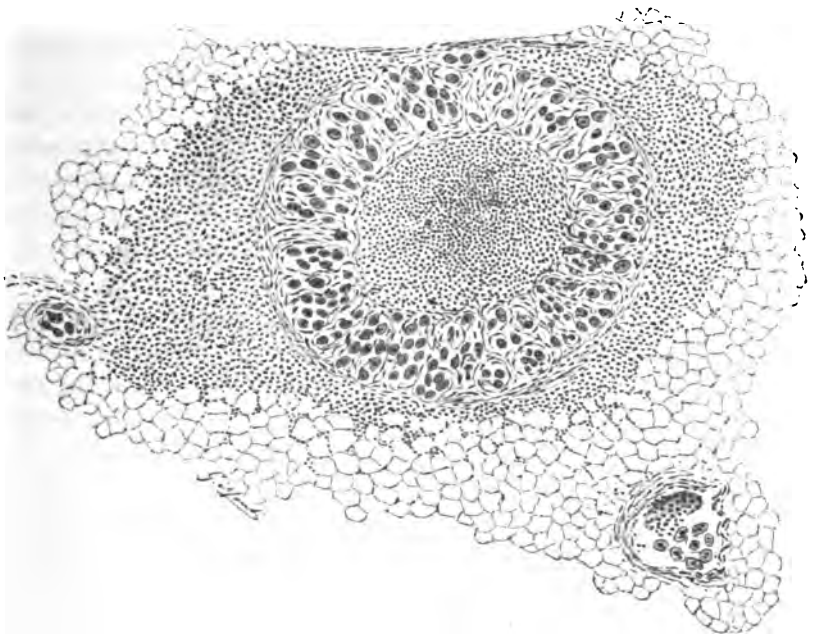

Fig 14. — Da una glandola del caso XV - Invasione del cancro in un follicolo linfatico primordiale - Sezione in corrispondenza del suo maggior diametro - A destra e a sinistra, in basso, due vasi linfatici contenenti cellule cancerose.
(Ingr. Koristka, oc. 3, obiet. 4).

Seguendo questa glandola nei preparati successivi vediamo poco a poco l'anello formato dagli spazi linfatici aumentare di spessore verso il mezzo, mentre la massa adenoide contenuta nel suo centro va sparendo sino ad essere completamente sostituita da un disco intiero di elementi cancerosi contenuti in spazi linfatici, limitati alla lor volta dallo strato adenoide periferico che è rimasto quasi inalterato e nello spessore e nella disposizione.

Proseguendo ancora ad esaminare le sezioni interiori a queste descritte, si vede il disco centrale costituito dagli elementi cancerosi nei seni linfatici andar sempre più restringendosi, mentre alla periferia l'anello di sostanza glandolare aumenta alquanto di spessore. Poi anche questo va restringendosi sino a che gli ultimi seni contenenti il cancro si riducono alla sezione di un vaso linfatico simile a quello disegnato a destra nella figura, con entro parecchi elementi cancerosi e attorniato da pochi linfociti che si perdono nelle trabecole del tessuto grassoso ambiente.

Nella serie dei tagli soprastanti a quello rappresentato nella figura si possono osservare degli stadi di passaggio simili a quelli descritti per i tagli sottostanti: solamente vi è da notare che il vaso linfatico che si vede al limite del follicolo va man mano avvicinandosi al disco di elementi cancerosi sino a che, quasi bruscamente, lo sostituisce per intero; così si ha l'aspetto delle ultime sezioni dell'altro polo della glandola dianzi descritte: un vaso linfatico contenente elementi cancerosi e linfa, attorniato da un debole strato di linfociti. L'altro vasellino che è disegnato a sinistra nella figura, si allontana via via dal nodulo sino a scomparir dai preparati

L'interpretazione di questi fatti emerge con somma evidenza dalla semplice osservazione seriale dei tagli. Questo follicolo può immaginarsi come formato da due sfere cave quasi regolari, concentriche, con un nucleo pieno centrale. Il nucleo e la sfera esterna son costituiti di sostanza linfodenoide giovane, mentre la sfera interna o strato intermedio è rappresentato da un sistema chiuso di seni linfatici infarciti di cellule cancerose. Questo sistema in due punti diametralmente opposti si continua in un vaso linfatico di discreto calibro, nel quale pure si riscontrano le cellule cancerose.

Ricordando ora le osservazioni del Bayer (loc. cit.) sulla origine autoctona dei *punti linfatici* dalle cellule indifferenti del tessuto connettivo sano e quelle del Gulland (81) e dello Zehnder (loc. cit.) sul congiungimento che avviene fra i linfatici preesistenti nel connettivo coi detti noduli primitivi, potremo spiegare facilmente l'origine di questa interessante produzione linfatica: un nodulo primitivo che si è andato attorniando di un sistema lacunare, dipendenza di un linfatico preesistente e forse già, a distanza, invaso dal cancro. L'area linfatica circumambiente corrisponderebbe allo strato di neoformazione linfatica pericapsulare che lo Zehnder ha studiato anche nelle glandole adulte, complete.

***

Cancro e tubercolosi nella stessa glandola. — Non voglio chiudere questa descrizione sommaria dei casi più importanti occorsimi nelle ricerche intraprese, e che meritavano di essere riportate come osservazioni differenti in qualche parte da quelle sinora fatte in proposito, senza far menzione del reperto osservato in un'altra delle glandole appartenenti allo stesso caso XV, nella quale l'infezione cancerosa era congiunta ad alterazioni di indubbia natura tubercolare.

Questa osservazione non entrerebbe, a rigor di termine, nell'argomento da me trattato; ma, tenuto conto della rarità dei casi *certi* di coesistenza dei due processi nel medesimo organo, e specialmente nella stessa glandola linfatica, la estrema chiarezza colla quale un tal fatto si presentava nel mio caso m'incoraggiava alla digressione.

La glandola che imprendo a descrivere è di dimensioni poco maggiori di quelle della precedente: non raggiunge, cioè, il volume di un acino di canape.

Fin dalle prime sezioni notiamo come il suo parenchima offra alterazioni notevoli e ben diverse da tutte quelle fino ad ora studiate.

La sostanza glandolare non presenta più l'aspetto caratteristico delle sue parti costituenti. Solo verso la periferia, immediatamente in contatto colla capsula, si riscontra ancora una zona più o meno esile di tessuto linfadenoide, a elementi in gran parte rotondi; ma, procedendo verso il mezzo, agli elementi mobili si sostituiscono completamente i fissi, fusati, aggruppati fra loro in qualche punto sotto forma di focolai a strie concentriche, provvisti di spesso reticolo fibroso. L'aspetto di queste prime sezioni farebbe pensare a fatti di flogosi cronica, più che ad uno stadio qualsiasi dell'infezione cancerosa, se qua e là, in alcuni seni linfatici sottocapsulari risparmiati dal processo, non si scorgessero dei bei zaffi di poche cellule cancerose caratteristiche.

Proseguendo coi tagli in serie, si nota che uno dei detti focolai sclerotici va estendendosi in tutte le direzioni, mentre nel suo bel mezzo apparisce un'altra zona debolmente colorata, costituita in gran parte di tessuto fibroso, povero di nuclei, di aspetto quasi degenerativo, solcato per ogni senso da sottili fibrille connettivali, provenienti dalla zona limitrofa di infiltrazione cronica. Nella detta area fibrosa spiccano parecchi elementi che, per la forma, la disposizione e il modo di colorarsi coll'ematossilina, hanno tutta l'apparenza di elementi endotelioidi del tubercolo. Questa massa quindi si scinde in due lobi secondari che abbracciano una cellula gigante, ricca di prolungamenti protoplasmatici che si continuano nel reticolo fibroso di dette masse, e fornita di nuclei endotelioidi tipici (fig. 15).

Fig. 15. — Da una glandola del caso XV - Combinazione del cancro colla tubercolosi - La maggior parte della sezione è occupata dalla zona endotelioide contenente una cellula gigante - A sinistra e in alto i seni linfatici contenenti elementi cancerosi. (Ingr. Koristka, oc. 3, obiet. 4).

In qualche taglio il protoplasma di detta cellula mostra molti leucociti inclusi, circondati dalla caratteristica area di rarefazione. Una delle masse di tessuto fibroso-endotelioide confina con una serie di seni linfatici della zona sotto-capsulare molto dilatati e infarciti di cellule cancerose. Anzi queste ultime appariscono separate dalla zona endotelioide del tubercolo unicamente per la esile membrana endoteliale che costituisce la parete dei seni. Le sottili trabecole fibrose che si prolungano dalla capsula glandolare fra lacuna e lacuna si protendono quindi verso la detta zona endoteliale, ove sembra che vadano senz'altro a trasformarsi nel reticolo di Kupfer.

In tutta la glandoletta questo è il solo tubercolo tipico che ho potuto osservare.

Per altro i noduli di infiltrazione cronica sono sparsi in tutto lo spessore del ganglio, senza che lo sviluppo del cancro ne sembri affatto ostacolato. Anzi nelle sezioni successive, gli elementi cancerosi oltrepassando la tenue barriera loro opposta dalla membrana endoteliale dei seni, invadono qua e là la massa della glandola già profondamente alterata dalla flogosi cronica e s'impiantano fra gli interstizi del tessuto fibroso.

***

Sulla possibilità o meno della combinazione del cancro con la tubercolosi nello stesso individuo e nello stesso organo la letteratura si è arricchita di osservazioni cliniche ed anatomo-patologiche solo in questa seconda metà del secolo, modificando grandemente le idee prima sostenute in proposito.

Infatti mentre Rokitansky (82) credeva all'incompatibilità delle due affezioni anche in organi differenti dello stesso individuo, Dittrich e Martius (83), confermando le vedute di Virchow (84), ammettevano che si potesse sviluppare il cancro in individui tubercolosi, mentre nello stesso organo le due affezioni si escluderebbero a vicenda. Wagner (85), Lebert (86), Friedreich (87) riferirono invece casi più o meno probativi di coesistenza nello stesso organo. Friedländer (88) descrisse pel primo lo sviluppo del cancro in una caverna tubercolare del polmone, reperto confermato in seguito dalle osservazioni di Wolf e di Schwalbe (89).

Zenker (90) e Cordua (91) trovano lesioni tubercolari e bacilli in un caso di cancro del laringe e in un altro dell'esofago.

Crone (92) ha pure una osservazione di cancro sviluppatosi secondariamente sulla tubercolosi laringea. Al contrario Baumgarten (93-95) dimostra lo sviluppo secondario del tubercolo sul carcinoma preesistente nel laringe.

Già prima dello Zenker erano comparsi i due lavori più completi sull'argomento, quello cioè del Loeb (96) e quello del Lubarsch (97). Il primo, in una statistica di 495 casi di tubercolosi e 111 di cancro potè stabilire la coesistenza dei due processi 31 volte.

La statistica del Lubarsch è la più importante.

Prendendo in esame 6533 autopsie eseguite durante dodici anni nell'Istituto di anatomia patologica di Breslavia e determinando in tutti i singoli casi la presenza o meno delle lesioni tubercolari e cancerose, potè stabilire fra le due affezioni i rapporti seguenti:

Su 6538 autopsie vi erano lesioni tubercolari in 2668 casi (40. 8 %) e lesioni cancerose in 569 casi (8. 7 %).

Sui 2668 casi di *tubercolosi coesistevano lesioni cancerose* in 117 casi (4. 4 %).

Sui 3668 individui senza lesioni tubercolari esistevano lesioni cancerose in 452 (11. 7 %)

Dei 569 individui *cancerosi coesistevano lesioni tubercolari* in 117 (20. 6 %).

Sul totale di 5967 individui non cancerosi esistevano lesioni tubercolari in 2551 (42.7 %).

Dunque la combinazione delle due affezioni nello stesso organismo non sarebbe rara. Tuttavia negli individui non tubercolosi, secondo questa statistica, il cancro si manifesterebbe tre volte più spesso che nei tubercolosi, come pure nei non cancerosi il tubercolo si svilupperebbe con frequenza doppia in rapporto cogli individui affetti di cancro.

Da questi dati e dalle osservazioni personali di cancro e tubercolosi nello stesso organo, il LUBARSCH istituisce cinque varietà di combinazioni delle due malattie.

Nella *prima* rientrano tutti quei casi nei quali la coesistenza delle due affezioni deve riguardarsi come una pura accidentalità. La metà dei casi descritti vi appartengono.

La *seconda* comprende i casi di una tubercolosi recidivante o acutizzata in un organo di individuo già tubercoloso, sotto l'influenza di metastasi o della cachessia cancerosa. In questa categoria l'A. non può collocare che tre dei casi da lui raccolti.

Terza categoria: l'infezione tubercolare insorge in un individuo precedentemente canceroso. Non son casi frequenti.

Vi rientrano tre dei suoi, quelli di ZENKER e di CORDUA.

Quarta categoria: il cancro si sviluppa sulla tubercolosi cronica. In questi casi la flogosi cronica agirebbe come predisponente al neoplasma.

Quinta categoria: le due infezioni sorgono contemporaneamente l'una a lato dell'altra. Questa è, per ora, un'ipotesi che nessun fatto ha potuto ancora validamente appoggiare.

Come si vede, la classificazione del LUBARSCH, come le complesse spiegazioni che dà in seguito sulla relativa poca suscettibilità dei cancerosi a contrarre la tubercolosi ed altre che tralascio di accennare, è alquanto artifiziosa e in pratica difficilmente si può applicare alle svariate contingenze di sviluppo dei due processi.

Che una flogosi cronica agisca veramente come predisponente molto importante per lo sviluppo del cancro è fuori di dubbio. Il RIBBERT (98), di ciò persuaso, esagerò forse nell'asserire la preesistenza di fenomeni di flogosi cronica negli undici casi di epitelioma del corpo mucoso di Malpighi da lui studiati basando la sua teoria unicamente sulla infiltrazione parvicellulare e sulla presenza di cellule giganti (?) negli strati sottostanti al neoplasma.

Del resto, navigando nel mare delle ipotesi, si può ugualmente bene sostenere col KÖSTER che, piuttosto, il cancro determini un *locus minoris resistentiae* per l'attecchimento dei bacilli tubercolari provenienti dall'esterno o circolanti nel sangue.

Nel 1895 il CLEMENT (99), in un lavoro sintetico, riportava tre casi personali di associazione tra cancro e tubercolosi ed uno fra questa e l'endotelioma. L'esame microscopico fatto tanto dei focolai primitivi come delle glandole linfatiche gli diede questi risultati:

Caso I. — Cancro della mandibola in individuo che aveva sofferto di linfoadeniti tubercolari. Esame istologico del tumore: cancro del corpo mucoso di Malpighi. Glandole: soltanto tubercolosi.

Caso II. — Cancro della mammella in individuo senza precedenti tubercolari. Esame microscopico del tumore: epitelioma alveolare. Glandole dell'ascella: tubercolosi a vari stadi, senza traccie di cancro.

Caso III. — Cancro dello stomaco. Inoperabile. All'autopsia si riscontra: Epitelioma a cellule cilindriche dello stomaco e tubercolosi avanzata del fegato, delle glandole periportali e ascellari. Manca il cancro nelle glandole.

Caso IV. — Endotelioma della parotide in individuo che aveva sofferto di ematemesi. Esame microscopico: endotelioma e infezione tubercolare della parotide; manca l'infezione glandolare.

I casi del Clement, dunque, sono negativi per quel che riguarda le due infezioni nelle glandole. La maggiore importanza del lavoro consiste nell'osservazione di lesioni tubercolari intimamente commiste alle alterazioni neoplastiche della parotide. L'A. ammette con Lubarsch, per il suo caso 3°, che la cachessia cancerosa abbia determinato o risvegliato un processo tubercolare subacuto in vari organi, e, ciò che è più strano, in glandole linfatiche distanti dal focolaio primitivo, come quelle dell'ascella.

Un reperto importante per il nostro argomento, ci è fornito invece dal Nerkhorn (100), di Heidelberg, il quale recentemente descriveva un caso di cancro della cistifellea diffuso allo stomaco e al fegato, con metastasi multiple glandolari nella fossa di Douglas e nel pacchetto dell'Obstein, in una donna senza anamnesi o eredità tubercolare.

In alcune glandole trovò formazioni tubercolari in genere sotto il tipo di noduli miliari costituiti dalla zona d'infiltrazione parvicellulare, con o senza elementi endotelioidi e nuclei di caseificazione. In altre, però, ebbe la fortuna di poter osservare delle vere cellule giganti, che, egli dice, resistevano all'invasione del cancro più di tutte le altre parti costituenti il tubercolo (zona endoteliale, centri di caseificazione), le quali, man mano che i gettoni cancerosi si vedevano avanzare, andavano rapidamente scomparendo (*).

Scott Warthin (101) in un lavoro comparso in questi giorni, sopra due casi di tubercolosi e cancro nella stessa mammella, studia dettagliatamente i rapporti reciproci che in quest'organo prendono gli esponenti dei due processi. Disgraziatamente si è poco interessato della combinazione loro in seno alle glandole linfatiche ascellari. Solo a proposito del 2° caso dice che in dette glandole « la « maggior parte del parenchima è sostituita dal tessuto canceroso, mentre le le- « sioni tubercolari, sotto forma di zona d'infiltrazione con elementi endotelioidi e « cellule giganti, son limitate alla periferia ».

(*) Da comunicazione privata pervenutami mentre questo mio lavoro era già in corso di stampa ho saputo che il dott. Rizzo, della Clinica chirurgica di Napoli, ha potuto recentemente studiare un caso simile a quello da me descritto e a questo del Nerkhorn di cancro e tubercolosi nella stessa glandola, come fatti secondari ad infezione doppia della glandola mammaria. L'osservazione del Rizzo non è ancora pubblicata.

La ricerca per i bacilli tubercolari tanto in questo caso del WARTHIN, come in quello del NERKHORN e nel mio riuscì negativa. Il NERKHORN spiega il fatto per la degenerazione ialina di alto grado determinata nel tessuto della glandola dalla cachessia cancerosa avanzata.

A me sembra non debba annettersi grande importanza alla mancanza di questa prova, data la rarità costante della sua riuscita in ogni tessuto tubercolare. Tanto più, quando, come nel mio caso, le sezioni sono state già colorate con gli altri metodi comuni e provengono da pezzi fissati in modo poco adatto per la ricerca del bacillo di Koch.

Che nel mio caso si tratti veramente di lesioni tubercolari, oltre le cancerose, non mi pare si possa mettere in dubbio. È vero che non basta la presenza delle cellule giganti in prossimità della zona cancerosa per sospettare la tubercolosi: e l'obbiezione fatta al RIBBERT è sostenibile in ogni caso nel quale oltre la presenza di cellule giganti polinucleate non esistono le altre lesioni istologiche del tubercolo. Le cellule polinucleate sinciziali di alcune forme di epitelioma, in fatti possono fino a un certo punto imporsi come di origine bacillare.

AUDRY e CONSTANTIN (102), fra gli altri, descrissero una rara forma di cancro del corpo mucoso di Malpighi nella guancia, con metastasi nelle glandole linfatiche sotto-mascellari, il quale istologicamente offriva dei caratteri che deponevano per una combinazione dei due processi: numerosissime eran le cellule polinucleate a protoplasma con bordi netti e irregolari, e in certi punti circondate da altri elementi che per la forma alquanto allungata facevan pensare (dicono gli A.A.) alla zona endotelioide del tubercolo (?). Non esistevano veri focolai di infiltrazione parvo-cellulare cronica nè traccie di degenerazione caseosa.

Ma nella glandola da me osservata le alterazioni caratteristiche son ben più numerose in favore della flogosi specifica. Possiamo dire, infatti, che in corrispondenza della sezione riprodotta nella figura 15, quasi tutto l'organo è trasformato in un tubercolo: la zona d'infiltrazione alla periferia, l'area endotelioide col reticolo di Kupfer all'interno e nel suo centro la cellula gigante fornita dei prolungamenti protoplasmatici, coi suoi nuclei poco colorati, ovalari, a margini nettissimi, e molto più piccoli di quelli del cancro coesistente nei seni linfatici sottocapsulari. Anzi questa differenza marcata nell'aspetto dei nuclei della cellula gigante del tubercolo da quella derivante da sincizio di elementi epiteliali o da proliferazione nucleare in protoplasma indiviso, costituisce, a mio parere il criterio più importante di differenziazione nei casi dubbi.

A questo si aggiunga la presenza dei suoi prolungamenti protoplasmatici nella zona endotelioide e il trovarsi la detta cellula in immediato contatto con essa, invece che in mezzo alle cellule del cancro, come era nel caso di AUDRY e CONSTANTIN. Le cellule giganti da loro descritte hanno i margini irregolari, ma in genere piuttosto rotondeggianti e mai si continuano per prolungamenti protoplasmatici acuti o fibrillari che si spingono nella zona ambiente, ciò che caratterizza le cellule dello Schuppel.

Un fatto veramente degno di nota nel nostro caso è l'unicità di questo reperto, fra tante glandole di ogni dimensione che conteneva il cavo ascellare di quest'inferma.

Non si può ammettere che i fatti osservati stiano a significare l'ultima parvenza di un processo tubercolare che tendeva alla guarigione o che veniva sostituito dal cancro, visto che in nessuno degli altri gangli potei riscontrare alterazioni che facessero sospettar la preesistenza di un processo flogistico cronico ora guarito.

Il caso rientra, perciò, nella *categoria prima* della classificazione di Lubarsch: la combinazione accidentale dei due processi. Infatti non esistevano traccie di tubercolosi pregressa o in atto in alcun altro organo e l'anamnesi remota era completamente negativa da questo punto di vista. Non credo, per altro, che si possano qui mettere a profitto i ragionamenti artificiosi del Lubarsch per cercare di stabilire quale dei due processi sia stato il primo a comparire in questa glandola. Se, invece, teniamo semplicemente conto della rapidità con la quale l'infezione cancerosa si era sviluppata negli ultimi tempi (aveva invasa tutta la mammella), e la precocità della recidiva dopo l'atto operativo, dobbiamo ammettere che l'infezione iniziale da parte del cancro osservata in questo ganglio dovesse datare da un tempo assai più breve di quello necessario, nelle comuni condizioni, a determinare la formazione di un tubercolo completo come quello descritto.

***

Dalla sintesi dei fatti più importanti riportati da noi come alterazioni specifiche delle glandole linfatiche ascellari nel carcinoma mammario, possiamo dedurre le seguenti

CONCLUSIONI

1. In quasi tutti i casi di cancro mammario, indipendentemente dalla metastasi cancerosa, esiste una tumefazione omolaterale delle glandole linfatiche dell'ascella. Questa alterazione che passa in genere sotto il nome di *ingorgo per consensum* differisce molto per l'aspetto tanto macro- che microscopico da quello proprio alle comuni infiammazioni acute o subacute. Consiste precipuamente in un'iperplasia dei corpuscoli linfoidi, accompagnata da ispessimento della capsula, assottigliamento e dilatazione delle maglie del reticolo di sostegno, sclerosi notevolissima dei vasi sanguigni, e specialmente delle arterie (mesarterite?) che possono obliterarsi completamente.

Circa il sistema dei seni e lacune linfatiche endoglandolari, notasi sempre in esse una forte dilatazione con marcata ipertrofia ed iperplasia degli elementi endoteliali che possono assumere forma ed aspetto tali da poter essere confusi con elementi cancerosi.

Queste alterazioni danno ai gangli i caratteri clinici di quelli veramente invasi dal cancro (volume aumentato, superficie bernoccoluta, durezza fibrosa) e sono completamente indipendenti da possibili pregresse affezioni flogistiche della regione mammaria.

2. Le prime tracce del cancro nelle glandole si manifestano per solito nei vasi afferenti o nei seni sotto-capsulari corrispondenti a quelli. Ciò non esclude che in qualche caso si possan trovar prima negli efferenti, come abbiamo avuto l'occasione di osservar noi stessi.

3. L'inizio dell'infezione cancerosa nelle glandole è rappresentato sia da una vegetazione più o meno peduncolata che si solleva da un tratto della parete endoteliale di uno spazio o vaso linfatico che resta in parte ancora permeabile alla corrente, sia da uno o più strati continui di elementi cancerosi che si sostituiscono in tutto o in parte all'endotelio stesso, lasciando libera per un tempo indeterminato una parte del lume vasale.

4. L'occlusione completa di un vaso linfatico afferente per parte di un embolo canceroso è condizione che rende difficile o impossibile la vitalità e l'attecchimento dai germi embolizzati, potendone derivare la necrosi o la formazione di un infarto linfatico e la fibrificazione in massa di tutto il tessuto glandolare dipendente da detto vaso.

Le conclusioni 3 e 4 rappresentano la conferma fisiopatologica dei risultati da noi ottenuti nell'embolismo sperimentale di epiteli normali nel cane: l'attecchimento e la riproduzione degli elementi embolizzati sull'endotelio delle arteriole polmonari solo quando non si produceva infarto.

5. Nella cavità ascellare delle inferme di cancro mammario si riscontra a volta la neoformazione di follicoli linfatici primordiali (*points lymphatiques*). Essi possono sin dall'inizio del loro sviluppo andar soggetti all'infezione cancerosa.

6. Si può riscontrare la metastasi cancerosa in glandole precedentemente tubercolari.

7. Le alterazioni precancerose caratteristiche e costanti dei gangli linfatici (così detto *ingorgo* per *consensum*) non possono sempre essere attribuite a fatti di ostacolata circolazione linfatica, ma devono forse la loro origine a una influenza tossica che è da ricercarsi sia nei prodotti regressivi degli elementi cancerosi, sia nei parassiti che potrebbero essere il fattore etiologico del neoplasma. Essi si riscontrano anche nei gangli con metastasi iniziale dal cancro.

Roma, luglio 1899.

BIBLIOGRAFIA.

1. MASCAGNI. *Vasorum lymphaticorum corporis humani historia et iconographia.* Siena, 1787.
2. SÖMMERING. *De morbis vasorum absorbentium.*
3. CRUIKSHANKS. *History and description of the absorbent vessels*, etc., 1789.
4. ANSTEY COOPER. Medical Records and Researches, 1798, vol. I.
5. ANDRAL. *Recherches pour servir à l'histoire des maladies du système lymphatique.* Arch. gén. de médecine, 1834, VI.
6. K. VINKLER. *Ueber die Betheiligung des Limphgefässsystems an der Verschleppung bösartiger Geschwülste.* Virch. Arch., Bd. 151, 1898.
7. UNGER. *Krebs des Ductus thoracicus.* Virch. Arch., Bd. 145, 1896.
8. CRUVEILHIER. *Anatomie pathologique.* Tom. I.
9. ALIBERT. *Nosologie naturelle.* Tom. I.
10. BRESCHET. *Le système lymphatique*, 1837.
11. KLEBS. *Bemerkungen über die Larynxgeschwülste.*
12. IDEM. Handbuch der pathol. Anatomie.
13. PAGET. *Lectures on Tumors*, 1853.
14. LANGENBECK. Arch. für klinische Chirurgie. Bd. 1, 1870.
15. KOCHER. *Primäres Achseldrüsencarcinom nach chronischer Mastitis.* Virch. Arch., Bd. 73, 1878.
16. CHAMBORD. *Du carcinome primitif des ganglions lymphatiques.* Revue mensuelle de médecine et de chirurgie, 1880, n. 2.
17. VIRCHOW. *Trois observations de tumeurs épitheliales généralisées.* Gaz. médic. de Paris, 1855.
18. PAGET. *Account of a growth of cartilage in a testicle and its lymphatics*, etc. Medic. Times and Gazette, 1855.
19. KÖSTER. *Die Entwickelung der Carcinome und Sarcome.* Würzburg, 1869.
20. RECKLINGHAUSEN. *Die Lymphgefässe.* Berlin, 1862.
21. LOEPER. *Beiträge zur pathologischen Anatomie der Lymphdrüsen.* Dissert. Würzburg, 1856.
22. BILLROTH. *Beiträge zur pathologischen Histologie.* Berlin, 1858.
23. IDEM. *Neue Beobachtungen über die feinere Structur pathologisch veränderter Lymphdrüsen.* Virch. Arch., Bd. 21, 1861.
24. IDEM. *Kritische und erläuternde Bemerkungen zu dem Werke von Prof. C. Thiersch in Erlangen*, etc. Arch. f. klin. Chirurgie, Bd. 7.
25. COLOMIATTI. *Contributo allo studio dell'anatomia patologica del gran simpatico.* Gazz. della R. Acc. med. di Torino, 1873.
26. RAYEWSKY. *Ueber secundäre Krebsentwickelung im Diaphragma.* Virch. Arch., Bd. 66, 1876.
27. ARMAUER HANSEN. *Beiträge zur normalen und pathologischen Anatomie der Lymphdrüsen.* Virch. Arch., Bd. 56, 1872.
28. GUSSENBAUER. *Ein Beitrag zur Lehre von der Verbreitung des Epithelialkrebses auf Lymphdrüsen.* Arch. f. klin. Chir., Bd. 14, 1872.
29. RINDFLEISCH. *Lehrbuch der pathologischen Gewebelehre.* IV Aufl., 1875.
30. R. MAIER. *Beobachtungen über sarcomatöse und krebsige Degeneration und über Krebsbildung überhaupt.* Virch. Arch., Bd. 70, 1877.
31. STRICKER. *Vorlesungen über allgemeine und experimentelle Pathologie.* Wien, 1878, II Abtheilung.
32. A. v. WINIWARTER. *Beiträge zur Statistik der Carcinome.* Stuttgart, 1878.
33. BILLROTH e A. v. WINIWARTER. Trattato di Patologia chirurgica e Terapia. 1880.
34. BOZZOLO. *Sulla diffusione dei tumori cancerosi alle ghiandole linfatiche.* Rivista di medic. e chir., 1874, Vol. 2.
35. IDEM. *Ueber die Verbreitung der Krebsneubildungen in den Limphdrüsen.* Centralbl. f. d. mediz. Wissenschaften, 1876, n. 19.

36. Afanassiew. *Ueber die Entwickelung des Krebsneubildungen in den Limphdrüsen.* Centralblatt f. d. mediz. Wissens., 1876, n. 12.
37. Hoggan. *Transaction of the pathological Society of London.* Vol. XXX, 1878.
38. Idem. *Étude sur le rôle des lymphatiques de la peau dans l'infection cancereuse.* Archives de Physiol. norm. et path., 1880, T. VII, serie 2ª.
39. C. Wedl. *Thrombose der Lymphgefüsse der äusseren Haut bei Carcinoma Mammae.* Virch. Arch., Bd. 75, 1879.
40. Kirmisson. Société de Chirurgie, 1881.
41. Gussenbauer. *Ueber die Entwickelung der secundären Lymphdrüsengeschwülste.* Zeitschrift für Heilkunde. Prag, 1881.
42. Krause. *Handbuch der menschlichen Anatomie*, 1879.
43. Henle. *Handbuch der systematischen Anatomie des Menschen.* 1879.
44. Zehnder. *Ueber Krebsentwickelung in Lymphdrüsen.* Virch. Arch., Bd. 119, 1890.
45. Petrick. *Ueber die Entwickelung des Krebses in den Lymphdrüsen.* Erlangen Dissert., 1891.
46. Harold Stiles. *On the Surgical Anatomy of the breast*, Edimbourg Med. Jour. 1892. Vol. 37 e 38.
47. Idem. *On the dissemination of cancer of the breast.* British Med. Journ., 17 giugno 1899.
48. Durante. *Indirizzo alla diagnosi dei tumori.* 1875, Roma.
49. Idem. *Gli epiteliomi.* Tesi di conc. alla Cattedra di Anat. Pat. all'Univer. di Catania, 1875.
50. Betagh. *Sulla presenza del tessuto cellulo-adiposo nelle glandole linfatiche.* Atti della Società italiana di chirurgia. XIII adunanza, Torino, 1898.
51. Sappey. Traité d'Anatomie descriptive.
52. Hyrtl. Istituzione di anatomia dell'uomo.
53. Quain. Anatomy, Vol. II.
54. Gatti. *Sulla infiltrazione delle glandole ascellari nel cancro mammario.* Rivista di chirurgia, 15 genn. 1899.
55. Durante. Trattato di patologia speciale chirurgica, 1895, Roma.
56. Schwarz. Anat. Anz. VIII.
57. Pagenstecher. *Beiträge zur Geschwulstlehre.* Virch. Arch., Bd. 45, 1869.
58. Maffucci. *Sulla distruzione e rigenerazione del parenchima delle glandole linfatiche.* Movim. med. chirurg. Anno XII, 1883.
59. Zehnder. *Ueber Regeneration und Neubildung der Lymphdrüsen.* Virch. Arch., Bd. 120, 1890.
60. Bayer. *Regeneration und Neubildung der Lymphdrüsen.* Zeitschrift für Heilkunde. Bd. VI, 1885. — *Weitere Beiträge zur Lehre von der Regeneration und Neubildung der Lymphdrüsen.* Zeitschrift f. Heilkunde. Bd. XII, 1891.
61. J. Renaut. Traité d'histologie pratique. Paris, 1897.
62. Enzmann. *Carcinom des Ductus thoracicus.* Inaug. Dissertat. Basel, 1882.
63. Bayer. *Altes und Neues über kranke Lymphdrüsen.* Arch. f. klin. Chir., 1894.
64. Sertoli. *Ueber die Entwickelung der Lymphdrüsen.* Wiener. Sitzungsbericht. Bd. LIV, 1866.
65. Cornil. *Des altérations anatomiques des ganglions lymphatiques.* Journ. de l'Anat. et de la Physiol, 1878.
66. Langhans. *Die Lymphgefüsse der Brustdrüse und ihre Beziehungen zum Krebse.* Arch. f. Gynäkologie, 1875.
67. Waldeyer. *Ueber die Entwickelung der Carcinome.* Virch. Arch., Bd. 55, 1872.
68. Kolessnikow. *Die Histologie der Milchdrüse der Kuh und die pathologisch-anatomische Veränderung derselben bei der Perlsucht.* Virch. Arch., Bd. 67, 1877.
69. Creighton. *Contribution to the physiologie and pathology of the breast.* Londra, 1878.
70. Sorgius. *Ueber die Lymphgefüsse der weiblichen Brustdrüse.* Inaug. Dissert. Strassburg, 1880.
71. Coyne (Coyne e Labbé). Traité des tumeurs benignes du sein. Parigi, 1876.
72. Langhans. *Die Lymphgefüsse der Brustdrüse und ihre Beziehungen zum Krebse.* Arch. f. Gynäkologie, 1875.

73. REGAUD. *Etude histologique sur les vaisseaux lymphatiques de la glande mammaire.* Journ. de l'Anat. et de la Physiologie, 1894.
74. GROSSMANN. Jahresbericht d. gesam. Mediz., 1896.
75. RIBBERT. *Beiträge z. Histogenese des Carcinoms.* Virch. Arch., Bd. 135, 1894.
76. SENN. *Pathology and Treatement of tumors*, 1899, pag. 223.
77. DURANTE. *Untersuchungen über die Entzündung der Gefässwände.* Mediz. Jahrbücher. 1871.
78. COHNHEIM. *Untersuchungen ueber die embolischen Processe.* 1872.
79. R. MARIE. *Note sur les premiers phénomènes de la réparation des infarctus du rein.* Société Anat. Dec. 1898.
80. SEELING. *Pathologisch-anatomische Untersuchungen über die Ausbreitungswege des Uteruscarcinoms im Bereiche des Genitaltractus.* Virch. Arch., Bd. 140, 1895.
81. GULLAND. *The developement of the lymphatics glands.* Journal of Pathology, 1894.
82. ROKITANSKY. Handbuch d. path. Anat., Bd. I, 1846.
83. DITTRICH e C. MARTIUS. *Die Combinationsverhältnisse des Krebses und der Tuberculose.* Inaug. Dissert. Erlangen, 1853.
84. VIRCHOW. *Die krankhaften Geschwülste.* Bd. I, pag. 112. Bd. II, pag. 723.
85. E. WAGNER. Handb. d. Allgem. Pathol., 1876.
86. LEBERT. *Beiträge zur Kenntniss des Gallertkrebses.* Virch. Arch., Bd. 4, pag. 214.
87. FRIEDREICH. *Combination von Krebs und Tuberculose.* Virch. Arch., Bd. 36, 1866, pag. 477.
88. C. FRIEDLÄNDER. *Cancroid in einer Lungencaverne.* Fortschr. d. Mediz., 1885, n. 10.
89. SCHWALBE. *Entwickelung eines primären Carcinoms in einer tuberculösen Caverne.* Virch. Arch., Bd. 149, 1897.
90. K. ZENKER. *2 Fälle von Krebs und Tuberculose in demselben Organ.* Deutsch. Arch. f. klin. Med., Bd. 47. pag. 191.
91. CORDUA. *Krebsig-tuberculöses Geschwür des Oesophagus.* Arbeiten aus dem Pathol. Institut zu Göttingen, 1893, pag. 147.
92. CRONE. *Ein Beitrag zur Lehre von Lupuscarcinom.* Arbeiten aus dem Pathol. Institut zu Tübingen. Bd. II, Heft. 1.
93. P. BAUMGARTEN. Jahresbericht des path. Instit. zu Tübingen. Bd. V, 1889.
94. IDEM. *Congenitale Uebertragung d. Tubercolose.* Patholog. Mykologie. Bd. II.
95. IDEM. *Ueber ein Kehlkopfcarcinom combinirt mit den histol. Erscheinungen der Tuberculose.* Arbeiten aus dem Pathol. Institut zu Tübingen. Bd. II, Heft. 1.
96. A. LOEB. *Combination von Krebs und Tuberculose.* Inaug. Dissert. 8°, 28 G. München 1889.
97. P. LUBARSCH. *Ueber den primären Krebs des Ileum nebst Bemerkungen über das gleichzeitige Vorkommen von Krebs und Tuberkulose.* Virch. Arch. Bd. 111, 1888, pag. 281.
98. RIBBERT. *Carcinom und Tuberculose.* Munch. Med. Wochenschr., 1894, n. 17.
99. CLEMENT. *Ueber seltnere Arten der Combination von Krebs und Tuberculose.* Virch. Arch., Bd. 139, 1895.
100. NERKHORN. *Plattenepithelkrebs der Gallenblase mit verhornenden Lymphdrüsen-Metastasen.* Virch. Arch., Bd. 154, 1898.
101. SCOTT WARTHIN. *The coexistence of Carcinome and tuberculosis of the mammary gland.* Amer. Journ. of the Med. Sciences, luglio 1899.
102. AUDRY e CONSTANTIN. *Cellules géantes et épithéliome.* Arch. provinc. de Chirurgie, sett. 1898.

Diritti di proprietà riservati. — *L'Amministrazione avverte che procederà contro quei giornali che riporteranno lavori pubblicati nel* **POLICLINICO** *o che pubblicheranno sunti di essi senza citarne la fonte.*

Tip. Nazionale di G. Bertero. L. TRIMANI, *segr. resp.*

(48)

Anno VII. Roma, 15 aprile 1900 Vol. VII-C. (fasc. 4).

IL POLICLINICO

SEZIONE CHIRURGICA

ORGANO DELLA SOCIETÀ ITALIANA DI CHIRURGIA

DIRETTO DAL

Prof. FRANCESCO DURANTE

Direttore del Regio Istituto Chirurgico di Roma

SOMMARIO.

I. Dott. Antonio Carini - *Contributo istologico e sperimentale alla etiologia dei tumori.* — II. Dott. Odoacre Torri - *La tiroide nei morbi infettivi.* — III. Dott. F. Edoardo Italia - *Sarcoma primitivo della testa del pancreas.*

I.

LABORATORIO DI PATOLOGIA GENERALE ED ISTOLOGIA DELLA R. UNIVERSITÀ DI PAVIA
diretto dal Prof. CAMILLO GOLGI

Contributo istologico e sperimentale alla etiologia dei tumori [1]

per il Dott. ANTONIO CARINI.

Forse nessun problema di patologia generale è stato oggetto di tante discussioni e di tanti lavori sperimentali quanto quello della genesi dei tumori. Sono state messe innanzi e discusse teorie le più svariate, ma nè l'osservazione clinica attenta, nè l'esame istologico paziente, nè le ricerche batteriologiche scrupolose hanno finora risolta la difficile questione

La teoria, che ebbe ed ha forse ancora maggiore credito, è quella dell'origine parassitaria. Essa ha in suo favore numerosi fatti: i tumori maligni hanno invero parecchi caratteri comuni ai morbi da infezione; così per esempio:

si possono presentare sotto forma di epidemie (épidémies des maisons, case cancerose), e a questo riguardo sono notevoli le osservazioni di Arnaudet (4), Fissinger (52), Favre (48) e Guelliot (67);

si possono trasmettere per contatto, dal labbro superiore a quello inferiore, da un labbro pudendo all'altro, dalla porzione vaginale dell'utero alla vagina, ecc.;

(1) I risultati di queste ricerche furono comunicati alla Società Medico-chirurgica di Pavia nella seduta del 25 novembre 1898 e pubblicati nel Bollettino di quella Società.
La pubblicazione del lavoro fu ritardata per cause indipendenti dalla mia volontà. *L'A.*

si possono trasmettere per inoculazione; riguardo alla inoculazione sullo stesso individuo sono conosciute le esperienze di Hahn e di Cornil che innestarono frammenti di tumori della mammella sulla mammella sana dell'altro lato e ottennero il rapido sviluppo di un tumore. Inoltre si sa che dopo laparotomia per carcinoma si nota spesso una metastasi da inoculazione nella ferita delle pareti addominali.

Le inoculazioni da uomo ad animale, da animale ad animale della stessa specie o di specie differente, hanno dato risultati non concordi. Alcuni autori affermano di aver avuto risultati positivi, come Langenbeck, Follin, Lebert, Ballance e Shattoch (5), Boinet (13), Morau (92-I-II), Mayet (81), Hanau (70), Geissler (59), Jürgens (72-I-II-V), Mathis (88), Dubois (44), Bosc e Vedel (16), Bosc (16-*bis*), Bonome (14); altri invece in lunghe ricerche e numerosi tentativi non ottennero mai un solo risultato, così Peyrilhe, Senn, Klebs, Duplay e Cazin (45-I-II), Pawlowsky (100), Trasbot (136), Cadiot, D'Anna (38-I), Arloing (3), Marie (85), Cavazzani (26), ecc.

I partigiani della teoria parassitaria interpretano i risultati positivi di trasmissione del cancro come una prova sicura della natura parassitaria dei tumori; gli avversari invece pur concedendo che si abbia avuto qualche rarissima volta la riproduzione di un neoplasma per mezzo di innesto, credono si tratti di un semplice trapianto di cellule vive su terreno adatto, così come i trapianti di epidermide, di periostio eseguiti dal chirurgo.

Dopo gli splendidi e rapidi progressi della batteriologia e il perfezionamento dei mezzi di indagine istologica si cercò di dimostrare la presenza dei parassiti nei tumori; ed incoraggiava tanto più gli studiosi ad intraprendere queste ricerche l'essere riusciti già a stabilire l'origine parassitaria di alcune neoformazioni, che non parevano dovute a parassiti, come l'actinomicosi.

Dapprima si sono cercati i parassiti dei tumori tra gli schizomiceti; poi si interpretarono come sporozoi certi corpi speciali, che si riscontrano sovente all'esame istologico dei neoplasmi; e finalmente in questi ultimi tempi si affermò essere i blastomiceti gli agenti eziologici dei tumori.

Schizomiceti. — Rappin (110), Lampiasi (79), Scheurlen (124), Bernabei e Sanarelli (10), hanno isolato da tumori (cancri e sarcomi), chi un cocco, chi un bacillo, che essi ritennero specifico. Tutti questi osservatori affermarono di essere riusciti a produrre negli animali e nell'uomo, mediante inoculazione di culture pure, neoformazioni presentanti tutti i caratteri dei tumori maligni.

Sanquirico (122) riscontrò nei tumori diverse forme di cocchi e di bacilli ed ammise che « l'invasione di un microrganismo non specifico può essere il punto « di partenza per l'insorgere di qualche neoplasia, che esso cioè agisce come « stimolo per l'attività proliferante di qualche tessuto o gruppo di elementi ».

Molti altri isolarono schizomiceti dai tumori, e li credettero i veri agenti eziologici; ma ora nessuno più attribuisce importanza a quei cocchi e a quei bacilli, perchè fu dimostrato (Fraenkel (55), Sänger) che i metodi di ricerca adoperati non erano rigorosi, e che gli schizomiceti descritti non erano che comuni saprofiti.

È utile avere conoscenza di questi errori, in cui sono caduti parecchi, perchè ciò mentre dimostra che in tal genere di ricerche è facile prendere una cattiva strada, rende più prudenti nel giudicare, e più diffidenti nell'accettare alcune modernissime teorie, che forse non fanno che ripetere sotto altra veste gli stessi errori.

Sporozoari. — Fallita la ricerca del parassita del cancro tra gli schizomiceti, le osservazioni di alcuni clinici che videro ammalati morire per tumori prodotti da sporozoi, fecero sorgere il sospetto che tra questi microrganismi e non tra i batteri si dovessero cercare i parassiti dei tumori.

Le ricerche su questo argomento si seguirono attivissime; dapprima Darier (39-I) in una forma di acne cutanea, che egli chiamò psorospermosi cutanea, vide dei corpi speciali, che coll'autorità di Malassez e di Balbiani, dichiarò coccidi. Egli disse anche (39-II) di essere riuscito ad osservare degli stadi di evoluzione più avanzati dei parassiti, coltivandoli sulla sabbia umida. Più tardi scoprì i coccidi anche nella malattia di Paget (39-III). Albarran (2) in due tumori del mascellare vide pure forme che interpretò come psorospermi. Malassez (82-I-II) dopo aver ricordato che anche le cellule del mollusco contagioso si interpretavano come coccidi, faceva notare la grande somiglianza tra i coccidi del coniglio e i corpi inclusi delle cellule cancrenose.

Seguirono quindi i lavori di Thoma (133), Vincent (138), Nils-Syöbring (97), Hache (68), Steinhaus (129), Podwyssozki e Sawtschenko (107), Borrel (15-I-II-III), Sgrosso (127), Fumagalli (57), Ruffer e Walker (119), Soudakewitch (128-I-II-III), Metschnikoff (91), Jackson Clarke (36-I-II), Raum (111), Korotneff (77), Bourchard (17), Cattle (25), Kahane (73-I-II), Ruffer e Plimmer (118), Nepveu (94), Jürgens (72-III-IV), Vedeler (137-I-II-III), Kurloff (78), Podwissozki (106), Ruffer (117), Busquet (20), e di molti altri, i quali tutti constatarono nei tumori la presenza di speciali corpi ora liberi, ora endocellulari, e li considerarono come veri parassiti.

Tra i lavori più completi sull'argomento vanno ricordati quelli di Foà (54), al quale dobbiamo pure un esatto riassunto storico di questa intricata questione (*).

Se numerosi sono stati i fautori della teoria psorospermica, non meno numerosi furono gli oppositori, e se svariata è la morfologia delle forme descritte come parassiti dai diversi autori, svariate sono pure le degenerazioni che furono invocate per spiegarle; e a darne un'idea bastino le seguenti ricordate dal D'Anna: « degenerazione ialina o colloidea, mucosa, granulare; degenerazione « di mitosi; degenerazione nucleare in cellule polinucleate; formazioni endogene « degenerate; cornificazione; forme di imbibizione.

Cornil (33-II-III) studiando il modo di moltiplicazione dei nuclei e delle cellule negli epiteliomi incontrò molte inclusioni cellulari, che si sarebbero potute prendere per amebe o per coccidi, mentre non si trattava che di degenerazioni.

(*) Una rivista accurata di molti lavori pubblicati su questo argomento è stata fatta da Stroebe (132-II).

Steinhaus (129-I-II) e Borrel (15-I-II) pure favorevoli ad accettare come parassiti certe forme che essi rinvennero e descrissero in alcuni tumori, hanno cercato dimostrare come molte di quelle da altri interpretate come parassitarie non fossero che speciali degenerazioni e fenomeni di mitosi atipiche. Osservazioni analoghe furono fatte da Kiener (75) e Firket (53).

Banti (6-I-II) mentre ritiene parassiti i corpi della malattia di Paget, dopo lunghi studi dubita assai della natura parassitaria del carcinoma.

Uno tra i più convinti avversari dei sporozoari dei tumori è Fabre Domergue, il quale in una serie di lavori (47) ha cercato di provare che tutte le forme di parassiti fino ad ora descritte derivano dalle cellule stesse del tumore. Egli dice: « ni homogéneité, ni caractères zoologiques, ni enchaînement lo-« gique des formes d'une part: d'autre part parenté morphologique étroite et « sans discontinuité avec les cellules mêmes du néoplasme, voilà ce que nous « pouvons constater dans tout ce que l'on a voulu jusqu'à présent envisager « comme des sporozoaires. »

In questo senso si sono espressi pure molti altri osservatori come Ribbert (112), Noeggerath (98), Petersen (104), Virchow (139), Nepveu (95), Kanthack (74), Török (135-I-II), Felix (49), Pianese (105), Fraenkel (56), Bard (7), Massari e Ferroni (87), Stroebe (132), Pernice e Pollacci (103), Duplay e Cazin (45-I), Schwarz (125), Stiles (130), Ewald (46), ecc.

Dissero bene Duplay e Cazin al Congresso medico internazionale di Roma, del 1894, che si sarebbe potuto discutere lungo tempo ancora sulla natura di questi elementi, senza che la questione dell'origine parassitaria del cancro potesse avvantaggiare: la morfologia pura non basta a dimostrare la natura parassitaria; occorre la prova sperimentale. Ed è appunto tale prova che credono aver data in questi ultimi tempi alcuni sperimentatori.

Blastomiceti. — Nel 1890 il Russell (120) riscontrava in 43 casi di cancro esaminati dei corpi speciali, che per il loro carattere di colorarsi con la fuxina chiamò corpi « fuxinofili. » Sono sferici, ora a gruppi, ora isolati, circondati da una zona trasparente, come se avessero una capsula. Il Russell escluse che tali corpi fuxinofili fossero accidentali sostanze estranee o nuclei cellulari in esagerata attività riproduttiva, o prodotti di qualche sostanza di degenerazione, ed ammise che si trattasse di parassiti e cioè di blastomiceti.

Quasi contemporaneamente però anche il Cazin (27) descrisse nelle infiammazioni croniche e specialmente in un tumore della ghiandola sottomascellare corpuscoli eguali a quelli di Russell. Il Cazin sospettò dapprima che fossero veri parassiti, ma dopo uno studio molto attento si persuase che tali corpi provenivano da degenerazioni cellulari.

In seguito numerosi altri autori (che avrò occasione di ricordare più tardi), trovarono i corpuscoli fuxina in molti altri tessuti, e li credettero non parassiti, ma prodotti degenerativi delle cellule. Pareva che queste osservazioni avessero tolto ogni carattere di specificità, e ogni valore ai corpuscoli fuxina, se non che in questi ultimi tempi sono stati rimessi in onore.

Quattro anni dopo l'osservazione del Russell, Busse (21-I) nel pus di un sarcoma a cellule giganti della tibia di una donna notò una grande quantità di di corpi chiari splendenti rotondi od ovali, di varia grandezza a doppio contorno, ora liberi, ora inclusi nelle cellule giganti. Egli li interpretò come parassiti, e riuscì ad isolarli in cultura pura, e per mezzo di inoculazioni negli animali ne dimostrò il valore patogeno. Si trattava di una specie patogena di fermento. L'anno appresso il Busse (21-II) sconfessò una parte di quanto aveva scritto nella sua prima memoria e disse che essendo la donna venuta a morte, l'autopsia ed un esame istologico accurato dimostrò trattarsi non di un sarcoma, ma di una piemia cronica (*saccharomycosis hominis*); e ciò sostiene anche in una altra recente pubblicazione (21-III). Il Busse nel suo primo lavoro si era accontentato di constatare la presenza dei blastomiceti nel caso da lui osservato, e di studiarne il potere patogeno in alcuni animali da esperimento. Solo più tardi e per opera specialmente di autori italiani fu emessa l'ipotesi che i blastomiceti potessero essere gli agenti eziologici specifici dei tumori.

Uscirei dai confini che mi sono proposto in questo lavoro se volessi qui riassumere un po' dettagliatamente e sottoporre ad un esame critico tutti i lavori che sono stati fatti su questo argomento. Inoltre siccome sono state pubblicate già alcune riviste sintetiche (Sanfelice) (*), Rossi-Doria (116-I), Secchi (126-I), Roncali (114-X) e siccome in testa a molti lavori si possono trovare riassunti delle memorie precedentemente uscite, così io farei opera in parte inutile. Tuttavia essendomi venuti sott'occhio non pochi lavori, che sono stati completamente dimenticati da altri, così ho creduto non senza importanza il ricordare qui in modo succinto tutto quanto finora si sa intorno alla presenza dei blastomiceti nei tumori e in altri processi morbosi, e intorno al loro potere patogeno.

Sanfelice dopo aver studiata la morfologia e la biologia dei blastomiceti che si sviluppano nei succhi di alcuni frutti (121-I) volle vedere se qualcuno dei blastomiceti isolati possedesse un potere patogeno inoculato in comuni animali da esperimento. In tali ricerche (121-II) egli trovò un blastomiceto patogeno (*saccharomyces neoformans*) « il quale non gli parve tanto importante per le lesioni « anatomo-patologiche che produceva, quanto per la completa identità morfolo- « gica nei tessuti con quelle forme trovate nei tumori maligni dell'uomo, ed « interpretate come coccidi dagli autori. » L'A. ha consigliato anche dei metodi speciali di colorazione che mettono bene in evidenza nei tessuti le forme parassitarie.

In un altro lavoro (121-IV) riferisce i risultati ottenuti colla inoculazione di culture pure di saccharomyces neoformans nella mammella di una cagna e nel barbiglio di un gallo.

Nella mammella della cagna si sviluppò un tumore con metastasi alle ghian-

(*) SANFELICE. Rivista di Pat. gen. e di Anat. pat., maggio 1896.
Riassunti di lavori sull'eziologia dei tumori si possono trovare anche in:
BARBACCI. *Summarischer Bericht über die wichtigsten italienischen Arbeiten ins Gebiete der Allgemeinen Pathologie und patologische Anatomie erschienen in Jahren 1896 und 1897.* Centrbl. f. Allg. Path.
HANSEN. *Neuere Arbeiten über Carcinom.* Centrbl. f. Allg. Path., Bd. XI, 1898.

dole inguinali: il tessuto neoformato era costituito da cellule grosse, giustaposte e con disposizione tale da ricordare quella di alcuni carcinomi e sarcomi; tanto che il prof. Durante, cui furono mostrati alcuni preparati, disse che, se gli fosse stato presentato quel tessuto senza sapere nulla dell'origine, avrebbe affermato trattarsi di una forma di sarcoma.

Il tumore prodottosi nel barbiglio del gallo era costituito da tessuto connettivo giovane tra i fasci del quale vi erano grossi cordoni, formati da numerosissime cellule grosse, con nucleo intensamente colorato e con corpo cellulare nettamente limitato. Tra i cordoni di questi elementi neoformati si vedevano le forme parassitarie, simili perfettamente a quelle descritte nei tumori maligni dell'uomo.

Kahane (73-III-IV) isolò più volte da tumori cancerosi e sarcomatosi una specie di saccharomyces.

Maffucci e Sirleo (80-I) osservarono in una cavia un caso di infezione blastomicetica. Il blastomiceto patogeno da essi isolato e studiato (*saccharomyces niger*) può determinare fatti di neoproduzione di indole cronica Gli AA. (80-II) continuando a fare inoculazioni in animali riuscirono a determinare processi infiammatori e processi di neoformazione, che molto si avvicinano ai neoplasmi epiteliali ed endoteliali. I loro tentativi di isolare blastomiceti dai tumori dell'uomo fallirono sempre.

Fermi ed Aruch (50) trovarono che l'agente eziologico della linfangioite epizootica detto cryptococcus farciminosus (Rivolta) è un blastomiceto. Già prima però Marcone e poi Tokishige (134-II) avevano fatto osservazioni simili.

Tokishige (134-I) poi nel 1896 avendo ripreso a studiare questa malattia (o almeno una malattia molto simile al farcino criptococchico) che chiama « japanischer Wurm » o « gutartiger Wurm » molto estesa nel Giappone, dimostrò che l'agente patogeno è un fermento (*saccharomyces farciminosus*).

Affatto recentemente anche Baruchello (8) ha affermato con prove culturali che il « cryptococcus farciminosus » è un blastomiceto.

Corselli e Frisco (34) in un caso di sarcoma delle ghiandole mesenteriche con versamento chiliforme, hanno potuto isolare, durante la vita dell' ammalato e all'autopsia un blastomiceto, che iniettato negli animali da esperimento ha riprodotto forme neoplastiche analoghe a quelle osservate nell'uomo.

Sanfelice (121-III-IV) nelle ghiandole linfatiche di un bue morto per carcinoma del fegato diffusosi in tutto il sistema linfatico riscontrò un blastomiceto *saccharomyces lithogenes* che si dimostrò patogeno per le cavie. Nel tumore del bue, come nei tessuti neoformati delle cavie inoculate si riscontravano delle masse calcaree, formate dalla calcificazione di gruppi di elementi blastomicetici.

Lidia Rabinowitsch (108) ha studiata l'azione sugli animali di circa 50 specie di fermenti; e ne ha trovati 7 patogeni. Con nessuno di essi si produssero neoformazioni; ma soltanto processi infiammatorii.

Colpe (30) nel secreto di un'endometritis cervicis trovò un fermento che egli ritenne causa della malattia perchè iniettato nella vagina di un coniglio si mol-

tiplicò rapidamente e determinò un aumento di secrezione con forte iniezione dei vasi.

Curtis (35) ha trovato in un tumore mixomatoso del triangolo di Scarpa un blastomiceto (*saccharomyces subcutaneus tumefaciens*), che è patogeno pei topi nei quali produce lesioni sottocutanee estese, ed enormi vegetazioni, formate quasi totalmente dal parassita così abbondantemente moltiplicatosi in seno ai tessuti.

Brazzola (18) isolò un blastomiceto da placche di apparenza difterica tolte dalla gola di un bambino affetto da faringite gangrenosa. In tutte le prove fatte non si trovò mai il bacillo di Löffler. Il blastomiceto inoculato negli animali dà luogo a processi infiammatori.

Anche Stoeckin (131) ha fatto ricerche sperimentali sull'azione di blastomiceti trovati in angine sospette difteriche. Le inoculazioni di saccharomyces albicans nelle vene e sotto la cute di conigli e cavie diedero risultato affatto negativo.

Gotti e Brazzola (64) dallo scolo nasale di una cavalla, che era stata sospettata affetta da morva isolarono un blastomicete. Uccisa la cavalla si trovò nei turbinati superiori un voluminoso tumore gelatinoso, che all'esame microscopico apparve formato nella massima parte dall'enorme vegetazione del parassita. Il blastomiceto inoculato in cultura pura in vari animali si mostrò patogeno soltanto per la cavia.

Roncali (114-VI) in un epitelioma della lingua e nelle metastasi ascellari di un sarcoma della ghiandola mammaria trovò un blastomiceto (*blastomyces vitrosimile degenerans*), che per il suo particolare modo di degenerare nei tessuti delle cavie assomiglia assai al « saccharomyces lithogenes » di Sanfelice. Più tardi (114-XI) rinvenne lo stesso fermento in un adeno-carcinoma primitivo del colon trasverso.

Sanfelice in un'altra memoria (121-VII) dà i risultati di una serie di innesti di culture pure di saccharomyces neoformans e lithogenes nei topi domestici, nei ratti bianchi, nei conigli, nei cani, ecc. Inoltre afferma che con un nuovo substrato nutritivo ha isolato da tumori dell'uomo e di bovini, colonie di blastomiceti così numerose da essere certo che esse provenivano dal tumore e non dall'aria. L'A. insiste sulla perfetta identità morfologica tra le molte forme descritte già nei tumori come coccidi, e l'aspetto che i suoi blastomiceti presentano nei tessuti.

Lo stesso Sanfelice (121-VIII) ha studiato il vaiolo dei piccioni ed il mollusco contagioso dell'uomo, e crede che queste due affezioni siano dovute a due varietà di blastomiceti. Dai piccioni affetti da vaiuolo ha isolato un blastomiceto che inoculato in cultura pura riproduce la malattia con tutte le sue note cliniche e anatomo-patologiche.

De Gaetano (40) inoculando nel peritoneo delle cavie un blastomiceto (*blastomyces septicus*) isolato da un'orina, ne determinava la morte in meno di 12 ore, con reperto microscopico di peritonite fibrinosa e di una setticemia generale delle più tipiche.

Gilkinet (61) iniettò ai conigli per le vene e per via ipodermica il fermento della birra, senza produrre alcun sintomo morboso locale.

Binaghi (12-III) ha riscontrato sulla pelle umana 6 diverse specie di blastomiceti, che inoculati nelle cavie non dimostrarono la minima azione patogena.

Maffucci e Sirleo (80-III) fecero culture su mezzi adatti con frammenti di molti tumori, e riuscirono ad isolare blastomiceti da quasi tutti i tumori provenienti dal cadavere o estirpati dal vivo e non raccolti con cautele asettiche; al contrario non ebbero mai culture dai tumori non ulcerati, estirpati dal vivente, quando furono raccolti con tutte le necessarie cautele. Gli AA. esposero all'aria atmosferica per tutto il tempo impiegato a frammentare e a seminare i pezzetti di ciascun tumore, capsule di Petri con gli stessi terreni nutritivi. Su queste trovarono poi dei blastomiceti uguali ad alcuni di quelli isolati dai tumori. Con una ricca serie di esperienze gli AA. hanno constatato che uno solo dei blastomiceti isolati è patogeno per le cavie. Nessuno ha potere di produrre neoformazioni.

L'esame istologico eseguito con diversi metodi di fissazione e di colorazione dimostrò la presenza dei blastomiceti in 7 casi su 39 esaminati. I blastomiceti mancarono costantemente nei tumori non ulcerati o non esposti al contatto dell'aria, e in tutti i sarcomi.

Cavazzani (26) vide spesso all'esame microscopico dei tumori blastomiceti, ma non riuscì mai ad ottenerne culture.

Gilchrist (63) in un caso classificato come scrofuloderma trovò blastomiceti, ai quali attribuì la causa della malattia. Anche da un caso di « pseudolupus » (62) isolò un blastomiceto (*blastomyces dermatitis*), che inoculato in cani, cavalli, pecore, cavie, produsse neoformazioni simili a tumori.

Concetti (32) in alcuni sarcomi di bambini nè con culture, nè con le colorazioni specifiche di Sanfelice riuscì a dimostrare la presenza dei blastomiceti.

Zenoni (142-I) in un cistoma multiloculare proliferante papillifero dell'ovaio ha visto corpi molto simili alle così dette forme parassitarie del cancro, ma le culture rimasero sempre sterili.

Sanfelice (121-XII) in un altro recente lavoro riferisce ancora due casi di riproduzione di tumori in seguito ad inoculazione di *saccharomyces neoformans*.

Una cagna iniettata nei capezzoli delle mammelle, morì in cachessia dopo 10 mesi, e presentò un tumore alle mammelle con metastasi alle ghiandole linfatiche. Questo tumore fu diagnosticato per un adeno-carcinoma dai professori Biondi e Carbone.

In un cane inoculato nei testicoli si produsse una neoformazione con nodi al prepuzio ed al glande: anche qui trattavasi di un adeno-carcinoma.

In tutti e due i tumori esistevano numerosi blastomiceti. Su questi risultati l'A. non esita ad affermare che i blastomiceti hanno una grande importanza nella genesi dei tumori.

Sawtschenko (123) descrisse un caso di una donna con ascessi multipli provocati da blastomiceti e fece osservare la grandissima analogia tra la struttura dei blastomiceti e quella dei parassiti dei tumori.

Bonome (14) ricercando con culture i blastomiceti nei tumori ebbe 7 risultati

positivi su 23 tumori presi in esame. Le inoculazioni fatte negli animali non diedero mai neoformazioni che ricordassero la struttura di un tumore.

L'A. riferisce un caso positivo di trasmissione di tumore per innesto.

In un'altra serie di ricerche lo stesso Bonome ha trovato che una tumultuaria introduzione di cultura di blastomiceti isolati da cancri dell'uomo entro altri cancri umani in cui non si contenessero prima blastomiceti, produce un rammollimento del tumore per rapida degenerazione dei suoi elementi. Tenendo conto di queste modificazioni e della quantità considerevole di blastomiceti che si rinvengono nei giovani nodi metastatici in casi di carcinosi miliare disseminata, l'A. emette l'ipotesi che i blastomiceti possano contribuire alla diffusione dei neoplasmi.

Memmo (90-I-II-III) dal cervello di un bambino morto di rabbia isolò un blastomiceto, che inoculato nei conigli li fa morire con fenomeni di rabbia prevalentemente paralitica. A queste ricerche furono però già fatte severe critiche (65-I-II).

Cona (31) ha fatto culture con frammenti di un sarcoma in diversi periodi di tempo dopo l'operazione; e ha ottenuto colonie di blastomiceti da pezzetti di tumore lasciati per qualche tempo all'aria. L'A. crede che i blastomiceti che si è creduto di isolare dai tumori provengono invece dall'aria. Le inoculazioni sulle cavie, come pure l'innesto cutaneo che l'A. ha tentato su se stesso rimasero senza effetto.

Nesczadimenko (93) inoculando diversi animali con tre specie di blastomiceti ha determinato comuni processi infiammatorii.

Bruni (18 *bis*) nelle feci di bambini diarroici ha trovati molti blastomiceti, che secondo l'A. rappresentano un reperto accidentale.

Biagi (11) facendo culture con frammenti di un mixosarcoma del polpaccio di una donna riuscì parecchie volte ad isolare un blastomiceto patogeno per i conigli, le cavie, i topi. Anche nelle sezioni del tumore, le colorazioni specifiche di Sanfelice dimostrarono la presenza del parassita. L'A. esclude che il blastomiceto isolato provenisse dall'aria o che si trattasse di un'infezione secondaria; ritiene invece che nella patogenesi e nell'evoluzione del tumore osservato, il parassitismo entri come coefficiente, se non unico, certo di valore non trascurabile.

Anche nel campo puramente istologico si ebbero numerose osservazioni.

Roncali (114-I) nelle sezioni di un adeno-carcinoma della ghiandola ovarica ha trovato corpi con tutti i caratteri che i blastomiceti presentano nei tessuti degli animali da esperimento. L'A. dimostra l'identità morfologica tra i suoi blastomiceti ed i così detti coccidi rinvenuti inclusi nelle cellule cancerose e carcinomatose, e sostiene che la maggior parte di queste inclusioni sono indubbiamente di origine parassitaria. Conchiude ammettendo la possibilità che i blastomiceti siano i fattori eziologici non solo degli adeno-carcinomi, ma anche di molti epiteliomi e sarcomi. Lo stesso concetto ed anche più recisamente l'A. sostiene in altri successivi lavori avendo trovato che i blastomiceti sono reperto frequente nei tumori (114-II-III-IV-V-VI-VII-IX).

Aievoli (1-I-II-III) prima in un carcinoma mammario, poi in parecchie altre neoplasie trovò forme simili a quelle di Sanfelice, e le ritiene veri parassiti.

D'Anna (38-II) applicando le colorazioni di Sanfelice su 69 tumori maligni dell'uomo, trovò i blastomiceti solo in 4 casi. Egli osserva che occorre sceverare dalle forme parassitarie una serie di forme degenerative; crede che i blastomiceti riscontrati nei tumori siano accidentali.

Rossi Doria (116-III) in due casi di sarcoma puerperale infettante o deciduoma maligno vide forme blastomicetiche, che egli considera come la causa della formazione di questi tumori.

Binaghi usando le colorazioni di Sanfelice trovò i parassiti in 40 su 58 tumori esaminati. Esaminò invece sempre con reperto negativo numerose sezioni di tessuti tubercolari.

Fumagalli ed Alfieri (58) in un epitelioma del limbus videro i blastomiceti adoperando specialmente il metodo del Gram.

Cipollone (28-I-II) in un adenoma del rene ed in alcuni sarcomi melanotici ha trovato corpi a doppio contorno identici per forma e aspetto a quelli di Sanfelice; però l'A. non li crede blastomiceti ma prodotti di depositi calcarei.

***

Sull'argomento non mancarono nè le riviste, nè i contributi critici; ho già ricordati quelli di Sanfelice, Roncali, Rossi Doria, Secchi, favorevoli alla teoria blastomicetica del cancro.

Pianese (105) combatte questa teoria e nega che i corpi cancerosi siano blastomiceti, perchè alle sostanze coloranti questi reagiscono differentemente da quelli. L'A. da due epiteliomi ghiandolari ha isolato un blastomiceto, ma non crede che a questo fatto si debba dare soverchia importanza.

Anche il Marcone (84-I) non accetta la teoria blastomicetica. Egli non crede che le colorazioni di Sanfelice possano ritenersi specifiche, in quanto non gli è riuscito di colorare con esse nemmeno leggermente il suo *saccharomyces equi*. L'A. inoltre ritiene che i tumori sperimentali prodotti coi blastomiceti non siano veri tumori, ma granulomi.

Il Marcone (84-II) anche dopo gli appunti mossigli da Binaghi (12-II) sostiene che i blastomiceti non possono in nessun modo essere accettati come i fattori eziologici dei tumori.

Gilchrist dopo aver osservato nell'uomo un caso di infezione di coccidi (113) e uno di blastomiceti (63-I) confronta questi microrganismi coi parassiti trovati nel cancro descritti ora per protozoi ora per blastomiceti, e conchiude che certamente non sono tali.

Lo studio dei blastomiceti si presentava troppo interessante e troppo pieno di speranze, perchè si potessero trascurare ricerche accurate sulla morfologia e sulla biologia di questi esseri che sembravano destinati ad occupare una parte così importante anche in patologia.

Tralascio gli studi di Pasteur, di Hansen, di Keiser e di altri che studia-

rono diverse forme di blastomiceti soltanto dal punto di vista delle loro proprietà biochimiche senza sospettare in essi proprietà patogene; ricordo invece le ricerche di Dangeard (37), Cadeddu (22), Campanini (23), Fermi (51), Buscalioni (19), Casagrandi (24-I-II-III-V), Klocher e Schiomming (29), Wilhelmi (140), Will (141).

E se non mi portasse troppo in lungo potrei riferire qui gli studi di Sanfelice (121-X) sull'immunità verso i blastomiceti, e (121-XI) sulla produzione sperimentale dei corpuscoli di Russell; e quelli di Jona (71) sui mezzi di difesa dell'organismo contro i blastomiceti.

***

Consigliato dal chiarissimo professor Golgi a stabilire qualche ricerca sperimentale sull'eziologia dei tumori, mi sono proposto di vedere:

se da tumori estirpati dal vivente e raccolti con cautele asettiche si possono isolare per mezzo di culture blastomiceti;

se coi blastomiceti così isolati si riesce a produrre negli animali da esperimento vere neoplasie;

se coi metodi speciali di colorazione si possono riscontrare nei tumori i pretesi blastomiceti;

se tali corpi interpretati come blastomiceti si rinvengono anche in altri tessuti patologici o sani.

I. *Ricerche micologiche sui tumori dell'uomo.* — Allo scopo di isolare blastomiceti ho fatto culture poche ore dopo l'estirpazione con 15 tumori tutti provenienti dal vivente, di cui 14 raccolti con le possibili cautele asettiche, uno invece raccolto senza alcuna cautela.

Dai tumori prendevo frammenti in modo asettico, sterilizzando prima le superficie con ferro rovente e tagliando poi con coltello sterilizzato. Pestavo questi frammenti in un mortaio aggiungendo un po' di brodo glucosato. Facevo l'operazione mantenendo il mortaio sotto una campana di vetro per evitare in qualche modo che dentro vi cadessero germi dell'aria. Parendo che questo non si ottenesse così in modo abbastenza rigoroso, ho adoperato uno strumento speciale, costituito da due valve dentate a guisa di schiaccianoci, col quale è possibile ridurre in poltiglia i tumori più consistenti evitando meglio l'inquinamento dei germi dell'aria.

Colla poltiglia ottenuta o col mortaio o con questo altro strumento seminavo in superficie capsule di Petri ed innestavo alcune provette con diversi substrati nutritivi. Mi sono servito quasi esclusivamente di mezzi glucosati e acidificati come quelli che sono i più adatti allo sviluppo dei blastomiceti; ho dato poi la preferenza ai terreni culturali consigliati da Casagrandi (*). Il terreno che ho

(*) CASAGRANDI. *Sui terreni culturali per la ricerca di saccaromiceti.* Riforma medica, n. 14, p. 165, gennaio 1897.

adoperato più spesso ha questa formola: infuso di patate gr. 100, estratto di carne Liebig gr. 2, peptone gr. 1, glucosio gr. 5, acido tartarico gr. 0.5-1. Questo liquido si può solidificare con agar o con gelatina.

Ecco i tumori adoperati per queste ricerche ed i risultati delle culture:

Due epiteliomi del labbro ulcerati. In quasi tutti i mezzi di cultura ebbi rigoglioso sviluppo di cocchi e di bacilli.

Cancro del collo dell'utero. Sulle piastre si svilupparono colonie di cocchi cromogeni e di muffe.

Cancro non ulcerato della mammella. Le culture fatte con frammenti del tumore restarono tutte sterili, quelle fatte con ghiandole infiltrate dell'ascella, perchè non raccolte in modo asettico diedero colonie di stafilococchi.

Altri quattro cancri non ulcerati della mammella. Uno diede qualche colonia di cocchi, gli altri rimasero sterili in tutti i mezzi.

Lipoma ulcerato del dorso. Si ebbero scarse colonie di cocchi.

Sarcoma delle ghiandole inguinali secondario a sarcoma del testicolo. Coll'aspiratore Potin, preparato con tutte le cautele asettiche, estrassi dal vivente da una ghiandola inguinale che era molle, fluttuante, un liquido denso sanguinolento, che rimase sterile in tutti i mezzi di cultura.

Cancro della lingua. Sui mezzi di cultura seminati si svilupparono cocchi e corti bacilli.

Sarcoma della ghiandola sotto-mascellare. Su una piastra di agar si ebbero due o tre colonie di cocchi e una di bacilli; gli altri mezzi rimasero sterili.

Fibro-sarcoma della coscia. Solo su una piastra di agar crebbe una colonia di cocchi.

Un cisto-papilloma ovarico rimase sterile in tutte le prove.

Altro cisto-papilloma ovarico. Questo tumore della grossezza della testa di un uomo adulto era formato da tante cavità contenenti una sostanza mucosa, filante, molto densa. Lo ebbi circa 12 ore dopo l'operazione, durante le quali era stato esposto all'aria atmosferica. Ne esportai un grosso pezzo, dal quale presi nel modo già descritto un piccolo frammento, e ne feci culture. Su una piastra di agar insieme a due colonie di cocchi e ad una di muffe si svilupparono dopo pochi giorni numerose colonie di blastomiceti, tutte coi medesimi caratteri; in un tubo di gelatina ottenni una cultura pura di blastomiceti.

Mi affretto a dire che sono persuaso che tali blastomiceti non appartenessero proprio al tumore: con ogni probabilità in questo caso si tratta di blastomiceti dell'ambiente che, caduti sul tumore dopo l'estirpazione, hanno trovato condizioni favorevoli per il loro sviluppo; la prova di ciò sta nel fatto che con un esame istologico attento e praticato su diversi frammenti del tumore adoperando le colorazioni del Sanfelice, non vidi mai forme blastomicetiche.

II. *Ricerche sperimentali sugli animali.* — Col blastomiceto da me isolato dal tumore ovarico (e che non ho potuto ben classificare) e con alcuni isolati dallo stesso Sanfelice da tumori maligni, e che acquistai dal Grübler di Lipsia, ho fatto alcuni pochi innesti negli animali. Oltre a comuni processi infiammatorii,

ottenni in alcuni casi anche formazione di tumori, ma questi erano costituiti quasi esclusivamente da vere colonie di elementi blastomicetici moltiplicatisi in seno ai tessuti.

III. *Ricerche istologiche nei tumori.* — Per la ricerca delle forme blastomicetiche (*) nei tumori ho impiegato come metodi di colorazione quelli del Sanfelice e loro modificazioni (Aievoli e Roncali), il metodo del Gram col picrocarmino. Ho data la preferenza al seguente metodo di Sanfelice, modificato dallo Aievoli: colorazione delle sezioni in violetto di Genziana Ehrlich per 10-15 minuti; lavaggio in acqua; scoloramento in acido ossalico al 0. 5 °/₀ per 2-3 minuti; lavaggio in acqua; decolorazione in alcool assoluto; seconda colorazione con safranina in soluzione idroalcoolica all' 1 °/₀; rapida disidratazione; rischiaramento in xilolo; montatura in balsamo.

Per la fissazione dei pezzi ho adoperato diversi liquidi fissatori, prevalentemente il sublimato in soluzione acquosa satura.

Di ogni tumore, incluso in paraffina facevo numerose sezioni in serie che appiccicavo sul porta oggetti o con albumina o con agar-agar. Di alcuni tumori, specialmente di quelli di cui feci culture, ho esaminato sezioni di diversi frammenti presi in differenti parti del tumore.

Ho così portata la mia attenzione su 44 tumori dell'uomo (quasi tutti cancri o sarcomi), alcuni provenienti dal vivente (e sono quelli da cui feci culture), altri provenienti dal cadavere; in 18 di essi ho potuto constatare la presenza dei corpi ritenuti blastomiceti. Non tengo qui conto di molti altri tumori di cui ho potuto esaminare soltanto qualche sezione.

L'esame fu positivo nei seguenti tumori:

due cancri del labbro; in uno i blastomiceti erano scarsissimi, nell'altro assai abbondanti;

tre cancri della mammella; in uno di questi, mentre non mi riuscì vederli nel tumore, li trovai invece nelle metastasi ascellari;

un cancro dell'utero; si era sviluppato assai rapidamente in una donna ancora giovane di età; i blastomiceti erano assai numerosi;

un cancro del retto, due cancri della lingua, due carcinomi del polmone, un adeno-carcinoma del pancreas, un sarcoma a cellule giganti di un dito della mano, un melano-sarcoma della pelle, un fibro-sarcoma della coscia, un sarcoma della mammella, un cancro del testicolo, un cancro della guancia.

In questo ultimo si notavano anche delle inclusioni cellulari ben chiare, alcune assai simili a qualcuna disegnata e descritta da Foà, altre uguali a quelle di Borrel. È assai importante a notare. che nei numerosi tentativi di colorazione fatti coi metodi di Sanfelice, accanto ai blastomiceti ben colorati dal violetto, o dal verde malachite, queste forme non presero mai la colorazione specifica.

Non ho potuto vedere forme blastomicetiche nei seguenti tumori: cancro del

(*) Per non fare confusione avverto che dico « forme blastomicetiche » solo per evitare ripetizioni in luogo di dire « così dette forme blastomicetiche. »

fegato, cancro della bocca, cancro dell'esofago, due cancri dello stomaco, due cancri del labbro, tre cancri della mammella, due cancri dell'utero, un cancro del naso, un cancro della lingua, un adeno-carcinoma del naso, un adenoma della mammella, tre cistopapillomi dell'ovaio, un lipoma del dorso, un glioma del cervello, un sarcoma del ginocchio, un sarcoma della coscia, un sarcoma del testicolo, un sarcoma dell'ovaio, un sarcoma della ghiandola sotto-mascellare.

Inoltre ho esaminato con reperto negativo un sarcoma della mammella di una cagna e due tumori maligni vegetali. Ho creduto di qualche interesse trattare anche questi ultimi coi metodi di colorazione per i blastomiceti, perchè è stata più volte emessa l'ipotesi di una stretta parentela eziologica tra i tumori maligni dei vegetali e quelli degli animali [Fiessinger, Noël (99)].

I corpi che ho colorato coi metodi specifici del Sanfelice sono per la massima parte sferici, talora leggermente ovali; la loro grandezza è molto varia, da poco più di un cocco a quella di un globulo bianco e più: nel loro interno non mostrano struttura alcuna, sono uniformemente colorati in violetto; talora, assai di rado però, sembrano circondati da un alone chiaro molto rifrangente. Sono raramente isolati, più spesso riuniti in gruppi di vario numero, da 5-10 fino a 30-40; spesso intorno ad uno o due di volume maggiore se ne trovano altri più piccini che sembrerebbero derivati dai primi per gemmazione. Sono in generale liberi, qualche volta circondati da una specie di glia (V. tav. I, fig. 10), raramente sono endo-cellulari (V. tav. I, fig. 5, 6, 7, 8); non li ho visti mai endonucleari.

In alcuni tumori sono abbastanza abbondanti, in altri invece sono rarissimi, tanto che bisogna esaminare attentamente molte sezioni per trovare anche una sola forma.

Tali corpicciuoli si riscontrano in modo quasi esclusivo tra i fasci di connettivo, e nelle zone di infiltrazione.

Eccezionalmente ho potuto vedere forme capsulate con protoplasma granuloso, e ciò solo vicino o dentro le perle epiteliali nei cancri derivanti dall'epitelio di Malpighi.

Così nel cancro della guancia e in un cancro della lingua ho anche notato dei gruppi di elementi degenerati, che per la particolare rifrangenza, e per il modo di comportarsi di fronte alle sostanze coloranti si possono assomigliare agli ammassi prodotti dalla degenerazione del saccharomyces lithogenes (Sanfelice), del S. vitrosimile degenerans (Roncali).

Coi metodi di colorazione di Sanfelice non ho mai veduto forme che si potessero con certezza paragonare a quelle descritte e chiaramente figurate dagli autori con doppio contorno, ad aloni, a bersaglio. Invece in parecchi tumori trattati coi diversi metodi comuni di colorazione mi è riuscito di vedere speciali corpi per lo più inclusi nelle cellule, simili a quelli già descritti da Foà, Soudakewitch, Ruffer ed altri, ed interpretati come sporozoi

Questi corpi nelle sezioni trattate coi metodi di Sanfelice, non presero mai le colorazioni specifiche dei blastomiceti: epperò se manca anche questo criterio della colorazione, non so come Sanfelice e Roncali abbiano potuto dire che tutti i corpi descritti come sporozoi sono blastomiceti.

Col metodo di colorazione da me preferibilmente adoperato, e che dovrebbe essere specifico, oltre i così detti blastomiceti si colorano anche gli epiteli comificati, talvolta i globuli bianchi e le emazie, le teste di nemaspermi, alcuni detriti cellulari, i granuli di amido, talvolta le mastzellen, alcuni corpuscoli del mollusco contagioso, alcune forme di sviluppo del coccidium oviforme.

Ricerche istologiche in altri tessuti. — I corpi di cui ho verificata la presenza nei tumori, corrispondono perfettamente ai corpuscoli fuxina di Russel.

Ora tutti gli autori che si sono occupati della presenza dei blastomiceti nei tessuti, Sanfelice e Roncali per i primi, affermano che i corpuscoli di Russel sono identici per forma e natura ai blastomiceti.

Essi furono riscontrati con diversi metodi di colorazione oltre che nei tumori anche in moltissimi altri svariati tessuti.

Il Russel (120) su 60 tessuti di natura non cancerosa riscontrò questi corpi in una gomma della dura madre, in un'ulcera sifilitica della laringe, in un adenoma mammario, ed in uno del condotto uditivo, in un'artrite tubercolare del ginocchio, in un *ulcus cruris cronicum.*

Bergonzini (9) li vide costantemente nei tessuti cancerosi e li ritenne quali goccioline di sostanze provenienti dalla cariolisi dei nuclei, oppure analoghi ai nebenkern.

Cazin e Duplay li riscontrarono non solo nei cancri, ma anche in tessuti tubercolari, in un'elefantiasi della vulva, nelle infiammazioni croniche della pelle, nella periostite degli alveoli dentari; Klien (76) nelle cellule giganti; Shattoch e Ballance in ghiandole linfatiche tubercolose, e in una tonsilla difterica; Letulle in un'ulcera dello stomaco, in un'endocardite ulcerosa, in polmoni e ghiandole con tubercolosi, in reni con nefrite cronica.

Rossi (115) li trovò in 10 su 14 carcinomi esaminati, in un sarcoma gigante cellulare, in due casi di tubercolosi polmonare. Egli nega loro ogni specificità per il carcinoma e li crede prodotti di degenerazione.

Anche Pianese (105) li vide in ghiandole tubercolose, in ulcere sifilitiche, in infiammazioni croniche della pelle; Gianturco nei nodi delle labbra; De Grazia (41) nel midollo spinale di un vecchio morto per paralisi agitante e in peduncoli cerebrali, senza alcun segno di processo regressivo; Martinotti (86) nella corteccia cerebrale e nelle meningi in un caso di delirio acuto. Le culture fatte con la corteccia cerebrale e con le meningi non diedero nessuno sviluppo di blastomiceti.

Dopo la pubblicazione dei lavori di Sanfelice coi suoi metodi specifici per la colorazione dei blastomiceti, la maggior parte degli autori si servirono di questi per colorare i corpuscoli di Russel.

Così Maffucci e Sirleo hanno presentato all'XI Congresso della Società di chirurgia in Roma (ottobre 1896) preparati di tubercolosi ghiandolare dell'ascella con ricco reperto blastomicetico.

Secchi (126-II) dimostrò che i globi ialini del rinoscleroma, descritti da Pellizzari (102) fino dal 1888 e trovati dal Del Chiappa (43) anche in altri tessuti

(estiomene rodente dell'uretra e della vulva, ulcera atonica vulvare, elenfantiasi del piccolo labbro — —) e dal Mazza nell'ulcera cronica delle prostitute, sono identici ai corpuscoli fucsina di Russel, e si colorano coi metodi di Sanfelice. L'A. è poi inclinato a credere che il rinoscleroma sia dovuto non al bacillo di Frisch, ma ai blastomiceti.

Anche nel cheloide da Secchi (126-III) e da Mantegazza (83-I) fu provata all'esame istologico la presenza di blastomiceti. Tuttavia Melbe (89) che tentò culture con frammenti di acne cheloideo non riuscì mai ad isolare alcun blastomiceto.

Guarneri (66) nelle sezioni di congiuntive tracomatose osservò dei blastomiceti, ma anche qui gli osservatori (93) che hanno fatto culture col secreto di congiuntive tracomatose e con follicoli non hanno mai trovati blastomiceti.

De Simoni (42) nelle tonsille ipertrofiche ha osservato spesso corpi uguali ai blastomiceti di Sanfelice; e ritiene che essi siano in molti casi i veri agenti dell'ipertrofia di questi organi.

Geronzi (60) in un caso di linfoadenia tonsillare ha pure trovati i blastomiceti di Sanfelice.

Cozzolino li vide oltre che in un epitelioma ulcerato del padiglione dell'orecchio, anche in casi di ipertrofie comuni della mucosa dei cornetti nasali.

Io pure ho voluto assicurarmi se proprio coi metodi specifici di Sanfelice si poteva dimostrare la presenza dei pretesi blastomiceti in altri tessuti. Ho esaminato molte sezioni di polipi mucosi, condilomi sifilitici e venerei, verruche, nei cutanei, noduli di lebbra, organi colpiti da tubercolosi, organi normali e patologici dell'uomo e di animali.

Ho trovato i cosidetti blastomiceti, colorati con ogni chiarezza, uguali a quelli dei tumori, in parecchie prostate normali di uomo adulto, in testicoli e ghiandole linfatiche del collo tubercolari, in produzioni fungose del ginocchio, in tonsille ipertrofiche, in congiuntive tracomatose.

Ed è importante ricordare che le prostate e le congiuntive erano state tolte dal cadavere, ma gli organi tubercolari e le tonsille da me osservate erano state tolte dal chirurgo dal vivo e fissate immediatamente. Questo fatto esclude in modo certo un' infezione cadaverica.

In alcune sezioni delle produzioni fungose delle cartilagini articolari del ginocchio, colorate col metodo tricromico di Ramon y Cayal (*) (fuxina basica, acido picrico e carmino indaco), si vede in alcuni punti la cromatina dei nuclei delle cellule del connettivo raccogliersi dapprima in granuli finissimi che vanno poi ingrossando sempre più fondendosi insieme; e sembra, almeno in questo caso, che così si formino i corpuscoli fuxina (Vedi tav. I, fig. 11).

Invece studiando le sezioni di una prostata ove eranvi parecchi corpuscoli di Russel, mi è sembrato vederli originarsi da una degenerazione delle mastzellen.

(*) Ramon y Cayal. *Estudios histologicos sobre los tumores epiteliales*. Rivista trimestrale micrografica, vol. II, fasc. 2 e 3, 1896.

I blastomiceti riscontrati nelle prostate sono generalmente di dimensioni un po' maggiori di quelli dei tumori: giacciono nel connettivo e il tessuto circostante non presenta segno alcuno di irritazione.

Ho esaminato anche un mollusco contagioso dell'uomo che secondo recenti studi di Sanfelice dovrebbe essere dovuto a blastomiceti: applicando il metodo di Gram, e quello già ricordato di Sanfelice, dei corpuscoli del mollusco alcuni non si colorano affatto, altri prendono una tinta violetta più o meno pallida, altri ancora sono colorati in rosso dal picrocarmino o dalla safranina. Sono per lo più ovali, assai più grandi, e di aspetto diverso dalle forme che si riscontrano nei tumori.

Considerazioni.

Tenendo conto della grande varietà dei tessuti in cui ho riscontrato i così detti blastomiceti, e del fatto che dai tumori, nei quali all'esame istologico vidi i corpuscoli di Russel, non riuscii ad isolare blastomiceti, quantunque abbia adoperato terreni culturali i più adatti per lo sviluppo di questi microrganismi, mi nasce qualche serio dubbio che si abbia proprio a fare con parassiti.

Tale dubbio trova anche appoggio nell'opinione di molti osservatori, e in alcune ricerche sperimentali.

Ramon y Cayal (109) osservò i corpuscoli fuxina nello stroma di tutte le neoplasie, di papillomi mucosi, di condilomi sifilitici e venerei, nel tessuto sottomucoso della laringe e dell'intestino, nei gangli linfatici di individui giovani morti per traumatismo. L'A. dopo un'accurata descrizione delle loro proprietà morfologiche, del luogo di residenza e delle loro proprietà chimiche, afferma che non si debbono considerare come blastomiceti, nè altra specie di parassiti, ma come una varietà di corpuscoli di Ehrlich o come una degenerazione delle cellule « cebadas »? normali.

Pianese (105-IV) da ricerche fatte in un caso di carcinoma gastrico molto ricco di corpuscoli di Russel conchiude che essi non sono blastomiceti, ma prodotti degenerativi del protoplasma cellulare; e ciò sostiene anche in un altro suo lavoro.

Pelagatti (101) esaminando molti svariati tessuti patologici trovò numerose forme morfologicamente identiche ai blastomiceti. Egli istituì dei confronti tra il modo di reagire di queste forme e quello dei blastomiceti in cultura di fronte a certe sostanze coloranti, e dimostrò che la cosidetta specificità di colorazione non esiste, cioè il modo di comportarsi dei corpi cancerini di fronte alle sostanze coloranti è differente. L'A. poi sostiene che: « corpi cancerini non sono blastomiceti e nessuna altra specie di parassiti, ma bensì il prodotto di degenerazione cellulare, e che questa degenerazione è la degenerazione ialina, e in special modo la degenerazione ialina delle Plasmazellen. »

Assai a ragione però il Sanfelice in una recente pubblicazione (121-XI) in cui sostiene la natura blastomicetica dei corpuscoli di Russel dice « mehr als unmö-

glich ist die Frage nach der wahren Natur der Russell'schen Körperschen allein mit Hilfe der mikroskopischen Beobachtung zu lösen ».

L'A. ha voluto confermare la sua opinione coll'esperimento, ed infatti esaminando organi di gatti, ai quali aveva iniettato blastomiceti, trovò dei corpi i quali presentavano tutti i veri caratteri dei corpuscoli di Russell. Tali corpi furono invece cercati invano in tutti gli organi di gatti normali. Così il Sanfelice ha aggiunta una nuova prova sperimentale per dimostrare l'identità morfologica tra blastomiceti e corpuscoli di Russell. Ma identità di forma non è identità di natura; epperò fino a nuove prove in contrario, io non credo dimostrata la natura blastomicetica dei corpi cancerosi.

Risolta in questo senso la questione della natura dei cosiddetti blastomiceti, poco resta a dire per quel che riguarda la loro importanza nell'eziologia dei tumori.

Ammesso per un momento come provato che i corpi cancerosi siano veri blastomiceti, non mi pare che questi soddisfino alle necessarie condizioni per essere ritenuti quali agenti patogeni dei tumori maligni.

Infatti, gli autori che ricercarono con metodi adatti di colorazione i blastomiceti nei tumori ebbero risultati più o meno fortunati, ma tutti concordano in questo: che i blastomiceti nei tumori non sono reperto costante.

Per quel che riguarda l'isolamento dai tumori ricorderò come molti autori abbiano fatto numerose ricerche e con rigore scientifico e su terreni di cultura adatti, sempre infruttose. Ora se blastomiceti fossero esistiti in quei tumori avrebbero dovuto svilupparsi, come quelli che crescono assai facilmente anche sui comuni mezzi di cultura; e non mi sembrano del tutto convincenti le ragioni addotte dal Roncali, dal Casagrandi (24-IV) e da altri per spiegare questo mancato sviluppo. D'altro lato poi i pochi risultati positivi ottenuti offrono il fianco a molte critiche.

Nei tumori ulcerati (come ben osserva il D'Antona) il reperto blastomicetico ha poco valore perchè può derivare dal fatto che questi parassiti abbiano trovata la via di ingresso per la scontinuità ulcerativa. Può trattarsi quindi di un trapianto accidentale, di un'infezione sopraggiunta al processo ulcerativo, come avviene di tanti altri microrganismi. Questa possibilità è ammessa anche da Maffucci e Sirleo.

Inoltre, finchè colle culture fatte con frammenti freschi di tumori si avrà solo eccezionalmente lo sviluppo di blastomiceti, resterà sempre il dubbio che siano quelli stessi dell'aria che sono venuti a cadere sui terreni di cultura durante le necessarie manovre.

E quando anche si sarà rigorosamente dimostrato che i corpuscoli di Russell sono blastomiceti, e si sarà trovato modo di provare che i blastomiceti che si ottengono dai tumori provengono realmente da questi, resterà sempre a dimostrare che tali parassiti sono proprio la causa dei tumori.

Il Roncali (114-X) a questo proposito confessa che: « zur Lösung des Problems über die Aetiologie der bösartigen Tumoren bedarf es noch der experimentellen Reproduktion echter Neoplasmen mittels der Blastomyceten, und dieses

Resultat wird man erst erreichen, wenn man mit den aus dem Neoplasma einer bestimmten Tierart isolirten Blastomyceten in Tieren derselben dieselben Neoplasmen hervorbracht haben wird ».

Finora non è riuscito a nessuno degli sperimentatori di produrre con l'innesto di culture pure di blastomiceti tumori aventi tutti i caratteri (clinici, anatomopatologici, istologici) eguali ai tumori maligni spontanei. Certo le ricordate esperienze di Sanfelice e di altri che accennano a qualche cosa di assai simile sono degne di richiamare l'attenzione dei patologi, ma da sole non bastano a provare l'origine blastomicetica dei tumori. Anche Bosc (16*bis*-II) asssicura di aver determinata la formazione di vere neoplasie in conigli, cavie, cani, iniettando *coccidium oviforme.*

Dopo quanto sono venuto fin qui esponendo, credo di poter riassumere i risultati delle mie ricerche nelle seguenti conclusioni:

da tumori estirpati dal vivente e raccolti con cautele asettiche non sono riuscito ad isolare blastomiceti, anche quando coll'esame istologico avevo accertata la presenza dei corpi di Russell (blastomiceti di Sanfelice);

con inoculazioni di culture pure di blastomiceti non ottenni mai vere neoplasie;

è dubbia la natura blastomicetica dei corpi di Sanfelice (corpuscoli fuxina di Russell);

tali corpi mentre non sono reperto costante nei tumori si rinvengono non di rado anche in altri processi patologici in organi tubercolari ed in organi sani;

i corpi descritti nei tumori come parassiti (coccidi, sporozoi) per lo più non prendono le colorazioni specifiche pei blastomiceti.

SPIEGAZIONE DELLE FIGURE.

Tavola I.

Figura 1. Forme blastomicetiche di Sanfelice in una prostata normale di uomo adulto. Coloraz. met. Aievoli, oc. 4 comp., ob. $^1/_{16}$ imm. omog. Koristka.

» 2. Id. in una tonsilla boccale normale, id.

» 3, 4. Id. in un cancro dell'utero. Gram e picrocarmino, oc. 3, ob. 9° Kor.

» 5, 6, 7, 8. Id. endocellulari (cancro dell'utero). Id.

» 9. Id. con alone chiaro rifrangente. Id.

» 10. Id. in un cancro della guancia. I blastomiceti sono avvolti in una specie di glia. Coloraz. met. Aievoli, oc. 4 comp., ob. $^1/_{16}$ imm. omog.

» 11. Id. nelle vegetazioni di una sinovite fungosa del ginocchio. Alcuni dei nuclei delle cellule vicine ai cosiddetti blastomiceti sono sprovvisti di sostanza cromatica, in altri invece la sostanza cromatica si presenta sotto forma di goccioline che sembrano confluire insieme per formarne di quelle più grosse. Color. met. tricromico di Cajal.

Tavola II.

Figura 1, 2. Pseudoparassiti in un cancro dell'utero. Ematossilina-orange, oc. 4 comp., ob. $^1/_{16}$ imm. omog. Koristka.

» 3. Sezione di cancro della guancia con inclusioni cellulari. Litio-carmino. Id.

» 4, 5. Altre due inclusioni cellulari nello stesso cancro della guancia. Id.

» 6, 7, 8, 10, 11, 12. Diverse inclusioni cellulari in un carcinoma della pleura. Non è difficile persuadersi che tutte queste forme sono prodotti di degenerazione.

» 9. Cellula contenente parecchi pseudoparassiti (infezione multipla). Cancro della mammella. Ematossilina-safranina-orange.

Tutte le figure furono eseguite con la camera lucida Zeiss.

TAVOLA I.

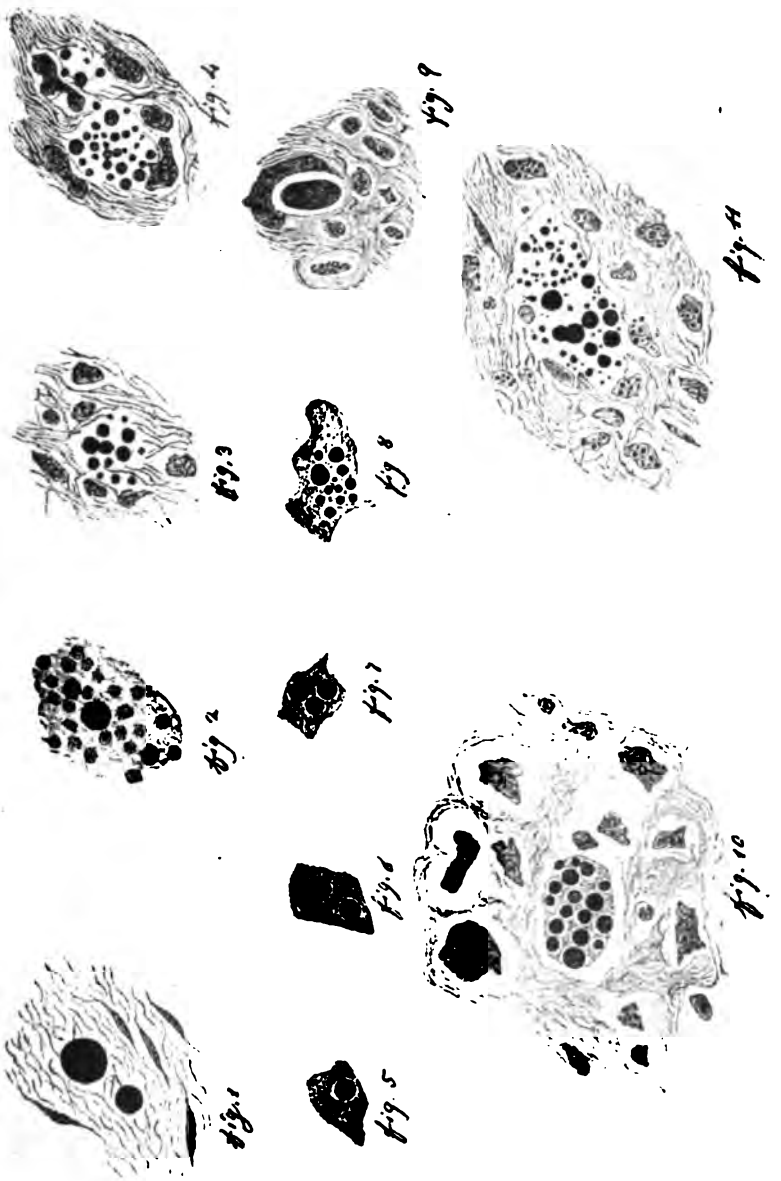

TAVOLA II.

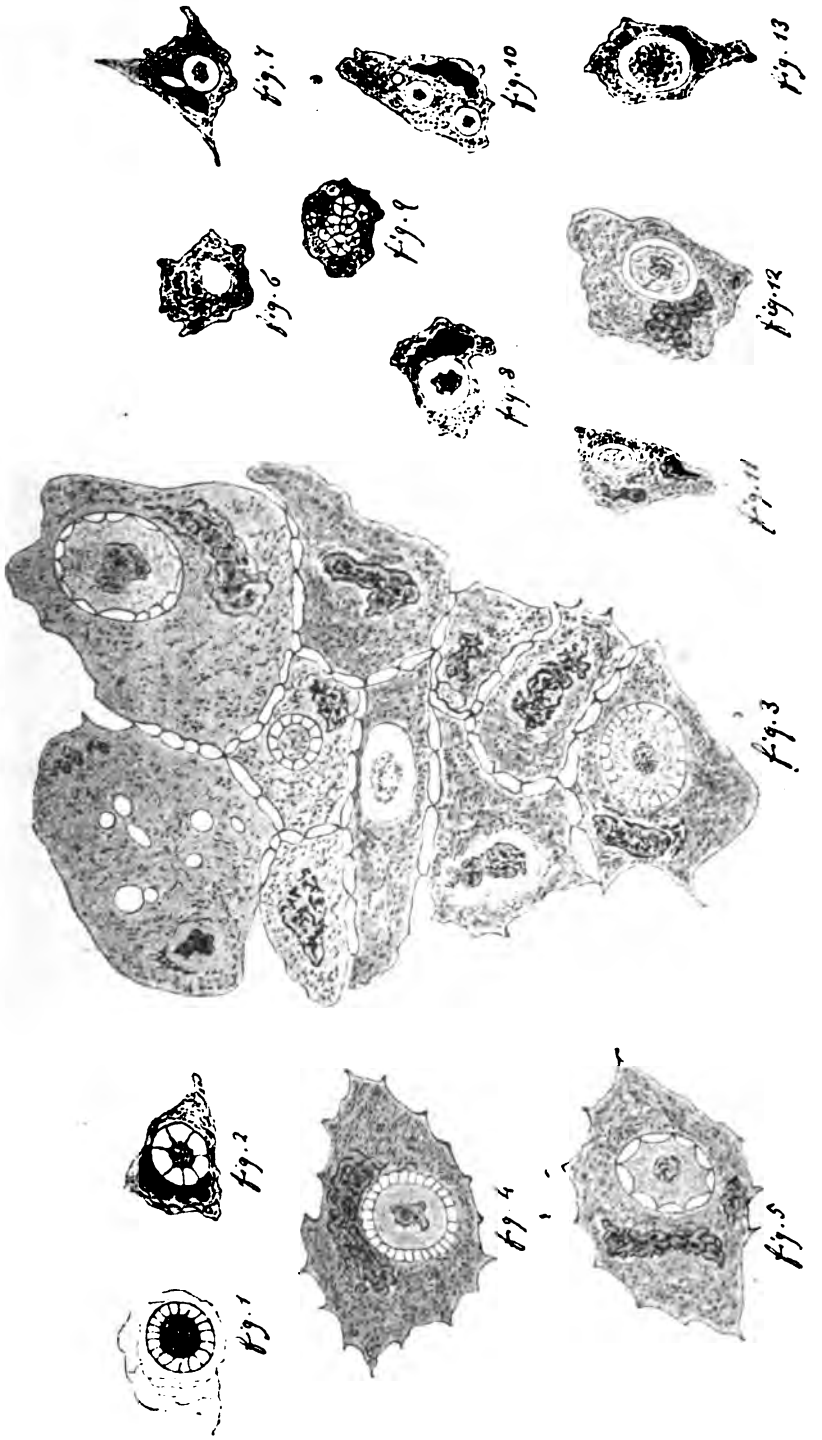
fig. 1
fig. 2
fig. 3
fig. 4
fig. 5
fig. 6
fig. 7
fig. 8
fig. 9
fig. 10
fig. 11
fig. 12
fig. 13

BIBLIOGRAFIA.

1. AIEVOLI:

I. *Osservazioni preliminari sulla presenza dei blastomiceti nei neoplasmi.* Il Policlinico, 1895, vol. II, p. 249.

II. *Nuova contribuzione allo studio dei blastomiceti nei neoplasmi.* Rif. med., 1895, p. 604.

III. *Ricerche sui blastomiceti nei neoplasmi.* Centr. f. Bakt. u. Par., 1896, B. XX, N. 20-21, pag. 745.

2. ALBARRAN. *Sur des tumeurs épithéliales contenant des psorospermies.* Compt-rend. de la Soc. de Biol., 1889, p. 265.

3. ARLOING. *Eziologia del cancro* (Congr. internaz. di Igiene e Demografia, Budapest). Rif. med., 21 sett. 1894.

4. ARNAUDET. *Le cancer dans une commune de Normandie. Nature contagieuse et mode de propagation du mal.* Normandie méd., 1er févr. 1889-15 avril 1890-1er mars 1891.

5. BALLANCE e SHATTOCK. *Il cancro come malattia parassitaria* (Congr. internaz. di Igiene e Demografia di Londra). Rif. med., 1891, vol. III, p. 550.

6. BANTI:

I. *Sui parassiti del carcinoma.* Rif. med., agosto 1893, p. 361.

II. *I parassiti della malattia mammaria del Paget.* Lo Sperimentale, 1° marzo 1894.

7. BARD. *Patogenesi del cancro* (VIII Congr. francese di chirurgia). Rif. med., 1894, Vol. IV, pag. 166.

8. BARUCHELLO. *Sul farcino criptococchico (saccaromicosi degli equini). Contributo allo studio dei blastomiceti patogeni.* Torino, 1898.

9. BERGONZINI. *Sopra i così detti microrganismi del cancro (Corpuscoli fuxina di Russell).* Rassegna di Scienze mediche, marzo 1891.

10. BERNABEI. *Ricerche batteriologiche e sperimentali sul cancro.* Archivio ital. di clinica medica, 1888.

11. BIAGI. *Ricerche istologiche e microbiologiche su di un mixosarcoma della regione poplitea (Contributo alla eziologia dei tumori maligni).* Il Policlinico, 15 maggio 1899.

12. BINAGHI:

I. *Sulla presenza dei blastomiceti negli epiteliomi e sulla loro importanza parassitaria.* Il Policlinico, settembre 1896.

II. *Alcuni appunti alla critica del prof. Marcone sui blastomiceti.* Il Nuovo Ercolani, 1896, p. 273.

III. *Della disinfezione e del potere disinfettante della cute umana.* Il Policlinico, 1° novembre 1897.

13. BOINET. *Transmission aux animaux du cancer de l'homme.* Compt-rend. de la Soc. de Biol., 1894, pag. 475.

14. BONOME. *Osservazioni sull'importanza dei blastomiceti nei tumori.* Atti del R. Ist. Veneto di Scienze, Lettere ed Arti. 1898, disp. 7ª.

15. BORREL:

I. *Évolution cellulaire et parasitisme dans l'épithélioma.* Montpellier, 1892.

II. *De la division de noyau et de la division cellulaire dans les tumeurs.* Journal de l'Anat. et de la Phys., 1892.

III. *Discussione sull'eziologia del cancro.* Atti dell'XI Congresso medico internazionale di Roma.

16. Bosc e Vedel. *Inoculazione dei tumori maligni dell'uomo agli animali* (IV Congr. franc. di medicina interna). Rif. med., maggio 1898.

16 *bis*. Bosc:
I. *Patogenesi ed istogenesi del cancro e delle malattie da sporozoari* (Congr. internaz. di med. di Mosca). Rif. med., sett. 1897.
II. *I parassiti del cancro; patogenesi, istogenesi e profilassi dei tumori maligni* (IV Congr. franc. di med. interna). Rif. med., 4 maggio 1898.

17. Bourckard. *Ueber ein Coccidium in Schleimkrebse des Menschen und seine Dauersporenciste.* Virchow's Arch. B. CXXXI, p. 121, 1893.

18. Brazzola. *Contributo allo studio dei blastomiceti patogeni.* Mem. della R. Acc. delle Scienze dell'Ist. di Bologna, 1896, tomo VI.

18 *bis*. Bruni. *Sulla presenza dei blastomiceti nell'intestino di bambini diarroici.* Il Policlinico, 1899.

19. Buscalioni. *Sul saccharomyces guttulatus Rob. e sui parassiti del coniglio.* Gior. della R. Acc. di med. di Torino, 1896, p. 293.

20. Busquet. *Contribution à l'étude de la structure fine des corps appellés les sporozoaires du cancer.* Soc. de Biol., n. 38, 1897.

21. Busse:
I. *Ueber parasitäre Zelleneinschlüsse und ihre Züchtung.* Centr. f. Bakt. u. Par., 1894, B. XVI, S. 175.
II. *Ueber Saccharomycosis hominis.* Archiv Virchow's, 1895, B. 140, S. 23.
III. *Die Hefen als Krankheiterreger.* Centr. f. Bakt. 1897, B. XXII, N. 12-13.

22. Cadeddu. *Dell'azione degli agenti fisico-chimici su alcuni blastomiceti patogeni.* Rif. med., 1896, p. 627.

23. Campanini. *La resistenza dei blastomiceti agli agenti fisico-chimici.* Il Policlinico, 1896, N. 11.

24. Casagrandi:
I. *Sulla riproduzione sperimentale dei corpi inclusi nelle cellule epidermiche dei noduli di mollusco contagioso.* Rif. med., 1896, N. 40.
II. *Sui terreni culturali per la ricerca dei saccaromiceti.* Rif. med., 1897, p. 165.
III. *Il saccharomyces ruber.* Ann. di Ig. sper., 1897, fasc. IV, p. 535.
IV. *Su alcune cause della non coltivabilità dei blastomiceti inoculati nell'organismo animale.* Id., 1898, fasc. III.
V. *Sulla diagnosi differenziale dei blastomiceti.* Id., 1898, fasc. III, p. 318.

25. Cattle. *Dell'esistenza o meno dei parassiti nel cancro.* Rif. med., 7 agosto 1893.

26. Cavazzani. *L'eziologia dei tumori maligni. Considerazioni e ricerche.* Rivista veneta di scienze mediche, 1897.

27. Cazin. *Contribution à l'étude des dégénérescences cellulaires.* Journal de l'Anat. et de la Phisiol., 1890, p. 593.

28. Cipollone:
I. *Adenomi del fegato e dei reni.* Ann. di Med. navale, 1896, fasc. 1°.
II. *Sulla struttura di alcuni sarcomi melanotici.* Id., fasc. VI.

29. Clocker et Schiomming. *Que savons nous de l'origine des saccharomyces?* Ann. de l'Inst. Pasteur, 1898.

30. Colpe. *Hefezellen als Krankheitserreger im weiblichen Genitalcanal.* Archiv f. Gynaekologie, 1894, p. 635.

31. Cona. *I presunti parassiti nei tumori maligni* (*Ricerche batteriologiche sperimentali*). Napoli, 1898.

32. Concetti. *I sarcomi nei bambini.* Rif. med., maggio 1898.

33. Cornil:
I. *Sur les greffes et inoculations du cancer.* Bull. Ac. de méd., 1891.
II. *Mode de multiplication des noyaux et des cellules dans l'épithéliome.* Journal de l'Anat. et la Phys., 1891.
III. *Des modifications des noyaux et des cellules cancéreuses qui peuvent en imposer pour des parasites.* Atti dell'XI Congr. med. internaz. di Roma, vol. II.

34. Corselli e Frisco. *Blastomicete patogeno nell'uomo. Contributo all'eziologia dei tumori maligni.* Ann. d'Ig. sper., 1895.

35. Curtis. *Contribution à l'étude de la Saccharomycose humaine.* Ann. de l'Inst. Pasteur, 1896, p. 449.

36. Clarke:
I. *Observations on the Histology of Cancer.* Centr. f. Bakt., vol. 16.
II. *Sporozoa in Sarcoma.* Centr. f. Bakt. u. Paras., 1894, pag. 809.

37. Dangeard. *Sur la structure histologique des levures et leur développement.* Comptes-rendus ebd. des séances, 1895, p. 68.

38. D'Anna:
I. *L'eziologia del cancro e la teoria parassitaria.* Il Policlinico, sett. 1894, n. 19.
II. *I blastomiceti negli epiteliomi.* Il Policlinico, n. 19, ottobre 1895.

39. Darier:
I. *Sur une forme de psorospermose cutanée diagnostiquée acné cornée ou acné sébacée concrète.* Soc. de Biol., 1889, p. 234.
II. *Sur la psorospermose folliculaire végétante* (deuxième note). Id., p. 298.
III. *Sur une nouvelle forme de psorospermose cutanée: la maladie de Paget du mamellon.* Id., p. 249.

40. De Gaetano. *Di un blastomicete patogeno dotato di rapido potere setticemico per le cavie.* Rif. med., 27 agosto 1897.

41. De Grazia. *Sulla presenza dei così detti corpi di Russell nel sistema nervoso centrale.* Rif. med., 1897, p. 366.

42. De Simoni. *Ueber das Vorkommen von Blastomyceten in den hypertrophischen Tonsillen.* Centr. f. Bakt. u. Par., 1897, Bd. XXII, N. 5.

43. Del Chiappa. *Sul valore diagnostico dei così detti globi ialini del rinoscleroma.* Gior. it. delle malattie veneree, 1888, p. 187.

44. Dubois. *De la transmission du cancer humain à l'animal.* Sem. méd., p. 335, 1896.

45. Duplay et Cazin:
I. *Du parasitisme dans le cancer.* Atti dell'XI Congr. med. di Roma, p. 103.
II. *Tumeurs expérimentales chez les animaux.* Id.
III. *Ricerche sulla natura parassitaria del cancro.* Congr. internaz. d'Igiene e Demografia di Londra, agosto 1891.

46. Ewald. *Sull'eziologia dei tumori.* Rif. med., 1898, n. 102.

47. Fabre-Domergue:
I. *Discussion de l'origine coccidienne du cancer.* Annales de Micrographie, Tomo VI, 1894.
II. *Disorientation de la cistodiérèse dans les cancers épithéliaux.* C. R. de la Soc. de Biol., 1892, pag. 158.
III. *Sulla natura parassitaria del cancro.* Rif. med., 14 aprile 1897.
IV. *Les cancers épithéliaux.* Paris, 1898.

48. FAVRE. *De la contagion du cancer.* Paris, 1892.

49. FELIX. *Eziologia del cancro* (Congr. internaz. di Igiene e demogr. di Budapest). Rif. med., 21 sett. 1894.

50. FERMI e ARUCH. *Ueber eine neue pathogene Hefeart und über die Natur des sogenannten « Cryptococcus farciminosus Rivoltae ».* Centr. f. Bakt. u. Par. 1895, p. 593.

51. FERMI. *Studio biologico sui blastomiceti.* Il Policlinico, 1896.

52. FIESSINGER. *Note sur une épidémie cancéreuse.* Gaz. méd. de Paris, 1892.

53. FIRKET. *Demonstration d'éléments anormaux dans l'épithélium de revêtement d'une tumeur.* Verhandlungen des X internat. med. Congr., Berlin, 1890, III Abth.

54. FOÀ:

I. *Sopra taluni corpi inclusi nelle cellule cancerose.* Gazz. med. di Torino, 1891 e Giorn. della R. Acc. di Med. di Torino, 1892, p. 121.

II. *Sui parassiti del cancro* (Seconda nota, letta alla R. Acc. di Med. di Torino, 13 maggio 1892). Gazz. med. di Torino, n. 20, 1892.

III. *Sui parassiti del cancro.* Nota preliminare. Giornale della R. Acc. di med. di Torino, gennaio 1893.

IV. *Sui parassiti e sulla istologia patologica del cancro.* Archivio per le Scienze med., pag. 254, 1893, e Arch. ital. di Biol.

V. *Rapport sur l'étiologie du cancer.* Atti del X Congr. med. internaz. di Roma, vol. II, p. 60 e Gazz. med. di Torino, n. 15-16, 1894.

VI. *A proposito di una recente pubblicazione sulla eziologia del cancro.* Policlinico, 15 nov. 1894.

55. FRAENKEL. *Sul bacillo del cancro.* Il Morgagni, Rivista, 1888.

56. FRAENKEL. *Sull'eziologia del cancro.* Atti dell' XI Congr. internaz. di med., Roma, vol. II.

57. FUMAGALLI. *Sulla struttura di alcuni epiteliomi.* Archivio per le scienze mediche, n. 4, 1892.

58. FUMAGALLI e ALFIERI. *Sulla presenza di forme blastomicetiche in un epitelioma epibulbare.* Giorn. della R. Acc. di med. di Torino, 1897, p. 141.

59. GEISSLER. *Transmission du carcinome chez le chien.* Semaine médicale, 1895, pag. 191.

60. GERONZI. *Linfoadenia tonsillare.* Archivio di oto-rino-laringologia, 1897, vol. V, p. 87.

61. GILKINET. *Ricerche sul destino dei blastomiceti (lieviti) nell'organismo.* Rif. med., 6 ottobre 1897.

62. GILCHRIST, CASPAR and WILLIAM, ROYAL STOKES. *A case of pseudolupus vulgaris caused by a blastomyces.* Centr. f. Allg. Path. u. path. Anat., 1899, marzo, N. 4-5.

63. GILCHRIST:

I. *A case of blastomicetic dermatitis in man.* Archiv f. Dermath. u. Syph, 1897, Bd. 38.

II. *Comparisons of the two varieties of protozoa and the socalled parasites found in various lesions of the skin viz: Psorospermosis follicolaris vegetans (Darier), Carcinoma, Herpeszoster, Molluscum contagiosum, Varicella.* Archiv f. Dermath. u. Syph., 1897, Bd. 38.

64. GOTTI e BRAZZOLA. *Sopra un caso di Blastomicosi nasale in una cavalla.* Mem. della R. Acc. delle Scienze dell'Ist. di Bologna, gennaio 1897.

65. GRIGORIEFF:

I. *Eine kurze Bemerkung zu den Arbeiten von Memmo und Bruschettini über die Aetiologie der Tollwuth.* Centr. f. Bakt. u. P., 1897, Bd. XXII, N. 2-3.

II. *Zur Frage über die Natur der Parasiten bei Lyssa.* Id., N. 14-5.

66. GUARNERI. *Ricerche sulla eziologia della congiuntivite tracomatosa.* La Clinica moderna, anno II, 1896, N. 12, p. 200.

67. GUELLIOT. *La contagion du cancer.* Gaz. des hôp., 12 nov. 1892.

68. HACHE. *Les coccidies dans les cancers épithéliaux.* Soc. de Biol., 1890, p. 637.

69. HAHN. Berlin. klin. Wochens., 1888.

70. HANAU. *Erfolgreiche experim. Uebertragung von Carcinom.* Fortschr. der Medic., 1889.

71. JONA. *Die Schutz nittel des Organismus gegen die Blastomyceten.* Centr. f. Bakt., 1897, Bd. XXI, N. 4.

72. IÜRGENS:
I. *Ueber Impfung von Sarcoma melanoticum carcinomatodes.* Berlin. klin. Woch., n. 21, p. 465, 1895.
II. *Ueber Impfversuche von Sarcomen auf Thiere.* Ibid., n. 34, p. 747, 1895.
III. *Des organismes pathogènes du sarcome.* Sem. méd., p. 235, 1895
IV. *Des affections produites par les protozoaires.* Sem. méd., p. 156, 1895.
V. *Recherches expérimentales sur l'étiologie des sarcomes.* Sem. méd., 1896, p. 335.

73. KAHANE:
I. *Ueber das Vorkommen lebender Parasiten in Blute und in Geschwulstzellen bei Carcinomatösen.* Centr. f. Bakt. u. Par., 1894, Bd. XV, p. 413.
II. *Weitere Mitteilungen über das Vorkommen lebender Parasiten,* Id. Bd. XV, p. 629.
III. *Présence d'une levure dans les cancers.* Sem. méd., 1895, p. 127.
IV. *Sur un parasite végétale de l'espèce des levures produisant chez l'homme des tumeurs d'aspect mixomateux.* La Presse médicale, 1895.
V. *Der Parasit der bösartigen Geschwülste.* Centr. f. Allg. Path. u. Path. Anat. 1896, p. 462.
VI. *Kultur und Mikroscopische Präparate einer Hefenart die aus einen Uteruscarcinom gezüchtet wurde.* Wien. med. Presse, 1896.

74. KANTHACK. *Sui pretesi microrganismi caratteristici del cancro.* Rif. med., 1891, vol. I, pag. 852.

75. KIENER. *Sur la signification de certaines formations épidermoïdales pathologiques qui pourraient être confondues avec des psorospermies.* Verhandlungen des X internat. med. Congr., Berlin, 1890. III Abth.

76. KLIEN. *Ueber die Beziehung der Russell'schen Fuchsin-körperchen zu den Altmann'schen Zellgranulis.* Ziegler's Beitrag z. path. Anat., 1891, XI, p. 125.

77. KOROTNEFF. *Sporozoen als Krankheiterreger* (*Untersuchungen über den Parasitismus des Carcinoms*). Centr. f. Bakt. u. Paras. B. XIV, 1893.

78. KURLOFF. *Zur Lehre von den Carcinomparasiten.* Centr. f. Bakt. u. Par. B. XV, p. 341, 1894.

79. LAMPIASI. *Sulla natura parassitaria dei tumori cancerosi.* Riforma medica, 1888.

80. MAFFUCCI e SIRLEO:
I. *Osservazioni ed esperimenti intorno ad un blastomicete patogeno con inclusioni dello stesso nelle cellule dei tessuti patologici.* Il Policlinico, n. 5, maggio 1895.
II. *Nuovo contributo alla patologia di un blastomicete.* Id., 1° giugno 1895.
III. *Ueber die Blastomyceten als Infectionserreger bei bösartigen Tumoren. Beobachtungen und Experimente.* Zeitschr. f. Hygiene, Bd. XXVII, 1898.

81. MAYET. *Sur la transmission aux animaux du cancer de l'homme.* Compt-rend. de la Soc. de Biol., 1894, p. 550.

82. MALASSEZ:
I. *Sur les psorospermoses.* Soc. de Biol., 1889, p. 236.
II. *Sur les psorospermoses à propos de la communication de Mr. Vincent.* Compt-rend. de la Soc. de Biol., 1890, p. 123.

83. MANTEGAZZA:
I. *Sulla presenza dei corpuscoli di Russell in alcune dermatosi.* La Sett. med. dello Sperimentale, 6 marzo 1897.
II. *Del cheloide.* Giorn. it. delle malattie veneree, 1897.

84. MARCONE:
I. *Note critiche e sperimentali intorno ai blastomiceti.* Il Nuovo Ercolani, 1896, p. 191.
II. *I blastomiceti nell'eziologia dei tumori maligni* (In risposta alla nota del dottore Binaghi). Id., 1897, p. 3.

85. MARIE. *Sulla inoculabilità del cancro.* Rif. med., 20 marzo 1896.

86. MARTINOTTI. *Sulla presenza di corpuscoli di Russell nella corteccia cerebrale e nelle meningi.* Ann. di Freniatria e scienze affini, 1895, fasc. 1.

87. MASSARI e FERRONI. *Intorno ai supposti parassiti del cancro.* Rif. med., n. 154, 1893.

88. MATHIS. *Transmission du cancer du chien au chien; résultat positif dans un cas.* Revue des malad. cancér., II p., oct. 1896.

89. MELLE. *Studio clinico anatomo-patologico e batteriologico dell'acne cheloideo di Bazin.* Giorn. it. delle malattie veneree, 1888, p. 187.

90. MEMMO:
I. *Ricerche batteriologiche sulla rabbia.* Rif. med., 1896, vol. II, p. 150.
II. *Beiträge zur Aetiologie des Rabies.* Centr. f. Bakt. u. Par., 1896, Bd. XX, N. 6-7.
III. *Beitrag zur Kenntniss der Aetiologie des Tollwuth.* Centr. f. Bakt. u. Par., 1897, Bd. XXI, N. 17-18.

91. METSCHNIKOFF. *Note au sujet du mémoire de Mr. Soudakewitch.* Ann. de l'Institut Pasteur, 1892.

92. MORAU:
I. *Note sur des injections de sucs de tumeurs épithéliales.* Compt-rend. de la Soc. de Biol., 1891, p. 801.
II. *Note complémentaire sur les inoculations en série d'un épithélioma cylindrique spontané de la souris blanche.* Compt-rend. de la Soc. de Biol., 1891.

93. MÜLLER. *Zur Bakteriologie des Trakoms.* Wiener med. Wochenschrift, 21 Okt. 1897.

94. G. NEPVEU. *Parasites dans le cancer.* Compt. rend. ebd. des séances, p. 808, 1893.

95. NEPVEU. *Ricerche patogeniche sul cancro* (Associaz. franc. per il progresso delle Scienze). Rif. med., 1891, vol. IV, p. 34.

96. NESCZADIMENKO. *Zur Pathogenese der Blastomyceten.* Centr. f. Bakt. u. Par., 1899, p. 55.

97. NILS-SYÖBRING. *Ein parasitärer protozoartiger Organismus in Carcinomen.* Fortschritte der Med., 1890, p. 529.

98. NOEGGERATH. *Beiträge zur Struktur und Entwickelung des Carcinoms.* Revue de Sciences médicales, 1892, p. 58.

99. NOËL. Revue Scientifique, 1896, vol. 8.

100. PAWLOWSKY. Atti dell'XI Congresso med. di Roma.

101. PELAGATTI. *Blastomyceten und hyaline Degeneration.* Virchow's Archiv, 1897, Bd. 150, e Gior. it. delle malattie veneree, 1897.

102. PELLIZZARI. *Il rinoscleroma.* Firenze, 1888.

103. PERNICE e POLLACCI. *Intorno alle inclusioni cellulari nel carcinoma.* Atti dell'XI Congresso internaz. Roma, 1894, vol. II.

104. PETERSEN. *Ueber die sogenannten Psorospermien der Darier'schen Krankheit.* Centr. f. Bakt. u. Par., 1893, B. XIV, p. 478.

105. PIANESE:
I. *Studi sul carcinoma* (Nota preliminare). Rif. med., sett. 1894, p. 866.
II. *Sulla natura dei corpi cancerosi* (Seconda nota). Giorn. internaz. di Scienze med., 1895, p. 401.
III. *Beitrag zur Histologie und Aetiologie des Carcinoms.* Jena, 1893.
IV. *Sui corpi di Russel* (VII Congr. di med. interna, Napoli 1897). Settimana medica, 1897, p. 550.

106. PODWYSSOZKI. *Développemennt des coccidies oviformes et ses liens avec la théorie parasitaire du cancer.* Annales de Micrographie, 1894.

107. PODWYSSOZKI und SAWTSCHENKO. *Ueber Parasitismus bei Carcinomen nebst Beschreibung einiger in den Carcinomgeschwülsten schmarotzenden Sporozoen.* Centr. f. Bact. und Paras. Bd. XI, aprile 1892.

108. LIDIA RABINOWITSCH. *Untersuchungen über pathogene Hefearten.* Zeitschr. f. Hyg., 1895, Bd. XXI.

109. RAMON Y CAYAL. *Estudios histologicos sobre los tumores epiteliales.* Rivista trimestral micrografica, vol. II, fasc. 2 y 3, 1896.

110. RAPPIN. *Sur le microbe du carcinome.* Compt-rend. Soc. de Biol., 1887.

111. RAUM. *Ueber granuläre Einschlüsse in den Geschwulstzellen.* Arch. f. Mikr. Anat. 1892. Bd. 39, S. 137.

112. RIBBERT:
I. *Ueber Einschlüsse im Epithel der Carcinome.* Deutsche med. Woch., n. 42, pag. 1179, 1891.
II. *Nuove ricerche sui parassiti del cancro.* Id., 1894, n. 15.

113. RIXFORD and GILCHRIST. *Two cases of protozoan (coccidioidal) infection of the skin and other organs.* Archiv. f. Dermath. u. Syph., 1897, Bd. 38.

114. RONCALI:
I. *Sopra particolari parassiti rinvenuti in un adeno-carcinoma della ghiandola ovarica (papilloma infettante).* Il Policlinico, n. 5, marzo 1895. Ann. di Microgr., 1895.
II. *Die blastomyceten in den Adeno-carcinomen des Ovariums* (2. Mitteilung). Centr. f. Bakt. u. Par., 1895. Boll. della R. Acc. med. di Roma, 1894-95.
III. *I blastomiceti nei sarcomi* (Nota preliminare). Il Policlinico, 1895, ottobre, p. 484. Centr. f. Bakt. u. Par., 1895.
IV. *Sopra l'esistenza di fermenti negli adeno-carcinomi dell'ovaio e nei sarcomi e sopra il loro particolare modo di degenerare nei tessuti neoplastici* (3ª memoria sopra l'origine dei neoplasmi maligni). Atti del X Congr. it. di Chir., 1895.
V. *Intorno all'esistenza di fermenti organizzati nei sarcomi* (4ª memoria sull'eziologia dei neoplasmi maligni). Centr. f. Bakt. u. Par., 1896, Bd. XX, n. 20-21.
VI. *Di un nuovo blastomiceto isolato da un epitelioma della lingua e dalle metastasi ascellari di un sarcoma della ghiandola mammaria patogeno per gli animali e molto simile per il suo particolar modo di degenerare nei tessuti delle cavie al*

saccharomyces lithogenes del Sanfelice (Contributo all'eziologia dei neoplasmi maligni). Il Policlinico, sett. 1896. Atti della R. Acc. di Med. di Roma, 1896. Centr. f. Bakt., 1895.

VII. *I fermenti operanti a danno dell'uomo e degli animali. Conferenza.* Ann. di Med. navale, fascicolo V, 1896.

VIII. *Ricerche microbiologiche sopra un tumore addominale.* Rif. med., marzo 1897. Centr. f. Bakt. u. Par., 1897, B. XXI, N. 13-14.

IX. *Intorno al sarcoma del padiglione dell'orecchio.* Archivio di Oto-Rino-Laringologia, 1897, vol. V, pag. 513.

X. *Ueber den gegenwärtigen Stand unserer Kenntnisse über die Aetiologie des Krebses.* Centr. f. Bakt. u. Par., 1897, B. XXI, N. 8-9.

XI. *Klinische Beobachtungen und histologische und mikrobiotische Untersuchungen über einen Fall von primären Adenocarcinom (Papilloma infectans) des Colon transversum und descendens mit sekundären Uebergang auf das Grosse Netz und das Mesenterium.* Centr. f. Bakt. u. Par., 1898, N. 2-3.

115. Rossi. *I corpuscoli fuxina di Russell.* Rif. med., 1893, N. 260.

116. Rossi Doria:

I. *La teoria blastomicetica del cancro.* Il Policlinico, 1895, p. 486.

II. *A proposito della teoria blastomicetica del cancro* (Risposta al dott. Pianese per lo scritto: *In difesa di una sua nota sulla natura dei corpi cancerosi*). Il Policlinico, 1° genn. 1896.

III. *I blastomiceti nel sarcoma puerperale infettante* (*deciduoma maligno, sarcoma deciduo cellulare*). Il Policlinico, 1° febbr. 1896.

117. Ruffer. *Sui parassiti dei tumori epiteliali* (Trattato di Patologia generale pubblicato sotto la direzione di Bouchard).

118. Ruffer and Plimmer:

I. *Further researches on some parasitic protozoa found in cancerous tumours.* The Jour. of Path. and Bact., June 1893.

II. Id., october 1893.

119. Ruffer and Walker. *On some parasitic protozoa found in cancerous tumours.* The Journal of Pathology and Bacteriology, oct. 1892.

120. Russell. *Organismi caratteristici del cancro.* The Lancet, 27 dic. 1890.

121. Sanfelice:

I. *Contributo alla morfologia e biologia dei blastomiceti che si sviluppano nei succhi di alcuni frutti.* Ann. di Ig. sper., 1894 e Ann. de Micrographie, 1894.

II. *Ueber eine für Tiere pathogene Sprosspilzart und über die morphologische Uebereinstimmung welche sie bei ihrem Vorkommen in den Geweben mit den vermeintlichen Krebscoccidien zeigt.* Centr. f. Bakt. u. Par., 1895, p. 113.

III. *Ueber einen neuen pathogenen Blastomyceten, welcher innerhalb der Gewebe unter Bildung kalkartig. aussehender Massen degeneriert.* Centr. f. Bakt. u. Par., 1895, Bd. XVIII, p. 521.

IV. *Sull'azione patogena dei blastomiceti come contributo alla eziologia dei tumori maligni* (Nota preliminare). Ann. di Microgr. 1895. Policlinico, n. 9, maggio 1895 e Centr. f. Bakt. u. Par., Bd. XVII, p. 625.

V. *Ueber die pathogene Wirkung der Blastomyceten* (I Abhandlung) Zeitschr. f. Hygiene und Infectionskrankheit, B. XXI. Ann. d'Ig. Sper., 1895, p. 329.

VI. Id. (II Abh.). Id. Bd. XXI, 1896.

VII. Id. (III Abh.). Id. Bd. XXII, 1896, p. 171.

VIII. *Beiträge zur Aetiologie der sogen. Pocken der Tauben (Geflügelpocken).* Id. Bd. XXVI, 1897, p. 298.

IX. *Ueber die Immunität gegen Blastomyceten.* Centr. f. Bakt. u. Par., 1896, Bd. XX, n. 6-7.

X. *Sull'azione patogena dei blastomiceti e dell' eziologia blastomicetica dei neoplasmi* (Rassegna dei più recenti lavori italiani). Rivista it. di Pat. gen. e Anat. pat., maggio 1896.

XI. *Ueber die experimentelle Erzeugung der Russell'schen Fuchsin Körperchen.* Cent. f. Bakt., 1898, Bd. XXIII.

XII. *Ein weiterer Beitrag zur Aetiologie der bösartigen Geschwülste.* Cent. f. Bakt. u. Par., 1898, agosto, N. 4-5.

122. SANQUIRICO. *Il cancro e la teoria parassitaria.* Archivio ital. di clinica medica, 1890.

123. SAWTSCHENKO. *Les sporozoaires des tumeurs malignes et les blastomicètes pathogènes.* Arch. russ. de Path., 1898, fasc. 6°.

124. SCHEURLEN. *Il bacillo del cancro* (Atti della Soc. di med. di Berlino). Il Morgagni, Rivista, 1887.

125. SCHWARZ. *Ueber den Carcinom-parasitismus* (Gesellschaft der Aerzte in Wien). Cent. f. Allg. Path., 1896, p. 53.

126. SECCHI:

I. *L'azione patogena dei blastomiceti e la loro importanza nei tumori* (Rivista critica). Giorn. ital. delle malattie veneree e della pelle, 1897.

II. *Osservazioni sull'istologia e sull'eziologia del cheloide della nuca.* Id.

III. *Osservazioni sull'istologia e sull'eziologia del mioscleroma.* Gazz. degli Osp., 1898, N. 4.

127. SGROSSO. *Contribuzione alla morfologia ed alla struttura dei tumori epibulbari con speciale riguardo alle inclusioni parassitarie intra- ed extracellulari* (psorospermi). Annali di oftalmologia. Anno XXI, 1892.

128. SOUDAKEWITCH:

I. *Recherches sur le parasitisme intracellulaire et intranucléaire chez l'homme* (*Parasitisme intracellulaire des néoplasies cancéreuses*). Annales de l'Institut Pasteur, pag. 145, 1892.

II. *Parasitisme intracellulaire des néoplasies cancéreuses.* Id., p. 545.

III. *Ueber Erscheinungen der Metachromasie, welche von den in Carcinomzellen parasiterenden Sporozoen manifestird werden.* Centr. f. Bact. und Paras. B. XIII, N. 14/15, 1893.

129. STEINHAUS:

I. *Ueber Carcinom-einschlüsse.* Archiv Virchow's. Band 126, S. 533, 1891.

II. *Weitere Beobachtungen über Carcinom Einschlüsse.* Id., Band 127, S. 175, 1892.

130. STILES. *Evoluzione dei corpi del cancro* (Ass. med. britannica). Rif. med., 3 dicembre 1897.

131. STOECKLIN. *Recherches chimiques et expérimentales sur le rôle des levures trouvées dans les angines suspectées de diftérie.* Arch. de méd. exp. et path., gennaio 1898.

132. STROEBE:

I. *Zur Kenntnis verschiedener cellulärer Vorgänge und Erscheinungen in Geschwülsten.* Ziegler's Beiträge z. path. Anat., XI, p. 1.

II. *Die parasitärer Sporozoen in ihren Beziehungen zur menschlichen Pathologie, insbesondere zur Histogenese und Aetiologie des Carcinoms* (Zusammenfassendes Referat). Centr. f. Allg. Path. und path. Anat., Bd. V, 1894.

133. THOMA. *Ueber eigenartige parasitäre Organismen in den Epithelzellen des Carcinoma.* Fortschritte der Medicin, 1889, p. 413.

134. TOKISHIGE:
I. *Ueber pathogene Blastomyceten.* Centr. f. Bakt. u. Par., 1896, p. 105.
II. *Id.*, Journal of the Central Veterinary Association of Japan, Bd. VI.

135. TÖRÖK:
I. *Die protozoartigen Gebilde des Carcinoms und der Paget'schen Krankheit.* Mon. f. prakt. Dermat., 1893, Märs 1.
II. *L'Eziologia del cancro* (Congr. internaz. di Igiene e demogr. di Budapest). Rif. med., 21 sett. 1894.

136. TRASBOT. *Sur les conditions du développement des tumeurs et les tentatives de leur inoculation ou leur greffe chez les animaux.* Atti dell'XI Congresso med. di Roma.

137. VEDELER:
I. *Das Sarkomsporozoon.* Cent. f. Bakt. u. Par. B. XVI, p. 849, 1894.
II. *Das Myomprotozoon.* Cent. f. Bakt. B. XVII.
III. *Das Lipomprotozoon.* Centr. f. Bakt. u. Par. B. XIX, p. 274, 1896.

138. VINCENT. *Sur la présence d'éléments semblables aux psorospermies dans l'épithélioma pavimenteux.* Compt-rend. Soc. de Biol., 1890, p. 121.

139. VIRCHOW:
I. *Bemerkungen über die Carcinomzellen-Einschlüsse.* Archiv Virchow's, 1892, p. 188.
II. *Contributi critici all'eziologia del carcinoma.* Rif. med., 1898, p. 1494.

140. WILHELMI. *Beiträge zur Kenntniss des Saccharomyces guttulatus.* Centr. f. Bakt. u. Par., maggio 1898.

141. WILL. *Bemerkungen zu der Mitteilung von Casagrandi: Ueber die Morphologie der Blastomyceten.* Centr. f. Bakt. u. Par., 1898.

142. ZENONI:
I. *Di un raro caso di cistoma multiloculare bilaterale proliferante papillifero dell'ovaio con trapiantazione e nodi multipli liberi nel peritoneo.* Giornale della R. Acc. di med., 1898, p. 81.
II. *Contributo alla natura endoteliale dei tumori primari delle meningi.* Id., p. 325.

II.

ISTITUTO DI ANATOMIA PATOLOGICA DELLA R. UNIVERSITÀ DI PISA
diretto dal Prof. A. MAFFUCCI

La tiroide nei morbi infettivi

RICERCHE ANATOMO-PATOLOGICHE E SPERIMENTALI

per il Dott. ODOACRE TORRI.

(*Continuazione, vedi fascicolo 3*).

SETTICEMIA.

OSSERVAZIONE VIII - CASO I. — P. N., di anni 52.

Addome. — All'apertura dell'addome si nota una discreta quantità di liquido giallastro purisimile. Fegato anemico. Milza con stasi. Il rene destro è aderente ai muscoli della regione per sutura chirurgica: è ingrandito e notasi una tasca cistica, che emette del pus nella cavità addominale, il rene è trasformato in una serie di grosse cisti a contenuto

purulento. Il rene sinistro è anemico. - La tiroide non offre a considerare niente di notevole.

Esame microscopico della tiroide. — La sostanza colloide è aumentata in qualche punto della glandula; la osserviamo anche nei vasi linfatici, ma in scarsa quantità. Si ha però un'attiva proliferazione dell'epitelio. Il connettivo è nei limiti normali, solo in alcuni punti è di aspetto mixomatoso. Qua e là nel connettivo si osservano degli infiltramenti linfoidi più o meno grandi. I vasi sanguigni, ad eccezione di una leggiera stasi, non offrono a considerare niente di notevole. Fatta la ricerca dei microrganismi coi vari metodi di colorazione, non si nota la presenza di alcun microrganismo (Vedi fig. VII, tav. I).

Osservazione XIX - Caso II. — B. P., di anni 25.

Cranio. — Forte anemia della sostanza cerebrale.

Torace. — Nel cavo pleurico di sinistra si nota una discreta quantità di liquido lurido di odore fetido.

Il polmone di sinistra trovasi trasformato in una massa necrotica: ed il suo centro è ridotto in poltiglia. Polmone destro edema e ipostasi.

Addome. — Fegato con fatti degenerativi. Milza di volume normale, polpa flaccida, iperemica. Reni di volume ingrandito, ed alla loro superficie appaiono dei punticini biancastri multipli su un fondo arrossato, la sostanza corticale è un po' torbida, la midollare è fortemente iperemica. Utero un po' più grosso del normale, endometrio stratificato da una sostanza nerastra icorosa. Da ricerche fatte nel laboratorio fu notata la presenza dello streptococco nell'utero, e del diplococco di Fraenckel nei polmoni. La tiroide è aumentata molto di volume.

Esame istologico della tiroide. — Si ha una discreta ipersecrezione di sostanza colloide la quale è abbondante anche nei linfatici. Si nota inoltre una attiva proliferazione dell'epitelio glandulare in certi punti della glandula. Il connettivo interlobulare è aumentato e di natura sclerotica, quello interfollicolare è aumentato e sclerotico solo in qualche punto. Non si nota la presenza di nessun infiltramento. Questo tessuto sclerotico crediamo indipendente dal processo attuale. Nei vasi sanguigni si ha stasi e nient'altro di notevole. Fatta la ricerca coi vari metodi di colorazione non si osserva la presenza di alcun microrganismo.

Osservazione XX - Caso III. — A. B., di anni 72.

Vaste necrosi da decubito nella regione sacrale e nella regione del gomito di ambedue gli arti, incipiente necrosi ai talloni.

Cervello. — Ateromasia poco pronunziata dei vasi della base. Leptomeningite cronica fibrosa alla convessità. Corteccia cerebrale atrofica.

Torace. — Polmoni con edema agli apici, ipostasi alla base. Cuore: calcificazione delle arterie coronarie. Aorta con macchie ateromasiche.

Addome. — Fegato con atrofia degli acini. Nei reni le note di una nefrite interstiziale.

Esame istologico della tiroide. — Si ha poca formazione di sostanza colloide di aspetto granuloso nei follicoli, nei linfatici non se ne trova quasi punta. L'epitelio è attivamente proliferato, si ha anche una discreta neoformazione di follicoli; infatti si trovano delle isole completamente formate di follicoli di neoformazione. Lo stroma è aumentato con tendenza alla fase fibrosa. Nei vasi sanguigni stasi e niente altro.

TUBERCOLOSI.

Osservazione XXI - Caso I. — R. M., di anni 18.

Cranio. — In corrispondenza delle bandellette ottiche di ambedue i lati, si nota una sottile listerella di pus: nelle fosse del Silvio numerosi nodulini di color giallastro o grigiastro. puntiformi che seguono il decorso dei vasi.

Torace. — Cuore flaccido. Polmoni ambedue ingranditi e di consistenza aumentata; al tatto si notano numerosi noduli miliari sparsi nel parenchima. All' esame istologico sono apprezzati focolai di pneumonite catarrale circoscritti in mezzo al parenchima; e che i noduli sono noduli cicatriziali di pneumonite lobulare guarita in fase connettivale sclerotica.

Addome. — Fegato: con incipiente degenerazione grassa. Nella milza stasi e iperplasia dei follicoli. Nei reni indurimento bruno. La tiroide è un po' aumentata di volume.

All'esame istologico della tiroide si nota:

La sostanza colloide è discretamente aumentata, in alcuni follicoli di aspetto omogeneo, in altri granuloso, e se ne nota in discreta quantità nei linfatici. L'epitelio è fortemente proliferato, e non si può vedere in alcun follicolo di media grandezza sostanza colloide, poichè tutti sono zaffati dall'epitelio proliferato. Il connettivo interlobulare è aumentato e di aspetto piuttosto mixomatoso; anche il connettivo interfollicolare in certi punti aumentato e mixomatoso, ma in molti punti esso non apparisce più, perchè vi si trovano in grandissima quantità follicoli di neoformazione. Questi sono così abbondanti che in certi punti della glandula par di vedere non più la tiroide di adulto, ma la tiroide nello stato embrionario. Nei vasi sanguigni non si nota alcuna alterazione.

Osservazione XXII - Caso II. - B. G., d'anni 23.

Torace. — Nel cavo pleurico di sinistra liquido purulento-ematico; il polmone relativo con tubercolosi in 3° stadio, caverne, di cui una è aperta; polmone destro con tubercolosi, ma in stadio meno avanzato.

Addome. — Fegato con degenerazione grassa. Milza con stasi. Reni con degenerazione grassa.

All'esame macroscopico non si trova niente di notevole da parte della tiroide.

Esame istologico della tiroide. — Si ha una ipersecrezione di sostanza colloide, poichè si vedono molti follicoli fortemente dilatati. L'epitelio follicolare è fortemente proliferato ed è piccolo piccolo. Si ha anche un'abbondante neoformazione di follicoli, i quali provengono dai follicoli maggiori e qua e là in qualche punto della glandula si possono vedere uniti al follicolo da cui provengono per un piccolo cordone epiteliale. Il connettivo è aumentato e sclerotico, e i singoli follicoli sono separati fra loro da una spessa benderella di tessuto connettivo. Nei vasi sanguigni stasi e niente altro (V. fig. VIII, tav. I).

Osservazione XXIII - Caso III. - G. C., d'anni 16.

Torace. — Caverne tubercolari nel polmone destro. Tubercolosi incipiente nel sinistro; glandule peribronchiali caseificate. Cuore flaccido. Fegato con degenerazione grassa. Milza con iperplasia dei follicoli. Reni con parenchima torbido.

Intestino con tubercolosi. La tiroide non offre niente di notevole ad occhio nudo.

Esame istologico della tiroide. — Si ha un leggero grado di ipersecrezione di sostanza colloide. Però i fatti più importanti sono una fortissima proliferazione dell'epitelio, e una grande neoformazione di follicoli, che si riscontrano in tutte le parti della glandula.

Il connettivo non è molto sclerotizzato. Nei vasi linfatici esiste un'abbondante quantità di sostanza colloide. Nei vasi sanguigni niente di notevole.

Osservazione XXIV - Caso IV. - G. D., d'anni 42.

Cranio. — Punti circoscritti di leptomeningite, iniezione considerevole dei vasi.

Torace. — Polmoni con tubercolosi, forti aderenze pleuriche in ambedue i lati. Cuore flaccido.

Addome. — Fegato con rigonfiamento torbido. Milza con leggera splenite interstiziale. Reni con una incipiente degenerazione grassa.

Esame istologico della tiroide. — Si ha una leggera ipersecrezione della sostanza colloide. Il fatto predominante è la fortissima proliferazione dell'epitelio glandulare. Si nota anche

una abbondantissima neoformazione di follicoli i quali sono abbondantissimi alla periferia della glandula, ma molti se ne osservano anche al centro. Non si può parlare di sclerosi della glandula, poichè solo il connettivo interlobulare in qualche punto è aumentato, quello interfollicolare non è aumentato nella massima parte della glandula e solo in qualche punto si vede che il connettivo interfollicolare è leggermente aumentato. Nei linfatici non si osserva sostanza colloide. Nei vasi sanguigni stasi e niente altro.

Osservazione XXV - Caso V. — B. R., di anni 46.

Cranio. — Anemia della sostanza cerebrale.

Torace. — Poco liquido sieroso nei cavi pleurici.

Polmone di destra con escavazioni di natura tubercolare e polmonite desquamativa; nel polmone di sinistra tubercolosi miliare.

Cuore flaccido e dilatazione del ventricolo destro.

Addome. — Fegato noce moscata in secondo stadio. Milza: stasi e iperplasia della polpa. Intestino fortemente anemico. La tiroide è aumentata di volume.

Esame istologico della tiroide. — Il primo fatto su cui viene richiamata la nostra attenzione è un' abbondante formazione di sostanza colloide. Infatti moltissimi sono i follicoli che ci si presentano dilatati e ripieni di sostanza colloide, che ci si presenta sotto due aspetti, omogenea nella massima parte dei follicoli, granulosa in altri. L'epitelio è proliferato ma non molto. Infine si nota una grande neoformazione di follicoli. Il connettivo interlobulare è aumentato e di aspetto mixomatoso: leggermente aumentato e di aspetto mixomatoso quello interfollicolare. Nei linfatici non si osserva sostanza colloide. Nei vasi sanguigni, ad eccezione della stasi, non si ha niente altro di notevole (V. fig. IX, tav. II).

Osservazione XXVI - Caso VI. — M. U., di anni 70.

Torace. — Forti aderenze pleuriche a destra. Polmoni con tubercolosi polmonare fibrosa. Cuore con ateromasia delle coronarie e della aorta.

Addome. — Fegato noce moscata. Milza atrofica e anemica. Reni con leggiero grado di nefrite interstiziale.

Ad occhio nudo non si osserva niente di notevole nella tiroide.

Esame istologico della tiroide. — Poca è la sostanza colloide che noi possiamo osservare nei follicoli; se ne osserva assai invece nei linfatici. La colloide in alcuni punti è granulosa. L'epitelio è fortemente proliferato. Infine si ha un'abbondantissima neoformazione di follicoli. Il connettivo è aumentato specialmente quello interlobulare e sclerotico; però dobbiamo in questo caso tener calcolo dell'età. Nei vasi sanguigni si ha stasi e niente altro.

Osservazione XXVII - Caso VII. — P. E., di anni 45.

Cranio. — Pronunziata anemia delle meningi e della sostanza cerebrale.

Torace. — Poche briglie cicatriziali nel cavo pleurico di destra; tubercolosi avanzata del polmone di sinistra, caverne nel polmone di destra. Cuore flaccido.

Addome. — Fegato con degenerazione grassa. Milza con leggiera splenite interstiziale. Reni anemici. Intestino anemico.

All'esame macroscopico della tiroide non si ha nulla di notevole.

Esame istologico della tiroide. — Si ha in questo caso una ipersecrezione piuttosto abbondante, essendo tutti i follicoli dilatati. L'epitelio è discretamente proliferato. Si ha una discreta neoformazione di follicoli, i quali sono molto più abbondanti alla periferia che al centro. Non si osserva nei linfatici sostanza colloide. Il connettivo è leggermente aumentato e di aspetto mixomatoso.

Nei vasi sanguigni non si nota niente di notevole.

Osservazione XXVIII - Caso VIII. — M. P., di anni 49.

Cranio. — Leggiero intorbidamento della aracnoide, pia madre con vasi turgidi, sostanza cerebrale leggermente congesta.

Torace. — Cuore flaccido. Aorta con scarse macchie ateromasiche. Polmoni con tubercolosi incipiente, leggiero grado di pneumonite interstiziale, ipostasi alla base.

Addome fortemente tumido; sulla linea alba esiste una ferita chirurgica. Nessun essudato nella cavità peritoneale. La bozza del cieco, oltre ad essere dilatata, presenta una superficie irregolare con essudato che ricopre una sutura chirurgica lunga 6 cent.: in altri punti la tunica intestinale del cieco presenta chiazze color foglia secca. Nel punto d'unione della metà superiore colla inferiore della *S* iliaca esiste un'altra sutura circolare che comprende tutta la parete intestinale e il tessuto peritoneale. I due monconi sono riuniti per mezzo di un bottone di Murphy completamente circondato dalla sutura. Fegato con degenerazione grassa acuta. Milza con stasi. Reni con rigonfiamento torbido.

La tiroide è aumentata di volume.

All'*esame istologico* si nota quanto segue:

In pochi follicoli si osserva sostanza colloide, poichè tutti sono zaffati di epitelio che è fortemente proliferato. La colloide è abbondantissima invece nei linfatici. Mentre la sostanza colloide nei linfatici è omogenea, quella dei follicoli è granulosa. Oltre alla forte proliferazione dell'epitelio si ha una discreta neoformazione di follicoli. Il connettivo interlobulare è sclerotico in massima parte della glandula, in qualche punto è mixomatoso e scarso. Nei vasi sanguigni stasi e niente altro.

Osservazione XXIX - Caso IX. — B. M., di anni 15.

Aperto lo speco vertebrale trovasi un certo grado di osteite rarefacente degli archi vertebrali delle vertebre dorsali e lombari. In corrispondenza delle vertebre sacrali trovasi un processo neoplastico, che involge il periostio delle vertebre e la parte interna dell'osso stesso, tessuto di aspetto grigiastro e giallo con piccoli bottoni di aspetto tubercolare: questo tessuto invade tutto il canale sacrale. Il midollo spinale alla semplice ispezione non ha note anatomopatologiche speciali.

Torace. — Polmone destro anemico: nelle glandule dell'ilo se ne osserva qualcuna di aspetto caseoso; polmone sinistro con considerevole stratificazione da pregressa pleurite fibrosa.

Addome: Fegato con avanzata degenerazione grassa. Milza con iperplasia della polpa. Reni con degenerazione grassa.

La tiroide macroscopicamente non offre niente di notevole.

All'*esame istologico* si notano i seguenti i fatti:

Il fatto più importante è un'abbondantissima quantità di sostanza colloide di aspetto omogeneo, per cui i follicoli hanno subìto una dilatazione. Non si ha nè proliferazione dell'epitelio, nè neoformazione di follicoli. Nei linfatici si osserva molta sostanza colloide che riscontriamo anche in una vena. Il connettivo interlobulare è aumentato e sclerotico, quello interfollicolare in alcuni punti è aumentato e sclerotico, in altri no. Nei vasi non si nota niente di notevole (V. fig. X, tav. II).

CONCLUSIONI.

I. Nella polmonite nel maggior numero dei casi si ha abbondante ipersecrezione di sostanza colloide, in altri invece si ha una forte proliferazione dell'epitelio oltre un leggiero aumento della sostanza colloide.

II. Nel tifo pure il fatto predominante è una forte ipersecrezione di sostanza colloide; nei casi in cui si ha solo leggiera ipersecrezione di sostanza colloide, allora si nota una forte proliferazione dell'epitelio. Si ha anche una discreta

neoformazione di follicoli. Il connettivo interstiziale in qualche caso è aumentato e di aspetto mixomatoso.

III. Nella setticemia dei tre casi osservati, in uno si ha una leggiera tiroidite interstiziale, ma in tutti e tre i casi la tiroide dimostra di avere aumentato la sua attività sia per l'aumentata sostanza colloide, come per la proliferazione dell'epitelio e la neoformazione dei follicoli.

Il fatto predominante è la proliferazione dell'epitelio.

IV. Nella tubercolosi, a differenza di quello che succede nella polmonite, nel tifo e nella setticemia, i fatti su cui viene maggiormente richiamata la nostra attenzione sono: l'attiva proliferazione dell'epitelio e la cospicua neoformazione dei follicoli: spesso a questo si unisce un aumento della sostanza colloide. Il connettivo in alcuni casi è sclerotico, in altri mixomatoso.

IV.

RICERCHE SPERIMENTALI.
TECNICA PER L'INIEZIONE NELLA TIROIDE.

Rasati i peli sulla regione anteriore del collo e ben disinfettata la parte, prendo come indice la cartilagine tiroide, e faccio sulla linea mediana del collo una incisione lunga 10 o 12 centimetri circa.

Tale incisione deve essere fatta in modo che la cartilagine tiroide non si trovi nel mezzo della incisione, ma che il tratto della incisione che sta al disotto della tiroide sia quasi due terzi del tratto superiore.

Nel cane e nel coniglio i lobi tiroidei sono in numero di due, indipendenti l'uno dall'altro, e ciascuno di essi è situato lateralmente alla trachea subito al disotto della cartilagine tiroide. Incisa la pelle, faccio un'incisione nella linea mediana fino a mettere allo scoperto la superficie anteriore della trachea. Allora scollo i muscoli della regione del collo dalla superficie laterale della trachea, e vien così posto allo scoperto il lobo di tiroide nel quale deve essere fatta la iniezione.

I muscoli della regione, perchè non ingombrino il campo operatorio, li tengo divaricati con un divaricatore. Isolo la tiroide dai tessuti circonvicini e seguo il ramo laringo-tiroideo fino alla sua origine dalla carotide. Stabilito il punto di origine di detto ramo isolo la carotide dal vago, e passo un laccio al disopra $^1/_2$ cm. dall'origine del ramo laringo-tiroideo. Dovendo io poi rimuovere questo laccio, pongo tra la carotide e il nodo un piccolo pezzetto di sughero. Si vede allora divenir fortemente turgida la tiroide; allaccio il ramo laringeo del tronco-laringo-tiroideo, e continuo ad isolare in basso la carotide primitiva fino a 3 cm. di distanza dall'origine del ramo laringo-tiroideo. Passo qui un laccio e faccio l'iniezione della cultura o emulsione di microrganismi. Allora faccio una compressione dal basso in alto sulla carotide in modo che tutto il liquido iniettato passi nel lobo tiroideo. Fatto questo, tolgo il laccio superiore e si vede subito

dopo la tiroide riprendere il suo colorito e la consistenza: poichè prima per i due lacci passati sulla carotide non pervenendole più sangue era diventata anemica e molle. Stabilito che il circolo di ritorno si è effettuato, rifaccio lo strato muscolare e lo strato aponevrotico facendo una sutura a punti staccati, e suturo la pelle con una sutura a sopraggitto nei conigli, a punti staccati nei cani. In questa operazione io ho sempre fatto la più scrupolosa antisepsi, lavando la superficie cruenta con una soluzione di sublimato all'1 °/₀₀, e ponendo i ferri prima di usarli in una soluzione di acido fenico al 4 °/₀. Devo far notare che i conigli sono guariti tutti per prima intenzione, cosa che non ho potuto ottenere coi cani, i quali grattandosi strappano sempre tutti i punti. Un solo cane mi è guarito per prima. Quando volevo produrre l'infezione generale di un animale facevo la iniezione nella vena giugulare secondo il noto metodo di tecnica.

Prima di cominciare a parlare degli esperimenti da me fatti, credo necessario di dare un breve cenno sulla tiroide normale del coniglio e del cane.

La tiroide del coniglio è circondata da una spessa capsula di tessuto connettivo, il quale si continua col connettivo, che divide la tiroide in vari lobuli. Mentre il connettivo che divide i vari lobuli è piuttosto spesso, quello tra i singoli follicoli è ridotto ad una sottile listerella. I lobi sono costituiti da tanti follicoli, che hanno presso a poco la stessa grandezza, sono piccoli e non contengono sostanza colloide ma epitelio. Fra questi follicoli si vedono spesso qua e là dei follicoli di volume maggiore che contengono sostanza colloide, la quale mentre in alcuni follicoli è omogenea, in altri è granulosa. Al disotto della capsula connettiva, al margine esterno della tiroide in ogni tiroide si nota la presenza della paratiroide che è costituita di tubi epiteliali pieni. I linfatici nella tiroide di coniglio appaiono manifesti nel connettivo interlobulare, specialmente nel punto di unione del connettivo che divide più lobuli (V. fig. I, tav. I).

La tiroide normale del cane come quella del coniglio è circondata da una spessa capsula di tessuto connettivo, che si continua con quello che divide la glandula in lobuli. Anche il connettivo interlobulare è spesso, mentre quello interfollicolare è ridotto ad una sottile stria di tessuto connettivo. La caratteristica della tiroide del cane è che molti follicoli contengono sostanza colloide, che in alcuni follicoli è di aspetto omogeneo, in altri granuloso.

Fra questi follicoli contenenti sostanza colloide se ne vedono dei più piccoli pieni di epitelio che sono però sempre in numero maggiore di quelli con sostanza colloide. I linfatici si vedono bene nel tessuto connettivo interlobulare specialmente nel punto di unione dei setti di connettivo che divide più lobuli. Al disotto della capsula della tiroide e al margine esterno si nota la presenza della paratiroide costituita da tubi epiteliali pieni (V. fig. II, tav. I).

POLMONITE.

Osservazione XXX - Esperimento I.

Nel lobo sinistro della tiroide di un coniglio inietto mezzo cmc. di cultura in brodo di diplococco. L'animale muore 24 ore dopo l'operazione.

All'autopsia si riscontra una forte stasi in tutti gli organi.

A) Lobo in cui fu fatta l'iniezione. È aumentato di volume, è quasi il doppio del lobo opposto. All'esame istologico si nota: forte proliferazione dell'epitelio. La sostanza colloide è nei limiti normali e di aspetto granuloso. Il connettivo interfollicolare è di aspetto mixomatoso. Nel connettivo che circonda la capsula si ha un forte infiltramento linfoide. In qualche punto della glandula si notano dei piccoli focolai emorragici, i quali hanno prodotto la distruzione di 3-4 follicoli tiroidei. Nei vasi sanguigni forte stasi.

B) Lobo in cui non fu fatta l'iniezione:

Pochi sono i follicoli che contengono sostanza colloide, poichè si ha un'abbondante proliferazione dell'epitelio glandulare. Nel connettivo che circonda la tiroide, si ha un discreto infiltramento linfoide: nel connettivo interlobulare e interfollicolare non si hanno infiltramenti.

Nei vasi sanguigni stasi.

Osservazione XXXI - Esperimento II.

Nel lobo sinistro della tiroide di un coniglio viene fatta un'iniezione di mezzo cmc. di cultura in brodo di diplococco. L'animale muore 24 ore dopo l'iniezione.

All'autopsia si riscontra una forte stasi in tutti gli organi.

A) Lobo sinistro.

Questo è leggermente aumentato di volume. All'esame istologico si nota quanto segue:

Alla periferia della glandula si ha un forte infiltramento linfoide, accompagnato qua e là da qualche piccolo focolaio emorragico. Nell'interno della glandula si vede qualche infiltramento linfoide nel connettivo interlobulare. Si ha una abbondantissima ipersecrezione di sostanza colloide; contengono sostanza colloide moltissimi follicoli e per la massima parte sono dilatati. La sostanza colloide è di aspetto omogeneo. Il connettivo, astrazione fatta degli infiltramenti ricordati in qualche punto, è leggermente aumentato perchè edematoso.

Si ha anche un leggiero risentimento dell'epitelio, il quale in certi punti della glandula è discretamente proliferato. Nei vasi sanguigni stasi.

B) Lobo destro.

I fatti più importanti sono: un'abbondante ipersecrezione di sostanza colloide di aspetto granuloso in alcuni follicoli, di aspetto omogeneo in certi altri, e una discreta proliferazione dell'epitelio.

Si nota la presenza di goccie sarcodiche che dimostrano l'attività secretoria della glandula.

Non si hanno nè infiltramenti, nè focolai emorragici. Nei vasi sanguigni stasi.

Osservazione XXXII - Esperimento III.

Nel lobo sinistro della tiroide di coniglio viene iniettato mezzo cmc. di cultura in brodo di diplococco.

L'animale muore 30 ore dopo l'iniezione. All'autopsia si riscontra forte stasi in tutti gli organi.

A) Lobo sinistro.

Questo è aumentato di volume ed è quasi il doppio del lobo del lato opposto. All'esame microscopico si nota una forte proliferazione dell'epitelio glandulare specialmente al centro della glandula in cui non è possibile osservare un follicolo con sostanza colloide: però alla periferia della glandula la proliferazione dell'epitelio è meno intensa e molti sono i follicoli che contengono sostanza colloide di aspetto omogeneo. Nei grossi linfatici osserviamo della sostanza colloide di aspetto granuloso. All'ilo della glandula si vede un forte infiltramento linfoide: e nel connettivo interlobulare solo qua e là un leggerissimo grado d'infiltramento. Nei vasi sanguigni forte stasi.

B) Lobo destro.

Non si nota nessun infiltramento linfoide. Il fatto più importante è una ipersecrezione di sostanza colloide. Anche nei grossi linfatici si nota la presenza di sostanza colloide. La

colloide, che si trova nei follicoli è di aspetto omogeneo, quella dei linfatici è granulosa. Il connettivo non è alterato. Nei vasi sanguigni forte stasi (V. fig. XI, tav. II).

Osservazione XXXIII - Esperimento IV.

Nel lobo sinistro della tiroide di un coniglio inietto mezzo cmc. di cultura in brodo di diplococco. Il coniglio muore 48 ore dopo l'iniezione. All'autopsia si ha forte stasi in tutti gli organi.

A) Lobo sinistro aumentato di volume.

L'epitelio glandulare ha tendenza alla necrosi, il suo protoplasma ci si presenta poco colorito e granuloso. Poi si nota una abbondantissima ipersecrezione di colloide; quasi tutti i follicoli contengono sostanza colloide, e tutti ci si presentano dilatati. Si trova sostanza colloide anche nei linfatici. La sostanza colloide nella massima parte dei follicoli è omogenea, in qualcuno è granulosa. Nei vasi sanguigni forte stasi: in qualche punto della glandula si ha qualche piccolo focolaio emorragico. In un grosso vaso sanguigno si ha trombosi.

B) Lobo destro.

Si ha una discreta proliferazione dell'epitelio. Il fatto più importante è una ipersecrezione di sostanza colloide; molti follicoli ci si presentano dilatati.

La sostanza colloide per la massima parte dei follicoli è omogenea, in alcuni granulosa. Si ha anche un leggero grado di tiroidite interstiziale. I vasi sanguigni ci si presentano dilatati e con forte stasi.

TIFO.

Osservazione XXXIV - Esperimento I.

Nel lobo destro di tiroide di coniglio viene iniettato mezzo cmc. di cultura in brodo di tifo. Il coniglio muore 36 ore dopo l'iniezione. Forti stratificazioni fibrinose, che ricuoprono la trachea. Forte stasi in tutti gli organi.

A) Lobo destro aumentato di volume: esame istologico:

Si notano dei piccoli infiltramenti linfoidi; ma sono pochi, e specialmente nella capsula connettiva che circonda la glandula. Si ha una forte proliferazione epiteliale e una abbondante ipersecrezione di sostanza colloide; si notano molte cisti colloidi: e la sostanza colloide è di aspetto omogeneo. Nei linfatici molta sostanza colloide e di aspetto granuloso. Nei vasi sanguigni leggiera stasi.

B) Lobo sinistro.

Non si osserva nessun infiltramento linfoide. Il fatto più importante è una forte proliferazione dell'epitelio glandulare: la sostanza colloide è aumentata leggermente, si vedono infatti delle cisti colloidi, ed è di aspetto omogeneo. Nei linfatici si osserva molta sostanza colloide e di aspetto granuloso. Nei vasi sanguigni forte stasi.

Osservazione XXXV - Esperimento II.

Nel lobo sinistro della tiroide di coniglio si inietta mezzo cmc. di cultura in brodo di tifo. Il coniglio muore 3 giorni dopo l'iniezione. Esistono stratificazioni fibrinose al collo; e forte stasi in tutti gli organi.

A) Lobo sinistro. Questo è aumentato di volume, è il doppio quasi del lobo del lato opposto.

Esame istologico: In qualche punto della glandula esiste un leggiero infiltramento linfoide nel connettivo interfollicolare. Il fatto principale è una ipersecrezione di sostanza colloide, molti follicoli hanno subìto una dilatazione cistica. Si ha anche un' attiva proliferazione dell'epit lio. Non si osserva sostanza colloide nei linfatici; quella che si trova nei follicoli è omogenea. Qualche follicolo alla periferia della glandula è ripieno di sangue stravasato. Nei vasi sanguigni forte stasi.

Alcuni capillari ci si presentano dilatati.

B) Lobo destro.

Il fatto predominante è un' abbondante ipersecrezione di sostanza colloide, che ci si presenta di aspetto omogeneo. Anche l'epitelio è leggermente proliferato.

Nei linfatici non ho veduto sostanza colloide.

Non si hanno infiltramenti linfoidi. I vasi sanguigni all' infuori della stasi non ci offrono a considerare niente altro di notevole.

Osservazione XXXVI - Esperimento III.

Nel lobo sinistro di un coniglio inietto mezzo cmc. di cultura in brodo di tifo. La morte del coniglio avviene 9 giorni dopo l'iniezione. Si ha forte stasi in tutti gli organi e tumore di milza.

A) Lobo sinistro. Questo ha un volume più del doppio del lobo del lato opposto.

Esame istologico: Alla periferia della glandula si notano dei leggieri infiltramenti linfoidi. Inoltre mentre nella periferia della glandula si ha un'abbondante ipersecrezione di sostanza colloide di aspetto omogeneo, nel centro invece si ha una forte proliferazione dell'epitelio. Nei linfatici non si osserva sostanza colloide. In un punto della glandula vicino all'ilo trovasi una massa di fibrina. Si ha trombosi nei grossi vasi sanguigni; stasi nei capillari.

B) Lobo destro: anche questo aumentato di volume, ma non molto. La nota più importante è un' attivissima proliferazione dell'epitelio glandulare. Però la secrezione di sostanza colloide non è diminuita, ma è nei limiti normali; essa ci si presenta di aspetto normale. Nei linfatici osserviamo sostanza colloide granulosa. Il connettivo è normale, e non ci si riscontrano infiltramenti linfoidi. Nei vasi sanguigni, all'infuori di una forte stasi, non vi si nota niente altro di notevole.

Osservazione XXXVII - Esperimento IV.

Nel lobo sinistro di un coniglio inietto mezzo cmc. di cultura in brodo di tifo. Uccido il coniglio 25 giorni dopo l'iniezione e trovo i seguenti fatti:

A) Lobo sinistro: ha un volume quasi il doppio del destro. Si ha una fortissima proliferazione dell'epitelio glandulare. Pochi sono i follicoli che contengono sostanza colloide. Si ha la tendenza a una neoformazione di follicoli. Nei linfatici non si osserva sostanza colloide. Nei grossi vasi si ha trombosi con tendenza all'organizzazione. Fortissima stasi nei capillari e alla periferia della glandula piccoli focolai emorragici.

B) Lobo destro: Come nell'altro lobo si ha una forte proliferazione dell'epitelio e un accenno alla neoformazione di follicoli. Però alla periferia più che al centro si notano follicoli con sostanza colloide omogenea. Nei vasi sanguigni ad eccezione di una forte stasi non si ha niente altro di notevole.

TUBERCOLOSI.

Osservazione XXXVIII - Esperimento I.

Nel lobo destro di un cane inietto mezzo cmc. di emulsione in brodo di bacilli della tubercolosi. Il cane muore 18 giorni dopo l'iniezione. All'autopsia si trova l'animale essere morto per tubercolosi miliare acuta.

All'esame microscopico si vede il polmone, il fegato, la milza tempestati di tubercoli.

A) Lobo destro: È quasi il triplo del lobo del lato opposto; ed è di colore biancastro.

Esame istologico: Si ha un abbondante essudato caseoso nel mezzo del quale si nota il residuo di glandula. Questo residuo di glandula si avvicina per grandezza al normale, e possiamo dire che in questo lobo $^2/_3$ sono formati da essudato caseoso, $^1/_3$ da glandula pressochè normale. In questa la sostanza colloide, mentre in alcuni follicoli è di aspetto omogeneo, in altri ci si presenta di aspetto granuloso. Non si può parlare di ipersecrezione

di sostanza colloide, perchè sebbene la massima parte dei follicoli ci si presentino piuttosto ampi, dobbiamo notare che nel cane esiste normalmente un leggiero grado di struma colloide.

L'epitelio non è proliferato. Nel connettivo si notano degli infiltramenti linfoidi che man mano che ci avviciniamo alla sostanza caseosa si fanno più estesi. In certi punti manca però qualsiasi infiltramento. Fatta la colorazione col metodo di Koch-Erlich, mentre nella sostanza caseosa si notano una enorme quantità di bacilli che hanno conservato il loro aspetto normale, nella parte rimasta sana della tiroide, mentre i bacilli è facile riscontrarli nei capillari e nei follicoli pieni di epitelio e coi caratteri normali, è difficile trovarli nella sostanza colloide. In un vaso linfatico ripieno di sostanza colloide si vede qualche bacillo, che non ha più il suo carattere normale, ma è divenuto fortemente granuloso.

B) Lobo sinistro: Si ha un' abbondante ipersecrezione di sostanza colloide, e una forte proliferazione dell'epitelio. La sostanza colloide è di aspetto omogeneo. Non se ne osserva nei linfatici. Il connettivo non ci offre a considerare niente di notevole. All'ilo della glandula si ha l'incipiente formazione di 3 o 4 tubercoli. In corrispondenza di questi tubercoli si ha forte proliferazione dell'epitelio: e si vedono alcuni follicoli la di cui parete è rotta e invasa dal tubercolo. Si ha anche un accenno alla neoformazione di follicoli. In questi tubercoli si nota la presenza del bacillo tubercolare.

Osservazione XXXIX - Esperimento II.

Nel lobo destro della tiroide di un cane fu iniettato due decimi di cmc. di emulsione in brodo di bacilli della tubercolosi. Il cane morì 15 giorni dopo l'iniezione.

All'autopsia si riscontrò essere il cane morto per tubercolosi miliare acuta.

A) Lobo destro. Fortemente aumentato di volume e quasi quattro volte più grosso del lobo del lato opposto. Al taglio ci si presenta di un color grigio.

Esame istologico. — In questa tiroide bisogna distinguere due parti: una trasformata completamente, e una che conserva la forma glandulare. Nella prima in certi punti si hanno degli essudati caseosi, in altri si ha un forte infiltramento linfoide: però qua e là si vedono dei follicoli, la cui parete in alcuni è distrutta e che contengono sostanza colloide di aspetto omogeneo. Nella seconda, cioè in quella che conserva l'aspetto dell'antica glandula e che è un terzo di tutto il lobo, si ha un'abbondante ipersecrezione di sostanza colloide, che in alcuni follicoli è di aspetto omogeneo, in altri granuloso. Nei linfatici si osserva pure sostanza colloide. L'epitelio è fortemente proliferato in altri follicoli. Il connettivo in questa parte non ci offre niente a considerare; però nel punto di passaggio alla parte fortemente infiltrata si hanno degli infiltramenti linfoidi. Nei vasi sangnigni niente di notevole. Fatta la colorazione col metodo Zeill si nota un' enorme quantità di bacilli della tubercolosi nell'essudato caseoso. Però è oltremodo difficile vederli nella parte di tiroide poco alterata: si trovano in qualche capillare o in qualche follicolo zaffato dall'epitelio proliferato, mai nella sostanza colloide.

B) In questo lobo non si trovano tubercoli. Il fatto più importante è una forte ipersecrezione di sostanza colloide, che è di aspetto omogeneo. Poca è la sostanza colloide che si trova nei linfatici. Si ha infine una attiva proliferazione dell'epitelio, ma il fatto predominante è una forte ipersecrezione di sostanza colloide. Il connettivo non presenta niente di notevole, così i vasi sanguigni.

Osservazione XL - Esperimento III.

Nel lobo destro della tiroide di un cane si inietta un decimo di cmc. di emulsione di bacilli di tubercolosi. Il cane muore 29 giorni dopo l'iniezione per tubercolosi miliare acuta.

A) Il lobo destro ha un volume quasi quattro volte maggiore del lobo sinistro: al taglio ci appare di colore grigiastro.

Esame istologico. — Alla periferia della glandula si nota un'abbondante massa caseosa che circonda per due terzi la glandula rimasta libera dal processo. In questa si nota una fortissima ipersecrezione di sostanza colloide, non si vede un follicolo che non contenga sostanza colloide, la quale è di aspetto omogeneo. Il connettivo interstiziale ha l'aspetto

sarcomatoso da costituire una tiroidite interstiziale. In qualche punto l'infiltramento dei leucociti ha prodotto la distruzione di qualche follicolo tiroideo. Nei linfatici si osserva una discreta quantità di sostanza colloide. Si ha endo-arterite in alcuni vasi. Fatta la colorazione col metodo di KOCH-ERLICH, si nota la presenza di una grande quantità di bacilli della tubercolosi nella sostanza caseosa, nei capillari, nei follicoli pieni di epitelio proliferato, mai nella sostanza colloide.

B) Lobo sinistro. Si ha una forte proliferazione dell'epitelio. La sostanza colloide è aumentata e di aspetto granuloso. Nei linfatici si nota poca sostanza colloide. Il connettivo non offre niente di notevole. Nei vasi sanguigni leggiera stasi e nientre altro. Si ha infine una discreta abbondanza di piccoli follicoli.

OSSERVAZIONE XLI - ESPERIMENTO IV.

Nel lobo destro della tiroide di un cane inietto un terzo di cmc. di emulsione in brodo di bacilli della tubercolosi. Il cane muore 19 giorni dopo l'iniezione per tubercolosi miliare acuta.

A) Lobo destro. Molto aumentato di volume. Alla periferia della glandula si nota un forte infiltramento linfoide ed in certi punti un essudato caseoso. Tale zona infiltrata circonda per due terzi il resto della glandula che conserva la sua forma. In questa si notano nel connettivo qua e là qualche piccolo tubercolo; nei follicoli vicino al tubercolo si ha proliferazione epiteliale. Il fatto più importante è una forte ipersecrezione di sostanza colloide, la quale mentre in alcuni follicoli è di aspetto granuloso, in altri è omogenea. Nei linfatici si osserva una discreta quantità di sostanza colloide di aspetto pure granuloso. Nei grossi vasi sanguigni niente di notevole, nei capillari stasi e niente altro. Fatta la colorazione col metodo di KOCH-ERLICH, mentre si nota la presenza del bacillo di KOCH nei tubercoli, nei capillari sanguigni, e nei follicoli zaffati di epitelio, non lo riscontriamo nella sostanza colloide, e se ci riesce vederne qualcuno, questo ci si presenta fortemente alterato (V. fig. XII, tav. II).

B) Lobo sinistro. Alla periferia in certi punti si ha un infiltramento linfoide non molto esteso, e in certi altri ectasia vasale o focolai emorragici. Nel connettivo interstiziale o interlobulare non si hanno nè infiltramenti nè tubercoli. Il fatto predominante è un'abbondante ipersecrezione di sostanza colloide, la quale in massima parte è di aspetto granuloso. Nei linfatici si osserva pure sostanza colloide, di aspetto essa pure granuloso. In qualche punto della glandula l'epitelio è leggermente proliferato. Nei vasi sanguigni della periferia dilatazione e stasi (V. fig. XIII, tav. II).

CARBONCHIO.

OSSERVAZIONE XLII - ESPERIMENTO I. — Tiroide di cane a cui fu iniettato nella giugulare 20 cmc. di cultura di carbonchio in brodo, e morto un mese e diciotto giorni dopo l'iniezione.

Esame istologico della tiroide. — Prima di tutto si nota una straordinaria formazione di sostanza colloide che ha l'aspetto granuloso. Molta ne troviamo pure nei linfatici e di aspetto granuloso; al centro della glandula un accenno di neoformazione di follicoli. Niente di notevole da parte dei vasi sanguigni e del connettivo.

OSSERVAZIONE XLIII - ESPERIMENTO II: — Tiroide di cane a cui fu iniettato nella giugulare 20 cmc. di cultura in brodo di carbonchio, e morto un mese e diciotto giorni dopo l'iniezione.

Esame istologico della tiroide. — I due fatti più importanti sono: una discreta formazione di sostanza colloide che arriva molto al normale ed una forte proliferazione dell'epitelio. Qua e là nel centro della glandula si vede l'accenno di follicoli di nuova formazione. Nei linfatici si osserva poca sostanza colloide, e di aspetto granuloso. Il connettivo è di aspetto normale. Nei vasi sanguigni stasi e niente altro.

Osservazione XLIV - Esperimento III. — Tiroide di cane a cui fu iniettato nella giugulare 20 cmc. di cultura di carbonchio in brodo, e morto un mese dopo l'iniezione.

Esame istologico della tiroide. — Si ha una fortissima proliferazione dell'epitelio glandulare; pochi sono i follicoli contenenti sostanza colloide, essendo per la massima parte zaffati dall'epitelio proliferato. Esiste l'accenno a neoformazione di follicoli. Il connettivo è leggermente aumentato e di aspetto mixomatoso. Nei linfatici non si osserva sostanza colloide. Nei vasi sanguigni forte stasi e niente altro (Fig. XIV, tav. II).

Osservazione XLV - Esperimento IV. — Tiroide di cane al quale fu iniettato nella giugulare 20 cmc. di cultura di carbonchio in brodo e morto tre giorni dopo l'iniezione.

Il fatto più importante è una forte ipersecrezione di sostanza colloide, che ci appare granulosa. Essa ci si presenta dello stesso aspetto anche nei linfatici in cui è abbondantissima.

L'epitelio è leggermente proliferato. Il connettivo è nei limiti normali. Nei vasi sanguigni forte stasi. Fatta la colorazione col metodo di Gram si notano i seguenti fatti.

Mentre è facile ritrovare i bacilli del carbonchio nei capillari sanguigni, è oltremodo difficile vederli intatti nella sostanza colloide. Qui i bacilli si vedono o divenuti granulosi, oppure si presentano più sottili del normale e che non si sono colorati. Soltanto in un follicolo ho potuto vedere un bacillo del carbonchio integro e che non aveva subìto alcuna modificazione.

Osservazione XLVI - Esperimento V. — Nel lobo destro della tiroide di un cane inietto un cmc. di cultura di carbonchio in brodo e tolgo questo lobo ventiquattro ore dopo l'iniezione.

Nella giugulare di detto cane, appena tolto il lobo destro della tiroide, inietto 14 cmc. di cultura di carbonchio in brodo. Il cane muore quattro giorni dopo la seconda iniezione.

A) Lobo destro.

Nella capsula che circonda la tiroide si ha un leggiero infiltramento linfoide. Il fatto predominante è una enorme ipersecrezione di sostanza colloide, che ha l'aspetto granuloso. Nei linfatici si osserva poca sostanza colloide, ed anche questa di aspetto granuloso. Si ha anche una attiva proliferazione dell'epitelio; e l'epitelio proliferato è piccolo. Il connettivo interlobulare e interfollicolare è normale. Nei vasi sanguigni si ha forte stasi e dilatazione dei capillari (Fig. XV, tav. II).

B) Lobo sinistro. Questo ha un volume quasi tre volte maggiore del lobo destro; per ciò si deve considerare la sua funzione vicariante.

Il primo fatto è un'abbondantissima secrezione di sostanza colloide, che in alcuni follicoli è granulosa, in altri omogenea; si nota in molti follicoli la presenza delle gocce sarcodiche. Anche nei linfatici si nota della sostanza colloide, di aspetto granuloso. Si ha una attiva proliferazione da parte dell'epitelio. Qua e là si osservano delle isole di follicoli di nuova formazione. Da parte del connettivo non si ha niente di speciale. Nei vasi sanguigni si ha una fortissima stasi, e una forte dilatazione dei capillari (Fig. XVI, tav. II).

Osservazione XLVII - Esperimento VI. — Nel lobo destro della tiroide di un cane inietto un cmc. di cultura in brodo di carbonchio e tolgo questo lobo un'ora dopo la iniezione.

All'esame microscopico, all'infuori di un po' di stasi nei vasi sanguigni, non si rivela niente di notevole: anche qui la sostanza colloide è granulosa, e un po' aumentata, come si rileva facendo il confronto con una tiroide normale.

(*Continua*).

III.

ISTITUTO DI CLINICA CHIRURGICA DELLA R. UNIVERSITÀ DI ROMA
diretto dal Prof. FRANCESCO DURANTE

Sarcoma primitivo della testa del pancreas

NOTE CLINICHE ED ANATOMO-PATOLOGICHE

del Dott. F. EDOARDO ITALIA, Assistente volontario.

I casi finora pubblicati di sarcoma primitivo della testa del pancreas, a quanto io sappia, sono sei e cioè:

1. Un caso del PAULICKI.
2. Un caso di LÉPINE.
3. Un caso di CORNIL e LITTEN.
4. Un caso di MAYO.
5. Un caso di FROWEIN (sarcoma fuso-cellulare).
6. Un caso di EHRMANN (sarcoma a cellule rotonde)

Avendo avuto l'occasione di osservare e seguire un caso di sarcoma primitivo della testa del pancreas, credo interessante riportarne sommariamente la storia clinica e il reperto anatomo-patologico.

P. P., di anni 70, da Palazzolo Acreide (Sicilia), massaro agiato, non ebbe mai a soffrire alcuna malattia d'importanza; nè si è osservato alcun precedente ereditario nei suoi parenti sia ascendenti che collaterali. Non ha mai abitato locali malarici, nè ha fatto abusi di sorta.

È stato sempre di salute ottima e di forme erculee.

Nei primi di febbraio del 1899 cominciò a soffrire un leggero dolore fisso alla regione epigastrica. L'appetito, fino allora ottimo, cominciò a mancare e la digestione si compiva con difficoltà.

Così continuò con periodi alternativi di sofferenze e di calma, finchè ai primi di maggio, facendosi persistente il dolore, chiamò un distinto medico del luogo che, oltre al dolore continuo e gravativo, rilevò tensione muscolare alla regione epigastrica, leggera febbre oscillante tra i 38° e i 38°. 5, inappetenza, difficoltà alla digestione e feci biancastre miste a muco.

Esame obbiettivo. — Nel 25 luglio 1899 chiamato ad osservare l'infermo ecco sommariamente quanto rilevai:

Individuo di ottimo sviluppo scheletrico; stato generale di nutrizione scaduta; pannicolo adiposo scarso; apparecchio muscolare ipotrofico.

Mostrasi sofferentissimo e tiene sempre il decubito dorsale.

Il colorito della pelle e delle mucose visibili è subitterico, mentre sulla congiuntiva notasi una chiara tinta itterica.

Il polso segna 100 pulsazioni al minuto; la temperatura, normale al mattino, alla sera va fino a 38°. 5, rare volte fino a 39°.

L'infermo si lagna di un forte dolore alla regione epigastrica, lungo la parasternale destra; dolore continuo e gravativo. Ha inoltre disturbi digestivi da parte dello stomaco in rutti acidi e pirosi; da parte dell'intestino in borborigmi e dolori periombelicali. L'infermo si lamenta di stitichezza alternata a diarrea; spesso le feci sono involte da uno strato di muco; si presentano di color bianco-cretaceo.

La lingua si presenta coperta di una patina biancastra.

Nulla noto nel torace.

L'addome è notevolmente depresso e sporgente agl'ipocondrii; la pelle secca e zigrinata si può sollevare a grosse pliche.

Palpando profondamente nella regione epigastrica tra la linea parasternale e l'emiclaveare di destra mi è dato percepire un tumore ben circoscritto della grandezza di una melarancia, a superficie liscia, di consistenza duro-elastica, ben delimitabile dal fegato di cui non riesco a palpare il bordo inferiore.

Il tumore è doloroso alla palpazione e poco spostabile in basso coi movimenti respiratori, mentre si allontana dalla mano che palpa nelle profonde inspirazioni dell'infermo.

Gonfiando lo stomaco colle polveri del Frerichs sento che il tumore sta dietro la parete anteriore di esso, non riuscendomi di palparlo approfondendo le mani. Il dolore alla pressione si acutizza e si riverbera anche sul dorso in corrispondenza della XII costola.

Fra la linea emiclaveare e l'ascellare anteriore di destra mi è dato osservare un tumore piriforme molle-fluttuante, che sospetto sia la cistifellea distesa.

Però nessun corpo estraneo percepisco in essa anche palpando profondamente.

Alla percussione si può delimitare un'area ottusa circoscritta del diametro di tre centimetri circa nella regione epigastrica e presso la linea parasternale di destra. Più in basso e a destra tra le linee emiclaveare e l'ascellare anteriore, a due centimetri circa sopra la linea ombellicale trovo una zona ottusa grande più del doppio di quella sopra descritta. Fra le due aree ottuse si percepisce benissimo il suono chiaro del colon trasverso disteso da gas.

Nel resto dell'ambito addominale la percussione è chiara; ma diventa ottusa negl'ipocondri. Facendo giacere l'infermo sul fianco destro trovo che l'ottusità, mentre nell'ipocondrio destro è aumentata, nel sinistro viene sostituita da un suono chiaro; l'opposto succede giacendo l'infermo sul fianco sinistro.

I limiti di ottusità assoluta del fegato sono normali; solo in basso non arrivano fino al bordo costale inferiore.

La milza è normale. Non si percepisce ingorgo glandolare alcuno.

Nulla noto all'ascoltazione.

Le feci sono chiaramente bianco-grigiastre e si presentano ricche di grasso e di residui amilacei non digeriti.

Le orine sono diminuite fino ad 800 cmc. nelle 24 ore, e presentano:

Aspetto limpido, colore rosso-arancione con schiuma giallognola, reazione acida. Densità 1025. Col metodo del Gmelin si nota la presenza di abbondanti pigmenti biliari, e col saggio di Moore si riscontrano delle traccie abbastanza sensibili di glucosio (più dell'1 per cento).

Per questi fatti fu diagnosticato un neoplasma della testa del pancreas, e quindi fu prescritta una cura sintomatica.

Però l'infermo si aggravò rapidamente; le vomiturazioni si fecero frequenti, l'itterizia aumentò, l'ascite crebbe rapidamente.

Le feci si fecere dissenteriche, l'orina continuò, sia nella quantità che nei principii estranei, uguale a quella descritta; la febbre lenta e costante, e qualche vomito afflissero l'infermo che nel marasma soccombette il 6 settembre 1899.

Autopsia. — Due giorni dopo procedetti all'autopsia.

Trovai la pelle d'una tinta itterica caratteristica; l'addome fortemente gonfio; gli arti inferiori leggermente edematosi.

Pannicolo adiposo completamente scomparso, sistema muscolare fortemente ipotrofico, disegnandosi ottimamente le ossa dello scheletro.

Aperto l'addome sulla linea mediana venne fuori un'enorme quantità di liquido, circa dieci litri, limpido sieroso e di un colore giallo-verdastro.

Il fegato non sborda dagli archi costali che solo un dito trasverso; lo stomaco è flaccido, quasi vuoto e sotto di esso si sente un corpo abbastanza duro e liscio. La cistifellea è idropica e contiene circa 400 cmc. di liquido verdastro-scuro, denso: nessun corpo estraneo trovasi in essa.

Sollevando lo stomaco, dove non si percepisce alcuna tumefazione, trovo la testa del pancreas della grandezza di una melarancia, di forma sferica a superficie liscia e dura, elastica al tatto: è situata nella concavità del duodeno a cui è strettamente aderente. Il dotto biliare ed il pancreatico sono compressi da essa. Le aderenze infiammatorie col duodeno sono tanto estese e forti che per estirpare il pancreas mi è giuocoforza asportare anche parte delle pareti intestinali.

Niente trovo nel peritoneo, nell'omento e nella milza.

Nel fegato però riscontro una ventina di noduli circa, alcuni della grandezza di una noce e più, altri più piccoli, e moltissimi quanto un cece: tre dei più grossi confluiscono formando una figura stellata. Tutti i noduli presentano un colore giallognolo-oscuro, e sono di consistenza duro-elastica. Presentano limiti distinti.

Negli altri organi niente osservo; solo nelle porzioni superiore dell'intestino tenue e nel duodeno le pareti intestinali sono fortemente iperemiche e piene di muco.

Il tumore della testa del pancreas ha forma rotonda, nettamente limitata, sì che sembra incapsulato. La consistenza è duro-elastica.

La superficie del taglio è di color bianco-grigiastro. Non presenta macroscopicamente ulcerazione alcuna.

I noduli metastatici del fegato presentano anch'essi i caratteri del tumore principale.

Il tumore viene indurito in liquido di Muller.

***

Facendo delle sezioni microscopiche del tumore noto che esso è circondato da una zona d'infiltrazione nucleare: le cellule sono sparse in mezzo ad uno stroma di tessuto connettivo abbastanza sviluppato.

Gli elementi hanno generalmente forma rotonda, e pur non essendo piccolissimi, possiamo però dire che il tumore appartiene ai sarcomi parvo-cellulari.

Invece gli elementi cellulari dei noduli metastatici del fegato sono grandissimi, raggiungendo la grandezza di grosse cellule ganglionari, con uno o più nuclei, alcuni dei quali sono in ipercromatolisi.

Queste cellule sono sparse disordinatamente in una trama di tessuto connettivo discretamente sviluppato. I tumoretti del fegato appartengono quindi ai sarcomi magno-cellulari.

Il resto della sostanza epatica costantemente mi ha mostrato al microscopio dei bellissimi trombi venosi costituiti di cellule sarcomatose (piccole) coi caratteri di quelle osservate nel tumore della testa del pancreas.

Alcune vene mostrano ancora le pareti integre; altre invece hanno perduto completamente o in parte le cellule dello strato endoteliale dell'intima.

I dottolini biliari sono ripieni di bile coagulata.

Il fatto che a prima vista risalta è la differenza rimarchevole tra le cellule sarcomatose del tumore primitivo e quelle dei noduli metastatici.

Il tumore pancreatico indubbiamente per la vena pancreatica duodenale ha prodotto embolie metastatiche nei rami terminali della vena porta; e difatti le cellule che costituiscono i trombi venosi somigliano per forma e grandezza a quelle riscontrate nel tumore

del pancreas. Adunque la variazione nella grandezza le cellule sarcomatose l'hanno subìta ulteriormente nel tessuto epatico.

Quale la ragione? A noi ci sfugge. Siccome le cellule piccole sarcomatose e le grandi rappresentano rispettivamente l'elemento embriologico e l'elemento giovane, niente di difficile, che il primo si sia potuto cambiare precocemente nel secondo, sia per l'ostacolata circolazione sanguigna, che per il marasmo generale dell'individuo. Del resto a noi è ancora poco nota la ragione biologica come questo mutamento avvenga.

***

Dopo avere brevemente accennato i più importanti fatti, credo utile dal lato clinico fare alcune brevi osservazioni sulla diagnosi di sede e di natura dei tumori della testa del pancreas.

Il dott. Zoja dell'Università di Pavia, facendo la descrizione di alcuni casi di carcinoma della testa del pancreas (*Policlinico*, 1899, M. 7), conclude che clinicamente si possono distinguere tre forme:

1° Forma a sviluppo postero-inferiore, per cui si hanno fenomeni di compressione della vena cava, e mancano quelli di occlusione del dotto coledoco, del pancreatico e del duodeno.

2° Forma a sviluppo superiore, per cui si possono avere sintomi di occlusione del coledoco solo o accompagnati da quelli di stenosi pilorica o sottopilorica.

3° Forma a sviluppo laterale destro in cui si hanno sintomi d'occlusione del coledoco e del pancreatico.

Se questa classificazione clinica delle forme dei tumori della testa del pancreas può accettarsi per i carcinomi, è assolutamente inutile nelle rare forme di sarcoma e di adenoma di esso.

In clinica però quello che più c'importa è la diagnosi di sede di un tumore e la diagnosi di natura.

Io appunto sulla scorta del mio caso e di quelli pubblicati da tanti autori discuterò brevemente la sintomatologia dei tumori del pancreas.

I sintomi che dánno i tumori della testa del pancreas possono essere o direttamente dati da essi (alterazione diretta della funzione dell'organo), o indirettamente (per compressione sugli organi limitrofi).

Fra i sintomi diretti ne troviamo alcuni costanti, altri incostanti. Fra i primi trovo:

La *steatorrea* e l'*azotorrea* che indubbiamente dipendono dalla mancata digestione degli alimenti per assenza di succo pancreatico: esse sono certamente dovute o a distruzione glandolare o ad occlusione del dotto pancreatico.

Il *dimagramento* rapido è uno dei sintomi più costanti nei tumori della testa del pancreas. Non si sa da che provenga; forse il pancreas distrugge delle sostanze dannose all'organismo; quasi la sua funzione sarebbe analoga a quella della glandola tiroide.

Il *dolore* è anch'esso uno dei sintomi importanti e da tenersene gran conto. Esso è intrinseco negli epiteliomi, ha carattere lancinante ed è accessionale; nei

sarcomi invece è continuo, gravativo, urente, dovuto a compressione di filetti nervosi. Negli epiteliomi però oltre al dolore lancinante caratteristico si può associare il continuo e gravativo per compressione come nei sarcomi.

Il dolore non manca mai: è però variabile nella sua intensità.

Tra i sintomi incostanti trovo:

Il *diabete* mellito o insipido; trovasi in moltissimi casi ma non si è saputa dare una spiegazione perchè avvenga. Il Zoja presenta otto casi di carcinoma della testa del pancreas, di cui parecchi con occlusione completa del dotto pancreatico; eppure nelle urine non trovò mai glucosio.

Io nel mio caso (sarcoma) l'ho trovato ma non in quantità considerevole. Da che dipende non si sa. Si è trovato spesso nelle lesioni del pancreas con cui certo starà in relazione.

Il *tumore* quando si percepisce sotto il retto di destra è un criterio importante, specie in relazione agli altri sintomi sopradescritti. Il tumore ha superficie liscia o bernoccoluta, è poco spostabile coi movimenti respiratori, mentre le inspirazioni profonde lo allontanano dalla mano che palpa. Sta sempre lungo la linea parasternale di destra e nella regione media dell'epigastrio.

Il *colorito bronzino della pelle* è stato anch'esso messo in relazione colle alterazioni del pancreas; ma è un sintomo molto incostante.

L'*enterite* invece è frequentissima: si sviluppa senza causa alcuna e non migliora assolutamente anche colle più scrupolose cure Certo dipenderà dall'assenza del succo pancreatico e dalla diminuita digestione.

Tra i sintomi indiretti sono:

La *scialorrea* non è costante: forse sarà un fenomeno di simpatia tra la glandola salivare dell'addome e quelle della bocca. Quando esiste però è un sintomo importante.

L'*occlusione del dotto coledoco* è anch'esso un fenomeno quasi costante: per essa troviamo itterizia cronica e colemia, ipo ed abilinia e feci saponacee. Conseguenza naturale dell'occlusione del coledoco è l'idropisia della cistifellea, la quale è sempre spostata verso destra sì da arrivare fino alla linea ascellare anteriore.

L'*enterorragia* può esser dovuta o ad ulcerazione del tumore (epitelioma) o a stasi della vena porta per trombosi metastatica (sarcoma). In questo caso osservasi sempre anche l'ingorgo delle vene emorroidarie e l'ascite.

Il *vomito* è anch'esso uno dei sintomi che si riscontrano frequentemente. Può essere sintomo di stenosi duodenale per compressione diretta del tumore, o come fenomeno riflesso, o per metastasi cancerosa al piloro

La *compressione sulla vena cava* produce edemi negli arti inferiori. Io veramente non arrivo a persuadermi come un tumore del pancreas possa comprimere la cava. Nel mio caso, il tumore era abbastanza grosso, e i leggieri edemi che si ebbero negli ultimi giorni credo siano dovuti più al marasma che alla stasi negli arti inferiori.

Con una sindrome fenomenica così chiara quasi sempre si può arrivare a fare la diagnosi di tumore della testa del pancreas. Un solo sintomo però

non dice nulla; insieme ad altri sopra enumerati diventa d'importanza capitale.

Quantunque rari siano i sarcomi, pure, quando si può, importante sarebbe farne la diagnosi in vita.

Con la sintomatologia suddescritta, accertato trattarsi di tumore della testa del pancreas, avremo che:

La *sindrome fenomenica* è più chiara nei sarcomi per la regolarità del loro sviluppo che negli epiteliomi.

Il *decorso* è più rapido nei sarcomi che negli epiteliomi.

Il *dolore* negli epiteliomi è accessionale e lancinante: nei sarcomi gravativo e urente.

Il *tumore*, quando si percepisce negli epiteliomi, ha in generale superficie bernoccoluta; nei sarcomi la superficie è liscia.

La *metastasi* avviene più rapida negli epiteliomi; più tardi nei sarcomi. Nei primi si ha presto metastasi glandolare, nei sarcomi non si ha mai.

L'*ascite* si trova in ambedue i tumori; ma mentre negli epiteliomi il liquido è pochissimo (al massimo 1000-1500 cc.) dovuto sempre alla carcinomatosi del peritoneo, nei sarcomi l'ascite è data da stasi nella vena porta per piletrombosi, perciò si ha rapido versamento di liquido nella cavità addominale e in quantità considerevole, insieme a stasi nei vasi intestinali.

Queste poche considerazioni fino ad un certo punto possono renderci manifesta la diagnosi di natura e di sede dei tumori maligni della testa del pancreas.

Disgraziatamente però, quando è già manifesta, è impossibile poter intervenire chirurgicamente per lo sviluppo avanzato del tumore.

È desiderabile quindi che presto possa venire in nostro aiuto qualche nuovo dato obbiettivo per la diagnosi precoce dei tumori maligni della testa del pancreas.

Diritti di proprietà riservati. — *L'Amministrazione avverte che procederà contro quei giornali che riporteranno lavori pubblicati nel* **POLICLINICO** *o che pubblicheranno sunti di essi senza citarne la fonte.*

Tip. Nazionale di G. Bertero. L. Trimani, *segr. resp.*

(52)

Anno VII. Roma, 15 maggio 1900 Vol. VII-C. (fasc. 5).

IL POLICLINICO

SEZIONE CHIRURGICA

ORGANO DELLA SOCIETÀ ITALIANA DI CHIRURGIA

DIRETTO DAL

Prof. FRANCESCO DURANTE

Direttore del Regio Istituto Chirurgico di Roma

SOMMARIO.

I. **Dott. Roberto Alessandri** - *Alcune osservazioni sul trattamento delle fratture della rotula antiche guarite con callo fibroso e funzione imperfetta dell'arto.* — II. **Dott. Francesco Parona** - *Contributo allo studio delle lussazioni volontarie.* — III. **Dott. Giov. Batt. De Rosa-Cotronei** - *Ricerche sperimentali intorno alla disinfezione a scopo chirurgico del retto mediante l'uso dell'acqua ossigenata.* — IV. **Dott. Odoacre Torri** - *La tiroide nei morbi infettivi.*

I.

Istituto Chirurgico della R. Università di Roma
diretto dal Prof. F. DURANTE

Alcune osservazioni sul trattamento delle fratture della rotula antiche guarite con callo fibroso e funzione imperfetta dell'arto

per il Dott. ROBERTO ALESSANDRI
Aiuto di Clinica e libero docente di patologia chirurgica.

Le fratture della rotula hanno costituito e costituiscono ancora un argomento di discussione sempre aperto fra i chirurgi, per quel che riguarda in special modo la cura.

Io non intendo però occuparmi partitamente del trattamento delle fratture recenti. Voglio soltanto accennarne quanto basta per richiamare l'attenzione sulla varietà dei disturbi, che si hanno dopo la guarigione della frattura, quando questa avviene con divaricamento dei frammenti più o meno notevole e loro unione per tessuto fibroso, e sul modo di provvedervi, argomento che come si vede interessa più davvicino l'ortopedico che il traumatologo.

Sembrava che la sutura dei frammenti ossei in primo tempo, data la quasi sicurezza dell'operazione dal lato asepsi, dovesse far dimenticare e porre nello armadio storico fra i ferri vecchi tutto il bagaglio di apparecchi, uncini, griffes, fasciature a cifra, ecc, di cui il solo elenco costituirebbe un lavoro bibliografico ponderoso ed immane.

Invece malgrado la strenua campagna sostenuta dal Lucas Championnière e da altri valenti ed in Italia specialmente dal Ceci, la sutura trova ancora delle diffidenze e delle opposizioni tenaci.

Basta leggere quella specie d'inchiesta che ha fatto il Powers (*Annals of Surgery*, july 1898), domandando il parere di settantuno fra i migliori chirurgi americani, di cui se parecchi (9 cioè il 13 %) si sono dichiarati per l'intervento (sutura dei frammenti) in tutti i casi di diastasi, altri (41 cioè il 56 %) pur accettandolo lo hanno circondato di molte riserve, limitandolo a casi e indicazioni speciali; altri infine (21 cioè il 28 %) lo respingono, preferendo senz'altro l'antico trattamento incruento con uno dei tanti metodi adoperati; i più numerosi colle griffes di Malgaigne.

E credo che ugual risultato si avrebbe, se si raccogliessero le opinioni e le esperienze dei nostri migliori chirurgi.

L'apparecchio, ad esempio, che il prof. Costanzo Mazzoni adoperava, appare, nella sua semplicità, molto logico ed efficace, e il prof. Durante attesta di averne veduti, ed avuti egli stesso, risultati eccellenti.

I frammenti della rotula divaricati vengono riportati a contatto, se necessario sotto narcosi, fissati con una fasciatura ad 8 in cifra e mantenuti da un assistente che fa pressione coll'indice e il medio di ambe le mani sugli angoli della rotula, vale a dire lateralmente ai due frammenti superiore ed inferiore. L'operatore continua l'applicazione dell'apparecchio gessato a cifra 8, mentre l'assistente solleva uno per volta le dita per far passare la fascia, riprendendo subito la pressione; in modo che quando il gesso ha fatto presa, nei punti dove furono applicate le dita, restano quattro infossamenti che a guisa di chiodi non permettono ai frammenti di spostarsi; queste impressioni vengono poi anche riempite di gesso per maggior solidità.

Certamente quando il divaricamento è notevole e la riduzione non si ottiene, o il contatto dei frammenti ossei è impedito per soverchia distensione dell'articolazione (emartro) o per interposizione di tessuto fibroso, cosa quasi ordinaria secondo alcuni (Lucas Championnière), o per il così detto rovesciamento dei frammenti, essendo in condizioni favorevoli d'ambiente e d'assistenza, la sutura ossea è la più sicura, avendosi con essa anche il grande vantaggio di poter usar precocemente il massaggio e imprimere anche ben presto movimenti, che affrettano la formazione del callo e facilitano il completo ritorno della funzionalità dell'arto.

***

La possibilità però d'un'infezione — e se ne contano parecchi casi con esito in anchilosi del ginocchio, e talora finiti con l'amputazione della coscia o colla disarticolazione dell'anca, e perfino casi di morte per setticoemia o piemia — ha fatto indietreggiare molti dall'apertura del focolaio di frattura, e pur nella convinzione che il trattamento migliore consista nel portare a contatto e fissare i frammenti con suture dirette o mediate o con altri mezzi meccanici, hanno cercato di ottenerlo, limitando più che è possibile la lesione esterna.

Il processo stesso del MALGAIGNE colle sue griffes s'avvicina a questi, poichè gli uncini vanno ad impiantarsi nei frammenti attraverso la pelle.

Anche DIEFFENBACH piantava delle cavicchie attraverso la pelle nei due frammenti e li stringeva insieme fissandoli.

Il VOLKMANN propose la sutura tendinea fatta a traverso la pelle; con un ago curvo armato di fil d'argento si traversa il legamento rotuleo vicino al margine osseo inferiore della rotula; uno simile traversa il tendine del quadricipite all'inserzione, e si stringono i fili sui due lati, attorcigliandone i capi su un batuffolo di garza.

Il KÖRTE (*Deut. med. Woch.*, luglio, 13, 1893) ha adoperato e sostiene questo metodo.

Anche KOCHER (1880) fa una legatura metallica che circonda la rotula, comprendendo la pelle nell'ansa. Egli stesso ha però in seguito abbandonato il processo.

Invece di questi processi percutanei il CECI primo propose una sutura diretta dei frammenti praticata tutta sottocutaneamente.

Egli comunicò il suo metodo al II Congresso della Società italiana di chirurgia (1885). Lo pubblicò poi nella *Deut. Zeits. f. Chir.* del febbraio 1888. Comunicò i risultati di 14 casi al Congresso francese di chirurgia nel 1892.

GRASSI ultimamente (*La Clinica Moderna*, 1898, nn. 38-39) ne ha riportati altri tre casi della rotula e uno dell'olecranon.

Il processo, che l'A. chiama di osteorrafia sottocutanea metallica perduta, consiste in una sutura ossea a cifra 8 fatta con filo d'argento, che unisce in croce i frammenti e li circonda.

Per compierla l'A. ha costruito uno strumento apposito, una specie di perforatore, che consiste in un'asta cilindrica di circa 2 mm. di diametro, lunga 78 cm., con l'estremità foggiata a scalpello e crunata. Con questo conduttore armato del filo perfora l'osso partendo da uno degli angoli inferiori e fuoriuscendo dall'opposto superiore; riprende il filo collo strumento introdotto in corrispondenza dell'altro angolo superiore, e da questo perfora di nuovo l'osso in croce sino all'angolo inferiore dell'altro lato; da qui il filo vien portato rasente al margine inferiore al primo punto d'introduzione, annodato e affondato.

Derivazioni di questo e dei precedenti sono più o meno tutti i processi posteriori.

MAYO ROBSON (*Brit. med. Journ.*, marzo 30, 1889) passa una robusta spilla trasversalmente attraverso il tendine del quadricipite vicino al margine superiore della rotula e un'altra attraverso il legamento rotuleo, e lega fra loro sui lati le punte sporgenti dalla pelle.

ANDERSON (*Lancet*, luglio 2, 1892) fa lo stesso, soltanto le spille sono passate attraverso il rivestimento fibro-periosteo dei frammenti.

STIMSON (*New-York med. Journ.*, maggio 10, 1890) ha adoperato la sutura sottocutanea mediata con seta fra il tendine e il legamento rotuleo. Ha però poi abbandonato il processo per uno aperto, che vedremo poi.

Anche in tutto o quasi simile a quello del CECI è il processo di BUTCHER (*Brit. med. Journ.*, 1892, p. 904).

Il Barker (*Lancet,* aprile 18, 1896) pure circonda con un filo di seta o di argento i frammenti con un processo simile a quello del Kocher, soltanto è tutto sottocutaneo.

Un processo che può dirsi di transizione con quelli allo scoperto è quello di Ryerson Fowler (*Annals of Surgery*, 1895, 1. p. 621), che adopera una specie di uncino di Malgaigne, ma semplice invece che doppio, e che infigge direttamente sul frammento inferiore messo allo scoperto, mentre fissa quello superiore attraverso la pelle; l'operazione si fa dopo qualche giorno dal trauma, e le superfici ossee, prima di essere portate a contatto, vengono sbarazzate dei tessuti interposti e cruentate.

Tutti questi processi però hanno il difetto comune che, mentre non danno il sicuro vantaggio che si ha coll'apertura larga della regione (allontanamento di lacinie di tessuto interposte, contatto diretto della linea di frattura senza rovesciamento di frammenti, ecc.), espongono pur sempre all'infezione attraverso i tramiti dei fili o le incisioni anche limitate.

Del metodo diretto all'aperto, il primo sostenitore può dirsi lo stesso Lister, che operò così nel 1877.

Lucas Championnière ne è uno dei più ferventi sostenitori: egli adopera dei fili metallici, per lo più due, che passano obliquamente nei due frammenti e li riuniscono.

Wolff (*Deut. med. Wochenschritft*, maggio 14, 1891), invece dei fili metallici, infigge nei due frammenti due chiodi, che vengono poi stretti e fissati con un filo d'argento.

Kittredge (*Boston Med. and Surg. Journ.*, novembre 19, 1891) adopera pure due chiodi, ma posti a cavalcioni della linea di frattura.

Doebbelin (*Deut. Zeitsch. f. Chir.* Bd. 49, p. 461) e Stokes (*Brit. med. Journ.*, 1898, 3 dicembre) fanno la sutura diretta, passando i fili in fori praticati nei due frammenti; ma, invece di adoperare fili metallici, usano il catgut o la seta, perchè, secondo loro, sono meglio tollerati.

Alcuni però si oppongono risolutamente al passaggio dei fili metallici o no attraverso l'osso, che è necessario perforare con trefine, e usano allora dei processi di riunione mediata, che ricordano molto quelli sottocutanei.

Il cosiddetto *cerclage de la rotule*, che il Léjars propose e il Berger (*Société de Chir. de Paris*, 1892) raccomanda vivamente, non è in fondo che molto simile al processo del Ceci.

Il Ceci stesso del resto (v. Grassi, l. c) in un caso di refrattura ha adoperato il suo metodo di sutura a cifra 8, all'aperto, con incisione obliqua anteriore della regione del ginocchio.

Stimson (*Annals of Surgery*, 1898, 2, p. 216) sostiene che il perforare l'osso per passarvi dei fili metallici, oltrechè lungo e pericoloso, non è affatto necessario; l'idea che l'azione del quadricipite possa allontanare di molto i frammenti non è giusta. Egli adopera pochi punti di seta o anche di catgut fra il periostio lungo i margini di frattura, oppure un solo punto di catgut o di seta fra il tendine del quadricipite e il legamento rotuleo, passato in modo che tutti

e due i capi restino sulla faccia anteriore dell'osso. E dice di aver visto parecchi casi, in cui nella prima settimana si ebbero accessi violenti di *delirium tremens*, senza che i frammenti si allontanassero, benchè la riunione fosse sostenuta soltanto dai pochi punti di catgut.

Haynes (*New York med. Journ.*, 1898, 3 sept.) fa una specie di sutura a borsa con due fili di seta; il primo è introdotto su uno dei margini del frammento superiore a livello della linea di frattura, e portato in alto riuscendo dall'angolo superiore dell'osso, introdotto di nuovo vicino al punto di uscita costeggia il margine superiore dell'osso, e ritorna in basso per riuscire in un punto simmetrico al primo punto d'introduzione, a livello della frattura; questo filo circonda cioè il frammento superiore; così si fa con un altro filo pel frammento inferiore e poi si legano insieme i capi stringendo fortemente in modo da portare a contatto le superfici ossee cruente. È cioè sempre un processo di cerclage.

Crary e Parker Sims preferiscono il catgut. Ball (*Practitioner*, May 1898) adopera una specie di treccia formata da otto fini fili di acciaio che ha il vantaggio di essere solidissima, non arrotolarsi, ed essere molto flessibile, se si raffredda lentamente dopo averla portata al rosso.

Tutti questi processi e molti altri che modificano piccole particolarità di tecnica, tendono tutti ad evitare la guarigione della frattura con callo fibroso, e certamente, quando si possa escludere il pericolo d'un'infezione, la sicurezza della guarigione con produzione di riunione ossea dei frammenti è massima.

Il Lucas Championnière dice anzi che specialmente colla sutura metallica si ottiene non soltanto una restitutio completa della solidità della rotula, ma una rotula più resistente di quello che era prima della frattura, poichè è consolidata da una specie di armatura metallica.

Quando non si possa o non si voglia ricorrere alla sutura all'aperto, egli dice che non bisogna mai adoperare gli apparecchi di qualunque genere siano, perchè non si può mai ottenere con essi la guarigione con callo osseo, avendo egli osservato in tutti i casi in cui ha operato — e sono molti — un'interposizione di tessuto fibroso fra le superfici di fattura.

Inoltre vi è sempre un forte emartro e infiltrazioni sanguigne periarticolari, che unite all'immobilizzazione prolungata necessaria cogli apparecchi, lasciano l'arto e l'articolazione nelle condizioni più sfavorevoli. Perciò quando la sutura non si faccia, egli è fautore del metodo di Metzger, sostenuto caldamente dal Tilanus, del trattamento cioè col massaggio, senza nessun apparecchio fissatore.

Il Tilanus comunicò il suo metodo al Congresso francese dell'82, e il Lucas Championnière consente con lui, che pur avendosi in questo caso come in tutti gli altri non operati la guarigione sempre per callo fibroso, si ha il vantaggio di abbreviare il trattamento, favorendo il riassorbimento dell'emartro e combattendo l'ipotrofia muscolare dell'arto.

L'inconveniente maggiore della guarigione per callo fibroso è secondo i sostenitori della sutura diretta metallica la possibilità che il tessuto fibroso interposto subisca col tempo un allungamento come avviene di tutte le cicatrici, e

le condizioni funzionali quindi, invece di andar migliorando per il rinvigorimento graduale dell'azione muscolare, vadano peggiorando per la continua distensione della leva osteo-tendinea di inserzione.

Chiunque però ha veduto molti di questi infermi deve pur riconoscere che non sempre avviene così. L'interposizione di tessuto fibroso fra i frammenti, che secondo il Lucas-Championnière è sempre presente, non esiste invece in tutti i casi; e le guarigioni con callo osseo ottenute molto spesso coi processi sottocutanei di sutura (Ceci, Stimson, ecc.; vedi) lo provano all'evidenza.

Inoltre, anche quando la guarigione avviene per callo fibroso, non sempre si ha la distensione successiva di questo. Ogni chirurgo ha esempi di questo genere. Io posso riportare un caso tipico, capitato quest'anno nell'ambulatorio della clinica, e che presentai nel mio corso di Ortopedia.

Si trattava di un giovane che da tre mesi aveva riportato frattura della rotula per strappamento, in modo che il frammento superiore rimasto attaccato al tendine del quadricipite retratto era piccolo, mentre il frammento inferiore comprendeva quasi tutto il corpo della rotula. La frattura era guarita mercè l'interposizione di un tessuto fibroso che univa i due frammenti, e che si misurava lungo circa 4 cm.

L'individuo aveva forte limitazione funzionale, specialmente nei movimenti di flessione, e impotenza quasi assoluta a sollevare il peso del corpo a ginocchio flesso per portarlo in estensione (salire le scale). V'era notevole ipotrofia muscolare specialmente del quadricipite.

Data l'epoca recente della frattura consigliai il massaggio, sperando in un progressivo miglioramento della funzione malgrado l'esistenza e la lunghezza notevole del callo fibroso. Ed infatti i movimenti sono divenuti sempre più facili, ed ora l'individuo cammina bene senza quasi disturbi di sorta.

Molti casi sono pure riportati di nuove fratture dopo la guarigione della prima con riunione fibrosa di frammenti, in cui si è avuta la rottura dell'osso o il distacco del tendine rotuleo, mentre il callo fibroso ha resistito.

Il Murray (*Brit. med. Journ.*, 26 marzo 1898) riporta il caso di un operaio di 29 anni che guarito di una frattura della rotula con callo fibroso, riportando dopo sei mesi una nuova caduta sulla regione, ebbe il distacco del legamento rotuleo dall'inserzione ossea, mentre il callo fibroso resistette.

Questo dimostra la solidità dell'unione fibrosa, e come si possa avere un risultato ottimo anche quando non è avvenuta la consolidazione ossea dei frammenti.

***

È mestieri dunque riconoscere che la varietà dei risultati funzionali, dopo guarita la frattura, è molto grande, e questa è certamente una delle ragioni più forti delle diverse opinioni sul trattamento.

Fratture guarite con forte divaricazione dei frammenti e callo fibroso talora esteso, non danno spesso disturbi funzionali gravi e i malati col tempo e con cure adatte migliorano a tal punto nel camminare e anche nel salire e scendere

le scale, che sono i movimenti più difficili, da ritenersi perfettamente o quasi normali.

Fibbi, nell'VIII Congresso della Società italiana di chirurgia (ottobre 1891), comunicò un caso di funzione normale in un individuo in cui i frammenti della rotula erano a 10 cm. di distanza e senza unione fibrosa; e Tansini ne accennò uno del tutto simile.

Viceversa esistono casi, in cui i frammenti sono a poca distanza, il callo fibroso interposto non è lungo, eppure gl'infermi hanno sempre impedita la funzione dell'arto e certi movimenti attivi rimangono del tutto impossibili.

La ragione anatomica di queste varietà di esito non è ancora del tutto chiarita.

Secondo alcuni l'importanza maggiore sarebbe data dal grado di retrazione del quadricipite estensore.

Questa in un certo grado si ha sempre, e la contrazione del robusto ventre muscolare è appunto la causa, talora persino della stessa frattura, in ogni caso poi dell'allontanamento dei frammenti.

Quando questa retrazione diviene permanente e raggiunge un grado rilevante, mentre per la prolungata inerzia dell'arto, e deficienza di cure rivolte al mantenimento della contrattilità della fibra muscolare, questa si atrofizza e degenera in grasso, si hanno appunto disturbi funzionali molto gravi, che non si riesce mai a vincere completamente.

Quando invece il potere contrattile della fibra muscolare non è del tutto esaurito, e resta ancora un margine oltre la retrazione inevitabile avvenuta in primo tempo e resa stabile per la guarigione dei frammenti a una certa distanza fra loro, e oltre a ciò l'inerzia non si prolunghi di troppo o cure immediate e successive vengano rivolte al mantenimento della nutrizione e dell'energia del muscolo, si possono avere risultati funzionali buoni che divengono ottimi, anche quando la frattura è guarita con callo fibroso interposto, talora di lunghezza rilevante.

Il Tilanus da tempo richiamò l'attenzione su questo fatto, e si fondò appunto su di esso per insistere sui vantaggi del metodo da lui proposto del solo massaggio nel trattamento di queste fratture; ed è indubitato che esso costituisca un fattore della massima importanza, e cui è necessario sempre por mente nella cura e nella prognosi.

Ma esso non può essere il solo, e in alcuni casi, malgrado non esista in grado molto forte, i disturbi funzionali persistono: e spesso, mentre per solito l'atrofia da inerzia e la retrazione anche presenti si vincono col tempo e colle manovre ed esercizi prolungati ed adatti, non si ottiene il risultato, e la funzione non migliora come dovrebbe.

Si è pensato a lesione nervosa, ma mi sembra difficile poter ammettere una causa di questa natura. La maggior parte delle fratture rotuliene avvengono per trauma diretto sul ginocchio, e non si può pensare a lesione dei nervi che presiedono al trofismo dei muscoli anteriori della coscia.

Lo Stimson dice che l'importanza maggiore è la impedita o diminuita di-

scesa del frammento superiore per la retrazione delle porzioni laterali e superiori della capsula, che restano unite ad esso e che lo fissano al di sopra dei condili. In questi casi infatti il movimento di estensione è in genere possibile, difficile invece è quello di flessione.

Egli sostiene perciò che nel trattamento di questi casi, piuttosto che occuparsi del callo fibroso interposto fra i frammenti, bisogna pensare per avere un buon successo funzionale a liberare la capsula dalle aderenze formatesi in modo da render libera la discesa del frammento superiore, e nel caso ciò non fosse possibile, val meglio asportare addirittura questo frammento.

A conferma di questa sua idea ricorda come sia stato dimostrato che l'asportazione parziale e anche totale della rotula non abolisca la funzione del ginocchio, che anzi questa si può ristabilire perfettamente bene per mezzo delle unioni laterali aponevrotiche del quadricipite.

Del resto un caso clinico è riportato dallo Chaput, operato con successo.

Recentemente il Vallas (*Révue de chirurgie,* 10 ottobre 1899) ha richiamato più precisamente l'attenzione sull'importanza della lacerazione dei legamenti alari, delle espansioni aponevrotiche laterali della rotula per la prognosi della guarigione della frattura e specialmente dell'esito funzionale.

Egli ha fatto esperimenti sul cadavere, sezionando ora semplicemente la rotula e lasciando integri i piani fibrosi all'intorno, e in altri casi aggiungendo alla scontinuità dell'osso la sezione delle espansioni aponevrotiche laterali.

Mentre nel primo caso anche con sforzi energici non si riusciva ad ottenere un allontanamento dei frammenti maggiore di 3 cm., nel secondo si aveva facilmente una divaricazione perfino di 8-10 cm.

Queste esperienze sono realmente molto importanti, tanto più che coincidono col fatto clinico, cui anche il Vallas accenna, che nei casi di frattura per caduta, quando l'infermo è stato senz'altro soccorso, per lo più il divaricamento dei frammenti non è grande, mentre se esso si è rialzato e ha tentato di muovere qualche passo, per la contrazione del quadricipite e la consecutiva lacerazione delle espansioni fibrose laterali, la deformità si è sempre immediatamente aumentata.

Però mi sembra necessario accennare che tutto ciò non spiega in modo completo la differenza dell'esito funzionale nei diversi casi, anzi starebbe in contradizione coll'osservazione clinica, che talora, anche con divaricamento forte, che sarebbe, secondo gli esperimenti del Vallas, legato sempre a lesione delle espansioni laterali, vi è funzione buona e anche perfetta, mentre in altri casi in cui il divaricamento è minimo, e quindi i piani fibrosi all'intorno integri o quasi, la funzionalità lascia sempre molto a desiderare, e i disturbi non migliorano.

Comunque sia, egli propone il suo metodo, che consiste nella sutura dei soli piani fibrosi laterali, che porta necessariamente a contatto anche le superfici di frattura dei frammenti.

Si evita così la sutura ossea che richiede più tempo e manovre più complesse.

Ma in questa senza dubbio la sicurezza è maggiore che non nella semplice

sutura delle parti fibrose circostanti; senza contare che quanto pretende il Vallas, che suturate queste, si portino e si mantengano a contatto perfetto i frammenti ossei, si può ripetere e più sicuramente nel caso inverso; che cioè, fatta la sutura ossea della rotula fratturata, se esistono lacerazioni trasversali delle aponevrosi laterali, queste vengono riportate a contatto senz'altro, e la guarigione quindi avviene nelle condizioni migliori; che se l'avvicinamento non fosse perfetto, è facile ed ovvio, anche senza prestabilita intenzione, dare qualche punto di affrontamento da un lato e dall'altro dell'osso.

Questo del resto s'è già praticato, e parecchi autori ne parlano chiaramente prima di lui. Si veda l'articolo dello Stimson e il capitolo del trattato del Duplay e Reclus.

Più sicuro certamente e del processo del Vallas e di quello secondo dello Stimson, i quali, checchè ne dicano gli AA., ci sembrano sempre offrire poca resistenza ad una possibile divaricazione dei frammenti, è quello che parecchi anni fa (1893) propose ed adoperò P. Ferraresi (Tenoplastica, per recisione di antica data del legamento rotuleo, dal tendine del quadricipite estensore - Applicazione dello stesso processo modificato nelle fratture dell'olecranon e della rotula e più specialmente in quelle comminute. *Boll. della Soc. Lancis. degli Osp. di Roma*, anno XIV), prima in un caso di recisione del tendine rotulieno d'antica data, e poi estese alle fratture recenti della rotula, specialmente se comminute. Con esso si evita appunto la sutura ossea diretta dei frammenti, mentre questi vengono mantenuti solidamente in contatto, e l'apposizione delle suture obbliga alla riunione dei piani fibrosi laterali, cui il Vallas dà e giustamente tanta importanza.

Questi forse non conosceva, certo nel suo lavoro non ricorda il processo del Ferraresi, sorte del resto ordinaria di quanto si fa e si pubblica in Italia.

Il processo che l'A. chiama di tenoplastica, consiste nello scoprire la regione anteriore del ginocchio e la parte inferiore dell'anteriore della coscia con una incisione longitudinale mediana, mettere a nudo il robusto e largo tendine del quadricipite estensore, isolarne e dissecarne dall'alto al basso e lungo la linea mediana una lista lunga circa 10 cm., larga 2, e spessa 5 mm. discendendo colla dissezione fino al margine superiore della rotula.

La soluzione di continuo che rimane nel tendine dopo la dissezione di questa lista viene colmata col ravvicinamento dei margini laterali del tendine per mezzo di punti staccati.

Fatto questo si incide il periostio della rotula longitudinalmente lungo la linea mediana per tutta la lunghezza dell'osso e lo si scolla sui lati. Si scava ora colla sgorbia un solco longitudinale sulla rotula, largo 2 cm, profondo 5 mm., in cui si adagia la lista tendinea già dissecata, rovesciandola in basso, e fissandovi sopra con punti di sutura il periostio scollato.

Il margine inferiore della lista tendinea sporgente dal margine inferiore della rotula si sutura infine col moncone del legamento rotuleo impiantato alla tuberosità tibiale e la continuità della leva muscolare è ristabilita.

Il dott. Ferraresi eseguì questo processo la prima volta nel dicembre 1893

in un individuo con recisione antica del tendine rotuleo con esito completo. Pensò poi di applicarlo con una lieve modificazione alle fratture della rotula ed estenderlo anche a quelle dell'olecranon, specialmente nelle fratture comminute, in cui la sutura ossea diretta riesce talora molto difficile o impossibile per lo spezzettamento dei frammenti, e molto mal sicura l'unione.

Il lembo dissecato dal tendine in questi casi è più sottile e largo in modo da poter coprire tutta la superficie della rotula; del resto l'operazione è semplicizzata; poichè non è necessario sgorbiare l'osso nè scollare il periostio; mantenendo a contatto i frammenti, l'operatore rovesciata la lista tendinea sulla faccia anteriore dell'osso, la fissa al margine superiore del legamento rotuleo, e poi tutt'intorno ai tessuti fibrosi laterali, in modo che la rotula fratturata rimane ricoperta e fissata da una cuffia di tessuto fibroso, resistente, che impedisce ai frammenti il minimo spostamento e permette dopo non molti giorni dalla frattura di imprimere dei movimenti moderati di flessione ed estensione all'articolazione del ginocchio, impedendo così la rigidità articolare così frequente.

Nelle fratture dell'olecranon si disseca una lista tendinea dal tendine del tricipite estensore, e si fissa con punti staccati all'aponeurosi e ai muscoli dell'avambraccio al di sotto della linea di frattura.

L'A. ha adoperato il metodo in 8 casi, 4 di frattura della rotula e 4 di frattura dell'olecranon, con ottimi risultati: e comunicò questi al Congresso Internazionale di Roma nel 1894.

Contuttociò, come ho detto, il Vallas non ne fa cenno.

Il Rosenberger di Würtzburg comunicò al 27° Congresso di chirurgia tedesco (1898) (1) un caso in cui mise in opera un processo quasi simile a quello del Ferraresi, che neppur egli sembra conoscere.

Si trattava di un individuo che nel gennaio '95 aveva riportato una frattura della rotula guarita con callo fibroso, e nell'ottobre dello stesso anno aveva di nuovo subìto un trauma che aveva prodotto la lacerazione dell'unione fibrosa. L'A. lo vide nel giugno '96: l'articolazione del ginocchio non era adoperata affatto; nel cammino, che era possibile con un bastone, tutto l'arto penzoloni era portato in avanti per un movimento di rotazione del bacino. La diastasi fra i frammenti era di ben 7 cm.; il legamento rotuleo era ridotto a 1.5 cm., mentre quello del lato sano misurava 5 cm.

L'O. con un taglio longitudinale che cominciava nel terzo inferiore della coscia e passando sul mezzo della rotula fratturata arrivava sin sotto la tuberosità della tibia, mise a nudo i due frammenti col tessuto connettivo fibroso interposto fra di essi. Ora circa un centimetro sopra il margine superiore della rotula praticò un'incisione trasversale sul tendine del quadricipite, però non a tutto spessore ma diretta obliquamente verso il basso, in modo da raggiungere il margine della rotula a circa metà spessore del tendine. Ottenne così un lembetto tendineo di circa 1 cm. di lunghezza. Nell'incisione introdusse ora una seghetta dritta, e segò

(1) *Ueber operative Behandlung der Refrakturen der Patelle.* V. Centralbl. f. Chir. 1898. Congresso, p. 168.

il frammento superiore per metà dall'alto al basso; arrivato al margine inferiore del frammento, rovesciò in basso la lamella ossea segata col pezzo di tendine unitovi.

Lo stesso fece pel frammento inferiore rovesciando il lembo osteo-tendineo in alto, e vennero così a contatto il moncone tendineo tagliato dal quadricipite con quello tagliato dal legamento rotuleo. Li suturò alla seta, e così ristabilì la continuità fra il quadricipite e la tuberosità tibiale con una unione parte ossea, parte tendinea; egli dice che l'operazione si potrebbe chiamare un allungamento osteo-tendineo del muscolo quadricipite.

L'esito fu perfetto.

In un secondo caso simile che operò nel novembre '97 la diastasi era minore, in modo che gli fu sufficiente segare trasversalmente il solo frammento superiore e rovesciarlo in basso: il pezzo del tendine del quadricipite venne in questo caso suturato al periostio del frammento inferiore. Anche in questo caso ebbe una guarigione con perfetto esito funzionale.

Questi casi si accostano a quelli, che sono molto più interessanti per l'ortopedico, di fratture guarite con callo fibroso, in cui pur non avvenendo una seconda frattura e malgrado vengano espletati i mezzi terapeutici diretti a migliorare la nutrizione e la funzione muscolare e a vincere la rigidità articolare, non si ottengono risultati soddisfacenti.

L'infermo non acquista che ben poco e l'inerzia funzionale peggiora gradatamente l'atrofia del quadricipite e degli altri muscoli, in modo che i disturbi vanno man mano accentuandosi.

In questi casi mi sembra molto utile ricorrere al processo di tenoplastica del Ferraresi, il quale ha il vantaggio su quello del Rosenberger di non lasciare il tratto fibroso che unisce i due frammenti, come avviene in questo, e quindi tutte le aderenze anormali e fissazioni fibrose che impediscono il libero gioco dei frammenti. Un dubbio resta anche - e non infondato - sul destino delle piastrine ossee segate che vengono rovesciate e rimangono aderenti solo per uno dei margini al callo fibroso, in modo che la loro nutrizione deve essere del tutto insufficiente.

Rimane poi sempre nel caso più favorevole in mezzo ai due frammenti un tratto fibroso costituito dai due lembi di tendine suturati.

Infine mi sembra doversi tenere in conto anche il fatto che le superfici ossee cruentate che sono quattro, per il rovesciamento dei frammenti sdoppiati colla sega, rimangono rivolte in alto verso i tessuti molli della regione anteriore del ginocchio, e non può essere a meno che avvengano aderenze che certamente saranno d'ostacolo alla funzione.

***

Io pel primo ho applicato il processo del Ferraresi alla cura delle fratture di rotula guarite con callo fibroso e impotenza funzionale dell'arto: e questo nel 1894, molto prima cioè del Rosenberger.

In questi casi è necessaria una piccola modificazione del processo.

L'incisione si fa sulla regione anteriore come nel processo originario del Ferraresi che ho già riportato.

Si mettono allo scoperto i frammenti rotulieni discosti col tessuto fibroso interposto, e per una certa altezza il tendine del quadricipite estensore.

Si scolpisce in questo un largo lembo spesso almeno una metà del tendine in modo da avere una resistenza molto forte.

Si toglie ora col periostotomo il tratto fibroso interposto fra i frammenti, liberando questi dalle aderenze in modo che giochino liberamente al davanti dei condili del femore.

Col cucchiaio ora o collo scalpello si cruentano i margini dei frammenti, che devono affrontarsi e afferrato il frammento superiore con forti uncini, mentre un assistente colle due mani spinge in basso il ventre muscolare del quadricipite, si fa trazione energica tirando anche sul lembo tendineo rovesciato, robusto e fisso al margine superiore del frammento superiore.

Con robusto filo di seta si fissa allora questo lembo tendineo nel suo estremo inferiore al legamento rotuleo, e si rafforza poi con altri punti laterali, in modo che le condizioni vengano riportate a quelle di una frattura recente, in cui i frammenti siano portati e mantenuti a contatto da questa cuffia tendinea resistente, che è solidamente fissata in basso e sui lati.

Si suturano le breccie nel tendine del quadricipite. Sutura per prima dei tessuti molli. Stecca di Mac Ewen coll'arto in estensione forzata.

La cuffia tendinea non sappiamo quale destino avrà; ma intanto è sufficiente che tenga a contatto i due frammenti ossei cruentati per una o due settimane, perchè il saldamento già si compia, e si possa togliere la stecca e cominciare a trattare l'arto col massaggio e con leggeri movimenti di estensione e flessione, che facilitano e affrettano la formazione del callo osseo e impediscono la rigidità articolare.

***

La donna da me operata, certa Ciaffi Aldemira di Artena, di 50 anni, ostessa, aveva riportato, un anno e mezzo prima ch'io la vedessi, una frattura trasversale della rotula destra per caduta.

Curata con un apparecchio immobilizzante era guarita con callo fibroso, ma per quanto avesse assiduamente proseguito il massaggio e esercitato movimenti passivi dell'arto, non aveva ottenuto quel miglioramento graduale di funzione che nei primi tempi le avevano fatto sperare.

La deambulazione era difficilissima, e pressochè impossibile le riusciva lo scendere e il salire le scale. La flessione attiva del ginocchio si compieva solo per un certo angolo, quasi nulla era invece l'estensione attiva, specialmente dovendo sopportare il peso del corpo (movimento di salire la scala).

Quando io la vidi, vi era una leggera ipotrofia muscolare della coscia e anche della gamba rispetto all'arto di sinistra, ipotrofia accentuata specialmente sul ventre medio ed interno del quadricipite, ma non di grado estremo. I fram-

menti ossei della rotula si percepivano molto bene, distanti circa 4 cm. e in mezzo a loro si sentiva il tessuto fibroso che ne cementava l'unione.

Venne operata il giorno 5 agosto 1894 nell'ospedale di San Giacomo, col processo che ho avanti descritto.

L'8 settembre usciva già dall'ospedale, colla rotula perfettamente consolidata, cominciando già a compiere movimenti attivi col ginocchio destro.

Venne continuato il massaggio ed esercizi passivi ed attivi, che in breve migliorarono la funzione in modo da potersi dire quasi normale.

Notizie recentissime (gennaio 900) che ho avute dall'egregio collega dottor Renzi mi assicurano che la Ciaffi è perfettamente guarita, e la guarigione, come si vede, persiste completa e ormai sicura da circa 6 anni.

***

Questo processo è dunque certamente utile nei casi di fratture guarite con divaricamento dei frammenti, quando, s'intende, cure prolungate non riescano a migliorare le condizioni funzionali.

Vi è, è vero, da considerare il caso, in cui la diastasi sia talmente forte, che non si possano assolutamente portare a contatto i frammenti, come sembra fosse nei due operati, e certamente nel primo del Rosenberger.

Il Bergmann (*Deut. med. Woch.*, 1887, XIII) in un caso di questo genere, in cui l'ostacolo maggiore era nella retrazione del legamento rotuleo, separò collo scalpello la tuberosità della tibia dall'epifisi, e la fece risalire in modo da arrivare a portare a contatto le superfici ossee. Il risultato fu completo.

Lo stesso processo, pure con esito favorevole, fu messo in opera e comunicato dal Poncet (*Soc. de Chir.*, 17 juin 1891).

Quando l'ostacolo è in special modo dovuto alla retrazione del quadricipite, e quindi non si riesce ad abbassare il frammento superiore, Dieffenbach e Roger Bell hanno sezionato il tendine del retto anteriore.

Il D'Antona al Congresso della Società Italiana di chirurgia del 1888 presentò un caso di frattura antica della rotula con lassa unione fibrosa dei frammenti, in cui egli intervenne, cruentando i margini ossei; ma l'apposizione della sutura metallica non gli riusciva per la divaricazione forte dei frammenti stessi, che non permetteva di portarli a contatto. Non potendo recidere il tendine del quadricipite, perchè il frammento superiore già dissecato dai tessuti circostanti per renderlo mobile, sarebbe rimasto quasi isolato, recise il tendine rotuleo. La guarigione fu perfetta con esito funzionale ottimo.

Il Bassini nella stessa riunione comunicò parimenti un caso simile in cui riuscì con esito perfetto, facendo la sezione del tendine del quadricipite.

Mac Ewen ha proposto invece di fare parecchie incisioni trasversali a V nel quadricipite.

Ho già ricordato che Chaput ha estirpato una volta il frammento superiore, e in un altro caso portò via tutta la rotula, con esito però in solo miglioramento.

Piuttosto che al processo del Rosenberger, di risultato molto infido per le ragioni suddette, è certo molto meglio ricorrere ad una di queste proposte, specialmente a quella del Mac Ewen, cui forse si potrebbe con utilità associare il processo plastico del Ferraresi colla tecnica da me seguita.

Si potrebbero anche passare dei fili metallici fra i due frammenti prima liberati dalle aderenze, facendo cioè una specie di sutura ossea metallica a distanza, in modo da assicurare la continuità non solo dei due frammenti, ma l'impossibilità di un ulteriore e graduale allontanamento di essi.

Questo processo fu già messo in opera e con successo dal Lucas Championnière appunto nei casi in cui esisteva un divaricamento dei frammenti della rotula tale che era impossibile riavvicinarli.

Perfino egli ha adoperato questa unione metallica, in un caso in cui ha sostituito il tendine rotulieno con due fili d'acciaio, ottenendo la guarigione con funzione perfetta constatata e confermata dopo 3 anni in un operaio che si occupava nei più faticosi lavori con questo tendine rotuleo artificiale (*Académie de méd.*, giugno 1893). (Lo ricorda nel volume: *Le traitement des fractures par le massage et la mobilisation*. Paris, 1895).

Fin dal 1886 il Ceci comunicò al III Congresso della Società Italiana di chirurgia un caso di strappamento recente del tendine rotuleo, in cui credette opportuno intervenire, avendo potuto diagnosticare l'arrovesciamento del moncone superiore; egli traversò col suo scalpello crunato, che adopera nell'osteorrafia della rotula, la tuberosità tibiale nella sua parte inferiore. Infilò un robusto cordone di seta (due fili n. 3 attorcigliati); poi collo stesso strumento condusse i capi del cordone fra le fibre del tendine patellare, poi con uno dei capi percorse trasversalmente il moncone superiore a 3 cm. dal suo estremo strappato, avendo cura di traversare ripetutamente a filzetta la sua faccia anteriore e posteriore. Infine annodò solidamente. Mise poi alcuni punti di rinforzo e suturò per prima. Il risultato definitivo fu eccellente.

Non intendo dilungarmi su quest'argomento, per non allontanarmi dalle modeste proporzioni del mio lavoro. Ricordo soltanto che già il Gluck e il Kümmell hanno fatto esperienze su questi tendini artificiali, ed il Lange di recente (Münch med. Wochenschrift, 10 aprile 1900) ha riportato casi clinici, in cui per paralisi del quadricipite estensore della coscia si è valso, per ristorarne la funzione, del bicipite e del semitendinoso, fornendo loro un'inserzione artificiale con fili di seta passati avanti alla rotula e fissati sulla tuberosità della tibia.

Il dott. Dalla Vedova e il capitano dott. Santoro nel nostro Istituto stanno compiendo un lavoro sperimentale su questo argomento.

II.

Contributo allo studio delle lussazioni volontarie.

per il Dott. FRANCESCO PARONA.

Sul finire dell'ottobre 1898 veniva da me certa Maulini Teresa di anni 17, nativa di Buccione sul lago d'Orta, accusando disturbi funzionali alla spalla sinistra.

Indagando sull'origine del male seppi che era comparso verso l'ottavo anno di età pochi mesi dopo una caduta; ma nè la ragazza nè i di lei genitori mi seppero dire cosa fosse avvenuto, come la ragazza fosse caduta, e quali alterazioni si fossero manifestate allora nella località contusa. Potei solo accertare che non si fecero fasciature nè manualità speciali, nè riposo a letto; e che poco tempo dopo la giuntura cominciò a spostarsi sotto speciali movimenti con rumore di scatto, con pari facilità ritornando in posto. Perchè lo spostamento e la riposizione dell'osso avvenissero occorreva la volontà della paziente, la quale non di rado per ischerzo andava ripetendolo.

Passarono parecchi anni e la Maulini continuò ad attendere senza alcuna difficoltà ai lavori campestri e crebbe alta e vigorosa come lo sono i di lei genitori ed i fratelli. Ma nella primavera del 1898, forse in causa di un lavoro più gravoso e prolungato del solito, la spalla sinistra cominciò a farsi più sensibile e lo scatto molesto.

All'esame delle spalle non si riscontrava asimmetria, gonfiezza, nè altra deformità visibile: la muscolatura era d'ambo le parti molto sviluppata e soda al tatto, mercè il quale non si rilevavano differenze tra una spalla e l'altra.

Lo scatto avveniva con un movimento quasi impercettibile di rotazione ed allora si vedeva la testa omerale sinistra saltar fuori dalla nicchia glenoidea portandosi con singolare evidenza indietro ed un poco all'infuori. Appena l'osso era riposto in sede naturale la ragazza colla maggior sicurezza e facilità eseguiva movimenti di rotazione, sollevava pesi, portava le mani sul capo, sul dorso; usava insomma del braccio sinistro con libertà pari a quella del braccio sano.

Lo scatto che avveniva sia nello spostarsi che nel rientrare del capo articolare nella sede naturale era chiaro, breve, secco.

Coll'esame manuale il più diligente e minuto della testa omerale nelle posizioni più svariate e quando anche era spostata, non si rilevava

alcuna alterazione ossea. Risultando quindi chiara la diagnosi di lussazione volontaria della spalla senza complicanze locali o generali, mi parve opportuno consigliare l'intervento operativo che fu accettato dalla paziente e da me eseguito il 20 novembre 1898 nell'Ospedale Maggiore di Novara.

Premesse le disinfezioni occorrenti e lussata la testa omerale, praticai, dopo la narcosi cloroformica, un' incisione longitudinale avente una leggiera concavità anteriore nella direzione dell'interstizio deltoideo che sta fra la porzione scapolare ed acromiale. L'incisione corrispondeva al punto dove la testa lussata presentava la maggiore sporgenza.

Divaricate ampiamente le masse muscolari del deltoide si potè mettere in vista la capsula articolare e constatare che questa, pur non essendo molto assottigliata, era distesa a guisa di saccoccia.

Per stabilire con maggior esattezza lo stato delle cose, aprii la capsula nella direzione dell'incisione già fatta, e potei accertarmi che il capo omerale era perfettamente conformato, che le superfici interne sierose e cartilaginee erano sane; che non vi erano corpi stranieri, alterazioni nella docciatura glenoidea nè idrarto.

Constatato tutto questo, riposi il capo articolare nella sede naturale facendo poi combaciare tra loro le superfici esuberanti della capsula, in modo da formare una specie di cresta o rialzo, e le fissai così affrontate con una cucitura a trapunto eseguita con filo animale sottile. Piegai in seguito su di un lato questa specie di cresta, fissandovela con altri punti di cucitura ed ottenendo in questo modo non solo il restringimento della borsa sierosa, ma una rafforzatura di essa nel punto dove si era sfiancata. Indi con altri punti di cucitura riunii le masse muscolari e la pelle. L'articolazione operata ed il braccio furono coperti con medicazione borica ed immobilizzati con fascie amidate.

Mantenendosi l'ammalata costantemente apiretica, nè accusando disturbi locali, fu sfasciata solo in decima giornata, e trovata una perfetta riunione dell'incisione per prima, si levarono i punti di cucitura, immobilizzando poi di nuovo la giuntura per meglio assicurare l'esito dell'operazione.

In ventesima giornata la Maulini potè ritornare al suo paese guarita. Solo le fu raccomandato di muovere l'arto con molto riguardo e di usarlo solo per lavori leggieri ed a questa raccomandazione essa si attenne per più di un mese riprendendo in seguito la vita ordinaria.

Oggi, dopo più di un anno, la guarigione si mantiene perfetta e l'operata, anche volendolo, non è più in grado di ripetere la lussazione nè lo scatto.

*
* *

Questa storia che a tutta prima può sembrare molto semplice e di poco interesse, acquista una certa importanza quando si indaghi ciò che fu scritto su questo argomento nella letteratura italiana e straniera. Se noi consultiamo le più rinomate opere che trattano delle lussazioni ed i giornali più recenti della specialità, vediamo largamente discusse e descritte le lussazioni traumatiche, le congenite, le patologiche (secondarie di Malgaine, graduali di Nélaton, spontanee di altri); pochissimo troviamo sulle lussazioni recidivanti od abituali, e meno ancora sulle lussazioni volontarie propriamente dette; le quali col KRÖNLEIN si potrebbero definire « quelle lussazioni prodotte da azione muscolare sola od accompagnata da movimenti passivi e che possono essere volontariamente riposte »; differenziandole così dalle abituali che sarebbero quelle che ridotte fuoriescono prontamente e spontaneamente.

Sulle lussazioni volontarie e quelle abituali che sono presso che da tutti confuse insieme io feci specialmente indagini nella letteratura nostra, valendomi dei mezzi disponibili, ma con scarso risultato.

Nell'opera del chiarissimo prof. A. CORRADI « *Della Chirurgia in Italia dagli ultimi anni del secolo scorso fino al presente 1871* » opera nella quale è caratteristica l'accuratezza delle ricerche e dove è accennato ogni più modesto lavoro italiano, trovasi solo a pag. 274 riportato il caso visto dal dottor GARBIGLIETTI di un giovane il quale in causa della lassezza dei legamenti poteva a piacere suo produrre la semilussazione superiore di ambedue le teste del femore, bastandogli, mentre stava ritto e col corpo tutto appoggiato sull'arto sul quale voleva operare, che piegasse un poco la coscia. Similmente riestendendo la coscia, l'osso spostato rientrava nella sua sede.

Nell'*Archivio di Ortopedia*, giornale che da ben 16 anni si pubblica in Italia, fra gli innumerevoli lavori che trattano di lussazioni, di interessante dal mio punto di vista trovai solo il lavoro del dott. DAVIDE GIORDANO « Sulla lussazione volontaria dell'anca » con un nuovo caso pubblicato nel 1893. In questo caso la lussazione avveniva all'anca destra e per produrla la paziente, che era una giovane, si metteva in decubito orizzontale ed il capo articolare si spostava verso l'alto ed all'indietro.

Di tabelle statistiche al riguardo che io sappia non ve ne sono finora che due, una delle quali fu compilata dal citato dott. GIORDANO e l'altra più recentemente dal FRANCKE. La prima riguarda le lussazioni volontarie dell'anca ed annovera 25 casi: la seconda raccoglie i casi di lussazioni abituali della spalla in numero di 18; ma sia nell'una che nell'altra ta-

bella non si trovano menzionati casi del genere pubblicati in Italia, il che mi fa sperare di non aver commesso ommissioni.

Data quindi la scarsità dei casi di lussazioni volontarie e la opportunità di farne lo studio anatomico tanto coll'intervento operativo quanto colle indagini sul cadavere, è naturale che la patogenesi di simile alterazione sia ancora molto oscura per qualunque delle articolazioni colpite.

Il PORTAL, che al dire del GIORDANO ha avuto il merito di scrivere fin dal 1722 la prima pagina sopra le lussazioni volontarie, cercò di spiegarne l'origine, invocando il male scrofoloso, venereo e scorbutico.

Tuttavia, prima ancora del PORTAL, nel 1717 il GENGA aveva dimostrato che l'idrarto e l'emarto da sinovite traumatica potevano nell'articolazione coxo-femorale cacciar fuori dalla cavità cotiloidea la testa del femore producendo in tal modo la lussazione abituale.

Per l'articolazione del cotile si pensò ad una eccessiva ampiezza della cavità articolare congenita od acquisita e COOPER ed altri supposero che potesse esser causata anche da rilassatezza dei legamenti. STANLEY, in un caso nel quale la lussazione femorale avveniva mercè contrazioni muscolari e nel quale potè far l'autopsia, trovò soltanto la capsula molto rilassata. PERRIN pensò all'esistenza di una capsula avventizia; HAMILTON ammise tra le cause, l'alterazione del cercine cotiloideo e l'anormale piccolezza della testa articolare.

Non molto di più si conosce la patogenesi delle lussazioni abituali o volontarie della spalla. Il FRANCKE che ebbe l'opportunità di operarne quattro casi ed aver notizia di altre quattordici osservazioni fatte in parte sul cadavere ed in parte con intervento operativo, dallo studio particolareggiato di tutti questi ha potuto stabilire che il reperto più frequente ed importante si riscontra nella dilatazione della capsula articolare con idrope della giuntura. Verrebbero in seconda linea le alterazioni ossee dei capi articolari, come deficienza, distacchi, corpi intra articolari mobili o peduncolati. Infatti nei 18 casi riportati il FRANCKE avrebbe trovato:

16 volte distensione della capsula articolare.
1 volta comunicazione colla borsa mucosa sotto scapolare.
3 volte lacerazione della capsula all'inserzione glenoidea.
4 volte distacco dei muscoli rotatori esterni compreso un caso di distacco della grossa tuberosità.
12 volte deficienza al capo articolare dell'omero.
9 volte deficienza della cavità glenoidea.
5 volte corpi articolari liberi o peduncolati colla complicazione d'idrope in 2 casi.

Secondo il FRANCKE la deficienza della testa omerale avrebbe la forma tipica descritta già dal LÖBKER, cioè una deficienza a doccia nettamente

circoscritta e situata alla parte posteriore del capo omerale all'interno della grossa tuberosità ed il FRANCKE troverebbe la spiegazione della genesi di questo difetto nella osteocondrite dissecante del KÖNIG.

Comunque, anche dopo le diligenti ed interessanti ricerche del FRANCKE le lussazioni volontarie restano sempre confuse colle lussazioni abituali; le volontarie con riduzione passiva con quelle a riduzione attiva; le volontarie in una sola direzione con quelle in ogni senso (HUMBERT), quelle complete colle incomplete, quelle con scatto con quelle senza (TROYES), quelle in più articolazioni con quelle in una sola, le lussazioni volontarie aventi origine da alterazioni congenite con quelle prodotte da traumi o da altre cause meno importanti.

A chiarire se tali differenze abbiano o meno una base anatomica occorrono ulteriori ricerche ed osservazioni. Intanto è utile rilevare che nel caso da me descritto, caratterizzato dallo scatto, dalla volontarietà dello spostamento e della riduzione, ed avente origine traumatica, non eravi idrarto, non alterazioni ossee, non corpi mobili nè distacchi tendinei o lacerazione della capsula; ma solo distensione a saccoccia di questa e che bastò toglierla perchè ogni anormalità cessasse.

È bene fermarci anche a considerare il risultato operativo soddisfacentissimo ottenuto, che oltre al dimostrarci l'opportunità di un intervento chirurgico nella cura di simili infermità, ci offre il modo di precisare il diagnostico e di studiare dettagliatamente nei singoli casi il nesso che può esistere tra i sintomi della lussazione ed il modo suo di essere. Come assai dimostrativo a questo riguardo riporto il seguente caso:

Un bambino di nome Lorenzo Barberis, d'anni 5, di Castelletto Ticino, avente il padre claudicante per malattia sofferta nell'infanzia, fu nei primi due anni di vita malaticcio; ma poscia rinforzatosi, crebbe di bell'aspetto ed assai vivace e tale si mantenne fino a dieci giorni prima del suo ingresso all'Ospedale Maggiore di Novara (15 gennaio 1899), condottovi in conseguenza di una caduta fatta giocando a rincorrersi con altri ragazzi.

Sui particolari della caduta nulla si potè sapere perchè il bambino si era rialzato da solo ed aveva continuato parecchie ore a moversi senza dar segno di dolore. Soltanto alla sera di quel giorno il bambino cominciò a lagnarsi ed a non poter reggersi sulla gamba sinistra. Mercè un riposo relativo nei giorni successivi i dolori si mitigarono tanto da permettergli di camminare zoppicando: però i genitori avendo scorto l'anca sinistra più sporgente, si decisero a portarlo all'Ospedale.

Il bambino era di aspetto sano, ben sviluppato per l'età sua e perfettamente conformato. Esaminando la località dolente si rilevava subito una maggiore rotondità della regione cotiloidea sinistra con leggiera fles-

sione e roteazione della coscia all'interno, simulante quasi un'artrite fungosa: però, nè il palpeggiamento, nè i movimenti di flessione, di rotazione od estensione producevano alcun dolore. Solo coll'estensione si determinava uno scatto e la scomparsa della tumefazione. Ma abbandonato a sè l'arto per qualche minuto, appena il bambino si moveva la deformità ricompariva. Facendo camminare il piccolo paziente, egli appoggiavasi di preferenza sulla gamba destra, ma non zoppicava decisamente. Del resto era apiretico e stava bene.

Questi dati escludendo l'artrite fungosa, la suppurata e la frattura del femore, rimasi in dubbio che si trattasse di un distacco epifisario, ovvero di una lussazione abituale posteriore, superiore non completa; diagnosi che mi parve la più probabile data la mancanza del dolore.

Tenni per qualche tempo il bambino a letto coll'arto immobilizzato mediante un apparecchio amidato; vista però la stazionarietà del male, il 25 gennaio presi la determinazione di aprire la giuntura con incisione a lembo Ollier-Giordano che avevo già esperimentata utilissima a mettere in chiara luce la cavità articolare.

In tal modo potei constatare che la guaina periosteo-capsulare era integra ma assai distesa in alto ed all'indietro in modo da permettere la fuoriuscita della testa femorale che scoperchiata delle masse muscolari entrava ed usciva senza scatto. Aperta indi la capsula in alto parallelamente al cercine cotiloideo potei vedere la testa femorale escire dalla nicchia cotiloidea senza determinare il solito rumore per l'entrata d'aria; ed il legamento che, rottosi nel punto di inserzione femorale, era infiltrato ed ingrossato per stravaso sanguigno. L'apertura della cavità cotiloidea mi diede modo anche di accertarmi che la testa femorale era di forma perfetta, le superfici cartilaginee integre e di colore aranciato per infiltrazione emottica; sano era pure il ciglio cotiloideo, ma la capsula oltre all'esser distesa, in alto era inspessita da infiltrazione flogistica.

Spolverata di jodoformio la cavità articolare, la testa del femore fu rimessa in posto mantenendo l'arto in perfetta estensione: il lembo muscolo-cutaneo fu abbassato e cucito per modo che le parti divise combaciassero esattamente fra loro. Sul tutto si applicò poi un apparecchio occlusivo, inamovibile.

Il risultato fu dei più soddisfacenti. Mantenutosi il bambino apiretico non fu medicato che 16 giorni dopo l'operazione e si trovò la ferita perfettamente rimarginata. L'arto fu immobilizzato per altri 20 giorni, dopo i quali il bambino fu portato a casa guarito (5 marzo 1899).

Chieste ultimamente notizie dell'operato all'egregio collega dott. Rossari di Castelletto, il 15 dicembre u. s. egli mi rispondeva nei seguenti termini: « Il bambino di cui ella mi parla è morto nel novembre testè

spirato di poliartrite acuta » (dieci mesi dopo l'operazione). « Esaminatolo però più volte dopo tornato dall'ospedale, potei assicurarmi che non zoppicava nè gli rimaneva deformità alcuna dell'anca sinistra ».

Dal qui esposto ognuno vede come l'intervento operativo abbia giovato in questo caso oltre a guarire il bambino, a chiarire diverse cose interessantissime che sarebbero sfuggite ad un esame esteriore e non ritengo nemmeno che avrebbero potuto esser meglio precisate dalla radioscopia, trattandosi di modificazioni nei tessuti molli. Speciale attenzione parmi meriti in questo caso l'età del paziente, essendo concordi i trattatisti nel dire che la lussazione dell'anca nell' infanzia è rarissima: ed essendo noti gli esperimenti di VALLETTE il quale con manovre diverse di torsioni e di trazioni fatte sull'articolazione coxo-femorale in cadaveri di bambini ha sempre ottenuto dei distacchi epifisarii e giammai la lussazione. Il KRONLEIN pensa che il distacco epifisario al cotile sia per l'infanzia ciò che è la lussazione nell'età adulta.

Il GUERSANT ebbe a dire che è permesso a molti pratici d' ignorare che la lussazione traumatica del femore possa avvenir nell'infanzia e che si possono chiamar favoriti quei pochi che ebbero opportunità di osservarla. Non diversamente si esprimono il KÖNIG, il FISCHER, il GIBNEY, il PITHA e molti altri che ebbero bensì l'occasione di veder casi di lussazione e lacerazione del legamento terete, ma con rottura della capsula.

Nel caso del bambino Barberis non si trattava di mancanza del legamento rotondo (GENGA, BERTIN, TABARINI) o di legamento eccezionalmente lungo (DUPUYTREN, ADAMS, HULTON), essendosi *de visu* potuto escludere una cosa e l'altra. Una condizione di cose quale io potei rilevare è però accennata dal SAYRE che ammette la rottura totale o parziale del legamento rotondo come fatto a sè; e la dice possibile in un movimento esagerato di abduzione. Egli nota anzi che la rottura si effettua specialmente nel punto d'inserzione femorale; ma piuttosto che ritenerla causa di lussazione parziale o totale, abituale o volontaria e di claudicazione, la considera come causa determinante di coxalgia grave per il disturbo e l'arresto di nutrizione locale.

Dissi più sopra che nel mio caso rimasi dubbioso tra la diagnosi di distacco epifisario e quella di lussazione abituale; e dirò ora che il mio dubbio era singolarmente avvalorato da quel che recentissimamente DUPLAY, ROCHARD e DUMOULIN ebbero ad esprimere in proposito. Presso i bambini e gli adolescenti, dicono i colleghi, il diagnostico delle lesioni traumatiche dell'anca è dei più spinosi. Alcuni chirurgi basandosi sopra certe analogie di attitudine che presenta l'arto inferiore di questi giovani infermi, con quello che si riscontra nei vecchi in casi di fratture intracapsulari del collo del femore, credettero poter conchiudere trattarsi di

una disgiunzione traumatica dell'apofisi femorale superiore della testa, col collo del femore; e danno come indizio l'accorciamento del membro inferiore, la sua rotazione all'infuori e la possibile percezione di un rumore sordo meno scrosciante che non quello di due superfici ossee fratturate scivolanti l'una sull'altra. Anche l'HAMILTON che crede aver osservato cinque casi di distacco epifisario al cotile in bambini, nel riportarli ha cura di aggiungere che sebbene abbia motivo di credere che il diagnostico sia stato esatto, tuttavia dichiara di non poter ritenerla una cosa assolutamente dimostrata.

Si deve tener presente (sempre nel caso del piccolo Barberis), che egli aveva il padre claudicante, che non fu subito curato, ma lo si lasciò camminare parecchi giorni dopo la caduta: e che questo può aver contribuito ad aumentare lo stravaso intracapsulare, la gonfiezza del legamento rotondo, la distensione e la cedevolezza della capsula ed in conseguenza la fuoriuscita del capo articolare.

La terapia delle lussazioni abituali o volontarie è molto varia. Si consigliarono le fasciature, i bendaggi temporanei o permanenti, le miotomie (HAMILTON), le resezioni articolari e l'artrodesi (ALBERT), lo zaffamento ed il drenaggio della giuntura, ed infine la scopertura della capsula con apertura della stessa, e senza, e con cucitura fatta in modo da diminuirne la capacità. Però se si tien calcolo delle grandi differenze che si riscontrano nei singoli casi, si comprende facilmente che non è possibile stabilire norme fisse per la cura di queste lussazioni (sieno esse volontarie, abituali o recidivanti), dovendo essa variare a seconda dello stato della capsula, dei capi articolari, degli attacchi muscolari, dell'età del paziente nonchè dei disturbi funzionali che l'alterazione arreca, della professione che il paziente esercita, delle sue condizioni generali e di altre cose ancora.

Ammettendo che le condizioni generali del paziente siano buone ed i disturbi gravi, o tali da impedirgli un lavoro proficuo, io credo che convenga senz'altro aprire la giuntura per comportarsi poi a seconda del caso speciale. OLLIER e molti altri sconsigliano l'artrodesi e le resezioni articolari che specialmente nell'età giovanile danneggiano grandemente lo sviluppo dell'arto; e di ciò certamente devesi tener molto calcolo. Non credo però che si possano escludere in modo assoluto in specie quando esistono alterazioni spiccate nei capi articolari, e certo nè KUSTER, nè LANGENBECK, nè ALBERT, nè WOLKMANN, nè MULLER vi avrebbero ricorso senza un'evidente necessità. Nella grande maggioranza dei casi, secondo me, il trattamento operativo da preferirsi è quello che si limita ad agire sulla capsula limitandone la capacità e ridonandole la sua azione contentiva.

Operazioni di questo genere se ne annoverano parecchie.

RICHARD in un uomo di 27 anni nel quale una lussazione della spalla si era riprodotta più volte operò nel modo seguente.

Distaccato il deltoide in avanti ed in alto mettendo la capsula completamente a nudo e trovatala illesa ma dilatata, sottile, formante una specie di sacco sinoviale flaccido e senza resistenza dove la testa omerale andava a collocarsi, fece passare verticalmente, in basso, entro lo spessore del tendine del muscolo sotto scapolare, ed in alto, nella parte della capsula rimasta di spessore normale, 3 fili di seta a 2 centimetri circa di distanza serrandoli in modo da ridurre in forma di rotulo spesso, saliente e solido, la parte assottigliata della capsula; ed il risultato fu buono.

SIMPSON in un caso di lussazione recidivante della spalla in un uomo di 25 anni nel quale per cause lievissime essa si era riprodotta 40 volte, fece un'incisione lungo il margine anteriore del deltoide ed altra ne fece diretta in fuori per modo da staccare il deltoide ed arrovesciarlo in basso. Aperse poi la giuntura per constatare le condizioni della fossa glenoidea e trovatala sana chiuse l'apertura affrontando la capsula e mantenendola con tre punti di cucitura fatti con filo d'argento. Il risultato fu buono.

Sempre in caso di lussazione recidivante della spalla, il dott. CORSI ha pure ottenuto buon risultato seguendo un procedimento poco dissimile da quello praticato dal RICHARD. Trattandosi di lussazione sottocoracoidea egli trovò preferibile arrivare alla capsula articolare mediante un'incisione verticale lunga 12 centimetri, che dal mezzo della volta acromio coracoidea discendendo per breve tratto dividesse in piccola parte le fibre del deltoide; e di altra incisione che dall'estremità superiore della prima seguisse l'inserzione del deltoide alla clavicola ed all'acromion. Il lembo triangolare risultante venne piegato in fuori ed all'indietro; la piccola porzione di deltoide diviso spostata e sollevata all'indietro del coraco-brachiale; indi, dissecato il margine superiore del sottoscapolare col tendine all'inserzione omerale fu scoperta la capsula articolare, che era per una certa tratta distesa a saccoccia ed assottigliata. Essa venne con tre punti di filo animale accartocciata a guisa di cordone fibroso spesso e resistente.

Ma, come già dissi, non parmi sia il caso di insistere nel rilevare tutte le piccole varianti usate dai diversi operatori; varianti rese inevitabili, necessarie, o consigliate dalle diversità che si possono riscontrare da caso a caso, specialmente riguardo alla sede della lussazione (1).

(1) Il 27 di marzo ultimo scorso ebbi la opportunità di operare un uomo di anni 36, di artroraffia per lussazione anteriore della spalla destra, già recidivata sei volte. Il risultato operativo fu ottimo, essendo la ferita guarita completamente per prima intenzione; ma in questa occasione dovetti convincermi che la cucitura della capsula, quando la distensione risiede in alto ed all'interno verso il cavo ascellare, come era nel caso mio, riesce assai disagevole, per modo che converrebbe forse preferire la via ascellare al largo distacco del muscolo deltoide in alto ed all'avanti.

A mio avviso quello che sostanzialmente è necessario invece di ben fissare, è la condizione anatomica dell'alterazione, per sapere quando e fino a qual punto trovi utile applicazione la cucitura ed il restringimento della capsula articolare.

BIBLIOGRAFIA.

GENGA. *In Hippocratis aphorismos ad chirurgiam spectantes commentaria*, Bononiae, 1717.
BONNET. *Traité de thérapeutique des maladies articulaires*, 1853.
BERTIN. *Ostéologie*. Tom. IV, pag. 248.
GIBNEY. Annals of surgery, dic. 1894.
HENNEQUIN. *Déplacements secondaires passifs de la tête humérale consécutifs aux luxations de l'épaule en dedans*. Rev. de chirurgie, feb. 1891.
VALETTE. Clinique chirurgicale de l'Hôtel-Dieu de Lyon, 1875.
GUERSANT. *Notices sur la chirurgie des enfants*, 1867, pag. 202.
OLLIER. *Traité des résections*.
DUPLAY, ROCHARD, DÉMOULIN. *Manuel de Diagnostic chirurgical*, 1897.
PICQUÉ et MAUCLAIRE. *Thérap. chirurgicale des maladies des articulations*, 1895.
LORENZ. *Pathologie et traitement de la luxation congénitale de la hanche*, 1897, pag. 93.
ALBERT. *Diagnostic des maladies chirurgicales*, 1890.
SAYRE. *Leçons cliniques sur la chirurgie orthopédique*, 1887.
GIORDANO. *Sulla lussazione volontaria dell'anca con un nuovo caso*. Arch. ortopedia, fasc. VI 1893.
RICHARD. *Traitement des luxations récidivantes de l'épaule par la suture de la capsule articulaire ou artroraphie*, 3 aprile 1893, rap. Verneuil.
FRANCKE. *Zur pathologischen Anatomie und Therapie der habituellen Schultergelenkluxationen*. Deutsche Zeitschrift für Chirurgie, Bd. XLVIII, p. 399.
CORSI. *Lussazione recidivante della spalla curata coll'accorciamento della capsula articolare*. Riforma medica, febbraio 1895.
LE DENTU. *Traitement des luxations récidivantes*. Séance de l'Acad. de Méd., 10 avril 1894.

III.

R. ISTITUTO SUPERIORE DI STUDI PRATICI E DI PERFEZIONAMENTO IN FIRENZE.
LABORATORIO D'IGIENE SPERIMENTALE
diretto dal Professore cav. GIORGIO ROSTER

Ricerche sperimentali intorno alla disinfezione a scopo chirurgico del retto mediante l'uso dell'acqua ossigenata

per GIOV. BATT. DE ROSA-COTRONEI.

La disposizione anatomica della mucosa del retto, come anche il fatto che i più energici e sicuri disinfettanti in quest'organo non si possono usare sia per la loro tossicità, o per le loro proprietà necrotizzanti ed escarotizzanti, o perchè infine perdono la loro azione in presenza degli elementi chimici, che, colle feci, si trovano sempre nell'intestino, rendono oltremodo, grandi le difficoltà che si oppongono a che il chirurgo possa ottenere una completa sterilità del retto;

cosa poi tanto necessaria ed indispensabile per le diverse e spesso gravissime operazioni, richieste dalle più svariate condizioni morbose di quest'organo.

I mezzi più ordinariamente adoperati sono quasi del tutto insufficienti e spesso noiosissimi per il chirurgo e torturanti pel paziente (1).

Da alcuni anni però un valoroso specialista francese (2) dava la buona notizia di aver trovato nella ordinaria ACQUA OSSIGENATA del commercio un ottimo mezzo per la disinfezione chirurgica del retto. Ma non pochi chirurghi invece, basandosi giustamente su un complesso di condizioni e di fatti, accolsero queste proposte con molto scetticismo.

Data la grandissima importanza pratica dell'argomento ho creduto non del tutto inutile intraprendere alcune ricerche sperimentali di laboratorio, colle quali studiare l'azione dell'H_2O_2 su acque fortemente inquinate con feci, su piccole masse fecali, e di vedere se fosse possibile, seguendo diversi metodi, variamente modificati, d'ottenere sugli animali con questo antisettico una sterilità più o meno relativamente completa del retto.

***

Il potere microbicida dell'H_2O_2 è oramai conosciuto da molto tempo ed anche per alcuni microrganismi studiato con sufficiente esattezza.

Nei tempi passati era anzi attribuita a questo farmaco la più grande potenza, così che il MIQUEL (3) gli assegna il terzo posto nella sua scala dei disinfettanti. Col prevalere dell'uso del sublimato e colle modificazioni apportate al metodo Lister l'uso dell'H_2O_2 era stato molto ristretto. Però in questi ultimi tempi essa venne di nuovo usata con grande entusiasmo da diversi autori, specialmente francesi.

L'acqua ossigenata è un composto assai instabile; si decompone con molta facilità alla luce, o anche agitandola, o riscaldandola. È decomposta da diversi metalli, dagli aloidi, da diversi sali.

Così come viene preparata in commercio è fortemente acida, e l'acidità la rende meno instabile.

Essa è stata impiegata in chirurgia nelle più svariate circostanze (4).

---

(1) I mezzi più usati di disinfezione chirurgica del retto consistono in irrigazioni per più di 15 giorni per 2 volte al giorno, di acqua sterile e di acqua borica, associando l'uso prima di purganti allo scopo di vuotare l'intestino, e poi dell'oppio per frenarne la motilità. Per le operazioni le più gravi del retto alcuni fanno prima un *ano artificiale* (GANGOLPHE - Revue de Chirurgie, 1898, pag. 36.

DUPLAY ET RÉCLUS. Traité fran. de Chir., 1894, Paris.

(2) QUENU ET HARTMANN. *Chirurgie du Rectum.* Paris, 1895.

COLZI. *Lezioni Cliniche,* 1899-1900, Firenze.

(3) MIQUEL. Annales de l'observatoire de Montsouris, 1884, Paris.

(4) EWEL. *Das Wasserstohyperoxyde u. seine Verwendung in d. Tek. Chirurg. und Med.* Hannover 1881.

NICAISE. *Quelques topiques antiseptiques et modificateurs,* Gaz. des Hôpitaux, 1882.

LARRIVÉ. Thèse de Paris, 1883. *L'eau oxygénée, son emploi en chirurgie.*

PÉAN. Gaz. des Hôpitaux, 1882, pag. 589.

Fabbre (1) ha curato con successo due casi di cistite purulenta, ribelle ad altri mezzi e l'istesso con identici successi fecero Péan e Baldy (2).

Meguin la propose contro la tigna.

Péan e Baldy (3) usarono H_2O_2 neutra, contenente da 2 a 6 volumi di O in iniezioni in certe cavità, come le cavità nasali, in sostituzione dell'acido fenico, in operazioni di fistole lunghe, multiple, profonde, in ascessi intrarticolari, ascessi profondi della regione renale; in grandi amputazioni.

Questi AA. hanno raccolto un centinaio d'osservazioni di malati sui quali hanno potuto osservare specialmente che l'uso dell'H_2O_2 portava una grande facilità alla 1ª intenzione e cicatrizzazione rapida e indipendentemente da ciò un rapido miglioramento nello stato generale, caduta della febbre e diminuzione nella frequenza del polso. Non hanno avuto a deplorare alcun effetto doloroso o tossico. Secondo questi scrittori non bisogna però adoperare H_2O_2 fortemente concentrata. Essi hanno anche dato per bocca questo farmaco e, dicono, con buoni risultati; l'hanno somministrato in proporzioni di 3 a 5 gr. a 6 vol. e in pozioni di 150 gr. di veicolo a degli operati e in certe affezioni, l'uremia, il diabete, la tubercolosi, ecc.

Secondo Baldy (4) l'H_2O_2 avrebbe dato anche buoni risultati nelle affezioni cutanee parassitarie, la pitiriasi, l'erpete, nella vaginite, nella blenorragia, nella difterite (5), nel mughetto (6), nelle ulcerazioni sifilitiche della faringe.

Gellé (7) l'ha studiata ed applicata nei suoi effetti emostatici.

Nel 1898 Lucas Championnière (8) comunicava all'Accademia di Medicina di Parigi di aver esperimentato da più di un anno delle soluzioni commerciali al 10 o al 12 % d'H_2O_2 in casi di suppurazioni od infezioni senza aver avuto mai a notare fatti irritanti, nè altri incidenti in seguito a quest'uso e perciò la ritiene un antisettico superiore a tutti gli altri, il sublimato compreso (!), ed utilissima come antisettico per preparare l'asepsi. L'ha adoperata anche col più grande vantaggio nel lavaggio preventivo della vagina, avanti di praticare l'isterectomia e nelle infezioni puerperali.

Nella istessa seduta Charpentier anch'esso ne magnificava i pregi come tonico ed antisettico uterino.

---

(1) Fabbre. *Du traitement de la Cystite purulente par les lavages d'eau oxygénée et des quelques applications thérapeutiques de ce méd.* Bull. général de Thérapie, pag. 109, 1882.

(2) Péan et Baldy. Ibidem.

(3) Péan et Baldy. *Emploi de l'eau oxygénée en chirurgie.* Tribune Méd., pag. 345, 1882.

(4) Baldy. *De l'eau oxygénée à l'état de pureté; ses applications,* ecc., riferita in Revue des sciences méd. Vol. XXIII, pag. 475, 1883.

(5) Scheppegrelle. *The use of peroxyde of hydrogen in diseases of the nose,* ecc. Med. Record 8 ag. 1896.

Williams. Semaine Méd. 1899, n. 52.

(6) Riegler. *Trattamento della difterite con H_2O_2 e Acido jodico.* Ibid.

(7) Gellé. Semaine Méd., 1896.

(8) Lucas Championnière. *Sur la valeur antiseptique de l'*H_2O_2. Ac. de Méd. de Paris, 6 dicembre 1898.

THIRIAR (1) nel 1899, nella seduta del 25 novembre, comunicava all'Accademia di Medicina di Bruxelles d'aver usato indifferentemente con ottimi risultati H_2O_2 a 12 vol.; od ossigeno, sciolto in acqua sterile sotto la pressione di 120 atmosfere, nella setticemia gassosa, in ferite lacero contuse, nel tetano, prima della manifestazione del trisma, nelle endometriti. Ha avuto buon successo anche in lievi casi d'eresipela, ma ha avuto cattivi risultati nelle tubercolosi chirurgiche, eccettuatane la peritonite tubercolare. Anche lui proclama questo composto un antisettico superiore.

***

Il primo a studiare il potere microbicida dell'H_2O_2 è stato il BERT nel 1881. Nel 1882 BERT e REGNARD (2) facevano noto d'aver sottomesso all'azione dell'H_2O_2 per un'ora delle culture virulentissime di carbonchio, avute da Pasteur, e del sangue di animali morti di carbonchio.

Iniettando queste diverse sostanze, così trattate, su cavie, queste non ne risentivano alcun danno, mentre gli animali di controllo morivano già dopo 36 ore. L'H_2O_2 uccide anche le spore del carbonchio. Viene anche distrutto il virus vaccinico.

Il veleno dello scorpione, trattato con l'H_2O_2, non modifica la sua virulenza.

Secondo i medesimi autori l'H_2O_2 è capace di uccidere ogni fermento organizzato, mentre non danneggia i fermenti solubili dei succhi gastrico, peptico, salivare. Perciò arresta la putrefazione, ma non disturba la digestione. Ciò provavano con esperimenti sul vino (che ammuffisce all'aria), sul bianco dell'uovo, e su altre sostanze putrescibili.

THIRIAR, come si è già detto, aveva notato che l'H_2O_2 agisce energicamente sul bacillo del tetano, ed un altro osservatore nello scorso anno faceva noto che un infuso di midollo di coniglio morto di rabbia, iniettato, nelle forme volute, ad altro coniglio, non era più capace di riprodurre la malattia, se prima era già stato trattato con H_2O_2 per qualche ora (3).

TARNIER (4) però avrebbe notato che in questo composto si sviluppa lo streptococco. Secondo MEGUIN (5), il meccanismo d'azione dell'H_2O_2 si spiegherebbe pensando alla tensione dell'O nascente, o ad un'azione propria alla sua disposizione molecolare. Nel caso in cui viene adoperato O compresso si dovrebbe pensare che si formi H_2O_3.

***

Dal punto di vista dell'azione fisiologica si ebbero vari risultati.

COLASANTI e CAPRANICA (6) facendo ingerire a cani col metodo di Henler dell'H_2O_2 a 4 volumi, vedevano che essa agiva come veleno, uccidendo rapidamente gli animali con effetti convulsivi, accompagnati talvolta da glicosuria.

Identici risultati otteneva BERT con l'O compresso.

(1) THIRIAR. Rif. in Sem. Méd., 1899, pag. 406.
(2) BERT et REGNARD. *Influence de l'eau oxygénée sur les virus et les venins.* Mémoires de la Société de Biologie de Paris, 1882, pag. 736.
(3) Semaine Méd., 1898.
(4) TARNIER. Citato da CHARPENTIER. Vedi sopra.
(5) MEGUIN. Revue des Sciences Méd., 1884.
(6) COLASANTI e CAPRANICA. *Azione dell'*H_2O_2. Archives ital. de Biol., 1882.

Bert e Regnard (1) osservavano che l'H_2O_2 non è attaccata dal grasso, nè dagli amilacei, nè dai fermenti solubili, nè dall'albumina, dalla caseina, dal peptone. È rapidamente decomposta dalle materie azotate, colloidi, dalla muscolina, dalla fibrina del sangue, dal plasma, dal siero di sangue e da varie sostanze azotate vegetali.

Guthmann (2) ha visto che la sostanza in discorso in contatto con i tessuti vivi si decompone in H_2O ed O. La pelle ne è decolorata, il sangue non si scolora, i corpuscoli rossi sono un poco raggrinzati, ma non distrutti, mentre i leucociti non vengono lesi.

Iniettata sotto cute produce rapidamente la morte dell'animale con fenomeni d'asfissia. E ciò per grandi bolle gassose, che ostruiscono per embolia le vie sanguigne.

Iniettando nei conigli contemporaneamente all'H_2O_2 del solfato ferroso, che fissa l'ossigeno, egli osservava che l'animale sopravviveva.

Però nelle rane si aveva sempre lo svolgimento delle bolle gassose.

Per Schwerin (3), al contrario di ciò che avevano osservato gli altri, i carnivori sopportano bene le iniezioni ipodermiche di H_2O_2, mentre invece presentano fenomeni tossici ingerendola; al contrario si comportano gli erbivori.

Anche Gasset (4) ha visto che le iniezioni intraperitoneali e sottocutanee di H_2O_2 non sono nocive se la dose è poco elevata e se esse sono fatte lievemente e gradatamente, mentre a dosi elevate e rapidamente somministrate possono essere mortali. Così concludono pure Laborde e Quinquaud.

***

Registrate queste osservazioni (non sempre concordi fra loro), la cui esposizione era necessaria per il buon intendimento della questione, torniamo al primo argomento della disinfezione del retto mediante l'uso dell'H_2O_2.

Le mie ricerche, come ho già avanti accennato, si dividono in 3 gruppi:

1. Ricerche sull'azione dell'H_2O_2, a diverso grado di concentrazione e di acidità, su acque fortemente inquinate con feci, e su masse fecali (*scibale*) allo scopo di vedere se era possibile renderle sterili.

2. Ricerche sull'azione dell'H_2O_2 su varie culture di microrganismi, che si trovano abitualmente nell'intestino. Ricerche sulla modificazione della virulenza di questi microrganismi e sulla loro resistenza all'azione del composto in parola.

3. Esperienze per ottenere, mediante irrigazioni rettali di H_2O_2 variamente modificate, la sterilità più o meno relativamente completa del retto ed osservare contemporaneamente quali disturbi generali e quali alterazioni locali potessero presentare eventualmente gli animali così trattati.

---

(1) Bert et Regnard. Ac. des Sciences, 22 mai 1882.

(2) Guthmann. *Ueber die phisiologische Wirkung des Wasserstoffenperoxyde.* Arch. f. Anat. und Phisiologie, Bd. XXIII, 23.

(3) Schwerin. *Zur Toxicologie des Wasserstoffenperoxyde.* Arch. f. An. und. Phisiologie, Bd. XXIII, pag. 27.

(4) Gasset. *Note sur quelques effects phisiologiques de l'*H_2O_2. Société de Biologie, 28 gennaio 1898, Ref. in Sem. Méd., pag. 92.

***

Io ho adoperato della ordinaria H_2O_2 del commercio a 12 volumi di O, come io stesso ho a varie riprese verificato col processo di titolazione del Brodie (1), al *permanganato di potassio*. Per le varie ricerche è stata variamente diluita.

Quest'acqua era fortemente acida, sicchè per neutralizzarla occorreva un terzo del suo volume d'una soluzione satura di barite. I precipitati che si formavano in questo caso, venivano allontanati colla filtrazione e colla decantazione. Il titolo della H_2O_2 dopo la neutralizzazione, eccettuatane la maggior diluzione, non cambia.

Non importa dire che in queste ricerche tutti gli oggetti necessari impiegati erano stati prima convenientemente ed accuratamente sterilizzati secondo le norme della scienza.

I° GRUPPO DI RICERCHE.

Azione dell'H_2O_2 sulle sostanze fecali.

I° Serie. — *Acque inquinate con materie fecali di uomo sano e di cavia, trattate con H_2O_2 per 10 minuti. Disseminazione d'una goccia di queste acque su gelatina in capsule Petri. Incubazione a 21 gradi di temperatura.*

Miscela	Quantità dell'H_2O_2 e delle materie fecali	Risultato fornito dalle varie placche di gelatina
A	5 cmc. di acque fecali vennero diluite con 30 cmc. di acqua sterile e distillata (feci d'uomo).	Dopo *2 giorni* la placca mostrava 25 piccole colonie giallo-grigie, tondeggianti. Dopo *4 giorni* era *completamente fluidificata.*
B	5 cmc. delle stesse acque fecali, di cui sopra, addizionate con 15 cmc. di H_2O_2 acida a 12 vol. e 15 cmc. d'acqua sterile.	Dopo *3 giorni* qualche colonia, dopo *6 giorni 12 colonie* di varia dimensione e di vario aspetto e una grande muffa (*Aspergillus glaucus*).
C	5 cmc. delle stesse acque con 30 cmc. di H_2O_2 neutralizzata.	Dopo *2 giorni* qualche colonia; dopo *4 giorni* era *completamente fluidificata.*

(1) Brodie. Poggendorf's Annales. Bd. XX, p. 318.
Fresenius. Analit. Chemie, pag. 1075.

Miscela	Quantità dell'H_2O_2 e delle materie fecali	Risultato fornito dalle varie placche di gelatina
A	*Feci di cavia.* 5 cmc. di acque inquinate con feci di cavia diluite con 30 cmc. di acqua sterile.	Dopo *2 giorni* la gelatina era *completamente fluidificata.*
B	5 cmc. delle stesse acque trattate con 30 cmc. di H_2O_2 acida a 6 volumi.	Dopo *3 giorni* completa fluidificazione della gelatina.

II[a] Serie. — ***Acque inquinate con feci e masse di feci d'uomo. Disseminazione dopo vario tempo. Una goccia per placca di gelatina in capsule Petri, tenuta alla temperatura di 20 gradi.***

Miscela	Miscele d'H_2O_2 e materie fecali	Durata dell'azione dell'H_2O_2	Risultati
A	5 cmc. d'acque fecali addizionate con 30 cmc. di acqua sterile.	1 ora	Dopo 2 giorni innumerevoli colonie puntiformi. Dopo 3 giorni completa fluidificazione della gelatina.
B	5 cmc. delle stesse acque fecali più 15 cmc. H_2O_2 acida a 12 volumi di O e 15 cmc. H_2O_2 sterile.	1 ora	Eccetto una muffa anche *10* giorni dopo la disseminazione la placca era sterile.
C	5 cmc. delle acque fecali più 30 cmc. di H_2O_2 neutra.	1 ora	Dopo 2 giorni qualche piccola colonia; dopo 3 giorni 10 piccole colonie, che dopo 10 giorni non s'erano accresciute di grandezza.
D	5 cmc. acque fecali più 30 cmc. di H_2O_2 acida a 12 volumi di O.	$^1/_2$ ora	Dopo *2 giorni 15 colonie;* dopo 10 giorni *35 colonie,* di cui alcune fluidificate.
F	Scibale di feci di circa 30 gm., addizionate con circa 4 volte il loro volume di H_2O_2 acida ed a 12 volumi di O. Agitate fortemente.	5 ore	Dopo *4 giorni* 6 piccole colonie e qualche muffa. Così anche dopo 10 giorni.

Delle stesse miscele, conservate al buio, vennero fatte nello stesso ordine e nelle stesse proporzioni altre due disseminazioni, una dopo 24 ore e la seconda dopo 3 giorni.

Miscela	Miscele di H_2O_2 e materie fecali	Durata dell'azione	Risultati
A_2	. . . . .	24 ore	Dopo 36 ore innumerevoli colonie.
B_2	. . . . .	»	*Sterile* (anche dopo 20 giorni).
C_2	. . . . .	»	Dopo 7 giorni una colonia (era un blastomicete). E forse la coltura s'era inquinata coll'aria penetrata nello smuovere la capsula.
D			
D_2	. . . . .	»	*Sterile* (anche dopo 20 giorni).
F_2	. . . . .	»	Dopo 10 giorni due piccole colonie.
A_3	. . . . .	*3 giorni*	Dopo un giorno moltissime colonie. Fluidificazione.
B_3	. . . . .	»	*Sterile.*
C_3	. . . . .	»	Dopo 3 giorni due colonie.
D_3	. . . . .	»	*Sterile.*
F_3	. . . . .	»	Dopo 10 giorni due muffe e una piccola colonia (stafilococco). (*a*)

(*a*) Tutte le capsule Petri in cui erano state fatte queste ricerche furono conservate per più di 20 giorni nel termostato e per 15 alla temperatura ambiente. I risultati sono stati sempre quelli di cui sopra.

Le conseguenze che parmi si possano tirare da questi fatti sono, che l'H_2O_2 spiega la sua azione antisettica anche sulle feci e su materie inquinate con feci; che quella acida agisce con più energia di quella neutra, e se ne capisce a *priori* il perchè: bisogna che questo composto spieghi la sua azione almeno per *un'ora* perchè agisca sicuramente. Anche le forme sporigene devono venire uccise, perchè il liquido si mantiene con gli stessi caratteri di sterilità anche dopo parecchi giorni.

II.

Gruppo di ricerche sull'azione dell'H_2O_2 su colonie di diverse specie batteriche (1).

La flora batterica è assai ricca e varia a seconda dello stato di salute e a seconda dei diversi individui. Dalle diverse colonie sviluppatesi sulle placche di gelatina disseminate dopo che le materie fecali erano state sottomesse all'azione dell'H_2O_2, come prima si è detto, mi è riuscito di isolare svariate forme cocciche, specie lo stafilococco nelle sue varietà, e qualche cultura di streptococco e diverse varietà di proteo.

Non ho rinvenuto il *bac. coli communis*, nè altre forme bacillari, abituali nell'intestino.

Ho sottomesso 4 di queste culture così ottenute, cioè una cultura di *proteo volgare*, due di *stafilococco* e una di un *cocco bianco*, molto simile al *micrococcus ureae*, per mezz'ora, all'azione di 3 cmc. di H_2O_2 acida a 12 vol. di O. Fatto il trapianto in gelatina la cultura, trapiantata col proteo, rimase sterile; il micrococco bianco s'è sviluppato debolmente solo dopo 3 giorni, le due forme stafilococciche erano già sviluppate e fluidificate nelle 36 ore.

Le culture di controllo si svilupparono tutte e rigogliose nelle 30 ore.

È inutile dire che le culture addizionate con l'H_2O_2 erano state fortemente agitate.

Ripetuta nello stesso ordine l'esperienza, ma avendo fatto il trapianto dopo un'ora dell'aggiunta dell'H_2O_2 il proteo e il cocco dell'urea rimasero sterili, gli stafilococchi si sono sviluppati scarsamente dopo 3 giorni.

I controlli si erano tutti sviluppati nelle 36 ore.

Ho sottoposto poi per mezz'ora all'azione di 3 cmc. di H_2O_2 ac. a 12 vol. una cultura di bacil. coli, molto virulenta, avuta dai dottori Malenchini e Picchi del laboratorio di anatomia patologica, cui qui rendo pubbliche grazie. Il trapianto rimase sterile. Mentre la cultura di controllo s'è bene sviluppata in 24 ore a 37 gradi. Iniettata intraperitonealmente ad una cavia, questa già dopo un mese non ne ha avuto alcun danno. L'animale di controllo è morto in 3 giorni.

Sottomessa alla stessa quantità di acqua ossigenata una cultura di *stafilococco piogene aureo*, isolato da un'osteite e discretamente virulento, il trapianto

(1) Nothnagel. *Die in den menschlichen Darmentleerungen vorkommenden niedersten Organismen.* Deutsch. Zeit. f. Klin. Med. Bd. III, § 275.
Bienstock. *Bakterien des Darmes.* Zeit. f. Klin. Med. Bd. VII.
Brieger. *Bakterien des Darmes.* Berl. Klin. Woch., 1884.
Vignal. *Recherches sur les micr. des matières fèc.* Archiv. de physiol., vol. X, 1887.
Escherisch. *Bakterien des Darmes des Säugelings,* ecç. Fortschr. der Med., Bd. III, 1885. Münch. Med. Woch., 1886.
Petruscky. Ctbl. f. Bakt. 1896, n. 67. (È descritto un nuovo bacillo, simile a quello del colon).
Fischer. *Zur Biologie des Bac. foecalis alkaligenes.* Ibid., 1899, 20 Mai.
Altra letteratura, specie sulle amebe ecc., del colon si può trovare riassunta nel *Baumgarten's Jahresbericht,* 1897 e seg.

fatto dopo un'ora non s'è sviluppato che dopo 3 giorni, mentre la cultura di controllo s'era sviluppata bene in 24 ore.

Innestata quest'istessa cultura, così trattata, ad un topolino bianco sottocute, questo, eccetto forte rossore locale, non soffrì ascessi nè altri danni; mentre il topolino di controllo dopo 3 giorni presentava un ascessolino, nel cui pus c'erano numerosi stafilococchi.

Fatto l'innesto intraperitoneale il topino non soffrì niente ed è tuttora vivo, mentre l'animale di controllo morì di setticemia in 5 giorni.

Queste osservazioni mi inducono a credere che l'H_2O_2 degli ordinari microparassiti delle vie digerenti impedisce lo sviluppo, anzi uccide del tutto le forme bacillari, mentre è meno attiva verso le forme cocciche. Le muffe intestinali resistono anche esse discretamente. Questa sostanza distrugge facilmente il bac. coli comm. ed attenua del tutto la virulenza dello stafilococco piogene, pure non impedendone la vitalità. La concentrazione è anche sufficiente a 6 vol. di O. È meglio che il liquido sia acido, come del resto ho potuto vedere con opportune ricerche, fatte nelle stesse condizioni di queste, con H_2O_2 neutralizzata.

III° GRUPPO.

Esperienze sugli animali con irrigazioni di H_2O_2.

Fin da queste precedenti osservazioni ero convinto che è impossibile con questo farmaco ottenere la completa assoluta sterilità del retto. Tuttavia ho proseguito nelle ricerche allo scopo di trovare il modo più adatto per il miglior risultato. Mi sono servito di cavie e conigli, cui praticavo prima un abbondante lavaggio rettale con acqua sterile, poi i differenti lavaggi con acqua ossigenata, o con tamponi bagnati di H_2O_2 e infine introducevo un piccolo tampone di cotone sterile, che estratto dopo alcuni minuti, mi serviva per inquinare dell'H_2O sterile, con una goccia della quale facevo poi le opportune diseminazioni sulle placche di gelatina.

I° Serie. — *Irrigazioni di* H_2O_2 *neutra.*

	Esperienza	Risultato
1	Grossa cavia. Dopo il lavaggio con acqua sterile, due clisteri di 30 cmc. di H_2O_2 neutra.	Dopo 7 giorni 16 culture isolate, e alcune altre confluenti.
	Dopo $^1/_2$ ora si ripete e si fa la disseminazione.	Una placca di controllo, fatta coll'istesso metodo, dopo il lavaggio con l'acqua sterile, dopo 24 ore presentava innumerevoli colonie e dopo 36 ore era fluidif.

II^a^ Serie. — *Irrigazioni di* H_2O_2 *acida.*

	Esperienze	Risultati
1	Coniglio nero. Dopo il solito lavaggio con acqua sterile, irrigazione con 30 cmc. di H_2O_2 ac. a 6 vol. Dopo $^1/_2$ ora nuova irrigazione di altri 30 cmc. di H_2O_2 e dissem.	Dopo 15 giorni 17 culture piccole gialle e due muffe bianche.
2	Coniglio bianco. Identico trattamento, solo la 2^a^ irrig. è stata fatta dopo un $^1/_4$ ora.	Dopo 3 giorni 26 piccole colonie, che dopo 15 giorni non s'erano ingrandite.
3	Coniglio nero. Identico tratt. del 1°.	Dopo 15 giorni 10 culture di diversa grandezza.

III^a^ Serie. — *Sterilizzazione del retto con tamponi bagnati d'*H_2O_2 *a 6 vol.*

	Esperienza	Risultato
1	In due grosse cavie dopo il solito lavaggio di H_2O sterile, s'introducono successivamente ogni dieci minuti 3 tamponi bagnati d'H_2O_2 acida a 6 vol. Dopo $^1/_2$ ora disseminazione.	In una placca dopo 15 giorni 40 coloniette di diversa grossezza, bianco-giallognole (*cocchi*). Nella 2^a^ placca dopo 15 giorni 25 coloniette di diverse dimensioni.

IV^a^ Serie. — *Irrigazioni di* H_2O_2 *alternate* coll'introduzione di tamponi bagnati d'H_2O_2.

	Esperienze	Risultati
1	Coniglio. Dopo il solito trattamento preventivo irrigazione con 40 cmc. di H_2O_2 a 6 vol. di O. Indi successiva introduzione di batuffoletti di cotone, inzuppati di H_2O_2 per $^1/_2$ ora. Indi si ripetono i clisteri di H_2O_2 e si introducono i tamponi. Dopo 1 ora si fa la disseminazione.	Dopo 15 giorni 6 colonie, di cui alcune fluidificanti.

	Esperienze	Risultati
2	Coniglio. Identico trattamento, solo prolungato per 1 $^1/_2$ ora.	Dopo 16 giorni 3 colonie, di cui una fluidif. Avendo l'animale emesso delle feci, subito dopo la disseminazione, fu fatta una seconda disseminazione. La placca dopo 48 ore era completamente fluid. da numerose colonie.

Questi fatti mi dicono che è possibile prolungando la durata delle irrigazioni con H_2O_2, ed elevando anche il titolo di essa, d'ottenere con sufficiente rapidità una relativa sterilizzazione del retto di certo superiore di gran lunga a quella che si può ottenere colle comuni irrigazioni di acqua sterile, o d'acqua borica, e certo con minori noie.

Gli animali di più non hanno mostrato alcuna intolleranza nè altre alterazioni locali e generali. È necessario impedire il passaggio delle feci, altrimenti ogni fatica è perduta.

Concludendo adunque mi pare di potere stabilire:

1. L'H_2O_2 *discretamente acida, con una concentrazione variante dai 6 ai 12 vol, senza essere l'ideale dei disinfettanti delle ultime vie intestinali, è usabilissima ed efficace per disinfettare il retto dell'uomo. Che anzi essa è migliore degli altri mezzi ordinariamente impiegati. Ha il vantaggio di non essere tossica, non aver cattivo odore, non produrre dolore ed irritazione.*

2. *La sua azione è tanto più efficace quanto maggiore ne è la quantità adoperata e la durata.*

3. *Di quelle forme microbiche che non arriva ad uccidere, alle dosi medie, ne spegne completamente la virulenza.*

Firenze, marzo 1900.

IV.

ISTITUTO DI ANATOMIA PATOLOGICA DELLA R. UNIVERSITÀ DI PISA
diretto dal Prof. A. MAFFUCCI

La tiroide nei morbi infettivi

RICERCHE ANATOMO-PATOLOGICHE E SPERIMENTALI

per il Dott. ODOACRE TORRI.

(*Continuazione, vedi fascicolo 4*).

CONCLUSIONI.

Non ho mai prodotto l'infezione generale degli animali iniettando loro nella giugulare, come ho fatto per il carbonchio delle culture o emulsioni in brodo di tifo, o di polmonite o di tubercolosi, poichè i lobi di tiroide opposti a quelli nei quali è stata fatta l'iniezione, si possono considerare come sotto un'infezione generale, e paragonando i risultati di queste esperienze con le osservazioni fatte sull'uomo si possono trarre le seguenti conclusioni:

I. Tanto nei lobi in cui ho fatto la iniezione di cultura in brodo di diplococco, quanto nei lobi opposti, che, come ripeto, si possono considerare come sotto una infezione generale, si ha, come nelle tiroidi di individui morti per polmonite: ipersecrezione della sostanza colloide, proliferazione dell'epitelio e forte stasi nei vasi sanguigni. La differenza fra i lobi in cui fu fatta l'iniezione e quelli del lato opposto, è che mentre nei primi si trova un grado più o meno avanzato di peritiroidite e tiroidite interstiziale e qualche piccolo focolaio emorragico (in un caso si ebbe tendenza alla necrosi dell'epitelio) nei secondi invece si ha solo qualche volta un leggiero grado di tiroidite interstiziale.

II. Tanto nei lobi di tiroide nei quali ho fatto la iniezione di cultura in brodo di bacillo del tifo, quanto nei lobi del lato opposto si trova, come nelle tiroidi di individui morti per infezione tifica, una attiva ipersecrezione di sostanza colloide, una forte proliferazione dell'epitelio e stasi nei vasi sanguigni. In quei casi in cui tardi è avvenuta la morte degli animali, come nell'uomo, si è riscontrato l'accenno a una nuova formazione di follicoli. La differenza, che esiste tra i lobi in cui fu fatta la iniezione, e quelli del lato opposto è che nei primi si ha un leggiero grado di tiroidite interstiziale, mentre nei secondi questo manca.

III Facendo gli esperimenti col bacillo della tubercolosi, ho notato tanto nei lobi in cui ho fatto l'iniezione, quanto in quelli del lato opposto un'abbondante ipersecrezione di sostanza colloide e un'attiva proliferazione dell'epitelio: in alcuni casi neoformazione di follicoli. Tutto questo si riscontra anche nelle osservazioni fatte sull'uomo. La differenza che esiste fra i lobi in cui fu fatta la iniezione e quelli del lato opposto è che mentre nei primi si ha forte peritiroidite

e tiroidite interstiziale con formazione di sostanza caseosa, o di tubercoli, nei secondi invece non si ha tutto questo.

IV. Inoculando il carbonchio nella giugulare, o facendo le iniezioni direttamente nella tiroide si ha una ipersecrezione di sostanza colloide, proliferazione dell'epitelio e in qualche caso neoformazione di follicoli, stasi nei vasi sanguigni.

V. Ho notato che nelle infezioni dell'uomo si ha sempre la mancanza di processi speciali dovuti alle rispettive infezioni, come formazione di tubercoli, focolai di suppurazione, ecc. E ugualmente sperimentando negli animali, sebbene io iniettassi forti dosi di microrganismi, non ho mai ottenuto la distruzione di un lobo di tiroide. Così nel tifo tanto nei lobi iniettati quanto in quelli del lato opposto non si sono mai avute alterazioni accennanti alla distruzione della glandula; lo stesso si può dire della polmonite se si eccettua un caso in cui si aveva tendenza alla necrosi dell'epitelio glandulare. Gli stessi fatti ho riscontrato nel carbonchio. Sperimentando colla tubercolosi, dei quattro casi studiati ho trovato, che mentre nei lobi in cui avevo fatto la iniezione, si aveva la formazione di tubercoli sia alla periferia della glandula, sia nel connettivo interstiziale, mai ho riscontrato la distruzione completa di questi.

E studiando i lobi di tiroide del lato opposto in quattro casi, una sola volta ho trovato la formazione di due o tre tubercoli in un solo lobo di tiroide all'ilo della glandula. Ed avendo studiato microscopicamente gli organi di questi animali, ho trovato nel fegato e nel polmone una enorme quantità di tubercoli, nei quali colla colorazione col metodo di Zeill si notava la presenza del bacillo tubercolare. Di più ho notato negli animali di esperimento che mentre sia i bacilli della tubercolosi, sia quelli del carbonchio, è facile riscontrarli ben conservati nei capillari sanguigni, e nei follicoli tiroidei ripieni di epitelio proliferato e non contenenti sostanza colloide, è oltremodo difficile riscontrarli nella sostanza colloide dei follicoli, e se pure vi si trovano, essi sono sempre in una fase regressiva.

Questi miei fatti sperimentali, e quelli ottenuti da altri, che trattando delle colture di microrganismi, con estratto di tiroide, avevano veduto queste colture divenire sterili, mi hanno fatto pensare che questa resistenza della tiroide ai microrganismi patogeni si debba al fatto che la sostanza colloide sia una sostanza dove i microrganismi si distruggono. E per notare la realtà del fatto ho fatto degli esperimenti nel seguente modo: ho iniettato cioè bacilli ora del carbonchio ed ora della tubercolosi nella arteria tiroidea e dopo poche ore od alcuni giorni ho estirpato la tiroide e dopo il dovuto trattamento istologico ne ho fatto l'esame microscopico.

TUBERCOLOSI.

Osservazione XLVIII - Esperimento I.

Nel lobo sinistro della tiroide di cane inietto mezzo cmc. di una emulsione in brodo molto diluita di bacilli della tubercolosi, e tolgo questo lobo un'ora dopo la iniezione. Allo esame istologico si nota che il bacillo tubercolare si trova a preferenza nei capillari sanguigni, scarsamente si trova nei follicoli con epitelio, mai nei follicoli colla sostanza colloide.

I capillari sanguigni sono trombosati dai bacilli tubercolari.

Osservazione XLIX - Esperimento II.

Nel lobo destro della tiroide di un cane inietto mezzo cmc. di emulsione in brodo di bacilli della tubercolosi e tolgo detto lobo 6 ore dopo la iniezione.

All'esame istologico della tiroide, mentre è facile trovare il bacillo tubercolase nei capillari sanguigni, è difficile trovarlo nei follicoli tiroidei pieni di epitelio. Non si trova mai nei follicoli con sostanza colloide. Tanto i bacilli che si trovano nei capillari, quanto quelli che si trovano nei follicoli, sono di aspetto normale.

Osservazione L - Esperimento III.

Nel lobo destro della tiroide di un cane inietto mezzo cmc. di emulsione in brodo di bacilli della tubercolosi e tolgo questo lobo 24 ore dopo la iniezione.

All'esame microscopico, mentre è facile trovare bacilli intatti nei capillari sanguigni e nei follicoli zaffati di epitelio, è impossibile trovare bacilli della tubercolosi che abbiano conservato i loro caratteri nei follicoli contenenti sostanza colloide. In questi si vede il bacillo tubercolare diventato finissimamente granuloso; alcune volte si vede che esso, sebbene non granuloso, pure non si è colorato come quei bacilli che si trovano nei capillari (Vedi fig. XVII-XVIII, tav. III).

Osservazione LI - Esperimento IV.

Nel lobo sinistro della tiroide di un cane inietto mezzo cmc. di emulsione in brodo di bacilli della tubercolosi e tolgo questo lobo due giorni dopo l'iniezione.

Esame istologico della tiroide. — Il bacillo tubercolare lo si trova facimente nei capillari sanguigni ed è ben conservato. Lo si osserva anche frequentemente nei follicoli pieni di epitelio, ed anche qui ci si presenta di aspetto normale. Si osserva assai spesso il bacillo della tubercolosi anche nei follicoli con sostanza colloide, ma esso non ha più i caratteri normali, ma ci si presenta scolorato e granuloso. In alcuni follicoli con sostanza colloide, nei quali si è avuto l'immigrazione di corpuscoli bianchi, si vede che mentre i bacilli che sono in mezzo ai corpuscoli bianchi non sono alterati; quelli che sono in mezzo alla colloide sì. In un follicolo si osserva un bacillo per metà posto tra i corpuscoli bianchi, per metà nella sostanza colloide; ora la parte che è sui corpuscoli bianchi è sana, quella che è a contatto colla sostanza colloide è alterata.

Osservazione LII - Esperimento V.

Nel lobo sinistro della tiroide di un cane inietto mezzo cmc. di emulsione in brodo molto diluita di bacilli della tubercolosi. Tolgo questo lobo 3 giorni dopo l'iniezione. Non ho creduto di mantenere oltre questo tempo l'animale in vita, perchè allora cominciano i fatti di una forte reazione da parte della glandula, e non si può più studiare come il bacillo tubercolare viene distrutto dalla sostanza colloide.

Macroscopicamente non si nota niente di notevole in questo lobo di tiroide, se si eccettua un leggiero aumento del suo volume. All'esame istologico si nota un leggiero grado di infiltramento linfoide alla periferia della glandula nella capsula connettiva, un leggiero grado di ipersecrezione di sostanza colloide, che ci si presenta di aspetto granuloso, e una discreta proliferazione dell'epitelio. Fatta la colorazione col metodo di Koch-Erlick non ci riesce facile riscontrare il bacillo tubercolare nella sostanza colloide: in alcuni follicoli si vede qualche bacillo, che non si presenta colla sua regolare forma, ma di aspetto fortemente granuloso. I bacilli si riscontrano facilmente nei capillari sanguigni e in quei follicoli, che non contengono sostanza colloide, ma sono pieni di cellule proliferate.

CARBONCHIO.

Osservazione LIII - Esperimento I.

Nel lobo sinistro della tiroide di un cane inietto un cmc. di cultura di carbonchio in brodo molto diluita e tolgo questo lobo un'ora dopo l'iniezione. All'esame istologico si nota il bacillo del carbonchio, oltre che nei capillari sanguigni e nei follicoli pieni di epitelio, anche nei follicoli con sostanza colloide, ed essi non si presentano in nessun modo alterati (V. fig. XIX-XX, tav. III).

Osservazione LIV - Esperimento II.

Nel lobo destro della tiroide di un cane inietto mezzo cmc. di cultura di carbonchio in brodo e tolgo questo lobo 6 ore dopo la iniezione.

Esame istologico della tiroide. — Nei capillari sanguigni si trova una grande quantità di bacilli del carbonchio bene conservati. Si notano bene conservati i bacilli anche nei follicoli con epitelio. In qualche follicolo, con sostanza colloide, si trovano dei bacilli, i quali non hanno ancora subìto la fase granulosa, però non sono bene colorati.

Osservazione LV - Esperimento III.

Nel lobo destro della tiroide di un cane inietto un cmc. di cultura in brodo di carbonchio e tolgo questo lobo di tiroide 24 ore dopo l'iniezione. All'esame istologico si nota una discreta ipersecrezione di sostanza colloide, che ci si presenta granulosa: non si ha proliferazione dell'epitelio. Abbondante è la sostanza colloide nei linfatici, ed anche qui ci si presenta di aspetto granuloso. Il connettivo è normale: nei vasi sanguigni, stasi e niente altro.

Colla colorazione col metodo di Gram, mentre si nota nei capillari sanguigni ben conservato il bacillo carbonchioso, è oltremodo difficile invece trovarlo conservato nei follicoli con sostanza colloide. In questa si possono vedere i bacilli sotto diversi aspetti: in alcuni follicoli si vedono bacilli divenuti fortemente granulosi, in altri si vedono ciuffi di bacilli che sono oltremodo sottili e non si vedono colorati; in altri invece si vede un detrito granuloso, ed a stento si può riconoscere la struttura del bacillo. Raramente ho veduto nella sostanza colloide qualche bacillo bene conservato (Vedi figure XXI, XXII, XXIII, tavola III).

Osservazione LVI - Esperimento IV.

Nel lobo destro della tiroide di un cane inietto un cmc. di cultura in brodo di carbonchio e tolgo questo lobo 3 giorni dopo l'iniezione. Questo lobo di tiroide è aumentato di volume: all'esame istologico si nota che una buona parte della glandula è distrutta per forti infiltramenti linfoidi e per focolai emorragici. Al centro del lobo però si trova una parte di glandula che non è completamente distrutta, e si vedono dei follicoli sani, contenenti una sostanza colloide granulosa, ed altri in cui è già cominciato l'infiltramento linfoide, che in alcuni follicoli è più avanzato, in altri meno. Nei vasi sanguigni si ha forte stasi. Fatta la colorazione col metodo di Gram, si vede che in quei follicoli, in cui si ha forte infiltramento linfoide e punta sostanza colloide, i bacilli del carbonchio sono bene colorati; mentre in quelli che, pur essendovi infiltramento linfoide, esiste ancora sostanza colloide, i bacilli che si trovano tra i corpuscoli bianchi sono ben colorati, quelli che si trovano tra la sostanza colloide sono distrutti, e se ne vedono di quelli fortemente granulosi, di quelli che sono oltremodo sottili e che non hanno preso il colore: in certi punti si vede nei follicoli un detrito granuloso e male si apprezza la forma del bacillo (Vedi figure XXIV, XXV, tavola III).

Da questi esperimenti si può concludere che i microrganismi della tubercolosi e del carbonchio non vegetano nella sostanza colloide e si trasformano in un detrito.

V.

CONSIDERAZIONI.

Dai casi da me osservati nell'uomo che sono in numero di 29 si vede come la tiroide aumenti la sua attività nelle malattie infettive.

Nelle malattie acute si ha forte ipersecrezione di sostanza colloide e attiva proliferazione dell'epitelio; quando una malattia si protrae a lungo, dovendo la glandula lavorare più del normale, ed essendo quindi in gran quantità i follicoli distrutti si provvede a questo con un'abbondante neoformazione di follicoli; come abbiamo visto succedere nel tifo in alcuni casi, e costantemente nella tubercolosi.

Sebbene nelle malattie croniche come nella tubercolosi o a decorso protratto, come in certi casi di tifo, il fatto predominante è la neoformazione di follicoli e la proliferazione dell'epitelio, pure si ha sempre un aumento della quantità di sostanza colloide.

Nelle malattie acute si ha dapprima forte ipersecrezione di sostanza colloide, poi passando questa nei linfatici, si ha proliferazione dell'epitelio, che riempie quei follicoli che hanno espulso la loro sostanza colloide. In quanto alla sostanza colloide, che si trova nei linfatici, ho notato che in generale quanto maggiore è

la sostanza colloide nei linfatici, tanto minore è quella nei follicoli e viceversa, per cui si può formulare la legge « che la sostanza colloide che si trova nei linfatici è inversamente proporzionale alla sostanza colloide che si trova nei follicoli ». In tutte le infezioni quelli che sono meno alterati sono il connettivo e i vasi sanguigni.

Tutto quello che io ho riscontrato nell'uomo è stato pienamente confermato dagli esperimenti. Infatti sperimentando negli animali, si è visto che nei primi periodi di malattia si ha ipersecrezione di sostanza colloide e proliferazione dell'epitelio; e negli stati più avanzati si è veduto sempre l'accenno alla neoformazione di follicoli.

Roger e Garnier, che per i primi si sono occupati di questo argomento, studiando nell'anno decorso la tiroide di tubercolotici, trovarono la sclerosi del connettivo periarterite e endoarterite e la proliferazione dell'epitelio; e sperimentando sugli animali col tifo, trovarono nei casi acuti oltre che la stasi e qualche piccolo focolaio emorragico, un certo grado di alterazione delle cellule; nei casi cronici sclerosi della tiroide e scomparsa di una gran parte di follicoli. Le mie ricerche concordano solo in parte con quelle di Roger e Garnier in quanto riguarda la tubercolosi, perchè anche io ho constatato nella maggior parte dei casi di tubercolosi da me studiati, la sclerosi del connettivo, ma non ho mai riscontrato periarterite e endoarterite.

Ho riscontrato anche io la proliferazione dell'epitelio, ma di più si ha sempre un certo grado di ipersecrezione di sostanza colloide, e un'abbondante neoformazione di follicoli. Di poi le esperienze da me fatte col bacillo del tifo non concordano del tutto con quelle di Roger e Garnier, perchè anche io ho trovati infiltramenti linfoidi, focolai emorragici, ma oltre questo, il fatto più importante nei miei esperimenti è stato la ipersecrezione della sostanza colloide, e la proliferazione dell'epitelio; ed in un caso ho trovato la neoformazione dei follicoli. Però non ho mai veduto, come Roger e Garnier, un'alterazione delle cellule glandulari, che nei miei casi hanno sempre conservato il loro aspetto normale.

Già io ero alla fine delle mie ricerche, quando Roger e Garnier hanno pubblicato un nuovo lavoro sull'argomento (*Presse Médicale*, 19 aprile 1899) e che io qui brevemente riassumo.

Questi autori, studiando 33 tiroidi di morti, o per scarlattina, o per difterite, o per vaiuolo, hanno trovato che la tiroide aumenta la sua attività, come si riscontra negli animali quando si somministra loro la pilocarpina.

Il primo grado dell'alterazione secondo questi autori consiste in una ipersecrezione glandulare, e quando il processo va più lontano, la sostanza colloide si modifica, e si ha una sostanza colloide atipica, poichè questa non si colora più bene colle sostanze coloranti, oppure si presenta granulosa e i granuli hanno forma poligonale, assai voluminosi, brunastri, e che non si colorano più colle sostanze coloranti.

Infine in certi casi hanno trovato un arresto della secrezione e i follicoli tiroidei ripieni di cellule glandulari, chiare incapaci al lavoro glandulare che si sono distaccate dalla parete del follicolo.

Nel connettivo non hanno mai trovato alterazioni apprezzabili, nei vasi sanguigni invece spesso arterite e flebite. Quindi, secondo questi autori, dopo un periodo di iperattività si ha una diminuzione nell'attività secretoria della glandula. Hanno fatto anche degli esperimenti sugli animali. Secondo questi autori nelle infezioni generali degli animali con stafilococco, tifo e carbonchio, la tiroide non ha presentato lesioni apprezzabili.

Colla tossina difterica invece hanno avuto una ipersecrezione della sostanza colloide e di aspetto normale: invece colla tossina tetanica hanno avuto ipersecrezione di sostanza colloide, ma in un caso, in cui l'evoluzione fu lenta, era granulosa, e non si colorava colle sostanze coloranti. Se le lesioni sono leggere, secondo questi ricercatori si ha facilmente un ristabilimento della funzione. Le mie ricerche non concordano del tutto con queste ultime del Roger e Garnier. Tralasciando le alterazioni del connettivo e dei vasi sanguigni, che hanno poca importanza, anche secondo i due ricercatori francesi, anche io come loro nel primo periodo della malattia ho trovato una ipersecrezione di sostanza colloide. Però non ho mai riscontrato, come Roger e Garnier, una diminuzione nella attività secretoria della glandula.

In tutti i casi da me osservati sia di tifo, di setticemia, di polmonite, come di tubercolosi, ho sempre veduto la sostanza colloide essere aumentata, o corrispondente al normale. Non ho mai veduto follicoli sulla cui parete non esistessero più cellule, e che queste fossero cadute nella cavità del follicolo, avendo un aspetto chiaro. Nei casi in cui si ha proliferazione dell'epitelio, questo presenta gli stessi caratteri di quello della parete del follicolo.

Roger e Garnier, producendo l'infezione generale degli animali, non hanno trovato alcun risentimento da parte della tiroide, io invece ho trovato tutto l'opposto, che cioè producendo l'infezione generale di un animale si aumenta l'attività della sua tiroide. La questione più importante è quella che riguarda la sostanza colloide. Secondo Roger e Garnier, essa ci si presenta alterata in certi casi, sia perchè non si colora più bene colle sostanze coloranti, sia perchè essa ci si presenta sotto forma di grossi granuli bruni e che non si colorano.

Invece io ritengo che, nei casi da me osservati, la sostanza colloide non sia atipica, ma sia normale. Infatti spesso la sostanza colloide mi è apparsa finissimamente granulosa: però ho notato che essa sebbene granulosa si è sempre colorata bene col litio-carminio. Inoltre, studiando la tiroide normale di cane e di coniglio, ho veduto che mentre alcuni follicoli contenevano una sostanza colloide omogenea, altri invece contenevano una sostanza colloide granulosa, e in quei casi in cui ho fatto l'iniezione nella tiroide, e ho tolto questi lobi dopo un'ora, ho trovato che la sostanza colloide era per lo più granulosa; ora mi pare che in un'ora non vi possa essere il tempo necessario a che si abbia una profonda modificazione della sostanza colloide. Ed io non ho mai veduto, nelle tiroidi osservate, sostanza colloide costituita da grossi granuli, che non si colorano come hanno riscontrato Roger e Garnier. Ho quasi sempre fatto la colorazione col litio carminio, ma qualche volta quando ho fatto la colorazione coll'ematossilina, sebbene la sostanza colloide fosse granulosa, pure si è colo-

rata benissimo con questa sostanza colorante; ugualmente in un caso in cui ho fatto la colorazione coll'eosina. Inoltre in tutti quei casi in cui ho fatto la colorazione per la ricerca dei microrganismi, ho veduto sempre colorarsi bene la sostanza colloide, fosse granulosa o no, col violetto di genziana. Io ritengo dunque che la sostanza colloide nelle malattie infettive come il tifo, tubercolosi, polmonite, setticemia, sia normale, ma la questione ha bisogno di essere studiata ancora, tanto più che esiste un forte disaccordo tra le mie osservazioni e quelle di Roger e Garnier.

Però vi sono molte quistioni da risolversi.

Infatti nello stato attuale della scienza, da ricerche fatte da Capobianco e da Mazziotti pare che l'importanza di tutto il quadro strumiparo debbasi più alla estirpazione delle paratiroidi che alla estirpazione della tiroide.

Quantunque la questione non sia completamente decisa, pure deve essere tenuta di mira per l'avvenire. Siccome le nostre cognizioni fino a pochi mesi fa erano poche o niente intorno alle alterazioni anatomo-patologiche delle tiroidi propriamente dette nei morbi infettivi, così io ho voluto studiare solamente le alterazioni di queste.

Ora sorge il bisogno di sapere ancora quali sono le alterazioni anatomo-patologiche delle paratiroidi nei morbi infettivi.

Dalle mie ricerche risulta inoltre che la sostanza colloide ha la proprietà di distruggere i microrganismi. Gli esperimenti che io ho fatto si riferiscono solo alla tubercolosi e al carbonchio e sono così chiari, così evidenti, che mi autorizzano a dichiarare che la sostanza colloide ha la proprietà di distruggere i bacilli della tubercolosi e del carbonchio; ne viene quindi la necessità di allargare gli studi e fare ricerche in proposito su tutti i microrganismi patogeni. Inoltre da altre osservazioni si deduce che nelle malattie infettive vi è soprasecrezione di sostanza colloide. Noi ora sappiamo quanto grande è l'importanza fisiologica di questa sostanza: onde resta a sapere per l'avvenire se questo prodotto così abbondante in condizioni potologiche conservi ancora i suoi poteri fisiologici. Se ciò avviene, se cioè la sostanza colloide mantiene i suoi poteri fisiologici, quale significato ha essa rispetto alla sintomatologia delle infezioni? Se in una infezione si ha ipersecrezione di sostanza colloide nella tiroide, l'infezione è meno grave? Se ciò avviene nelle malattie infettive; si possono fare delle iniezioni di succo di tiroide per dimininuire la gravezza dei sintomi? Se nelle malattie infettive, pur avendosi ipersecrezione di sostanza colloide, questa non conserva più i suoi poteri fisiologici, possiamo migliorare le condizioni morbose di una data infezione somministrando la sostanza colloide? Infine può la sostanza colloide quantunque abbondante ed alterata nell'aspetto morfologico non avere importanza sul decorso delle manifestazioni morbose? Tutti questi problemi saranno oggetto delle mie ulteriori ricerche

Fino a due mesi fa poco si conosceva sul modo di comportarsi della tiroide nelle malattie infettive; oggi però possiamo, dalle ricerche recentissime di Roger e Garnier e dalle mie qui esposte, concludere intorno al modo di comportarsi della tiroide nei morbi infettivi acuti e cronici:

I. Che si ha ipersecrezione di sostanza colloide nelle malattie infettive acute e croniche.

II. Che si ha forte proliferazione epiteliale nelle malattie acute e croniche.

III. Che si ha abbondante neoformazione di tessuto glandulare nelle malattie croniche e nelle acute però a decorso prolungato.

IV Che difficilmente nella tiroide si riscontrano processi infiammatori interstiziali, come ascessi, tubercoli, ecc.

V. Che la sostanza colloide ha la proprietà di distruggere i microrganismi.

VI. Che la proliferazione epiteliale e la ipersecrezione di sostanza colloide sono dovute al prodotto tossico delle infezioni, sia perchè questo si sia formato dalla distruzione dei microrganismi che avviene nella sostanza colloide, come risulta dalle mie ricerche, sia che questo provenga alla tiroide per torrente circolatorio come hanno dimostrato Roger e Garnier.

***

Ringrazio sentitamente il mio maestro, prof. Maffucci, il quale mi è stato largo di consigli ed ammaestramenti in questa mia ricerca.

Pisa, 22 gennaio 1900.

SPIEGAZIONE DELLE FIGURE.

Tavola I.

Fig. 1. Seibert oc. II, obb. II. Tiroide normale di coniglio. - *a*, *a'*, *a''*) follicoli con sostanza colloide - *b*, *b'*, *b''*) follicoli pieni di epitelio - *c*) connettivo interfollicolare.

Fig. 2. Seibert oc. II, obb. II. Tiroide normale di cane. - *a*, *a'*, *a''*) follicoli con sostanza colloide - *b*, *b'*, *b''*) follicoli pieni di epitelio - *c*) connettivo interfollicolare.

Fig. 3. Zeiss obb. D, oc. 3. Tiroide di individuo con polmonite crupale. - *a*) connettivo interfollicolare - *b*) follicolo con sostanza colloide - *c*, *c'*, *c''*) follicoli con iperplasia epiteliale.

Fig. 4. Koristka obb. 8, oc. 1. Tiroide di individuo con polmonite crupale. - *a*) vena con sostanza colloide - *b*, *b'*) capillari con sostanza colloide - *c*) connettivo interlobulare.

Fig. 5. Zeiss obb. A, oc. 3. Tiroide di individuo tifoso morto in 51ª giornata di malattia. - *a*) connettivo fra i lobuli della glandula - *c*) connettivo fra i follicoli - *d*, *d'*, *d''*) follicoli tiroidei con ipersecrezione di sostanza colloide.

Fig. 6. Zeiss obb. D, oc. 3. Tiroide di individuo tifoso morto in 22ª giornata di malattia. - *a*) connettivo interfollicolare - *b*, *b'*) follicoli con iperplasia dell'epitelio - *c*, *c'*) follicoli neoformati.

Fig. 7. Seibert obb. 5, oc. II. Tiroide di individuo morto per setticemia. - *a*) infiltramento linfoide fra i follicoli - *b*, *b'*) follicoli con sostanza colloide e neoformazione epiteliale.

Fig. 8. Zeiss obb. D, oc. 3. Tiroide di individuo morto per tubercolosi polmonare, 3° stadio. - *a*) connettivo interfollicolare - *b*) neoformazione di un follicolo - *c*) follicolo adulto con sostanza colloide, che emette un'appendice per la neoformazione di un follicolo - *d*) follicolo neoformato.

Tavola II.

Fig. 9. Zeiss obb. C, oc. 3. Tiroide di un individuo morto per tubercolosi polmonare, 3° stadio - *a*) connettivo interfollicolare - *b*) vecchi follicoli con proliferazione epiteliale - *c*, *c'* follicoli neoformati.

Fig. 10. Zeiss obb. A, oc. 3. Tiroide di individuo con tubercolosi delle vertebre sacrali in stadio avanzato. - *a*) connettivo interlobulare - *b*) connettivo interfollicolare - *c*, *c'*, *c''*) follicoli con ipersecrezione della sostanza colloide - *d*) follicoli con proliferazione epiteliale.

Fig. 11. Zeiss obb. C, oc. 2. Lobo destro di tiroide di coniglio al quale fu iniettato nel lobo sinistro $^1/_2$ cmc. di cultura in brodo di diplococco e morto 2 giorni dopo l'iniezione. - *a*) connettivo interlobulare - *b*) vena - *c*) arteria - *d*) Linfatico con abbondante sostanza colloide.

Fig. 12. Zeiss obb. aa, oc. 2. Tiroide di cane in cui fu iniettato $^1/_2$ di cmc. di emulsione in brodo di bacilli della tubercolosi e morto 19 giorni dopo l'iniezione. - *a*) connettivo fra i lobuli della tiroide - *b*) connettivo interfollicolare - *c*, *c'*, *c''*) focolai tubercolari fra gli acini della tiroide - *d*) follicoli con soprasecrezione di sostanza colloide.

Fig. 13. Zeiss oc. aa, obb. 3. Lobo sinistro di tiroide di cane, al quale fu iniettato nel lobo destro $^1/_2$ di cmc. di emulsione in brodo di bacilli tubercolari, morto 19 giorni dopo la iniezione. - *a*) tutti i follicoli presentano una soprasecrezione di sostanza colloide.

Fig. 14. Zeiss oc. 3, obb. A. Tiroide di cane morto di infezione carbonchiosa 30 giorni dopo l'iniezione di 20 cc^3 di cultura in brodo di bacilli del carbonchio. - *a*) connettivo fra i lobuli della tiroide - *b*, *b'*, *b''*) follicoli privi di sostanza colloide e con forte iperplasia dell'epitelio.

Fig. 15. Seibert obb. II, oc. I. Lobo destro di tiroide di un cane, in cui fu iniettato 1 cc^3 di cultura di carbonchio in brodo e tolto 24 ore dopo l'iniezione. - *a*) capsula della tiroide - *b*) follicoli con soprasecrezione di sostanza colloide - *c*) follicoli centrali della tiroide con sostanza colloide aumentata ma di aspetto granuloso.

Fig. 16. Seibert obb. 5, oc. II. Lobo sinistro di tiroide di cane, a cui fu iniettato 1 cmc. di cultura di carbonchio in brodo nel lobo destro e morto 4 giorni dopo l'innesto.

In questo follicolo si nota una ipersecrezione di sostanza colloide. - *a*) Parete connettivale del follicolo - *b*) epitelio - *c*) gocce sarcodiche - *d*) sostanza colloide.

TAVOLA III.

Fig. 17. Zeiss obb. $^1/_{12}$ imm., oc. 4. Tiroide di cane in cui fu iniettato $^1/_2$ cmc. di emulsione in brodo di bacilli della tubercolosi e tolta 24 ore dopo l'iniezione. - *a*) parete del follicolo - *b*) sostanza colloide - *c*) bacilli divenuti fortemente granulosi.

Fig. 18. Zeiss obb. $^1/_{12}$ imm., oc. 4. Tiroide di cane in cui fu iniettato $^1/_2$ cmc di emulsione in brodo di bacilli della tubercolosi e tolta 24 ore dopo l'iniezione. - *a*) parete del follicolo - *b*) epitelio proliferato - *c*, *c'*, *c''*) bacilli della tubercolosi che hanno conservato il loro carattere morfologico.

Fig. 19. Zeiss obb. $^1/_{12}$ imm., oc. 3. Tiroide di cane in cui fu iniettato 1 cmc. di cultura in brodo di carbonchio e tolta 1 ora dopo l'iniezione, - *a*) parete connettiva del follicolo *b*) epitelio proliferato che riempie la cavità del follicolo - *c*, *c'*) bacilli del carbonchio col loro aspetto normale.

Fig. 20. Zeiss obb. $^1/_{12}$ imm., oc. 3. Tiroide di cane in cui fu iniettato 1 cmc. di cultura in brodo di carbonchio e tolta 1 ora dopo l'iniezione. - *a*) parete del follicolo - *b*) epitelio del follicolo - *c*) sostanza colloide - *d*, *d'*) bacilli del carbonchio con aspetto normale.

Fig. 21. Zeiss obb. $^1/_{12}$ imm., oc. 4. Tiroide di cane in cui fu iniettato 1 cmc. di cultura in brodo di carbonchio e tolta 24 ore dopo l'iniezione. - *a*) capillare con bacillo di carbonchio - *b*. *b'*) follicoli tiroidei con sostanza colloide.

Fig. 22. Koristka obb. $^1/_{12}$ imm., oc. 4. Tiroide di cane in cui fu iniettato 1 cmc. di cultura in brodo di carbonchio e tolto 24 ore dopo l'iniezione. - *a*) follicolo tiroideo con sostanza colloide, nella quale si vede un bacillo del carbonchio, che in parte si è colorato, in parte no.

Fig. 23. Zeiss obb. $^1/_{12}$ imm., oc. 4. Tiroide di cane in cui fu iniettato 1 cmc. di cultura in brodo di carbonchio e tolta 24 ore dopo l'iniezione. - *a*) follicolo tiroideo con sostanza colloide, nella quale si vedono molti bacilli carbonchiosi impiccoliti e divenuti granulosi.

Fig. 24. Koristka obb. $^1/_{12}$ imm., oc. 4. Tiroide di cane in cui fu iniettato 1 cmc. di cultura di carbonchio in brodo e tolta 3 giorni dopo l'iniezione. - *a*) follicolo tiroideo in cui avvenne forte migrazione di leucociti; tra questi si vedono numerosi bacilli del carbonchio di aspetto normale.

Fig. 25. Koristka oc. 3, obb. $^1/_{12}$ imm. Tiroide di cane in cui fu iniettato 1 cmc. di cultura di carbonchio in brodo e tolta 3 giorni dopo l'iniezione. - *a*) parete del follicolo - *b*) epitelio proliferato - *c*) sostanza colloide in cui si vedono molti bacilli carbonchiosi divenuti fortemente granulosi.

BIBLIOGRAFIA.

TRAINA. *Ricerche sperimentali sul sistema nervoso degli animali tireoprivi.* Il Policlinico, Anno V, Vol. V-M.

REVERDIN. Revue médicale de la Suisse Romande, 1882.

SCHIFF. *Résumé d'une série d'expériences sur les effets de l'ablation des corps thyroïdes.* Revue médicale de la Suisse Romande, 1884.

COLZI. *Sulla estirpazione della tiroide.* Sperimentale, 1884.

SANQUIRICO e CANALIS. *Sulla estirpazione del corpo tiroide.* Archivio per le Scienze Mediche. Vol. VIII. n. 10.

UGHETTI e DI MATTEI. *Sulla splenotiroidectomia nel cane e nel coniglio.* Arch. per le Scienze Med. Vol. IX, n. 11.

ALBERTONI e TIZZONI. *Sugli effetti della estirpazione della tiroide.* Archivio per le Scienze Mediche. Vol. IX, n. 2.

FUHR. *Dier extirpation der Schilddrüse.* Arch. Pathol. und Pharmako. Bd. 21, 1896.
FANO e ZANDA. *Contributo alla fisiologia del corpo tiroide.* Arch. per le Scienze Mediche. Vol. XIII, n. 17.
TIZZONI e CENTANNI. *Sugli effetti remoti della tiroidectomia nel cane.* Arch. per le Scienze Mediche, 1890.
HORSLEY. *Sur la fonction de la glande thyroïde.* Soc. Biol., 1885.
SANQUIRICO ed ORECCHIA. Bollettino della R. Accademia di Siena, 1885.
TAUBER. *Zur Frage nach der physiologischen Beziehung der Schilddrüse zur Milz.* Virchow's Arch. Bd. XCVI.
MUNK. *Zur Lehre von der Schilddrüse.* Virchow's Arch. Bd. 150.
SANDSTRÖM. *Ueber eine neue Drüse beim Menschen und bei verschiedenen Säugethieren,* 1880.
HOFMEISTER. *Zur Physiol. der Schilddrüse.* Fortsch. der Medicin. Bd. X, 1892.
GLEY e NICOLAS. *Premiers résultats des recherches sur les modifications histologiques des glandules thyroïdiennes après la thyroïdectomie.* Comp. rend. de la Soc. Biol., 1895.
VASSALE e GENERALI. *Sugli effetti della estirpazione delle paratiroidi.* Rivista di pat. ment. e nerv., 1896.
LOEWENTHAL. Revue Médicale de la Suisse Romande, 1887.
ROGOWITSCH. *Sur les effets de l'ablation du corps thyroïde.* Arch. de phys. norm. et path., 1888.
LUPÒ. *Contribuzione all'istologia della tiroide, ecc.* Progresso Medico, 1888.
SCHWARTZ. *Sul valore delle iniezioni di succo di tiroide nei cani tiroidectomizzati.* Lo Sperimentale, 1892.
VASSALE. *Ulteriori esperienze intorno alla ghiandola tiroide.* Rivista sper. di psichiatria, 1892.
CAPOBIANCO. *Sulle fini alterazioni dei centri nervosi e delle radici spinali seguite alla tiroidectomia.* Riforma medica, 1892.
PISENTI. Lavori dell'Istituto Anatomo-Patologico di Siena, 1893.
FRITZ DE QUERVAIN. *Notes sur l'examen microscopique des organes de trois lapins morts de cachexie thyreoprive.* Com. rend. de la Soc. Biol., 1895.
MASETTI. *Le alterazioni del midollo spinale nei cani tiroidectomizzati.* Rivista di Freniatria, 1896.
ARTHRAND et MAGON. Soc. de Biol., 1891.
EISELBERG. Soc. imp. royale des méd. de Wien., 1891.
RICON et HOPRICHTER. *Mémoire sur l'anatomie et la physiologie du corps thyroide et de la rate.* Mem. de méd., chir. et de pharm. militaire, 1870.
LOMBARD. *Sur les fonctions du corps thyroïde.* Rev. méd. de la Suisse Romande, 1883.
VAQUEX. *Examen du sang de sujets mixoedemateux.* Le Progrès médical, 1897.
POLLACCI. *Ricerche ematologiche su due casi di mixedema cretinoide prima e dopo la cura tiroidea.* Riforma med., 1897.
ALONZO. *Sulla funzione della tiroide,* 1890.
LAULANIE. Soc. de Biol., 1891.
ARNALDI. *La tiroide negli alienati.* Riv. di Freniatria, 1896.
VASSALE. *L'organoterapia ed in modo speciale la tireoterapia.* Riv. Freniatria, 1896.
HONSELL. *De la thyroïdite metapneumonique.* Semaine méd., 1898.
ROGER et GARNIER. *La sclérose du corps thyroïde chez les tuberculeux.* Soc. Biol. Séance du 30 juillet 1898.
ROGER et GARNIER. *Infection thyroïdienne expérimentale.* Soc. Biol., 1 oct. 1898.
NATTAN-LARRIER. *Lésions histologiques des viscères chez les nouveau-nés issus des tuberculeux.* Soc. Biol., 12 nov. 1898.
L. R. MÜLLER. *Beitrage zur Histologie der normalen und der erkrankten Schilddrüse.* Beitrage Ziegler. XIX B.
REINBACH. *Ueber die Bildung des Colloids in Strumen.* Ziegler's Beiträge, Bd. XVI, 1895.
REINBACH. *Beiträge zur Kenntniss des Schilddrüse.* Arch. An. und Phys. Sup. 1889.
BABER. *Contribution on the minute anatomy of the thyroid gland of the dog.* Phil. Transact. CLXVI, 1876.
BIONDI. *Contributo allo studio della tiroide.* Roma, 1892.
HORFLEY. *Die Function der Schilddrüse.* Beiträge zur Wissensch. Med. Wirchow. Bd. I. S. 367, 1891.
ZIELINSKA. *Beiträge zur Kenntniss der normalen u. strumösen Schilddrüse.* Virchow's Arch. Bd. 136.
BOCHAT. *Recherches sur la structure normale du corps thyroïde.* Thèse de Paris, 1873.
PEREMESCHZO. *Ein Beitrag zum Bau der Schilddrüse.* Zeitschrift für wissenschaftl. Zoologie, XVII, 1867.
GUTKNECHT. *Die histologie des Struma.* Virchow's Arch. Bd. 99.
KOHN. *Studien über die Schilddrüse.* Arch. für mikro. anat. und Entwicklungsgeschichte, 44 Bd, 3 Heft.
PRENAUT. *Contribution à l'étude du développement organique et histologique du thymus, de la glande thyroïde et de la glande carotidienne.* La cellule, Tom. X, 1894.
HITZIG. *Beiträge zur Histologie und Histogenese der Struma.* Dessert. Zürich, 1894.
RENAUT. *Traité d'histologie pratique.* Tom. sec. Fasc. prem., 1897.

CREDÉ. Langenteck's. Arch. Bd. XXVIII.
GLEY. *Contributions à l'étude des effets de la thyroïdectomie chez les chiens.* Arch. phys. norm. et path., 1892.
GLEY. *Nouvelles recherches sur les effets de la thyroïdectomie chez les lapins.* Arch. phys. norm. et path., 1892.
HOFMEISTER. Fortschritte des Medicin. Bd. X.
MOUSSU. Mémoires de la Soc. de Biol., 1892.
LANGHANS e KOPP. Virchow's Arch., 1892, Bd. CXXVIII.
BLOCQ e MARINESCO. Soc. de biol., 1892.
CHOPINET. Soc. de biol., 1892.
BOECK. Journ. de la Soc. des sc. méd. Bruxelles, 1892.
ROBIN. Lyon Médical, 1892.
SLOSSE et GODART. Journal de la Soc. méd. Bruxelles, 1892.
CRISTIANI. *De la thyroïdectomie chez les rats.* Arch. Phys., 1893.
CRISTIANI. *Remarques sur l'anatomie et la physiologie des glandes et glandules thyroïdiennes chez les rats.* Ibid., 1893.
GLEY. *Les résultats de la thyroïdectomie chez les lapins.* Arch. Phys., 1893.
GLEY. *Recherches sur le rôle des glandules thyroïdes chez les chiens.* Arch. phys., 1893.
PILLIET. *Altérations séniles du corps thyroïde.* Arch. de Méd. expér., 1893.
DEFAUCAMBERGE. Thèse de Paris, 1889.
LAULANIE. Compt. rend. Soc. Biologie, 1891.
MASOIN. *Influence de l'extirpation du corps thyroïde sur la toxicité urinaire.* Arch. Biologie, 1894.
FREDERICQ. *Notice sur le deuxième congrès de physiologie.* Liège, 1892.
CHARRIN. *Les défenses naturelles de l'organisme.* Paris.
PILLIET. *Étude histologique sur les altérations séniles de la rate du corps thyroïde et de la capsule surrénale.* Arch. Med. Exp. et Anat. Path.
MASOIN. *Influence de l'extirpation du corps thyroïde sur la toxicité urinaire.* Arch. Biol., 1894.
LAULANIE et GLEY. Compt. rend. Soc. Biol., 1891.
GODART-DANHIEUX. *Recherches sur la transplantation progressive de la glande thyroïde chez les chiens.* Journ. Soc. royale des Sc. Med. Bruxelles, 1894.
DERRIEN. *Le traitement du myxoédème par les ingestions de liquide thyroïdien.* Thèse de Paris, 1893.
VASSALE. *Sui recenti progressi nella cura del mixoedema.* Riv. Freniatria e Med. legale, 1893.
BROWN-SÉQUARD. Arch. de physiol., 1892.
BEADLES. The Journ. of mental science, 1893.
MURRAY. British med. Journ., Oct. 1891.
VASSALE. Rivista speciale Freniatria e Med. legale, 1890.
GLEY. Compt. rend. Soc. Biol., 1891.
PISENTI e VIOLA. Atti e rendiconti dell'Accademia Medico-Chirurgica di Perugia, 1890.
SCWARTZ. Lo Sperimentale, 1892.
GODART. Journ. de la Soc. royale de Sc. Méd. Bruxelles, 1893.
VASSALE. Rivista sperimentale Fren. e Med. legale, XVIII, 1892.
HESZEN. Revue médicale de la Suisse Romande, 1893.
VASSALE e ROSSI. Rivista sper. Fren. e Med. leg., XIX, 1893.
PISENTI. *Di una lesione del sistema nervoso centrale negli animali stiroidati.* Perugia, 1893.
BARDELEBEN. Dissert. inaug. Berlin, 1841.
TAUBER. Arch. f. pathol. Anat. und Phys., 1884.
ALBERTONI e TIZZONI. Arch. per le Sc. Mediche, 1884-86.
FANO e ZANDA. Arch. per le Sc. Mediche, 1889.
ZANDA. Lo Sperimentale. Fasc. I-II, 1893.
VASSALE. Rivista sper. Fren. e Med. leg., 1893, vol. XIX.
FANO. Arch. italiano di clinica medica, XXXII, 1893.
SANQUIRICO e CANALIS. Arch. italiano di biologia, 1884.
CRISTIANI. *De la greffe thyroïdienne.* Arch. phys. norm., 1895.
CARLE. Centralblatt f. Phys., 1888.
FUNARO. Progresso medico di Napoli, vol. VI, 1890.
CADÉAC et GUINARD. Compt. rend. Soc. Biol., 1894.
GODART e HOSSE. Journ. de méd., chirurg. et pharm., Bruxelles, 1894.
ROGER e GARNIER. Presse Médicale, 19 apr. 1899.
CAPOBIANCO e MARZIOTTI. *Sugli effetti della paratiroidectomia.* Giorn. intern. Scienze Med., 1899.

Diritti di proprietà riservati. — *L'Amministrazione avverte che procederà contro quei giornali che riporteranno lavori pubblicati nel* **POLICLINICO** *o che pubblicheranno sunti di essi senza citarne la fonte.*

Tip. Nazionale di G. Bertero. L. TRIMANI, *segr. resp.*
(46)

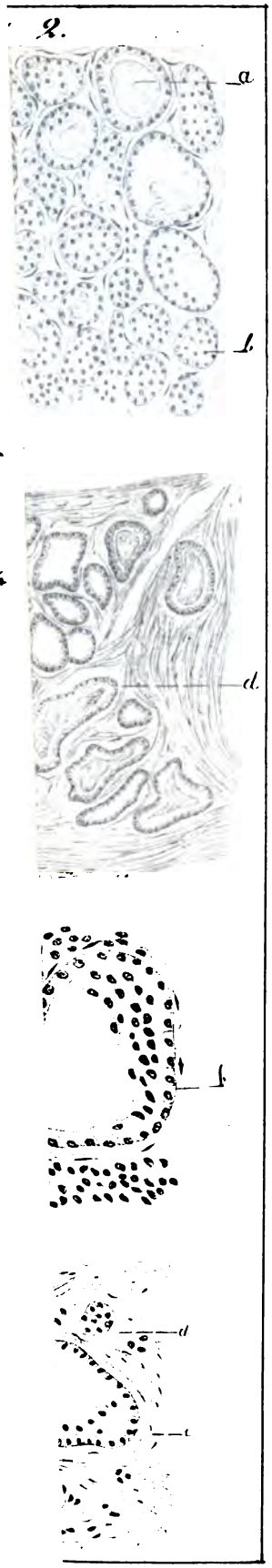

C. (fasc. 6).

CO

TE

mosi latero-late-
enterostomia. —
dell'ernia crurale.

deferente

Roma

e ferite tra-
la continuità
itale ha una
sia perchè le
do sul cane
ssono essere
si opera nel-
nze, il rista-
unicamente
na dimostra-

e con risul-
do un crine

senza chiusura
36, n. 12.

(1)

C.º Via Lata Roma

11.

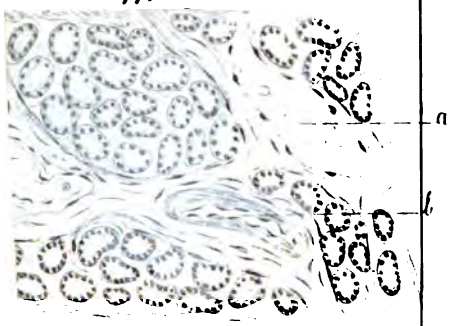

14.

15



Tip. P. Casetti e C.º Via Lata Roma

CO

TE

mosi latero-late-
erterostomia. —
dell'ernia crurale.

deferente

Roma

e ferite tra-
la continuità
itale ha una
ia perchè le
do sul cane
s sono essere
si opera nel-
uze, il rista-
unicamente
na dimostra-

e con risul-
do un crine

senza chiusura
86, n. 12.

(1)

ol. VII-C. (fasc. 6).

NICO

IA

ANTE

anastomosi latero-late-
gastroenterostomia. —
dicale dell'ernia crurale.

MA

dótto deferente

di Roma

delle ferite tra-
lire la continuità
mentale ha una
iò sia perchè le
tando sul cane
possono essere
lo si opera nel-
stanze, il rista-
bile unicamente
una dimostra-

ni, e con risul-
endo un crine

nte senza chiusura
1886, n. 12.

(1)

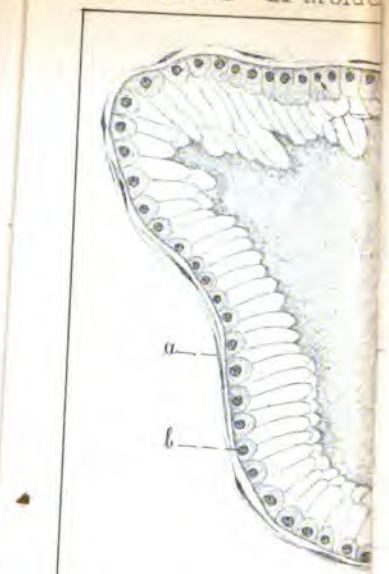

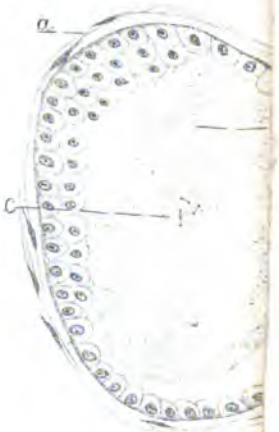

24.

Di Ciolo - dis. ed inc.

Anno VII. Roma, 15 giugno 1900 Vol. VII-C. (fasc. 6).

IL POLICLINICO

SEZIONE CHIRURGICA

ORGANO DELLA SOCIETÀ ITALIANA DI CHIRURGIA

DIRETTO DAL

Prof. FRANCESCO DURANTE

Direttore del Regio Istituto Chirurgico di Roma

SOMMARIO.

I. **Prof. G. D'Urso** e **Dott. E. Trocello** - *Ricerche sperimentali sulla anastomosi latero-laterale del dótto deferente.* — II. **Prof. E. Tricomi** - *Contributo clinico alla gastroenterostomia.* — III. **Prof. G. Parlavecchio** - *Ulteriore modificazione al processo proprio di cura radicale dell'ernia crurale.*

I.

ISTITUTO CHIRURGICO DELLA R. UNIVERSITÀ DI ROMA
diretto dal Prof. F. DURANTE

Ricerche sperimentali sulla anastomosi latero-laterale del dótto deferente

pei dottori GASPARE D'URSO
prof. di patologia chirurgica dimostrativa nella R. Università di Roma
ed ENRICO TROCELLO.

Per la determinazione del trattamento più opportuno delle ferite trasversali complete del dótto deferente, allo scopo di ristabilire la continuità e insieme la permeabilità del condotto, la ricerca sperimentale ha una indiscutibile superiorità sulle osservazioni cliniche. E ciò sia perchè le difficoltà di ordine tecnico, che si incontrano sperimentando sul cane (l'animale più adatto fra quelli che per simili esperimenti possono essere adibiti nei nostri laboratori), sono di grado minore quando si opera nell'uomo; e sopratutto per il fatto che, salvo speciali circostanze, il ristabilirsi della permeabilità del dótto nell'uomo è desumibile unicamente dallo stato del testicolo, mentre nell'animale è possibile una dimostrazione diretta.

Il primo che si sia occupato sperimentalmente nei cani, e con risultato positivo, della quistione è stato il POGGI (1). Introducendo un crine

(1) *La guarigione immediata delle ferite trasversali del dótto deferente senza chiusura del canale.* Ricerche sperimentali del dott. A. POGGI. — Rivista clinica, 1886, n. 12.

di cavallo, lungo 3 centimetri, nel lume dei due monconi e tenendo in contatto le superficie di recisione di questi, il Poggi pizzica vicino alla linea di contatto con una piccola pinzetta uncinata la tunica connettivale dei due monconi e sotto la presa della pinzetta applica un laccio di catgut n. 0: un altro laccio identicamente pone nel punto opposto al primo. In sei esperienze ebbe risultato positivo per la cicatrizzazione del condotto e per la sua permeabilità, dimostrata col facile passaggio di un crine esploratore, con sezioni microscopiche longitudinali in alcuni casi, trasversali e seriali in altri, e coll'esame microscopico del testicolo: il crine di sostegno non si è ritrovato in alcuna sezione delle vie escretive dello sperma. In un settimo esperimento invece la cicatrizzazione era completa con pervietà del lume; ma il crine dopo 30 giorni rimaneva soffermato nel sito dell'innesto termino-terminale, e nel testicolo corrispondente si rilevavano i segni della stasi spermatica, che precede la sclerosi dell'organo. In due esperimenti, adoperando il catgut invece del crine come filo di sostegno, il risultato è stato in ambedue i casi negativo per la permeabilità del dotto: 15 e 45 giorni dopo l'operazione il catgut con prodotti di sfaldamento epiteliale occludeva il lume del condotto nel sito dell'innesto in un caso, in un punto periferico nell'altro. In un ultimo esperimento finalmente il Poggi ha adoperato un crine di cavallo più lungo: ad uno degli estremi del filo con un ago sottile faceva attraversare la parete del condotto da dentro infuori, e poi lo fissava ad uno dei punti di sutura nodosa coi quali veniva riunita la cute. In terza giornata il crine veniva ritirato. Il risultato è stato positivo per la pervietà.

Lo Ingianni e l'Arpini (1) riuniscono i monconi del deferente, reciso trasversalmente, con tre punti staccati di sottilissimo filo di seta attraversante a tutto spessore la parete del condotto: in quattro esperienze senza la immissione di alcun sostegno nel lume del deferente, in nove con sostegno di filo di catgut, in quattro con sostegno di crine, in cinque con sostegno di osso decalcificato, in quattro con sostegno di filo di argento i cui estremi erano riportati sulla linea di sutura cutanea e il filo ritirato al terzo giorno, non ottennero alcun risultato positivo per la pervietà del dótto suturato.

La ragione dell'insuccesso costante di questi ultimi sperimentatori, i cui risultati sono in perfetta contradizione con quelli del Poggi, a noi pare debba dipendere dall'impiego della seta come materiale di sutura, e dal modo di passare i punti, penetrando cioè nel lume del condotto.

Dall'altra parte ci induceva a tentare una via diversa da quella se-

(1) *Esiti della sutura del dótto deferente. Ricerche sperimentali.* Il Policlinico, Sezione chirurgica. Anno V, 1898, fasc. 1.

guita dal Poggi la necessità, dimostrata da questi, dell'impiego di un sostegno di crine di cavallo nel lume del condotto, giacchè un filo di sostegno riassorbibile, come il catgut, aveva dato occlusione, e la possibilità che questo sostegno comprometta la permeabilità dello innesto, o perchè, se abbandonato definitivamente nel condotto si impunta contro la mucosa nella sua successiva migrazione, come è accaduto al Poggi, o perchè, se ritirato al terzo giorno dall'operazione, attraversando con uno degli estremi del filo la parete del condotto e fissandolo ai punti di sutura cutanea, può rappresentare un tramite di propagazione verso la profondità di suppurazioni circoscritte, che altrimenti sarebbero rimaste limitate al piano superficiale.

E abbiamo ideato di tentare il ristabilimento della continuità del condotto mediante una *anastomosi latero-laterale* dei due monconi del deferente, giacchè per questo condotto è raro che non si abbia a propria disposizione una lunghezza sufficiente per simile metodo di anastomosi, sia perchè è raro che accada di asportarne involontariamente un tratto piuttosto lungo operando di erniotomia, giacchè una volta reciso per inavvertenza questo condotto il chirurgo lo riconosce, sia perchè anche quando ciò abbia ad accadere, il condotto è naturalmente più lungo di quanto è necessario per una anastomosi latero-laterale senza che i monconi soffrano stiramento.

Il grande vantaggio della anastomosi latero-laterale, per un condotto a calibro così ristretto, sta nella formazione in corrispondenza del sito dell'anastomosi di una lacuna, la quale garentisce la permeabilità della anastomosi, per il fatto che è un doppio calibro del condotto che viene utilizzato per il ristabilimento della permeabilità. L'ovale, che rappresenta la sezione di questa lacuna e la linea di sutura nel tempo stesso, tocca il lume dei due condotti per una parte limitata della periferia del loro lume; mentre nel caso della anastomosi termino-terminale finora adoperata il contorno della linea di cicatrice circonda *tutta* la periferia del lume del condotto: sta in questa condizione la superiorità del metodo latero-laterale sul termino-terminale. E i casi di insuccesso di quello sono evidentemente da attribuirsi solo ad imperfezioni di tecnica (maltrattamento della mucosa cogli aghi o colla pinza, punti troppo profondamente piazzati).

L'ostacolo fondamentale, per una anastomosi latero-laterale di un condotto di calibro così piccolo e di lume ancora più piccolo e con pareti relativamente molto spesse come il deferente, doveva consistere nella difficoltà di esser sicuri di penetrare per tutta l'estensione della incisione longitudinale nel lume del condotto, e di mantenere divaricati i margini di questa incisione in modo da far corrispondere la linea di sutura in prossimità della linea di incisione della mucosa. E ciò tanto più in quanto

che la esperienza degli altri ci avvertiva essere sufficiente per la occlusione del deferente, che un filo di seta per quanto sottile sporga dal piano di sutura nel lume del condotto, o che un filo di sostanza riassorbibile (catgut) sia messo dentro il lume del condotto come sostegno.

A vincere questo ostacolo siamo riusciti completamente coll'impiego di aghi da donna senza punta e di calibro corrispondente, i quali penetrano facilmente nel lume del dotto deferente senza ferire nè maltrattare la mucosa.

La tecnica definitivamente fissata per le nostre esperienze, dopo i miglioramenti suggeritici dai primi tentativi è la seguente.

L'apparecchio istrumentale speciale è costituito da: 1° un coltello del von Graefe; 2° un sottilissimo ago lanceolato curvo da oculista; 3° due aghi cilindrici retti da donna a punta smussata e con varie intaccature superficiali a diversa altezza; 4° una piccola pinza istologica a punte sottili.

Per la sutura abbiamo adoperato il catgut al kumolo 00, preparato secondo il metodo del dott. Krönig.

In ciascuno dei due monconi viene introdotto un ago da donna smusso per cm. 3 o poco più, e in vicinanza della cruna viene fissato all'ago con legatura circolare mediante sottilissimo filo di seta il dottolino a qualche millimetro di distanza dalla sua superficie di sezione, corrispondentemente a una delle superficiali intaccature esistenti nell'ago.

Volendo essere sicuri che, nonostante la legatura, l'ago non scivoli fuori del condotto nelle manovre inerenti all'atto operativo, e ciò per la notevole spessezza e resistenza della tunica muscolare del dottolino, dopo annodato il filo di seta se ne passa uno dei capi attraverso la cruna dell'ago e lo si annoda coll'altro capo: così l'ago rimane fissato sicuramente e sempre alla stessa altezza dentro il dottolino durante tutto l'atto operativo.

I due monconi del deferente così preparati vengono allora addossati l'uno all'altro come le due canne di un fucile, in modo che l'arteria deferenziale, che si è avuto cura di non offendere nel momento della recisione del condotto, decorra in ambo i monconi al margine distale delle due superficie di addossamento (fig. I).

Per mantenere in questa posizione i due condotti durante tutto il tempo necessario alla sutura, si fissano i due aghi da donna in corrispondenza delle loro crune nei morsi di una pinza di Péan, mentre con un filo di catgut, passato attorno ai due condotti in corrispondenza delle estremità degli aghi e annodato lassamente, si evita l'allontanamento dei due condotti nella parte opposta alla superficie di recisione trasversale (fig. II).

Col bistori del von Graefe si incide longitudinalmente per l'estensione di un centimetro e mezzo la parete di ciascun condotto a partire da 3 a

4 millimetri al disotto delle legature poste in vicinanza della superficie di recisione dei monconi, e in modo da penetrare nel lume dei condotti, cosa che riesce sicuramente per la presenza degli aghi (fig. II). È indispensabile per la buona riuscita della anastomosi fare in modo che ciascuna incisione longitudinale si vada rendendo sempre più superficiale mano mano che si avvicina alle sue estremità, in modo che la incisione della mucosa sia di qualche millimetro più breve della incisione degli strati esterni della muscolare.

Col piccolo ago lanceolato da oculista, armato di catgut 00, si passa il primo punto a cominciare dagli angoli più vicini alle superficie di recisione dei due monconi, in modo che l'ago, penetrato in corrispondenza dell'angolo di una delle ferite senza giungere nel lume, fuoriesca dalla superficie esterna del condotto a un millimetro o un millimetro e mezzo dall'estremo della incisione longitudinale e ripeta l'identico cammino, ma in senso inverso, nell'altro moncone (fig. III); dopo di che il filo è annodato e ne è reciso il capo più corto. Si seguita quindi a riunire con sutura continua a sopragitto i due margini interni delle due incisioni longitudinali fino all'angolo opposto a quello dal quale si è incominciata la sutura, aiutandosi per la fissazione dei due margini che devono essere attraversati dall'ago, colla pinza da istologia a punte sottili, e avendo la precauzione di far penetrare l'ago da destra a sinistra in modo da sfiorare appena il margine di recisione della mucosa, facile a vedersi per la presenza dell'ago nel lume del condotto, e di attraversare un sufficiente (ma non eccessivo) strato di tessuti della tonaca muscolare. Agli angoli opposti a quelli dai quali si è incominciata la sutura si ripete lo stesso punto col quale essa è stata cominciata (fig. IV), e a questo si fa seguire senza interruzione la sutura a sopragitto dei margini esterni delle due incisioni (fig. V) coll'accorgimento di attraversare un sufficiente strato della muscolare e di rasentare il margine di incisione della mucosa, fino a raggiungere il primo punto di partenza della sutura. In questa seconda parte dell'operazione è utile che la pinza di Péan fissi un solo dei due aghi introdotti nei lumi dei due monconi, perchè i punti non stirino troppo e uno dei due condotti possa girare attorno all'ago e mettersi in contatto coll'altro condotto per la superficie nella quale decorre questa seconda linea di sutura.

Si recidono quindi i fili di seta che mantenevano fissati i monconi agli aghi e il filo di catgut, che teneva temporaneamente ravvicinati i due dottolini nella parte opposta alla superficie di recisione dei monconi, e gli aghi vengono ritirati. Nei solchi lasciati dai fili di seta si passa attorno a ciascun moncone un filo di catgut 00, che viene annodato strettamente (fig. VI), e colle due estremità del filo dopo il primo annodamento si cerca

di circondare il moncone al di qua del filo una o due volte in direzione obliqua annodando ogni volta.

Sutura continua al catgut della vaginale; sutura continua con seta sottilissima e per lo meno a doppio piano del connettivo, e sutura a sopragitto con seta dei margini della incisione cutanea. Questi diversi piani di sutura fatti con materiale diverso hanno lo scopo di garantirci dalla precoce apertura della vaginale in caso di suppurazione della lesione di continuo.

In qualche caso abbiamo eseguita l'anastomosi latero-laterale addossando i due monconi del condotto, non come le due canne del fucile, ma facendoli scorrere l'uno sull'altro in modo che uno dei monconi guardasse colla superficie di sezione verso il testicolo l'altro verso l'addome. Questo procedimento ci ha dato un insuccesso, il quale potrebbe avere avuta la sua ragione in una mera accidentalità.

Ma noi abbiamo completamente abbandonata questa maniera di disporre i due monconi, sia perchè richiede o la recisione o lo scollamento per lungo tratto dell'arteria deferenziale, e noi non ne avevamo ancora indagato l'influenza sull'esito della sutura, sia perchè realmente presenta una vera difficoltà tecnica, non potendo i due dottolini essere sicuramente e permanentemente fissati durante l'esecuzione della sutura, come nel l'altro procedimento con l'impiego di una pinza del Péan.

I vantaggi di questo metodo e del procedimento tecnico stanno nell'ampiezza dell'apertura di comunicazione e nella difficoltà dell'occlusione, se vengano seguite con precisione le regole fissate per la incisione e per la sutura, giacchè l'epitelio dell'un condotto viene portato quasi a contatto con quello dell'altro, e riesce quindi facile e precoce il rivestimento epiteliale della sottilissima e lineare linea cicatriziale della mucosa. La difficoltà di dover penetrare nel lume del condotto colla incisione longitudinale viene annullata dalla presenza dell'ago, il quale essendo smusso penetra sicuramente nel lume rispettando la integrità della mucosa, ed è ottima e sicura guida non solo al bistori per la incisione della parete, ma anche all'ago nella esatta esecuzione della sutura.

Per la dimostrazione della esatta tenuta della linea di sutura e della permeabilità del condotto anastomizzato, ci siamo avvalsi in qualche caso della iniezione di acqua mediante una siringa del Pravaz ad ago sottile, completamente smusso e, nella maggior parte delle esperienze, del mercurio, immesso nel condotto mediante una pipetta a punta sottile, introdotta a cm. 10-15 dal punto di innesto. L'altezza della colonna di mercurio era di cm. 15, e nei casi con risultato positivo, per la perfetta tenuta della linea di sutura e per la permeabilità, potevamo seguire il rapido procedere della colonna di mercurio fino alla coda dell'epididimo. I casi nei quali mancava o la permeabilità in corrispondenza del punto

di innesto o la perfetta tenuta della linea di sutura, contrassegnavamo nel diario delle esperienze come risultati negativi.

Abbiamo preferito questo metodo di dimostrazione diretta a quello fondato sull'esame istologico del testicolo e all'altro della osservazione microscopica di tagli seriali longitudinali o trasversali fatti nel punto di innesto, non per la sua più facile applicazione, ma perchè a differenza di questi esclude qualsiasi dubbio, e non dà adito a quelle obbiezioni alle quali questi due ultimi metodi si prestano.

Nelle 8 esperienze eseguite allo scopo di ristabilire la continuità del condotto deferente l'esame del pezzo è stato fatto rispettivamente dopo 28, 30, 34, 37, 38, 54, 79 giorni dall'operazione. Il risultato è stato positivo per la esatta tenuta e contemporaneamente per la pervietà del dótto nel sito di anastomosi rispettivamente nelle esperienze 2ª, 3ª, 7ª, 8ª. L'ordine però nel quale queste esperienze vengono presentate in rapporto alla durata della esperienza non corrisponde all'ordine cronologico, giacchè le esperienze con risultato negativo appartengono quasi esclusivamente al primo periodo delle nostre esperienze, a quello cioè nel quale noi andavamo man mano modificando i dettagli della tecnica, a seconda dei suggerimenti che ci venivano forniti dalla esperienza. Così le esperienze 2ª e 3ª, fra le ultime, sono state eseguite su di uno stesso cane in una sola seduta, e ambedue hanno avuto risultato positivo.

Delle 4 esperienze negative (1ª, 4ª, 5ª e 6ª), nella 4ª e 5ª si è avuta occlusione del condotto nel punto di anastomosi, nella 1ª e 6ª la pervietà del condotto era ristabilita, ma non la continuità, inquantochè mentre la sostanza iniettata fuoriusciva dall'estremo opposto a quello per il quale veniva iniettata, veniva fuori ancora da uno degli angoli di innesto. Avendo constatato in questi casi che la cicatrice in corrispondenza di uno degli angoli (quello opposto alla superficie di recisione dei monconi) era interrotta, abbiamo reciso il condotto deferente al di là del sito di anastomosi verso la coda dell'epididimo, e abbiamo così potuto constatare la fuoriuscita del materiale iniettato anche dallo estremo testicolare del condotto. In queste 4 esperienze con risultato negativo la guarigione della ferita operatoria è avvenuta per seconda intenzione, per quanto avessimo avuto ragioni per credere che la suppurazione non si fosse estesa fino nella profondità.

Potendo nei casi di recisione trasversale completa del dótto deferente che intervengono nell'uomo, essere completamente recisa l'arteria deferenziale, ed essendo necessario lo scollamento di un certo tratto della stessa allorquando si vogliano disporre i monconi del deferente per l'anastomosi latero-laterale non come le due canne di fucile, ma come i monconi di una frattura con notevole accavallamento dei frammenti, ci siamo proposti di studiare se abbia sfavorevole influenza sulla nutrizione dei

monconi deferenziali e sulla buona riuscita della anastomosi la interruzione nella continuità dell'arteria deferenziale.

In due cani, messo allo scoperto il funicello spermatico, dall'anello inguinale esterno in giù, ed isolato il dótto deferente accompagnato dalla sua arteria deferenziale, abbiamo scollato il tronco arterioso dal condotto per l'estensione di cent. 12 in un caso e 15 nell'altro stirando fuori dal canale inguinale, per quanto era possibile, il vaso deferente, e abbiamo asportato il tronco arterioso dopo aver posto due allacciature alle due estremità del vaso scollato. Reciso quindi trasversalmente il condotto nel punto medio del tratto di arteria asportata, abbiamo praticata col nostro metodo l'anastomosi latero-laterale.

Asportate le sezioni del deferente dove era caduta l'operazione, rispettivamente dopo 12 e 15 giorni, abbiamo trovato nel focolaio dell'operazione aderenze connettivali tenere, facilmente scollabili, ma alquanto più estese che nei casi nei quali l'arteria non era stata lesa. Dopo fissazione dei pezzi in liquido del Müller e successivo trattamento, i tagli microscopici seriali in corrispondenza dell'anastomosi ci hanno dimostrato che gli elementi istologici della parete del condotto deferente avevano dapertutto conservata la loro vitalità: colorazione nucleare precisa, non aie di necrosi nè accenno a necrobiosi. Attorno al filo di catgut, adoperato per la sutura, la solita infiltrazione leucocitaria dissociativa, e ricca formazione sinciziale; e qua e là nell'avventizia del vaso deferente piccolissimi e sparsi focolai emorragici in via di regressione.

CONCLUSIONI.

1. La ricostituzione della continuità del dótto deferente trasversalmente reciso può essere ottenuta mediante l'anastomosi latero-laterale dei monconi e la chiusura delle estremità di questi. Se la statistica delle nostre esperienze dà il 50 per cento di risultati positivi, ciò in parte è da attribuire alla incertezza nei primi tentativi, nei quali la tecnica era meno perfezionata.

2. Le difficoltà della delicata operazione sono ridotte al minimo dalle regole tecniche da noi fissate. Nell'uomo è prevedibile che queste difficoltà siano minori che sperimentando nel cane. L'apparecchio strumentale speciale si può ridurre ai due aghi da donna a punta smussa, pei casi nei quali la recisione del deferente rappresenta un incidente impreveduto di una operazione, aghi che, se non preparati in precedenza, possono essere facilmente e in breve tempo sterilizzati sulla fiamma

3. La legatura e l'asportazione di un tratto relativamente lungo dell'arteria deferenziale non disturba i processi di organizzazione che intervengono nel sito dell'anastomosi.

Roma, novembre 1899.

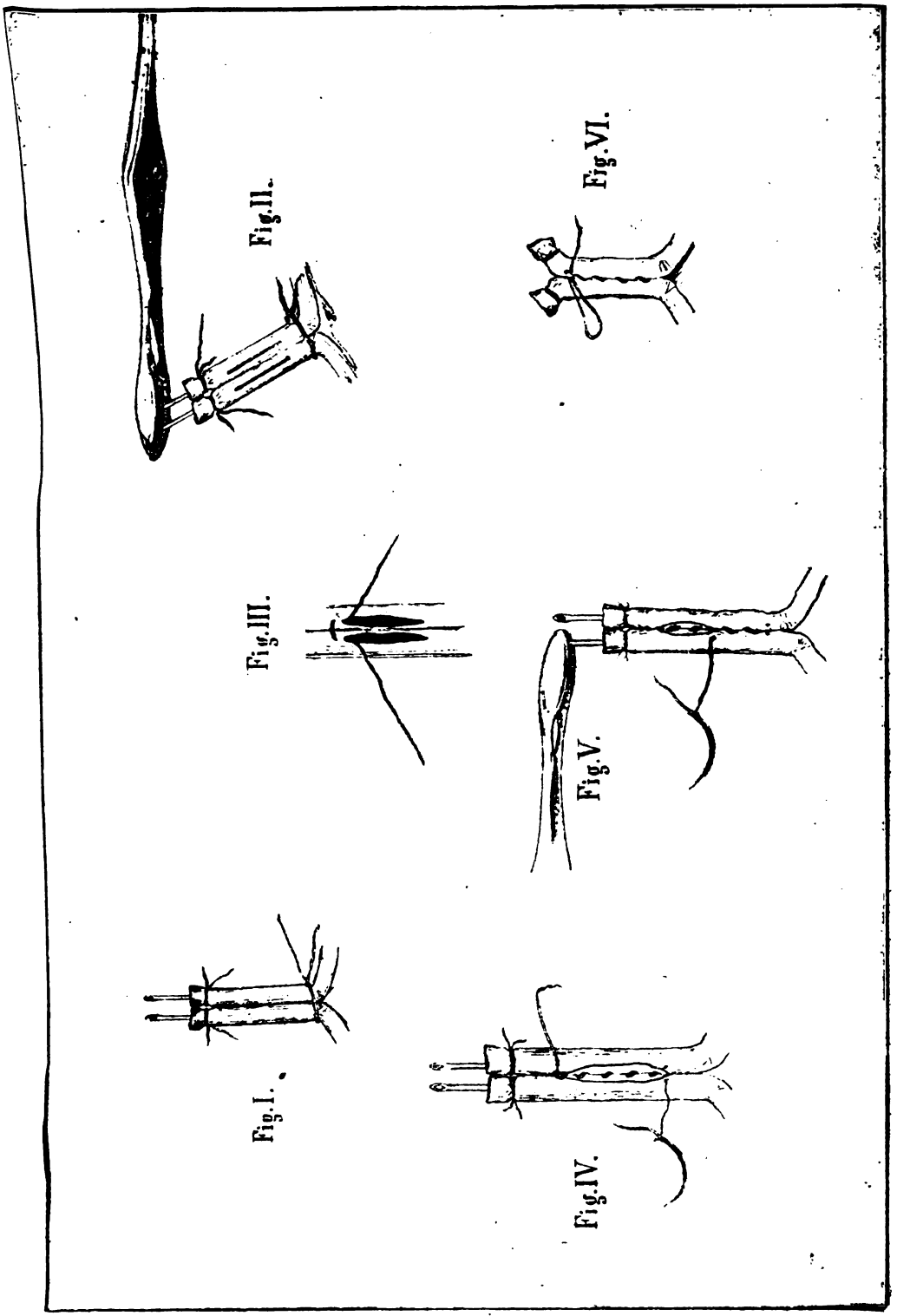
Fig.I.
Fig.II.
Fig.III.
Fig.IV.
Fig.V.
Fig.VI.

II.

CLINICA CHIRURGICA DELLA R. UNIVERSITÀ DI MESSINA
diretta dal Prof. E. Tricomi

Contributo clinico alla gastroenterostomia

Per il Prof. ERNESTO TRICOMI

La gastroenterostomia, sorta 19 anni or sono come operazione palliativa del cancro dello stomaco, è andata ogni dì più guadagnando terreno in modo da elevarsi ad operazione radicale di molti processi patologici dello stomaco. Le sue indicazioni, dapprima limitate, sono andate sempre aumentando. La divulsione pilorica, la gastroplicatio, la piloroplastica, la resezione parziale dello stomaco per ulcera ecc., cedono man mano il posto alla gastroenterostomia, in modo che essa e la resezione gastrica per neoplasma rappresentano oggi gli atti operativi, quasi esclusivi, della chirurgia dello stomaco.

Nel mentre le indicazioni si accrescono, i risultati migliorano e la mortalità diminuirà ancora più quando i medici invieranno al chirurgo i loro malati prima che siano molto deperiti.

La mortalità complessiva del 38. 54 per cento su 550 casi data dal CHLUMSKY nel 1898, senza tema di errare, nel 1899 deve essere discesa di molto, dati i progressi della tecnica e l'avere estesa la gastroenterostomia per la cura di processi patologici non cancerigni. E l'approfondire ed il sottilizzare in fatto di diagnostica dovrà essere di non lieve importanza per il futuro sviluppo della gastroenterostomia in alcune affezioni gastriche.

Nel momento attuale credo che sia utile portare il proprio contributo, anche modesto, alle indicazioni, ai metodi operativi ad a tutto ciò che riguarda lo studio della gastroenterostomia. Questa è la ragione che mi ha indotto a dare una breve relazione delle 73 gastroenterostomie che ho eseguite dal mese di gennaio del 1895 al mese di marzo del 1900

Le indicazioni sono state le seguenti:

31 per ulcera gastrica in corso di evoluzione;
3 per ulcera semplice duodenale;
2 per ulcera semplice con gastrorragia;
1 per perforazione gastrica da ulcera semplice;

1 per perigastrite adesiva;
16 per stenosi cicatriziale pilorica;
6 per gastrite cronica e per gastrectasia;
1 per invaginamento cronico del digiuno;
9 per cancro dello stomaco;
1 per cancro del pancreas diffuso allo stomaco;
2 combinate per resezione gastrica anulare mediana.

Per non fare delle inutili ripetizioni, dirò prima brevemente della preparazione dell'ammalato, dell'atto operativo e del trattamento postoperativo; poi dei risultati immediati e lontani ed in ultimo di alcuni casi degni di qualche considerazione.

Il paziente, nei giorni che precedono l'operazione, prende alimenti molto nutritivi, prevalentemente liquidi, e viene purgato per bocca, se possibile, oppure vuota l'alvo mediante clisteri di glicerina. Si amministra come purgante una buona dose di calomelano, avendo constatato frequentemente la presenza di elminti nello intestino (1). Il retto viene lavato mediante irrigazioni di acqua e sapone e quindi abituato ai clisteri nutritivi alla Boas.

Se il paziente è già assuefatto all'uso della sonda gastrica, si fa la gastrolusi parecchie volte, per esaminare accuratamente la funzione dello stomaco; se non è abituato si esegue possibilmente 2 volte: una volta dopo un pasto di prova ed una volta a digiuno, alcune ore prima dell'atto operativo, per avere il vantaggio, in quest'ultimo caso, di esaminare il contenuto gastrico a digiuno e di poter fare il lavaggio dello stomaco con una soluzione acquosa di bicarbonato di soda al 3 per cento. Il lavaggio dello stomaco prima dell'atto operativo è utile, ma non indispensabile. In parecchie delle mie gastroenterostomie non è stato adoperato e l'esito dell'atto operativo è stato ugualmente buono.

In quei casi in cui è stato indicato (5 volte), si è fatto, nei giorni che precedettero l'operazione, un'infusione endovenosa di liquido fisiologico.

Il paziente 24-48 ore prima prende un bagno tiepido generale di nettezza e la bocca ed i denti vengono accuratamente puliti.

Prima di discorrere della tecnica operativa desidero dire poche parole sull'anestesia nella gastro-enterostomia.

Per l'anestesia generale feci uso esclusivamente di cloroformio, ma in 9 casi le condizioni generali e locali erano così gravi che dovetti operare con l'aiuto della sola anestesia locale al cloruro di etile.

(1) In più di un caso, dopo inciso il digiuno, ho estratto un gomitolo di lombrici.

I casi furono i seguenti:

2 ulcere gastriche in corso di evoluzione;
1 ulcera duodenale;
2 gastrorragie;
1 perforazione gastrica da ulcera semplice;
1 stenosi pilorica;
2 cancri dello stomaco.

Nella gastrorragia, se si ricorre all'anestesia generale, il vomito che può insorgere durante e dopo l'amministrazione dell'anestetico, può determinare una nuova ematemesi. Se a questo pericolo si aggiunga la gravezza delle condizioni generali in cui i malati di gastrorragia si trovano, si comprenderà la ragione per la quale eseguii in questi casi la gastroenterostomia senza cloronarcosi.

Nei casi di ulcera gastrica in corso di evoluzione e nel caso di ulcera duodenale, di stenosi pilorica, di perforazione e di cancro dello stomaco, in cui operai ricorrendo alla sola anestesia locale, i malati erano in condizioni generali così miserevoli da farmi credere pericolosa la cloronarcosi. Giudicai che intervenendo avrei avuto qualche probabilità di guarigione, mentre non operando le condizioni generali si sarebbero talmente aggravate da aversi sicuramente la morte.

Colgo quest'occasione per deplorare un fatto constatato da tutti i chirurgi in molte malattie, ma più specialmente in quelle gastriche. I malati di stomaco spesso ci arrivano in condizioni gravi o moribondi e se il chirurgo opera per tentare di salvare il malato e la operazione è seguita da morte a lui va la colpa del disastro e non a chi troppo tardi ha consigliato l'intervento chirurgico.

Ciò non dico per salvare i chirurgi, poichè i risultati brillanti provano, malgrado le cattive condizioni dei pazienti, che essi non hanno bisogno di coprire i loro insuccessi accusando i medici od i malati, ma per far constatare che certamente i risultati sarebbero ancora migliori se i chirurgi potessero operare su pazienti meno deperiti di quelli che fin oggi sono abituati a vedere.

Ricordo due casi di ulcera gastrica in cui i malati per le gastrorragie abbondanti e frequenti erano ridotti in condizioni tali da farmi astenere dall'intervenire anche senza cloronarcosi. Ero quasi certo che non avrebbero sopportato l'atto operativo. In questi casi non era questione di non volere intervenire, ma di non potere. Non avrei che affrettata la morte, la quale avvenne dopo pochi giorni.

Perchè in questi casi il medico non invia al chirurgo il malato dopo

la prima gastrorragia, a che attendere la seconda o la terza per decidersi, se pur si decide?

La gastroenterostomia eseguita in condizioni gravi e senza narcosi generale è un ardimento chirurgico, in cui l'operatore si pone in condizione di sagrificare la sua statistica nella speranza di giovare agli ammalati.

La coscienza mia è tranquilla, quando ho creduto di compiere il mio dovere intervenendo, l'astensione o l'indugio mi sarebbero sembrati una colpa.

L'HAHN, il RECLUS, il MIKULICZ e l'HERCZEL hanno anch'essi eseguite, in alcune circostanze speciali, delle operazioni sullo stomaco senza anestesia generale, coll'aiuto dell'anestesia locale.

Nei casi in cui non ho ricorso all'anestesia generale ho constatato, malgrado le opinioni contrarie, che le shok operativo è minore, che le forze dell'ammalato vengono risparmiate e che gli operati non hanno vomiti ulteriori che costituirebbero in alcuni casi dei gravi pericoli.

Riguardo al vomito però devo notare una eccezione: nell'osservazione 53ª, di stenosi cicatriziale pilorica, malgrado che la gastroenterostomia fosse stata eseguita senza narcosi, pure l'operata ebbe vomito per 48 ore. Gli altri operati senza narcosi non ebbero vomito.

Per eseguire la gastroenterostomia ho fatto sempre l'incisione mediana da sotto l'appendice ensiforme alla cicatrice ombellicale, prolungando l'incisione in basso ed a sinistra dell'ombellico nel caso che avevo bisogno di spazio maggiore.

Aperta la cavità addominale, ho esaminato lo stomaco per confermare la diagnosi di natura e di sede del processo patologico, quindi, decisa la gastroenterostomia, ho sollevato il grande epiploon ed il colon trasverso in alto ed ho presa la porzione distale dell'ansa intestinale del tenue che trovasi a sinistra della colonna vertebrale, immediatamente al di sotto del mesocolon trasverso, e poi ho svolto l'intestino da destra a sinistra fino al legamento del Treitz. Così facendo, nel maggior numero dei casi, sono arrivato presto a riconoscere la porzione iniziale del digiuno. Nel caso di errore ho svolto l'intestino in senso inverso.

Il metodo operativo adoperato è stato:

51 volte la gastroenterostomia alla Roux;
21 volte la gastroenterostomia alla Wölfler;
1 volta la gastroenterostomia alla von Hacker.

L'operazione la pratico per così dire fuori della cavità, circondando il campo operativo di compresse di garza. Oggi eseguo una rigorosa asepsi, non adopero che compresse di garza bollite in una soluzione fisiolo-

gica, avendo osservato in qualche caso stomatite, enterocolite e nefrite da sublimato ed in due casi morte per avvelenamento (osserv. 35ª, 69ª), perchè adoperavo delle piccole compresse di garza, bollite in una soluzione di sublimato all'1 per mille, per la sola disinfezione della mucosa intestinale e della sierosa circostante.

Il metodo operativo che più ho adoperato è quello posteriore ad Y e nella esecuzione mi sono attenuto ai precetti del Roux, con la differenza che invece delle suture per le anastomosi faccio uso di due bottoni del Murphy.

Prima di porre il mezzo bottone eseguo sull'orifizio una sutura a sopragetto che comprende tutte e tre le tonache e va dalla sierosa alla mucosa, passa sopra la ferita e perfora di nuovo le tre tonache dalla sierosa alla mucosa, procurando di prendere poca mucosa in confronto della sierosa. Le incisioni sullo stomaco e sul digiuno al di sotto della gastrodigiunostomia sono lunghe due terzi del diametro del bottone.

Dopo l'applicazione di una metà del bottone eseguo delle scarificazioni con un coltellino tagliente sulla sierosa in corrispondenza dei bordi, per favorire l'adesione. Nelle prime gastroenterostomie, dopo innestate le due metà del bottone, facevo una sutura di rinforzo siero-sierosa, che ho del tutto abbandonata, da un anno, perchè inutile.

Non ho suturati mai i margini della incisione mesenterica.

L'enterostasi nel metodo ad Y dapprima l'affidavo alle dita degli assistenti, oggi l'eseguo con le pinzette del Novaro.

In un mio lavoro (1) sul metodo del Roux esposi le ragioni per le quali ho preferito questo metodo e pubblicai allora 15 gastroenterostomie ad Y. I risultati ottenuti nelle altre 36 gastroenterostomie ad Y non fanno che confermare vieppiù quanto ho già detto.

Lo chiamai il metodo più razionale e più completo; infatti con esso la bile ed il succo pancreatico sono versati nell'intestino, ovviandosi al rigurgito nello stomaco, nel mentre lo stomaco si vuota completamente e direttamente non essendovi incertezza nella via da seguire, non essendo possibile la formazione di inginocchiamento dell'ansa.

Ecco i miei risultati col metodo Roux:

---

(1) Tricomi. *Contributo clinico al processo Roux nella gastro-enterostomia.* Atti della Soc. Ital. di chir. Roma, 1899.

Gastroenterostomie ad Y.

Indicazioni	Numero	Guarigioni	Morti	Osservazioni
Ulcera gastrica semplice . . .	22	22	—	
Ulcera duodenale.	3	2	1	Morte dopo 7 giorni, per peritonite acuta da perforazione determinata dal bottone.
Gastrorragia	2	1	1	Morte dopo 6 giorni, di nefrite ed enterocolite da sublimato.
Perforazione gastrica	1	—	1	Morte dopo 36 ore, di peritonite acuta generalizzata.
Perigastrite adesiva	1	1	—	
Stenosi cicatriziale pilorica . .	11	11	—	
Gastrite cronica	3	3	—	
Cancro.	5	3	2	1 morto dopo 8 giorni, per peritonite acuta da perforazione determinata dal bottone. 1 morte dopo 5 giorni, di nefrite ed enterocolite da sublimato.
Cancro del pancreas diffuso allo stomaco	1	1	—	
Resezione gastrica anulare combinata con la gastroenterostomia ad Y.	2	2	—	
Totale . . .	**51**	**46**	**5**	

Mortalità complessiva col metodo ad Y : 10 %.

Le 73 gastroenterostomie sono state eseguite:

58 volte con bottoni del Murphy;

15 volte mediante sutura a due piani su di un sostegno cilindrico cavo di patata.

Ecco quanto ho a lamentare circa l'uso del bottone del Murphy: nell'osservazione 4ª feci la gastroenterostomia alla Wölfler ed usai un bottone ovale, questo cadde nello stomaco e per le insistenze dell'inferma più che per le sofferenze che cagionava, dopo 6 mesi lo rimossi mediante gastrotomia; nell'osservazione 71ª le due metà del bottone di Murphy per

eseguire la digiuno-digiunostomia (2ª anastomosi del metodo ad Y) non poterono essere incastrate, perchè forse coll'ebollizione si erano alterate, e dovetti rimuoverle resecando una porzione dell'ansa afferente. Applicai le due metà di un altro bottone e l'operazione andò bene e così pure l'esito. Nelle osservazioni 32ª e 66ª si ha che la morte accadde per peritonite acuta da perforazione, perchè la necrosi del cercine oltrepassò i limiti del bottone. Si ha dunque su 58 applicazioni del bottone del Murphy, 2 casi di morte da attribuire al suo uso.

Questi sono gli insuccessi avuti; il lettore giudichi questi in paragone coi vantaggi della rapidità e facilità di esecuzione, e se i miei pochi casi non bastino, si consultino le numerose e brillanti statistiche sul bottone del Murphy, dello Czerny, del Mikulicz e del Carle.

Gli avversari al bottone del Murphy apprendendo ch'io eseguo il metodo del Roux con 2 bottoni forse esclameranno: sarebbe stato grave usarne uno, con due il disastro operativo è sicuro.

A questi avversari oppongo i miei risultati.

Dalla lettura delle pregevoli pubblicazioni comparse a favore e contro l'uso del bottone del Murphy è facile vedere che la maggioranza degli scrittori parte da idee preconcette, muove le obiezioni in base ad una esperienza personale spesso unilaterale. Così accade nel discutere quale sia il migliore metodo di gastroenterostomia.

Il chirurgo preferisce quel metodo di gastroenterostomia e quel modo di riunione degli orifizi gastrointestinali coi quali e più esercitato. Mi guardo bene dal passare a rassegna tutti i metodi di gastroenterostomia e tutte le diverse specie di riunione degli orifizi gastrointestinali. Ciò avrebbe solamente un valore, se potessi confutare ad una ad una tutte le opinioni in gran parte assai divergenti e se nello stesso tempo potessi anche assegnare le ragioni della loro riprovazione. La mia esperienza non mi autorizza a far ciò. Dirò solo che, non soddisfatto del metodo Wölfler, passai al metodo von Hacker e poi al metodo del Roux ed oggi non adopero che questo metodo; che dapprima cominciai ad usare il bottone di Murphy ed a causa di qualche complicazione passai alla sutura a 2 piani con catgut su di un sostegno cavo di patata e, quando esperimentai il metodo Roux, ripresi ad adoperare il bottone del Murphy per eseguire con rapidità l'atto operativo.

Terminata l'operazione, suturo la ferita addominale facendo 3 strati: usando pei 2 profondi una cucitura continua al catgut e per la cute una sutura a punti staccati con seta. Questi punti vengono rimossi di solito in 8ª giornata.

Dopo l'operazione, se necessario, eseguo una infusione endovenosa di 1000, 1500 cmc. di liquido fisiologico, ed al mattino seguente il malato

se non ha vomito, comincia a nutrirsi con uova al marsala od al brodo, prendendone una cucchiaiata da zuppa ogni ora. Al terzo giorno prende mezzo litro di latte e 3 uova nelle 24 ore e nei giorni seguenti un litro e 4 uova, oltre a marsala ed acqua. Intanto, fin dalla sera del giorno dell'operazione, vengono fatti 4-5 clisteri nutritivi alla Boas nelle 24 ore, che si sospendono in 7ª od 8ª giornata se l'alimentazione per bocca si è potuta fare in modo sufficiente.

In 8ª giornata si rimuovono i punti di sutura cutanea ed in 9ª giornata l'operato comincia a lasciare il letto.

Verso il 9° o 10° giorno gli operati si nutrono già con carne pesta e pane grattugiato in brodo, facendo pasti frequenti ogni 4-5 ore, ma non abbondanti. Questi alimenti aumentano nella loro quantità gradatamente nei giorni seguenti e fino al 15°-18° giorno tutte le sostanze solide che l'operato ingerisce vengono amministrate dopo esser state ridotte a pappa, e ciò allo scopo di risparmiare lo stomaco nella sua funzione meccanica di dissoluzione o di dissociazione, essendo esso del resto in condizioni adatte per compiere una normale digestione.

Nei casi in cui il vomito da cloroformio si prolunga, l'alimentazione per bocca vien ritardata e si amministrano all'operato delle gocce di una soluzione composta di cocaina, morfina, acqua di lauro-ceraso e belladonna, che qualche volta è stata utile contro il vomito.

Devo segnalare un fatto singolare che mi è occorso in 3 gastroenterostomie, in 2ª e 3ª giornata dall'atto operativo: nelle osservazioni 47ª, 49ª, 50ª, si ebbe singhiozzo della durata di 48, 72 ore, non accompagnato ad altro sintomo: non a vomito, non a dolori addominali ed il decorso post-operativo del resto fu favorevole.

Le funzioni intestinali nel più dei casi si sono ristabilite spontaneamente. Se necessario in 6ª od 8ª giornata si è fatto un clistere di glicerina. Non amministro dei purganti che verso il 18°-20° giorno dall'operazione.

In qualche caso si osservò stomatite ed enterocolite da sublimato che vennero vinte con l'uso interno di clorato potassico. Questa spiacevole complicazione è cessata dopo che ho smesso completamente l'uso delle pezze al sublimato, che servivano soltanto per la disinfezione e per l'avvolgimento dei monconi intestinali.

Circa agli esiti immediati dell'operazione ho potuto constatare che i risultati sono stati tanto più favorevoli quanto più l'ammalato era in buone condizioni generali. Essi sono poi variati secondo l'indicazione: le gastroenterostomie per cancro mi hanno dato risultati meno buoni di quelli ottenuti per stenosi cicatriziale pilorica, per ulcera.

Su 73 gastroenterostomie, ho avuto 8 casi di morte, i quali si vedono subito nella seguente tabella:

Indicazioni	Numero	Guarigioni	Morti	*Osservazioni*
Ulcera gastrica.	31	30	1	Morte dopo 38 ore, per peritonite acuta da perforazione della retrocavità degli epiploon.
Ulcera duodenale	3	2	1	Morte dopo 7 giorni, per peritonite acuta da perforazione determinata dal bottone.
Gastrorragia	2	1	1	Morte dopo 6 giorni, di nefrite ed enterocolite da sublimato.
Perforazione gastrica	1	—	1	Morte dopo 36 ore, di peritonite acuta generalizzata.
Parigastrite adesiva	1	1	—	
Stenosi cicatriziale pilorica . .	16	15	1	Morte dopo 7 giorni, di difterite delle fauci.
Gastrite cronica e gastrectasia	6	6	—	
Invaginamento cronico del digiuno	1	—	1	Morte dopo 9 giorni, per peritonite acuta da perforazione.
Cancro dello stomaco.	9	7	2	1 morte dopo 8 giorni, per peritonite acuta da perforazione determinata dal bottone. 1 morte dopo 5 giorni, per nef ite ed enteroclite da sublimato.
Cancro del pancreas diffuso allo stomaco	1	1	—	
Resezione gastrica anulare combinata con la gastroenterostomia ad Y	2	2	—	
Totale . . .	**73**	**65**	**8**	

La mortalità complessiva nelle 73 gastroenterostomie eseguite nella mia clinica è del 10. 9 per cento. Fra i casi di morte però non è compresa l'osservazione 7ª in cui dopo la gastroenterostomia alla Wölfler si ebbe occlusione intestinale per ginocchiamento dell'ansa efferente e morte in 33ª giornata.

Ho perduto una operata (stenosi cicatriziale pilorica, osservazione 43ª) per difterite delle fauci, in 7ª giornata, nel mentre il decorso post-operativo da parte dello stomaco faceva sperare un felice risultato. Questo caso

di difterite fu causa di chiusura della mia Clinica per oltre un mese, perchè si ebbero dopo in sala altri 2 casi.

Istruttivi per me furono i due casi di morte per sublimato perchè fu allora che mi decisi ad abbandonare l'uso delle piccole compresse al sublimato per la disinfezione delle ferite nel tubo alimentare durante l'anastomosi ed usai invece una rigorosa asepsi. Il decorso post-operativo divenne più regolare. La migliore esperienza chirurgica è quella fatta sui propri disastri.

La mortalità complessiva da me avuta del 10. 9 per cento si abbassa al 10 per cento se consideriamo i 51 casi operati col metodo del Roux. Dalla statistica complessiva si vede inoltre che la maggior mortalità l'ho avuta nei casi di cancro, 22 per cento. Nelle 6 gastroenterostomie per gastrite cronica e gastrectasia ho avuto 6 guarigioni, per ulcera gastrica il 3 per cento di mortalità, e per stenosi cicatriziale il 6 per cento. Non prendo in considerazione le gastroenterostomie eseguite per altre indicazioni perchè sono ancora poche.

Del risultato lontano dirò con qualche dettaglio in seguito; per ora mi limito a notare che nei casi di ulcera semplice e di stenosi pilorica il dolore, il vomito ed i vari disturbi digestivi sono scomparsi e le funzioni digerenti dopo qualche tempo sono divenute regolari.

In qualche caso di ulcera gastrica perdurarono senso di peso all'epigastrio, dolori addominali dopo dei pasti, ma tutti gli operati migliorarono notevolmente, aumentarono in peso (in un caso di 12 kg. in un mese e mezzo), riacquistarono le forze e ripresero il lavoro.

Nei casi di stenosi cicatriziale pilorica i risultati lontani furono buonissimi.

Nei cancerosi dopo la gastroenterostomia si ha un aumento del peso del corpo per i primi mesi, cessazione del vomito, poi si hanno sintomi inerenti alla continuazione del processo patologico, alla cachessia. In un caso di cancro del piloro con stenosi e gastrectasia, dopo 9 mesi, alla autopsia, si è constatato che lo stomaco era ritornato alle dimensioni normali.

Nella gastrite cronica con gastrectasia il risultato funzionale in generale non è stato buono nel primo mese o nei primi mesi. Poi le sofferenze sono andate sempre più diminuendo a misura che lo stomaco si riduceva gradatamente nelle sue proporzioni.

La gastrectasia diminuisce più presto nei casi in cui è legata ad ulcera semplice ed a stenosi cicatriziale che in quella legata a gastrite cronica, come ho constatato esaminando di tempo in tempo lo stomaco vuoto o insufflato d'aria.

La costipazione d'alto grado che accompagna i suddetti processi patologici, dopo la gastroenterostomia, va gradatamente scomparendo.

Le modificazioni dello stato funzionale e del chimismo dello stomaco di alcuni operati formarono oggetto di particolari ricerche da parte del dott. DEGANELLO (1), aiuto all'Istituto di Fisiologia della R. Università di Padova, diretto dal prof. A. STEFANI.

Il DEGANELLO si propose di determinare il ricambio materiale azotato e di prendere in esame la digestione gastrica. Determinò l'azoto che le pazienti introducevano e dosò l'azoto delle feci e delle urine e tanto di queste che di quelle fece l'esame microscopico.

Per la determinazione dell'azoto di alcuni cibi si valse dell'analisi che aveva avuto occasione di eseguire in precedenza su qualche alimento che fa parte delle diete dell'ospedale civile di Padova, per gli altri cibi si valse delle analisi fatte dall'ALBERTONI sulle diete negli ospedali di Italia.

Per la dosatura dell'azoto delle urine e delle feci usò il metodo di Kjeldahl-Argutinsky.

In tal modo determinò su ciascuna paziente il ricambio dell'azoto per 3 giorni consecutivi, tenendo conto scrupolosamente della qualità e quantità dei cibi che ciascuna malata ingeriva durante i 3 giorni: entro appositi vasi (contenenti un determinato volume di H^2SO^4) si conservavano tutte le feci che la paziente emetteva nei 3 giorni; delle orine si conservava soltanto la decima parte della quantità giornaliera: alla fine di ogni periodo sperimentale tanto su queste che su quelle si praticava il *Kjeldahl.*

Per esaminare lo stato della digestione gastrica si somministrava a ogni operato un pasto formato di alimenti prevalentemente azotati, e a tal uopo si adottò la colazione di prova di A. Ferranini: gr. 100 di carne magra di vitello arrostita, un uovo appena riscaldato, 150 gr. di acqua potabile.

In condizioni normali di motilità gastrica si dovrebbe trovare lo stomaco vuoto di alimenti dopo 2 ore o 2 ore e mezzo dalla somministrazione della colazione di Ferranini, sicchè con questo criterio si veniva a prendere in esame anche la funzione motrice dello stomaco.

Il contenuto gastrico, che era estratto dopo lo somministrazione di detto pasto, veniva esaminato fisicamente e chimicamente.

Le ricerche sono state eseguite sulle osservazioni 18ª, 22ª, 38ª, 59ª, 67ª.

Volendo trarre qualche conclusione dalle ricerche fatte su questi casi, benchè non numerosi si può asserire:

1. La funzione motrice dello stomaco dopo la gastroenterostomia si mostrò più o meno deficiente, certo essa non fu mai più energica di quello che si verifichi in condizioni normali.

---

(1) DEGANELLO. *Il ricambio materiale dell'azoto e la digestione gastrica nelle persone operate di gastroenterostomia.* Riforma medica, 21 settembre 1899, vol. III, n. 68, pag. 783.

2. Dalle poche ricerche eseguite sul contenuto dello stomaco, esso parve normale sotto il rispetto chimico nell'ulcera gastrica, nella perigastrite, alterato invece in un caso di cancro.

3. Il ricambio azotato nelle persone operate di gastroenterostomia si compie in modo diverso a seconda della lesione gastrica da cui è ed era affetta la persona operata non solo, ma si esplica con modalità diverse anche in persone affette dallo stesso morbo (ulcera semplice).

4. L'assimilazione dell'albumina si verificò in modo normale in una persona operata per ulcera gastrica semplice, mentre detta assimilazione fu inferiore alla norma e si accompagnò a un deficit nel ricambio in altra persona operata per lo stesso processo morboso.

5. L'assimilazione dell'albumina si dimostrò inferiore alla norma anche in un caso operato per gastrite cronica.

6. Detta assimilazione fu di molto inferiore alla norma e si accompagnò ad un deficit nel ricambio nel caso di una donna operata per cancro dello stomaco.

7. Le condizioni di salute del paziente possono essere migliorate dopo l'atto operativo, anche se il ricambio dell'albumina non si compia come di norma.

Dirò adesso brevemente delle varie indicazioni per le quali furono eseguite le 73 gastroenterostomie.

La gastroenterostomia per ulcera semplice dello stomaco in corso di evoluzione rappresenta una delle più gloriose conquiste della chirurgia.

Il malato di ulcera d'ordinario ha buon appetito, che qualche volta arriva a trasformarsi in vera fame, ma si astiene dal mangiare per la tremenda paura che ha dei dolori che insorgono dopo il pasto. Dolori che spesso dall'epigastrio si irradiano a destra od a sinistra fino alla colonna vertebrale. Nell'acme dell'accesso di dolore egli emette col vomito tutte o gran parte delle sostanze introdotte. Dopo il vomito il dolore si allevia ed il malato, di ciò edotto, spesso lo determina artificialmente. Intanto la nutrizione ne perde sempre più ed il paziente si riduce in uno stato deplorevole di dimagramento. La costipazione, alcune volte ostinata, accresce le sue preoccupazioni. Un'ematemesi anche non abbondante aggrava il più delle volte le sue condizioni ed una abbondate ne compromette di un tratto l'esistenza.

Esaminando il contenuto gastrico dopo un pasto di prova riscontriamo ipercloridria ed eccezionalmente ipo od anacloridria.

Non conosciamo le speciali condizioni che determinano l'ulcera gastrica. Il VIRCHOW crede che il punto di partenza sia dato da alterazioni di circolo nei vasi più cospicui destinati ad irrorare le pareti gastriche.

Fra le cause diverse che si sono invocate, la migliore è quella del mio maestro DURANTE, il quale crede con molta ragione che essa sia legata ad alterato trofismo.

Sappiamo che le perdite di sostanza traumatiche nella mucosa gastrica guariscono se non vi esistono condizioni speciali: si ha formazione di un nuovo tessuto connettivo con epitelio di rivestimento e tessuto glandolare.

L'ulcera semplice dello stomaco non guarisce facilmente e facilmente si riforma dopo guarita; essa appare come una necrosi locale progressiva dei tessuti con dissoluzione consecutiva. L'ulcerazione può estendersi al pancreas, al fegato, alla parete addominale che, aderendo solidamente, finiscono col costituire il fondo della perdita di sostanza. Se le aderenze non sono valide l'ulcera si perfora ed il versamento del contenuto gastrico è causa di grave peritonite. Frequentemente l'ulcera ha sede al piloro e vi determina stenosi cicatriziale di cui diremo in seguito.

L'ulcera semplice dello stomaco è adunque un'affezione grave per sè e per le sue complicazioni.

La medicina è spesso impotente, il chirurgo ottiene colla gastroenterostomia splendidi risultati, come ho dimostrato in un mio precedente lavoro (1).

Dapprima si è intervenuti colla resezione gatrica (RYDYGIER, VAN KLEEF, CZERNY, BILLROTH ed altri), con la pilorectomia (BILLROTH, CECCHERELLI, CZERNY, DOYEN, LAUENSTEIN, ed altri), con la piloroplastica (BILLROTH, NOVARO, DREYDORFF, CURTIS, DOYEN, TERRIER ed altri); oggi quasi tutti i chirurgi sono d'accordo che è preferibile intervenire con la gastroenterostomia (BOND, CARLE, CHAPUT, DOYEN, FERRARI, GUINARD, KÜSTER, LAMBOTTE, LAUENSTEIN, LÖBKER, LÜCKE, POSTEMPSKI, TUFFIER, TRICOMI ed altri).

La mortalità della gastroenterostomia per ulcera gastrica in corso di evoluzione è del 10 per cento circa; quella invece per ulcera sottoposta a cure mediche è elevata e prendendo la media delle statistiche (del BRINTON che dà il 50 per cento, del DEBOVE del 50 per cento, del GEHRARDT del 26 o 28 per cento, del ROBIN del 23. 5 per cento, del LEBERT dell'8 per cento) si ha una mortalità del 31. 8 per cento.

Se il chirurgo intervenisse nei soli casi gravi destinati a morire, nel 31. 8 per cento, egli di questi con la gastroenterostomia ne salverebbe 25.

La cura dell'ulcera semplice dello stomaco ha preoccupato in questi ultimi anni la mente dei chirurgi ed oggi non solo abbiamo la cura

(1) TRICOMI. *La cura radicale dell'ulcera semplice dello stomaco in corso di evoluzione.* Arch. ed Atti della Soc. Ital. di Chirurgia. Roma, 1899.

chirurgica delle complicazioni e degli esiti, ma anche quella dell'ulcera nel corso della sua evoluzione

Nel mentre non vi è dubbio che si debba intervenire chirurgicamente nelle complicazioni, nell'ulcera in corso invece è aperto il campo alla discussione.

In questi casi quando bisogna intervenire? Quali sono le indicazioni? Quale è l'operazione più efficace?

La maggior parte dei chirurgi è dell'opinione che si debba intervenire, quando la cura medica, frequentemente e lungamente fatta, sia stata inefficace. Credo che dopo gli splendidi risultati testè ricordati si debba intervenire più frequentemente di quello che si è fatto fin oggi. La gastroenterostomia rappresenta la cura radicale, essa fa scomparire i sintomi e previene le complicazioni.

Come per l'ernia, abbiamo oggi la cura radicale dell'ulcera gastrica, in corso di evoluzione, la quale cura si deve proporre quando il trattamento medico, non prolungato però con soverchia insistenza, non abbia dato alcun vantaggio.

Stabiliamo un parallelo fra l'ulcera gastrica e l'ernia.

I sintomi dell'ulcera gastrica semplice in corso sono gravi: gl' infermi, nel più dei casi, trascinano un'esistenza miserabile; i sintomi, invece, dell'ernia libera non sono gravi e gl'infermi con qualche riguardo continuano la loro vita.

Il 31. 8 per cento dei malati d'ulcera muore, mentre non si muore di ernia libera.

Il trattamento medico nell'ulcera non è sempre efficace, invece nell'ernia libera le sofferenze per lo più cessano coll'uso del cinto, col quale il malato attende al lavoro, mentre gl'individui con ulcera gastrica ribelle alla cura medica sono inabili al lavoro.

Alla guarigione dell'ulcera può residuare stenosi pilorica, gastralgie, dispepsie, ecc., ed alla lunga può insorgere un cancro; alla guarigione dell'ernia invece non residua alcun processo morboso.

L'ulcera frequentemente si complica e le complicazioni sono più gravi di quelle dell'ernia.

Il risultato dell'intervento chirurgico nelle complicazioni dell'ulcera è meno soddisfacente di quello che si ha nelle complicazioni dell'ernia.

A maggior ragione adunque che nell'ernia si deve intervenire nell'ulcera semplice in corso con la gastroenterostomia, i risultati della quale saranno tanto migliori quanto più presto s'interverrà. La gastroenterostomia diventerà col tempo un'operazione quasi innocua come la erniotomia.

Posso così formulare le indicazioni d'intervento chirurgico in base alla mia esperienza:

l'ulcera recidivata e non guarita ed in cui insorge dimagrimento;

l'ulcera che non migliora sotto l'influenza della cura medica rigorosa e prolungata ed in cui le condizioni generali cominciano ad essere non buone;

il dolore violento con o senza vomito;

il vomito ostinato con o senza dolore;

l'ematemesi non abbondante, ma che si ripeta frequentemente;

il dimagramento e la cachessia prima che raggiungano un alto grado;

la dilatazione gastrica;

la perigastrite adesiva estesa, specialmente della parte anteriore;

l'insorgenza di un tumore in relazione collo stomaco;

lo stato sociale bisognoso del malato, se trattisi cioè di malati che hanno bisogno di lavorare per vivere.

Non è il caso più oggi, in base ai recenti progressi sulla patologia ed all'esperienza sulla chirurgia gastrica, di discutere quale sia l'operazione più efficace per la cura dell'ulcera semplice in corso di evoluzione. La sola operazione, che pone lo stomaco in relativo riposo, è la gastroenterostomia.

L'ulcera gastrica semplice tende alla guarigione, la quale è difficoltata da un'irritazione puramente locale. Bisogna quindi far sottrarre il più che sia possibile il viscere dall'azione di tutte le cause locali d'irritazione. Questa non è altro che una legge alla quale ci atteniamo nella cura degli altri organi dell'economia e nella cura delle ulcere esterne.

Il riposo dello stomaco, dopo la gastroenterostomia, come risulta dalle moderne ricerche sulla funzione gastrica dopo la gastroenterostomia, non è assoluto, è relativo, ma si dimostra, in base all'osservazione clinica, sufficiente a far scomparire i gravi sintomi dell'ulcera.

La gastroenterostomia è poi più applicabile degli altri atti operativi proposti ed eseguiti, i quali non soddisfano al grande precetto generale: il riposo dell'organo è il coefficiente principale per la guarigione dell'ulcera.

Se l'ulcera è di origine trofica (DURANTE), la gastroenterostomia, èl'unica operazione che deve corrispondere per conseguire la cura.

Non conosciamo il modo come si svolga il processo di guarigione dell'ulcera dopo la gastroenterostomia: manca lo studio anatomo-patologico relativo. Crediamo che la gastroenterostomia agisca come il riposo nell'ulcera neuroparalitica del piede. Sappiamo però che dopo l'operazione scompaiono per lo più tutti i sintomi della gastropatia; i malati si sentono tornati a nuova vita, cessano le gastralgie spesso così violente da rendere penosa la esistenza, il vomito scompare ed il malato riprende a

mangiare di tutto, aumenta in peso, guadagna le forze perdute e riprende il lavoro.

Questo è il risultato che ho ottenuto su 29 dei 31 casi di ulcera operati di gastroenterostomia, essendo 1 morto di peritonite acuta da perforazione, ed in 1 avendo avuto guarigione operatoria soltanto.

Nel caso di morte (osserv. 3ª) in cui trattavasi di ulcera gastrica della parete posteriore diffusa al pancreas, nel dubbio che si avesse da fare con un tumore primitivo del pancreas, attraverso l'epiploon gastro-colico, si fa l'isolamento dal pancreas ma lo stomaco si lacera in corrispondenza della aderenza ed, accortomi trattarsi di ulcera gastrica, chiudo la lacerazione con un doppio piano di sutura continua ed eseguo la gastro digiunostomia alla von Hacker col bottone del Murphy. L'operata muore dopo 38 ore ed all'autopsia si riscontra nella retrocavità degli epiploon poco liquido siero-ematico e peritonite fibrinosa circoscritta. La rimanente sierosa era normale. Si rilevò un'ulcera semplice della parete gastrica posteriore, del diametro di 3 centimetri,

Nell'oss. 7ª, in cui avevo eseguito la gastroenterostomia alla Wölfler, dovetti intervenire nuovamente 17 giorni dopo per occlusione intestinale e trovai grande distensione del tratto afferente, vacuità completa della sezione efferente, feci una seconda gastroenterostomia fra l'ansa efferente e lo stomaco e l'operato morì di occlusione intestinale 33 giorni dopo la prima operazione.

In 15 casi (oss. 1, 2, 6, 7, 8, 12, 18, 23, 25, 26, 27, 28, 29, 30, 31) l'ulcera aveva per sede la piccola curvatura; in 7 casi (oss. 3, 4, 5, 11, 13, 20, 22) la parete posteriore; in 6 casi il piloro (oss. 9, 10, 14, 19, 21, 24), ed in 3 casi (oss. 15, 16, 17 la parete anteriore. In 2 casi trattavasi di ulcere multiple (oss. 17, 24).

A proposito dei 6 casi di ulcera semplice del piloro devo dire che do importanza, nella diagnosi differenziale fra ulcera semplice in corso e stenosi cicatriziale con guarigione dell'ulcera, ai fatti seguenti: se la gastralgia ed il vomito insorgono dopo dei pasti e si ripetono per periodi di alcuni giorni, se vi è ipercloridria ed alla pressione dolore epigastrico irradiantesi al dorso, trattasi più facilmente di ulcera in corso di evoluzione. Se questi accessi periodici mancano, se il vomito si manifesta di raro, se non vi è dolore epigastrico alla pressione, e mancano l'ipercloridria, la gastralgia dopo il pasto, penso trattarsi di stenosi cicatriziale, ben inteso che nell'anamnesi prossima e nell'esame del malato vi siano gli altri sintomi per la diagnosi.

Ancora desidero fare la considerazione seguente: è noto che l'ulcera può recidivare nella cicatrice; ora se un infermo all'esame presenta nell'anamnesi prossima ed allo stato presente i sintomi dell'ulcera gastrica

in corso ed all'atto operativo rilevo le pareti piloriche sede di un'infiltrazione anulare o parziale, allora credo che in questo caso trattisi di ulcera pilorica in evoluzione. Però la stenosi cicatriziale non la posso escludere, sostengo che vi è anche un'ulcera, la cui presenza deve essere ammessa in base alla storia clinica.

Tutti i 31 operati erano stati lungamente curati in vari modi e molti di essi provenivano dalle sale mediche. Troviamo che alcuni avevano sofferenze gastriche da 20, 16, 15, 14, 13, 10, 6 anni (osservazioni 25, 8, 24, 10, 18, 5, 2, 23, 1, 21). In 16 casi si trova nell'anamnesi ematemesi. All'esame obiettivo vi è cachessia in 7 casi, anemia profonda in 4, e gastrectasia notevole in 5.

In una donna (osservazione 16ª) di anni 48, in preda a cachessia, la reazione del contenuto gastrico con la fluoroglucina fu assente, si sospettò allora la presenza di un carcinoma gastrico. All'atto operativo, che venne eseguito senza narcosi, a causa delle gravi condizioni generali dell'inferma, si ebbe ragione di ammettere un'ulcera della parete posteriore dello stomaco. L'operata si è rimessa e trovasi tutt'ora, dopo 16 mesi, in buonissime condizioni di salute. È un fatto già noto che eccezionalmente nell'ulcera gastrica si può riscontrare ipo od anacloridria.

Il Krokievicz (1) crede che l'anacloridria sarebbe indice di una prognosi grave e che qualche volta si osserva prima della emorragia. Se ciò fosse vero, non si dovrebbe indugiare nell'operare presto in questi casi.

Nella osservazionè 24 l'ulcera pilorica si diffondeva al duodeno, nelle osservazioni 15 e 16 l'ulcera della parete gastrica anteriore aderiva alla parete addominale e nelle osservazioni 12 e 26 vi era stomaco e clepsidra. Nel maggior numero dei casi vi era perigastrite e presenza di una tumefazione in corrispondenza dell'ulcera, molto notevole nelle osservazioni 3, 4, 6, 10, 11, 13, 15, 27, 28, 29, 30, 31.

Tutte le mie operate, meno una, erano contadine, che avevano bisogno di lavorare per vivere, la gastropatia le condannava all'inazione od all'ospedale e le malate in queste condizioni si sono sottoposte volentieri all'operazione.

Frequentemente ho riscontrato nei miei operati di ulcera le gastralgie ed i vomiti sotto forma di accessi, a periodi irregolari.

Nei casi in cui l'ulcera aveva sede alla parete anteriore la sintomatologia non era così tipica come frequentemente ho osservato quando aveva sede nella piccola curvatura: il vomito era raro e le gastralgie poco intense. In questi casi intervenni perchè si sentiva un tumore in rapporto

(1) Krokievicz. Klin. therap. Woch., 11 dic. 1898.

con lo stomaco: il tumore era dato dall'aderenza dell'ulcera colla parete addominale anteriore.

In 8 casi ho eseguita la gastro-enterostomia alla Wölfler, 4 volte con bottone del Murphy e 4 volte con suture a due strati su di un sostegno cilindrico cavo di patata. In 22 casi ho eseguita la gastroenterostomia alla Roux, 21 volte posteriore ed 1 volta anteriore; 21 volte con l'applicazione di due bottoni del Murphy ed 1 volta facendo la sutura a due strati su due sostegni cilindrici cavi di patata. In 1 caso ho eseguita la gastroenterostomia alla von Hacker con bottone del Murphy.

Il decorso post-operativo fu inquietante nelle osservazioni 13 e 14, pel vomito ostinato, meteorismo ed elevazione di temperatura. Quasi tutti gli operati ebbero vomito da cloroformio.

Come risultato lontano posso affermare, contrariamente a quanto crede il Quenu, che la gastroenterostomia dà quasi sempre una guarigione definitiva e se nella letteratura vi è un caso (quello del Monprofit) in cui il malato dopo aver subìta la gastroenterostomia per ulcera emorragica ebbe ancora ematemesi gravi, questa eccezione non infirma il fatto già osservato da tutti gli operatori che la gastralgia ed il vomito, in una parola i sintomi principali dell'ulcera, scompaiono affatto.

Qualche malato, tornando a farsi vedere di tempo in tempo, accennava a qualche molestia dopo il pasto, a senso di pienezza epigastrica e ad eruttazione; ma questi sintòmi erano sempre miti e sopportabili. In generale gli operati affermano che essi non hanno più alcuna delle sofferenze gravi avute prima dell'atto operativo. E nel vedere il loro stato di nutrizione si ha ragione di ammettere che la gastroenterostomia è stata davvero efficace.

La *gastro-enterostomia per ulcera duodenale* è stata da me eseguita 3 volte: in 2 casi l'ulcera risiedeva alla distanza di 2, 3 dita trasverse circa dal piloro e nell'altro trovavasi immediatamente al disotto. La diagnosi in un caso fu fatta prima dell'atto operativo negli altri due fu di stenosi cicatriziale pilorica da pregressa ulcera semplice, poichè si avevano, nell'anamnesi prossima e nell'esame obiettivo, alcuni sintomi di stenosi consecutiva ad ulcera semplice. Il duodeno era fissato al fegato ed al pancreas da solide aderenze, e in 2 casi coesisteva tubercolosi polmonare. Ciò farebbe pensare alla possibilità che l'ulcera duodenale fosse in questi due casi di natura tubercolare. Devo però notare che nel peritoneo non ho osservato la presenza di tubercoli.

Secondo il Bucquoy, l'ulcera duodenale sarebbe rara nei tubercolosi, malgrado lo svolgersi frequente delle lesioni ulcerose dell'intestino nella tubercolosi.

A proposito dei 3 casi di ulcera duodenale da me operati, devo ricordarne ancora uno (osservazione 24ª) in cui riscontrai ulcera semplice della piccola curvatura ed ulcera pilorica diffusa al duodeno. Si deve ammettere in questo caso che l'ulcera duodenale non era indipendente, ma rappresentava la continuazione di quella pilorica.

Il DURANTE, il CARLE ed il CODEVILLA sono intervenuti chirurgicamente per ulcera duodenale.

Sono degne di essere riferite le 3 storie cliniche dei casi di *gastroenterostomia per ulcera duodenale.*

CASO I. — Ugolini Maria, di anni 38, da Rovolon, villica, maritata, inviata dal dottor PIOZZI.

Il padre dell'inferma morì di tisi polmonare; la madre, i fratelli e le sorelle sono sani. È stata sempre anemica, le mestruazioni comparvero a 19 anni. Da parecchi anni soffre, di tempo in tempo, di vomito, vomita sempre dopo aver mangiato polenta e cibi grassi, sopporta bene il pane, la carne, le uova. Soffre spesso di dolore epigastrico e di dolore lombare.

Il dolore non è più forte dopo aver mangiato che a stomaco vuoto. Da un anno tosse con scarso espettorato. Appetito buono, stipsi, mestruazioni scarse. All'esame obiettivo si riscontra soltanto: sensibilità alla pressione all'epigastrio, resistenza e forte sensibilità dolorosa nella linea parasternale destra, nessun punto doloroso al lato dorsale. La grande curvatura trovasi a 2 dita trasverse sotto la cicatrice ombellicale. Ai due apici polmonari, specialmente a destra, vi è notevole ipofonesi, respiro bronchiale, rantoli a piccole bolle. Bacilli nello sputo.

Il contenuto gastrico dà costantemente a digiuno ristagno gastrico, la reazione colorata alla fluoroglucina è spiccata.

Operazione il 16 settembre 1899. Narcosi cloroformica, laparotomia mediana xifo-ombellicale; si osserva lo stomaco dilatato. Il duodeno, per un tratto di 3 dita trasverse circa, a cominciare dal piloro, presenta le pareti ispessite, dure, specialmente la posteriore; si ha periduodenite e presenza di numerosi gangli linfatici tumefatti, disposti a rosario lungo la grande curvatura. Se ne asportano due per l'esame microscopico. Si esegue la gastro-enterostomia posteriore ad Y.

Il decorso post-operativo fu buono nei primi 6 giorni. La nutrizione liquida per bocca cominciò dopo 24 ore con latte ed uovo al marsala. Alla fine del 6° giorno l'operata si lagna di vivo dolore addominale, il polso si fa debole, frequentissimo, la temperatura da 37°, 37.5° si abbassa a 36.5, il corpo si copre di sudore freddo, la fisonomia acquista un aspetto ippocratico e la malata muore dopo 7 giorni.

All'autopsia si riscontra: peritonite acuta da perforazione, determinata dal bottone anostomotico usato per la digiuno-digiunostomia, ulcera semplice della parete posteriore del duodeno, a 3 dita trasverse dal piloro, di forma ovoidale, della grandezza di una moneta da 5 lire, a margini netti, come tagliati collo stampo ed a livello della mucosa, il fondo è costituito, alla periferia dalla muscolare, nel centro dal pancreas. Si riscontra bronco-alveolite tubercolare agli apici polmonari. Coll'esame microscopico non si constata che l'ulcera duodenale sia di natura tubercolare. Il ganglio linfatico perigastrico asportato mostra i caratteri della iperplasia follicolare semplice.

CASO II. — Bazzon Rosa, di anni 56, da Campolongo, villica, maritata, ha avuto 6 gravidanze con parti e puerperii normali. Da 8 anni è amenorroica. Riferisce di avere da

18 anni dolori alla metà destra della regione epigastrica, al disotto dell'arcata costale. Tali dolori sono di molto aumentati da un anno circa, in modo da obbligarla a stare a letto, perchè, se si alza, bisogna che stia col tronco piegato in avanti per ovviare al grave dolore. I dolori, 2-3 ore dopo ogni pasto, divengono violenti se erano leggieri, o ricompaiono se erano scomparsi. Il dolore si irradia alla regione dorsale ed alla spalla destra. Ha avuto vomito alimentare 3 volte soltanto 5-6 mesi fa dopo i pasti rispettivi. Da parecchi mesi si nutre di soli liquidi e si astiene dagli alimenti solidi, per non soffrire gl'intensi dolori che seguono alla ingestione. Non ha vomitato mai materiale brunastro o sangue. L'alvo è stato abitualmente stittico. Pare che più di una volta abbia avuta melena, preceduta da deliquio.

Attribuisce la causa dei dolori suaccennati ad una caduta per terra sul fianco destro 18 anni or sono.

È stata ricoverata 4 volte in ospedale e le cure mediche sono state inefficaci. Da 5 mesi trovavasi in una sala dell'ospedale civile di Padova, ed il primario, dottor ZANCAN, la invia nella mia Clinica.

L'inferma è molto deperita, cachettica. La grande curva dello stomaco trovasi a 3 dita trasverse sotto la cicatrice ombellicale. Colla succussione si ha rumore di diguazzamento. La pressione all'epigastrio provoca dolore nella metà inferiore della linea xifo-ombellicale, il dolore però è più forte al disotto dell'arcata costale destra sulla linea parasternale prolungata. L'esame del contenuto gastrico dà a digiuno grande quantità di residui alimentari assai acidi, con odore acuto di mosto. Acido cloridrico 1.8 $^{0}/_{00}$.

Essendo le condizioni della malata molto gravi, le si fa un'infusione endovenosa di 1000 cmc. di liquido fisiologico e viene nutrita con latte per bocca e coi clisteri Boas pel retto.

Operazione il 16 settembre 1899. Sono presenti i signori dottori ZANCAN e SOLDÀ. Eseguo la laparotomia con la sola anestesia locale al cloruro di etile. Aperta la cavità peritoneale, constato dilatazione gastrica, infiltrazione della parete duodenale anteriore, immediatamente al disotto del piloro. Periduodenite adesiva. Faccio la gastro-enterostomia posteriore ad Y.

Il decorso post-operativo fu allarmante per le prime 48 ore, si temette molto che l'operata morisse. Le si fece un'infusione endovenosa di 1000 cmc. di liquido fisiologico iniezioni di caffeina, di etere e si amministrò internamente della tintura di strofanto. La malata si riebbe, ma fu sempre debolissima fino a guarigione completa. In 8ª giornata si rimosse la medicatura e si tolsero i punti della sutura cutanea.

L'alimentazione per bocca cominciò subito dopo l'operazione, mediante marsala, latte ed uova. In 8ª giornata si sospesero i clisteri nutritivi.

Dopo un mese la malata è migliorata nella nutrizione, mangia di tutto e non si lagna di sofferenze gastriche.

CASO III. — Angela Lolli, di anni 28, da San Salvatore, casalinga, maritata, soffre fin dall'infanzia di dolore epigastrico e di vomito, il quale è comparso a periodi di più giorni ed anche per interi mesi. A 16 anni ebbe itterizia. A 20 anni prese marito, ebbe 5 gravidanze di cui 2 non condotte a termine. Durante le gestazioni le sofferenze gastriche si sono aggravate.

In questi ultimi anni il dolore è più intenso all'ipocondrio destro e s'irradia alla spalla dello stesso lato; il vomito insorge di raro spontaneo per lo più è provocato dalla paziente 3-4 ore dopo l'ingestione degli alimenti, dopo il vomito le sofferenze si alleviavano Le sostanze vomitate erano costituite da una poltiglia nella quale spesso non distinguevansi più gli alimenti ingeriti. Due mesi or sono ebbe ematemesi non abbondante.

Ha avuto sempre appetito fino alla fame. Si è astenuta spesso dal nutrirsi per ovviare il dolore. Ha sofferto stitichezza abituale ostinata.

L'inferma è stata ricoverata nella clinica del prof. WEISS, il quale gentilmente l'invia alla clinica chirurgica per essere operata.

La paziente è moltissimo dimagrita, la pelle è bruna, le mucose visibili sono pallide, il pannicolo adiposo è scarsissimo, i muscoli sono flaccidi, lo scheletro è regolare e ben sviluppato. L'inferma pesa 24 kg.

In corrispondenza dell'ipocondrio destro sulla parasternale prolungata, 2 dita trasverse sotto l'arcata costale si palpa un corpo duro elastico, a superficie nodulare, della grandezza circa di una mela, non bene delimitabile, immobile, dolente alla pressione. Premendo colle dita sotto l'appendice ensiforme non si provoca dolore.

Si nota irrequietudine gastrica (KUSMAUL). La grande curvatura arriva a 2 dita trasverse sotto la cicatrice ombellicale. Si provoca facilmente il rumore di diguazzamento.

Con la gastrolusi al mattino a digiuno si estraggono oltre 300 cmc. di liquido che ha odore di formaggio. L'inferma aveva preso del latte 14 ore prima. Il filtrato ha reazione acida. Acido cloridrico libero 2 per mille, assenza di acido lattico.

Si fanno dei clisteri nutritivi alla Boas per 10 giorni prima dell'atto operativo.

Operazione 10 febbraio 1900. Sono presenti i signori professori WEISS e GABBI. Anestesia cloroformica. Laparotomia mediana xifo ombellicale. Riscontro gastrectasia notevole, periduodenite della prima porzione, infiltrazione prevalentemente della parete anteriore. Al piloro segue un tratto di duodeno normale per l'estensione di 2 centimetri circa e poi un corpo grande quanto un uovo.

Eseguo la gastroenterostomia posteriore ad Y con 2 bottoni del Murphy.

Dopo l'atto operativo si fece l'infusione endovenosa di un litro di soluzione fisiologica. Il decorso post-operativo fu buono, la nutrizione per bocca cominciò dopo 24 ore (uova e brodi).

In 8ª giornata si tolsero i punti della sutura cutanea. La ferita guarì per prima intenzione. Dopo un mese e mezzo l'operata guadagnò in peso kg. 6.600.

Un pericolo rilevante per gli ammalati di ulcera è costituito dall'emorragia, la quale ora non è abbondante, ma si ripete spesso inducendo anemia (*ematemesi cronica*), ora per la sua abbondanza porta seco immediatamente la morte (*ematemesi acuta*). Verosimilmente le ematemesi non abbondanti sono dovute ad ulcerazione dei vasi sanguigni di piccolo calibro della mucosa e della sottomucosa, e quelle più abbondanti ad erosioni di un ramo delle coronarie, o dei vasi splenici, pancreatici o epatici.

La gastrorragia avviene secondo il DEBOVE in un terzo circa dei casi e l'A. soggiunge che per essere esatti però bisognerebbe probabilmente aumentare di molto questa proporzione. Secondo il BRINTON l'ematemesi fulminante accade nel 5 per cento dei casi.

Sulle 31 gastro-enterostomie da me eseguite per ulcera semplice, 21 volte vi erano state ematemesi non abbondanti, che in qualche caso si erano ripetute frequentemente dando luogo ad anemia.

Sono d'avviso che in questi ultimi casi non si debba più insistere nella cura medica e si debba ricorrere alla gastro-enterostomia.

Ma sopratutto urge intervenire chirurgicamente nella gastrorragia acuta. In questi casi quale condotta deve tenere il chirurgo? Egli deve ricorrere all'infusione endovenosa di soluzione fisiologica e nel tempo stesso eseguire la laparotomia per arrestare l'emorragia se questa è in atto, o per provvedere a togliere le condizioni patologiche che ne sono la causa.

Si è intervenuti fin oggi in vari modi: con la cauterizzazione e la piloroplastica (MIKULICZ), con la gastrorrafia (MIKULICZ), col raschiamento dell'ulcera e la gastrorrafia (MIKULICZ), con la cauterizzazione combinata con la gastroenterostomia (KÜSTER), con la legatura diretta od indiretta dei vasi (ROUX, DIEULAFOY, SAVARIAUD), o con la gastroenterostomia (TUFFIER, HARTMANN).

Non vi è dubbio alcuno che l'ematemesi cronica scompare con la gastroenterostomia e mi permetto credere che forse la gastroenterostomia sia l'operazione alla quale si debba ricorrere anche nella ematemesi acuta.

La piloroplastica, la resezione dell'ulcera, la gastrorrafia, la cauterizzazione e la legatura dei vasi, non sono applicabili in tutti i casi: con essi si può arrestare l'emorragia, ma non si provvede alla causa. La gastroenterostomia, nella cura della gastrorragia acuta, non ha per iscopo di arrestare la emorragia, ma di prevenire la ricomparsa ponendo lo stomaco in condizioni da riparare alla perdita di sostanza. È noto che non tutte le gastrorragie acute sono mortali: nei casi in cui il vaso, a causa del rallentamento del circolo, che si ha nella sincope cagionata dal dissanguamento, si trombizza spontaneamente, la sola gastroenterostomia può riuscire, anzi deve riuscire efficace.

In 2 inferme con gastrorragia acuta, nelle quali intervenni con la gastroenterostomia semplice, trovai in 1 ulcera della parete posteriore ed io credetti imprendimento non facile quello di aprire ampiamente lo stomaco per andare a legare il vaso sanguinante, mi limitai ad eseguire una semplice gastroenterostomia. L'operata è morta dopo 6 giorni per stomatite e nefrite da sublimato. L'autopsia disgraziatamente non fu permessa.

Nell'altro caso trattavasi di ulcera della piccola curvatura e della parete posteriore dello stomaco, diffusa al pancreas. Feci anche in questo caso la sola gastroenterostomia e l'operata guarì. Credo che in questo caso sarebbe stato pure difficile andare alla ricerca del vaso sanguinante. Avrei potuto fare la legatura indiretta dei vasi in corrispondenza della piccola curvatura alla Roux.

In generale penso che il chirurgo debba eseguire la legatura diretta o quella indiretta tutte le volte che sia facile e debba eseguire poi, se le

condizioni del malato lo permettano, la gastroenterostomia, o eseguire soltanto questa senza curarsi del vaso sanguinante.

Un'altra questione importante è la seguente: Può accadere una delle due circostanze: o che si presenti al chirurgo un infermo con ematemesi acuta in atto, o che l'abbia sofferta da poco tempo. Quale è il momento più opportuno per intervenire? Io interverrò in ogni caso al più presto possibile con la gastroenterostomia e l'infusione endovenosa. Questa mia opinione veramente è fondata su di una esperienza molto limitata: su 2 casi di gastrorragia acuta gravissima, in cui per essersi indugiati parecchi giorni, non potei intervenire perchè le condizioni dei pazienti si aggravarono al punto che presto morirono, a nulla valendo le cure mediche fatte. Un caso lo vidi nell'aprile del 1899 nella R. Clinica Medica di Padova ed un caso dopo qualche tempo in Ospedale.

Ecco brevemente i 2 casi di gastrorragia acuta in cui intervenni con la gastroenterostomia. Il secondo caso è importante anche dal punto di vista che mancavano nell'anamnesi prossima quasi tutti i sintomi dell'ulcera gastrica in evoluzione, la gastrorragia fu il sintomo direi unico del quadro clinico.

Caso I. — Landarin Teresa di anni 44, di Montegaldella, villica, maritata, soffre da 18 mesi sintomi d'ulcera gastrica semplice: gastralgie dopo dei pasti, vomito alimentare e vomiti brunastri come fondo di caffè, anche indipendentemente dai pasti, ecc. Da 4 mesi le ematemesi si ripetono frequentemente ogni 7-10 giorni, qualcuna è stata abbondante. Pare che abbia avuto melena. Viene in clinica dopo una gastrorragia di oltre un litro di sangue (circa mezzo vaso da notte) avuta 10 giorni prima. La paziente è estremamente pallida, magrissima, ha dolore allo scrobicolo verso il ventre ed il dorso fino alle scapole, alla pressione sulla regione epigastrica; e dolore presso i processi trasversi della 11ª-12ª vertebra dorsale e lungo la 12ª costola sinistra.

Durante la permanenza in clinica le si fa la cura dell'astinenza: 4 clisteri nutritivi al giorno, nulla per bocca, meno un po' di acqua albuminosa. Al 5° giorno di questa cura ha un vomito brunastro come fondo di caffè e deiezioni dello stesso colore, in cui si dimostra la presenza di cristalli di emina. Le si fanno in 10 giorni 2 infusioni endovenose, ogni volta di un litro e mezzo di soluzione fisiologica.

Operazione 11 febbraio 1899. È presente il sig. dott. Fiocco. Laparotomia xifo-ombellicale con la sola narcosi locale al cloruro d'etile. Si riscontra ulcera della parete posteriore dello stomaco diffusa al pancreas. Eseguo la gastroenterostomia posteriore ad Y.

Nel decorso post-operativo in 3ª giornata si ha stomatite mercuriale, tenesmo rettale e scariche diarroiche, per cui l'operata rimanda i clisteri nutritivi, e presenza di albumina nelle orine.

L'alimentazione per bocca si faceva bene: l'operata prendeva nelle 24 ore mezzo litro di latte e 2 uova al marsala.

Le condizioni generali si aggravano sempre più, e, malgrado le cure, l'inferma muore dopo sei giorni. Disgraziatamente l'autopsia non fu permessa, ma si ebbe il convincimento che l'operata fosse morta per le sue gravi condizioni in cui trovavasi prima dell'atto ope-

rativo, e per l'avvelenamento per sublimato, quantunque questo fosse stato adoperato per la sola disinfezione dei monconi intestinali durante l'applicazione dei bottoni del Murphy.

Caso II. — Borgato Santa, d'anni 28, riferisce disturbi gastrici vaghi e leggieri sofferti per il passato. Da tre mesi ha frequentemente vomiti brunastri dopo il pasto (8-10 volte). Un mese fa dopo aver vomitato gli alimenti ingeriti vomitò sangue in grande quantità, oltre un litro e mezzo, dice l'inferma. Da allora ha avuto vomito come fondo di caffè ogni 6-8 giorni, preceduto da intense gastralgie.

La paziente è pallida, ben nutrita, ha dolore epigastrico, al di sotto dell'appendice ensiforme, alla pressione, che si irradia al dorso.

Si fa un'infusione endovenosa di un litro di soluzione fisiologica e si opera due giorni dopo il suo ingresso in clinica.

Operazione 29 luglio 1899. È presente il signor dott. Sala. La laparotomia viene eseguita con la sola anestesia locale al cloruro di etile ed, aperta la cavità addominale, si rileva un'ulcera della parete posteriore dello stomaco. Si esegue la gastro-enterostomia posteriore ad Y.

Dopo l'operazione si fa un'infusione endovenosa di un litro di liquido fisiologico.

Il decorso post-operativo fu buono. La alimentazione per bocca cominciò alla sera dell'atto operativo, i clisteri nutritivi vennero ben tollerati. In ottava giornata fu tolta la medicatura e rimossi i punti di sutura. In ventesima giornata l'operata lascia la clinica.

L'ho rivista nell'ottobre successivo in buonissime condizioni di salute: ben nutrita, ben colorita e contenta di star così bene.

Un'altra complicazione dell'ulcera semplice dello stomaco è la perforazione, la quale, secondo il Gerhard, accade nel 13 per cento dei casi, secondo l'Habershon nel 18 per cento. I sintomi che seguono sono quelli della peritonite da perforazione. In questi casi non vi è altra speranza che l'intervento chirurgico al più presto possibile, allo scopo di chiudere l'apertura gastrica e di lavare la cavità peritoneale.

Il Terrier e l'Hartmann, riunendo ai 13 casi di perforazione gastrica acuta da ulcera: i 78 del Weir e del Foote ed i 78 del Keen e del Tinker, raccolgono 169 operazioni, che danno una mortalità del 52. 5 per cento, la quale si abbassa, in quei casi in cui s'intervenne nelle prime 12 ore, al 30 per cento, mentre sale, in quelli operati oltre 24 ore, al 76 per cento.

Nelle 169 operazioni si è fatta 167 volte la chiusura della apertura gastrica e due votte (Terrier) la occlnsione dell'ulcera combinata con la gastro-enterostomia. Nei due casi del Terrier trattavasi di peritonite purulenta circoscritta. I due operati guarirono definitivamente.

Il trattamento chirurgico dell'ulcera gastrica perforata deve mirare a due scopi: ad occludere la perdita di sostanza, e a mettere lo stomaco in condizioni da riparare alla perforazione e guarire dalla disposizione che ha alla comparsa di ulcera.

La perdita di sostanza si occlude colla gastrorrafia o meglio ancora con la *gastroplicatio*. Con la gastro-enterostomia poi si pone lo stomaco in relativo riposo e si cura radicalmente, come si è detto dianzi, l'ulcera

gastrica. Se si facesse l'escissione dell'ulcera e la gastrorrafia, dopo un certo tempo potrebbero ricomparire i sintomi di una nuova ulcera gastrica.

In un caso di ulcera gastrica perforata sono intervenuto con la escissione dell'ulcera, la gastroplicatio e la gastro-enterostomia. Questo caso, dal punto di vista clinico è interessante, perchè la perforazione gastrica comparve di un tratto, senza che prima l'inferma avesse una grave sintomatologia di ulcera.

Daniele Maria, d'anni 45, da Saonara, casalinga, maritata, ebbe per la prima volta 13 anni or sono, dolori allo stomaco, malgrado i quali la malata potè mangiare di tutto. Le gastralgie divennero durevoli ed intense cinque anni fa, tanto a stomaco digiuno che a stomaco pieno. L'ingestione di alimenti pesanti, come la polenta, le patate, non faceva aumentare il dolore, il quale s'irradiava dall'epigastrio al dorso. Le funzioni intestinali non erano regolari; per lo più la malata soffriva di stitichezza, tanto da dover ricorrere all'uso di purganti. Qualche volta soffriva di diarrea. Non ebbe ematemesi, nè melena.

Un anno fa ricomparvero le gastralgie intense per 15 giorni circa, poi stette bene. Nella sera del 7 maggio 1899, dopo 3 ore da un pasto copioso, avvertì dolore vivissimo all'epigastrio, quindi ebbe brividi ripetuti e sensazione di freddo. Nella notte si lagnò di forti dolori addominali. Il dott. Bellini fece porre una vescica di ghiaccio sull'addome ed amministrò dell'oppio internamente. L'indomani, la malata essendo in coadizioni gravi, fu portata in clinica.

La paziente ha aspetto di persona molto sofferente, il polso è frequente e piccolo, la respirazione frequente, la temperatura è più bassa della norma. L'addome è gonfio, dolente alla pressione, ed ha risonanza timpanitica alta. L'ottusità epatica è scomparsa.

Operazione. 8 maggio 1899. È presente il dott. Bellini. Nel mentre l'assistente fa l'infusione endovenosa, eseguo, con la sola anestesia locale al cloruro di etile, la laparotomia xifo-ombellicale. Aperta la cavità addominale, rilevo nella cavità peritoneale una discreta quantità di liquido giallo-sporco. La metà sinistra dello stomaco aderisce in un punto, in sopra ed in fuori della cicatrice ombellicale con la parete addominale. Nell'esaminare lo stomaco l'aderenza si distacca e compare nella parete gastrica anteriore una perdita di sostanza estesa quanto la moneta di 5 centesimi. Escido i margini dell'ulcera ed eseguo la gastroplicatio in corrispondenza della perdita di sostanza. Quindi, prosciugata con garza la cavità peritoneale, lavo la sierosa con salviette di garza imbevute in acqua al cloruro di sodio (75 $^{0}/_{00}$) e pratico la gastroenterostomia posteriore alla Roux.

L'operata muore 36 ore dopo l''atto operativo.

L'autopsia non fu permessa.

Le *gastro-enterostomie per perigastrite deformante* non sono numerose.

Lo stomaco si può deformare per infiammazione peritoneale di origine varia extragastrica, o per infiammazione del peritoneo consecutiva a gastropatie: più frequentemente ad ulcera gastrica.

Il Loreta, il Lange, il Mayo Robson, il Lauenstein, il Landerer, il Terrier, il Walther, il Riedel, lo Jaboulay, il Noorden, il Billroth, il Krogius, il Rosenheim, il Klausen, il Doyen, Tricomi e molti altri sono

intervenuti per togliere le aderenze estese che lo stomaco aveva contratte con gli organi circostanti; aderenze che disturbavano la normale distensione dell'organo, ed i movimenti peristaltici, generando fenomeni dispeptici, gastralgie e vomiti.

Per la deformazione particolare dello stomaco, detto stomaco a clepsidra, si è intervenuti in vario modo:

con la gastroplastica (KRUKENBEBG, DOYEN, JABOULAY, LANGENBUCH, HOFMEISTER, COURMONT, KEEN);

con la gastroanastomosi (WÖLFLER, EISELBERG, SCHWARZ, WATSON, LAUENSTEIN, HOCHENEGG);

con la resezione della cicatrice (SCHWARZ);

con la gastroenterostomia (CATELLANI).

Nella perigastrite adesiva estesa legata o no ad affezione gastrica, e nello stomaco a clepsidra la gastroenterostomia anteriore o posteriore, applicabile in tutti i casi, trova maggiori indicazioni degli altri atti operatori fin oggi applicati.

Nella perigastrite adesiva poi deve essere l'operazione di scelta, poichè è impossibile da un lato togliere tutte le aderenze e dall'altro a cagione dell'atto operativo se ne formerebbero delle nuove.

La gastroenterostomia pone lo stomaco in relativo riposo ed ovvia alle conseguenze della perigastrite. Inoltre essendo questa spesso legata ad una gastropatia, più frequentemente all'ulcera gastrica, si fa con la gastroenterostomia la cura della gastropatia.

Nello stomaco a clepsidra la gastroenterostomia costituisce l'intervento di scelta, allorchè la porzione cardiaca è sufficientemente grande.

La gastroenterostomia poi, a causa della frequenza dell'ulcera concomitante, provvede da un lato alle conseguenze della deformità e dall'altro cura l'ulcera semplice.

Nella mia clinica si sono eseguite 3 gastroenterostomie per stomaco a clepsidra (Osservazioni 15ª, 26ª, 44ª) e 1 per perigastrite adesiva. Credo non priva d'interesse la storia clinica relativa a quest'ultima.

Stivanello Regina, d'anni 28, nubile, ha la madre vivente e sana, il padre è morto di malattia di mente. Di 13 fratelli 7 morirono in tenera età di affezione intestinale. Soffrì d'influenza 2 anni or sono.

La malattia attuale cominciò 8 mesi addietro con dolori a tutto l'ambito addominale, meteorismo ed ostinata stitichezza. Dopo qualche tempo a questi disturbi si aggiunsero dolori intensi alla regione epigastrica, perdita dell'appetito e dimagramento. Questo periodo di malattia durò 4 mesi, e per tutto questo tempo, tranne pochi giorni, in cui fu obbligata a letto per applicazione di vescicatori all'addome, fu sempre alzata, non avendo avuta mai febbre.

In seguito a cura lattea migliorò notevolmente, ricomparve l'appetito e si credette guarita. Quando 2 mesi or sono improvvisamente avvertì dolore fortissimo vicino all'ombellico,

dolore che è continuato fin oggi. Insieme al dolore è insorto vomito alimentare, quasi dopo ogni pasto: un quarto, mezz'ora dopo. Il dolore che precedeva il vomito era straziante, intollerabile e si irradiava al dorso ed alla spalla sinistra. Avvertì, 15 giorni fa, la comparsa di una tumefazione a sinistra della cicatrice ombellicale, tumefazione che l'inferma constata meglio durante la forte gastralgia. Le materie vomitate non sono state mai di color brunastro, o miste a sangue.

L'inferma presentasi cachettica, denutrita. A sinistra ed in alto dell'ombellico, al di sotto della parete addominale palpasi un corpo duro, elastico, a limiti non netti. Il limite inferiore dello stomaco corrisponde alla cicatrice ombellicale. La pressione al disotto dell'appendice ensiforme ed in corrispondenza della tumefazione è dolente.

Tenendo presenti i fatti più importanti: dolore continuo da due mesi all'epigastrio, gastralgie intense e vomiti alimentari, presenza di un tumore che pare in rapporto con lo stomaco, dolore alla pressione al di sotto dell'appendice ensiforme, feci diagnosi di probabile ulcera semplice della parete anteriore dello stomaco con perigastrite adesiva e diffusione dell'ulcera alla parete addominale. Pensavo che i sintomi insorti 4 mesi prima potevano essere legati ad una flogosi peritoneale seguita alla progressione dell'ulcera fino alla sierosa gastrica. L'infiammazione del peritoneo parietale, in corrispondenza dell'ulcera, poi aveva determinato aderenze fra lo stomaco e la parete addominale.

Operazione, 3 gennaio 1899. Fatta la laparotomia mediana riscontro in corrispondenza della grande curvatura, a sinistra della cicatrice ombellicale, un tumore che parte dall'epiploon gastro-colico ed aderisce al peritoneo parietale. Lo stomaco, cosparso di noduli miliari, è aderente al lobo sinistro del fegato. I tubercoli sono quasi limitati alla sierosa gastrica. Asporto il tumore, che risulta costituito di un pacchetto di gangli in parte caseificati, ed eseguo la gastroenterostomia posteriore alla Roux con 2 bottoni del Murphy, che vengono emessi uno il 13 ed uno il 15 gennaio. Il 31 gennaio l'operata lascia la clinica del tutto guarita, senza alcuna sofferenza gastrica e già migliorata nella nutrizione. È stata rivista in clinica dopo 6 mesi in buonissime condizioni e senza alcun ricordo della passata malattia.

Trattasi di un errore diagnostico od i diagnosi incompleta? Oltre alla perigastrite tubercolare vi era un'ulcera gastrica semplice od un'ulcera gastrica tubercolare? Le diffuse aderenze perigastriche non hanno permesso di fare un esame delle pareti gastriche e di rilevare se vi fosse una tumefazione in rapporto con esse.

La diagnosi di perigastrite, che come è noto è difficile, nel caso in esame è stata fatta perchè vi era una tumefazione in relazione con lo stomaco, come avevo avuto occasione di constatare in alcuni casi di ulcera della parete anteriore dello stomaco.

Clamorosi sono i risultati della *gastroenterostomia per stenosi cicatriziale pilorica*, consecutiva ad ulcerazioni semplici, a causticazioni, ad infiammazioni che terminano col raggrinzamento cicatriziale ed a neoformazione della mucosa gastrica.

La stenosi cicatriziale del piloro si può considerare la complicazione più frequente dell'ulcera del piloro o delle sue vicinanze: lo strato glan-

dolare è in parte o del tutto distrutto, la muscolare della mucosa e la sottomucosa sono indurite e l'orifizio pilorico si restringe uniformemente o parzialmente.

Gli effetti della stenosi sono quelli della dilatazione gastrica. I malati sono tormentati da ristagno gastrico che determina dolori e vomiti ed altre conseguenze. Il malato muore lentamente d'inanizione.

La cura della stenosi cicatriziale pilorica non può essere che chirurgica: bisogna rimuovere il ristagno gastrico ed i medici fanno male a voler persistere nella cura medicamentosa affidando al chirurgo i poveri malati solo quando la morte è prossima.

Quale è il momento opportuno dell' intervento chirurgico nella stenosi pilorica da ulcera semplice? Ho detto a proposito della cura radicale del. l'ulcera gastrica semplice in corso quale sia il mio parere. A maggior ragione si deve intervenire nei casi in cui l'ulcera ha dato luogo a stenosi pilorica. Il restringimento quasi sempre diviene maggiore. In questi casi, come ho detto, al principio, troviamo dilatazione gastrica progressiva ed altri disturbi da parte dello stomaco: dolore, stitichezza. Quando vi sono tutti questi sintomi è inutile attendere gli effetti del trattamento medico, esso sarà più dannoso che utile. L'operazione fatta in tempo ha con sè una grande probabilità di riuscita.

Per isfuggire alla critica avrei dovuto dire che l'intervento chirurgico deve aver luogo quando *ogni* trattamento medico sia stato inefficace. Ma appunto qui è il nodo della questione: non credo che vi sia un trattamento medico efficace per le stenosi cicatriziali consecutive ad ulcere semplici e quindi non saprei consigliare altra cura che quella chirurgica, se l'infermo ha *realmente tutti i sintomi della stenosi cicatriziale pilorica.*

Se la stenosi è leggera ed è compatibile con la vita, allora è nella scelta dell'ammalato l'atto operativo; se non è compatibile con la vita, il chirurgo deve consigliare l'operazione.

Circa il metodo operativo da eseguirsi non si è ancora del tutto concordi, ma la tendenza generale è per la gastroenterostomia.

Si sono ideati e proposti molteplici metodi di cura, fra i quali la divulsione del piloro alla Loreta, la piloroplastica alla Heinecke-Mikulicz, la plastica gastroduodenale alla Durante, la resezione pilorica alla Rydyger, la gastroenterostomia.

La divulsione del piloro godette giustamente grandi favori prima che sorgessero gli altri metodi più esatti e più sicuri. Essa è oggi abbandonata.

La piloroplastica non è sempre eseguibile, non salva dalle recidive e talvolta dovette essere ripetuta. Il numero delle piloroplastiche è nume-

roso e l'atto operativo rappresenterebbe l'ideale della cura delle stenosi benigne se si potesse eseguire in tutti i casi, ma disgraziatamente non è così specialmente quando il piloro si è trasformato in un tubo rigido e duro, o quando la muscolatura gastrica è già divenuta così paretica che anche aperto artificialmente il piloro, non si è più in grado di farvi penetrare le materie alimentari ingerite.

La plastica gastro-duodenale è passibile delle stesse obiezioni della piloroplastica.

La sezione pilorica per stenosi benigna fu eseguita la prima volta dal Rydyger. Essa presenta delle difficoltà tecniche superiori alla piloroplastica.

Oggi la maggior parte dei chirurgi esegue la gastroenterostomia: con essa si provvede nel miglior modo al ristagno gastrico e ci si garantisce contro la recidiva dell'ulcera.

Per stenosi cicatriziale pilorica consecutiva ad ulcera semplice sono intervenuto 16 volte con la gastroenterostomia: 5 volte alla Wölfler e 11 volte alla Roux. In 3 casi (osservazioni 39ª, 42ª, 44ª) prima della gastroenterostomia ho eseguita la gastrostenoplastica, nelle osservazioni 39ª e 42ª perchè la dilatazione era d'alto grado; e nella osservazione 44ª per introflettere la parte della parete gastrica anteriore sede di una perdita di sostanza prodottasi nel dissecare lo stomaco aderente dalla parete addominale alla quale aderiva.

Nelle osservazioni 46ª e 50ª la stenosi pilorica era dovuta principalmente alla parete posteriore, le altre pareti erano retratte. Nelle osservazioni 39ª, 45ª, 47ª e 51ª la stenosi era irregolarmente anulare.

Nell'osservazione 44ª si fece diagnosi di stenosi pilorica cicatriziale consecutiva ad ulcera e si trovò, oltre alla stenosi, stomaco a clepsidra ed aderenza della parete anteriore dello stomaco alla parete addominale per l'estensione quanto una moneta da dieci centesimi. Nella dissezione si produsse nello stomaco una perdita di sostanza che venne chiusa con la gastrostenoplastica. In questo caso pare che si sia trattato di ulcere multiple.

Il risultato dell'atto operativo nelle mie 16 gastroenterostomie per stenosi cicatriziale pilorica è stato il seguente: 15 guarigioni ed 1 morto (osservazione 43ª) dopo 7 giorni per difterite delle fauci. Come si vede la morte non è imputabile all'atto operativo. Il risultato lontano nei 15 casi guariti si mantiene buonissimo.

La *cura della gastrite cronica e della gastrectasia consecutiva con la gastroenterostomia* è un'altra conquista della chirurgia.

Nei gradi avanzati della gastrite cronica è noto che la mucosa è no-

tevolmente assottigliata e liscia e mostra prominenze polipose da costituire quell'alterazione che va sotto il nome di poliposi del ventricolo, ovvero di *état mamelonné*. Il tessuto glandolare è diminuito ed in alcuni casi la mucosa per grande estensione è priva di glandole, in modo che la mucosa è fatta principalmente da tessuto connettivo.

Insieme alle suddette alterazioni possiamo riscontrare ulcerazioni, ma più specialmente gastrectasia.

I malati di gastrite cronica, o dispepsia cronica, sono ipocondriaci, svogliati, non amano il lavoro, soffrono alterazioni dell'appetito, peso all'epigastrio e talvolta dolore lancinante per lo più indipendente dai pasti, di disturbi intestinali: ora coprostasi, ora diarrea, nausea, eruttazioni, vomiturazione, vomito, più frequentemente mattutino, altre volte dopo il pasto.

Se la gastrite è inveterata, si hanno disturbi funzionali gravi: la energia peptica, a causa dell'atrofia della mucosa, venendo a scemare e poi a mancare l'acido cloridrico libero, si riduce sempre più fino a scomparire. Le particelle di cibo che si estraggono colla sonda appaiono così invariate, come fossero state semplicemente immerse nell'acqua. Esaminando il liquido estratto si trova che manca l'acido cloridrico libero come quello combinato, mancano pure completamente o quasi i fermenti ed i prestadii di essi. Se insieme alla gastrite cronica si ha gastrectasia allora il ristagno aggrava le funzioni gastriche.

I chirurgi sono intervenuti nei casi di dispepsia cronica, con o senza gastrectasia, dapprima con la piloroplastica (Doyen, Carle ed altri), oggi intervengono con la gastroenterostomia.

Alcuni hanno rivolta la loro attenzione alla gastrectasia ed hanno eseguita dapprima la gastroplicatio (Bircher, Weir, Tricomi ed altri), oggi eseguono la gastroenterostomia (Jeannel, Carle, Tricomi ed altri).

Va da sè che non tutti i casi di gastrite cronica devono sottoporsi alla cura chirurgica, ma solamente quelli gravi, ribelli alla cura medica ed in cui si ha diminuzione del peso del corpo e della forza generale. È controindicata poi certamente nella gastrite cronica secondaria a cardiopatie, a malattie polmonari, epatiche, della porta, dei reni, ecc. In questi casi la gastrite è la conseguenza di una condizione di stasi.

Non sappiamo come agisca la gastroenterostomia nella gastrite cronica. Può darsi che, diminuita l'irritazione gastrica, diminuisca la quantità di muco e migliori la secrezione peptica, nel mentre il pancreas e l'intestino suppliscono in parte alla deficiente od abolita funzione gastrica.

Ricordo fra gli altri casi da me operati l'osservazione 59ª in cui la paziente da 16 anni soffriva senso di pienezza e dolore all'epigastrio, tendenza alla diarrea, inappetenza, vomito mucoso più spesso mattutino, qualche volta dopo il pasto. L'esame del contenuto gastrico, ripetutamente

eseguito, rivelava mancanza costante di acido cloridrico libero o combinato, molto muco, moltissimo anche a digiuno. La nutrizione della malata era deperita in alto grado. La paziente fu operata di gastroenterostomia nel marzo del 1899 e ad onta di una assoluta mancanza di acido cloridrico dopo 2-3 mesi potette mangiare qualunque cibo senza averne disturbo di sorta, anzi migliorando nella nutrizione.

Il risultato della gastroenterostomia nella gastrite cronica con gastrectasia può non esser buono nel primo o nel secondo mese. Ciò forse è legato al fatto che la secrezione peptica non migliora che lentamente, così pure occorre del tempo perchè il pancreas e l'intestino suppliscano ad essa.

A prova di ciò riferisco l'osservazione seguente:

D'Agostini Luigia, d'anni 40, da Castelfranco, nubile, non riferisce alcuna notizia anamnestica remota importante. Da 8 anni soffre di disturbi gastrici. Alla gonfiezza epigastrica ed alle eruttazioni acide che la tormentavano dopo dei pasti si sono aggiunti, da circa 4 anni, senso di peso all'epigastrio e coprostasi ostinata. Contemporaneamente è andata sempre più deperendo nella nutrizione. Ebbe vomito soltanto 2 anni fa per 4-5 giorni, alla quale epoca fu colta da breve malattia febbrile. Ha fatte molte cure: da 6 mesi si fa il lavaggio dello stomaco e la cura lattea con qualche interruzione.

Presentasi notevolmente dimagrita e pallida. Alla regione epigastrica si nota l'ondulazione epigastrica. La curvatura maggiore dello stomaco arriva a 3 dita trasverse sopra la sinfisi pubica. Col lavaggio dello stomaco a digiuno si rinvengono detriti alimentari, e 7 ore da un pasto di prova si rinvengono particelle di cibo quasi invariate. Nel contenuto gastrico vi è molto muco. Acido cloridrico 1.5 $^{0}/_{00}$.

In questo caso ciò che più impressiona non è la gastrite cronica, ma la dilatazione gastrica consecutiva.

Troviamo i sintomi sopratutto di una vera atonia gastrica, le contrazioni non sono più così energiche da elevare il fondo dello stomaco a livello del piloro, in modo che il contenuto gastrico si versi nel duodeno. Non vuotandosi completamente il contenuto, si ha ristagno, il quale alla sua volta aggrava l'atonia e fa progredire la gastrectasia. Questa atonia è seguita alla gastrite cronica.

Operazione. — Il 14 novembre 1898 ho eseguito la gastroenterostomia retrocolica alla Roux, il piloro era normale. La malata guarisce dell'atto operativo. Nel primo mese consecutivo soffre ancora di gastralgie, inappetenza e di stitichezza. Nel secondo mese migliora alquanto nella nutrizione, persiste la dilaztaione gastrica, benchè diminuita. Si provoca facilmente diguazzamento gastrico. Nel terzo mese vanno cessando tutti questi fenomeni e la malata può mangiare di tutto senza sofferenze.

Specialmente indicata, secondo me, è la gastroenterostomia nella gastrectasia consecutiva a gastrite cronica, sia questa ben dimostrabile o appena.

Continuo a credere che vi siano dilatazioni gastriche primitive o protopatiche, secondo Bouchard, che non guariscono con le cure mediche.

Per dilatazione primitiva intendo quella che non è legata a lesione pilorica di alcuna sorte (stenosi cicatriziale, neoplastica, ulcera, ecc.), o a lesione del duodeno.

Però la denominazione primitiva non è rigorosa, perchè la gastrectasia è uno stadio consecutivo sempre di processi morbosi e non una malattia a parte.

A proposito dell'intervento chirurgico nella gastrectasia, devo soggiungere che non basta che lo stomaco oltrepassi la cicatrice ombellicale per operare occorre dimostrarne la insufficienza della funzione motrice, poichè lo stomaco può essere dilatato, ma avere una musculatura sufficiente.

Nel 1895 ho comunicato nell'adunanza della Società italiana di chirurgia 5 casi di gastrostenoplastica per gastrectasia primitiva e dicevo: « Il numero totale dei casi fin oggi operati è così piccolo che non si può per ora dare un'opinione assoluta sul valore della gastrostenoplastica e sulle varie indicazioni. A me sembra che appunto nella dilatazione primaria potrà riuscire in qualche modo efficace.

« Se non esiste una certa energia muscolare di riserva servirà soltanto ad innalzare il punto più basso dello stomaco a livello del piloro ed a facilitare il vuotamento del contenuto gastrico nel canale intestinale.

« Sarebbe prematuro discutere se nelle dilatazioni primarie dello stomaco sia da preferire la gastro-enterostomia alla gastrostenoplastica, mancando del tutto l'esperienza dell'effetto della gastro-enterostomia ».

Dopo di allora la gastrostenoplastica ha avuto poco favore essendo comparse poche pubblicazioni: una del Bennet (1), una del Faure (2) ed una dell'Horrocks (3).

Questi AA. rispettivamente hanno operato un caso di gastrectasia usando il metodo suddetto con buon risultato.

Di recente è comparso poi un buon lavoro sperimentale dell'Oliva (4), il quale viene a confermare i risultati sperimentali da me riferiti al Congresso e pubblicati nel *Policlinico*, vol. III C, 1896.

Dal punto di vista clinico devo soggiungere che in una delle mie cinque gastrostenoplastiche (osservazione 5) dopo 6 mesi dall'atto operativo la operata cominciò a lagnarsi di dolore dopo del pasto, dolori che durano tuttora. Esse dipendono da aderenze gastriche e non da recidiva della gastrectasia, il limite inferiore dello stomaco trovasi a due dita trasverse sopra la cicatrice ombellicale e le prove fatte col pasto dello Ewald e quella col salolo dimostrano che il potere motore ed assorbente

(1) Bennet. Lancet, 4 July 1896.

(2) Faure. *Le plissement de l'estomac.* Gaz. des Hôp., del 2 e 4 marzo 1897, nn. 25 e 26, pp. 242 e 249.

(3) Horrocks. *Gastroplication for dilated stomach.* Annals of Surgery. September 1899, p. 249.

(4) Oliva. *Ricerche sperimentali sulle modificazioni microscopiche, istologiche e funzionali indotte dalla gastroplicatio.* Rif. med., anno XIV, maggio 1898.

dello stomaco si mantiene come dopo l'atto operativo. In un altro caso (osservazione 2) si ha pure a lamentare, dopo 16 mesi, la comparsa di gastralgie leggiere dopo il pasto, ma soltanto quando questo è abbondante e prevalente di sostanze liquide.

Negli altri tre casi il risultato funzionale si mantiene buono, lo stomaco non si è dilatato.

Alla distanza di quattro anni dall'atto operativo si ha: su 5 casi di gastrostenoplastiche che in nessuno lo stomaco si è dilatato e che le funzioni gastriche si sono mantenute bene, così pure le condizioni generali sono migliorate; soltanto in due casi sono residuate gastralgie: in uno forti, nell'altro leggiere.

La gastralgia è legata, io credo, alla perigastrite adesiva, nell'osservazione 5, in cui i sintomi sono più rilevanti, devono essersi formate più numerose aderenze che nell'osservazione 2.

Dunque in tre casi il risultato è favorevole ed in due mediocre; la muscolatura gastrica, in nessun caso, è ridivenuta insufficiente.

Come ho detto dianzi la gastrostenoplastica non ha incontrato il favore dei chirurgi. Il FERRARI (1), un anno dopo della mia pubblicazione, scrisse che, malgrado l'attrattiva speciale che presenta l'operazione del BIRCHER, e malgrado i risultati statistici, era rimasto molto in dubbio riguardo al valore della gastroplicatio nella gastrectasia primaria e considerando che non vi è forse nessun caso di gastrectasia che non sia accompagnato da gastroptosi, consigliava la gastro-enterostomia.

Ma il caso clinico dal FERRARI riferito non può essere classificato fra le gastrectasie primarie perchè vi era nella piccola curvatura un'ulcera gastrica (di cui nell'anamnesi prossima si leggono chiaramente i sintomi), ma fra le gastrectasie secondarie da spasmo pilorico da ulcera e da gastroptosi.

La gastro-enterostomia per gastrectasia primitiva, proposta dal BAUDOIN è stata eseguita la prima volta dal JEANNEL.

Il CARLE (2) in 3 casi di dilatazione primitiva supponendo che il ristagno potesse dipendere da spasmo pilorico, eseguì la piloroplastica, ma il beneficio fu scarso in 2 e nullo nell'altro, in cui poi l'operatore, eseguì la gastro-enterostomia alla von Hacker con pieno successo, anche dal lato della funzione gastrica.

(Continua).

---

(1) FERRARI, *Della gastro-enterostomia nella cura della gastrectasia primaria.* Arch. ed Atti della Soc. Ital. di Chir., XI Adun., 1897.

(2) CARLE. *Contributo alla pat. e chir. dello stom.* Il Policlinico, 15 marzo 1898.

III.

Ulteriore modificazione al processo proprio di cura radicale dell'ernia crurale

per il Prof. Dott. GAETANO PARLAVECCHIO

Docente di Patologia chirurgica dimostrativa nell'Università di Roma, Chirurgo negli Ospedali.

Essendo la terza volta che ritorno su questo argomento, non ho bisogno che di poche parole per ricapitolarne la storia.

Com'è noto, fu nel marzo 1892 che il prof. RUGGI (1) per la prima volta fece conoscere il suo metodo operativo radicale per l'ernia crurale.

Nel febbraio 1893 io pubblicai nella « Riforma medica » (2) le mie prime operazioni fatte col metodo Ruggi, e proposi una modificazione.

Nel 1898 poi comunicai alla Società Lancisiana (3) altre operazioni da me fatte col mio processo.

Nei primi del 1899 comparve la memoria del VAGLIASINDI (4) nella quale era riferita una nuova serie di operazioni mie ed erano esposte le ultime modificazioni da me apportate al metodo inguinale.

Nei due primi lavori giovandomi delle ricerche bibliografiche dello SPRENGEL, del WÖLFLER, di FORGUE e RECLUS, di D. GIORDANO e di altri, raccolsi tutti i processi di cura radicale dell'ernia crurale, appartenenti ai tre grandi metodi, l'*addominale*, il *crurale* e l'*inguinale ;* e dalla critica attenta di ciascun di essi credetti di poter concludere che la via inguinale, prescelta dal RUGGI, fosse la migliore, ed il suo metodo agli altri preferibile.

Nella sua importante memoria il VAGLIASINDI completò le ricerche bibliografiche.

Dopo questo lavoro sono comparse due nuove proposte operatorie, che vale la pena di analizzare.

La prima è dello STECCHI di Ferrara e comparve nel « Policlinico » del 15 aprile 1899 (Anno VI, vol. VI-C., fasc. 4°).

Lo STECCHI, convinto che nessun metodo o processo di quelli proposti sia capace di ostruire affatto l'anello crurale, per la necessità di non comprimere i grandi vasi che passano sotto l'arcata di Falloppio, propose di tappare il detto fóro nella donna col cordone rotondo.

---

(1) RUGGI. Bull. della Soc. Med.-Chir. di Bologna, 11 marzo 1892.

(2) PARLAVECCHIO. *Operazioni radicali di ernia crurale col metodo Ruggi modificato.* Riforma med., n. 42, febbraio 1893.

(3) PARLAVECCHIO. *Nuove operazioni radicali d'ernia crurale col processo proprio (metodo Ruggi modificato).* Bull. della Soc. Lancisiana degli Osp. di Roma, fasc. I, anno XVIII, 1898.

(4) VAGLIASINDI G. *Del metodo da preferire nella cura radicale dell'ernia crurale.* Gazzetta medica di Roma, 1899.

Egli a tal uopo dopo ridotta l'ernia, resecato il sacco e respintone il moncone nell'addome, apre il canale inguinale, immette dall'alto nel canale crurale il cordone rotondo e lo tira giù sino a che la parte mediana di esso (la più voluminosa) non occupi il lume del canale che vuole obliterare. Ciò fatto sutura il cordone con punti staccati tutt'intorno all'orifizio inferiore del tragitto erniario. Con suture che aboliscono il canale inguinale completa l'operazione.

Assicura che, così facendo, non si arrecano deviazioni alla normale posizione dell'utero, ed aggiunge che la necrosi del cordone si scongiura colla avvertenza di cucirlo quasi sfrangiato.

L'idea dello Stecchi è originale e lodevole; ma a me sembra che il suo processo, oltre all'inconveniente di essere applicabile solo nelle donne, ne abbia un altro che ne limita sempre più il campo d'applicazione, quello cioè della grande sproporzione tra il piccolo volume del cordone rotondo e l'ampiezza considerevole del canale erniario.

E questo fa sì che se il processo è adoperabile nelle piccole ernie, in quelle a colletto largo il cordone non basta a tapparne l'orifizio, nemmeno se vi si applica a doppio: particolare questo che lo Stecchi non suggerisce, ma che a me sembra adottabile.

L'altro processo è del Bonomo, comunicato all'ultimo Congresso della Società Italiana di Chirurgia (Roma, ottobre 1899).

Egli dopo ridotta l'ernia e resecatone il sacco, il cui peduncolo cuce a borsa di tabacco, introduce un dito nel canale inguinale, e ne deprime la parete posteriore contro l'orifizio superiore del canale crurale, per poter così cucire la fascia trasversale al ligamento di Cooper ed obliterare in tal modo il canale erniario.

Ripeto qui le obbiezioni che feci al Congresso istesso al Bonomo: la sua idea è nuova, ma non mi sembra imitabile, sia perchè egli si fa troppe illusioni sulla resistenza della fascia trasversale, che nella grandissima maggioranza dei casi è di una sottigliezza estrema; sia perchè si danneggia molto la forma e la resistenza del canale inguinale; sia perchè la tecnica è alquanto indaginosa e costringe a lavorare al buio in una regione in cui invece si deve essere molto circospetti.

Chiudendo questa parentesi, fatta per completare la storia della terapia dell'ernia crurale, torniamo all'operazione del Ruggi ed alle mie modificazioni.

L'illustre Clinico di Modena:

1. Apre i comuni legamenti lungo la plica inguinale.

2. Riduce l'ernia, isola, lega e reseca il sacco, il cui moncone sospinge al disopra dell'arcata di Falloppio, facendogli ripassare, dal basso in alto, il canale crurale.

3. Apre le pareti anteriore e posteriore del canale inguinale, scolla il peritoneo in basso ed in dietro sin oltre il ligamento di Cooper e lo respinge in alto.

4. Sutura il ligamento di Cooper a quelli di Gimbernat e di Falloppio per abolire l'orifizio superiore del canale crurale e sostituirlo con una superfice pianeggiante.

5. Sutura la parete posteriore del canale inguinale (fascia transversalis, mm. trasverso ed obliquo) al ligamento di Falloppio.

6. Chiude con un altro piano di sutura la parete anteriore del detto canale inguinale (aponevrosi del gr. obliquo), precisamente come si fa nell'operazione del Bassini.

7. Con le suture dei tegumenti completa l'atto operativo.

Nel mio primo lavoro notai come l'operazione del Ruggi, più logica delle altre, avesse però il torto di ledere troppo il canale inguinale e di esporre gli operati al pericolo della produzione d'un'ernia omonima; e per evitare ciò proposi di tagliare gli strati profondi muscolo-aponevrotici quasi rasente al ligamento di Falloppio e di risparmiare gli orifizi superiore ed inferiore del canale inguinale.

Dimostrai che questa variante conserva al metodo tutti i pregi, e ne evita i difetti, senza neppure renderne più difficile l'esecuzione. Feci inoltre rilevare come l'uso di aghi manicati renda più facile e sicura l'applicazione delle suture sui tre legamenti.

Nel mio secondo lavoro pubblicai un'altra serie di operazioni, notai come il metodo e la modificazione avessero già avute autorevoli adesioni, e li scagionai dalla taccia di rappresentare un intervento troppo grave e sproporzionato al pericolo della riproduzione, che in quest'ernia, se non è molto frequente, non è neppure tanto rara da non dovere preoccupare.

Ma studi e ricerche posteriori mi convinsero che l'operazione inguinale, anche così modificata, avesse ancora degli inconvenienti, che, quantunque non segnalati da alcuno, fossero tuttavia di tale entità da dover essere evitati.

Il ligamento di Falloppio infatti resta in essa perforato da due serie di punti di sutura: quella che lo unisce al ligamento di Cooper, e quella che lo unisce alla parete posteriore del canale inguinale; e, così bucherellato, il legamento in parola scapita molto nella sua resistenza. Ma oltre a ciò questa resistenza viene anche più compromessa dal fatto che, mentre la prima sutura tira il legamento in dietro, verso il pube, la seconda lo tira in alto, ed in questo senso agisce pure la sutura dell'aponevrosi del grande obliquo.

Risulta da ciò che *il legamento di Falloppio, sulla cui resistenza è*

imperniata tutta l'efficacia radicale della operazione inguinale dell'ernia crurale, rimane troppo indebolito e compromesso, non solo da molti buchi, ma, e specialmente, da due serie di suture che lo stirano in senso opposto.

Dalla necessità d'ovviare a questo inconveniente mi venne l'idea di trovar modo di fondere in una le due suture attaccate al ligamento di Falloppio, e così nacque il processo operatorio che descrivo.

Rinunziando a ripetere le storie (riportate nel lavoro del mio assistente VAGLIASINDI) dei 9 individui che operai in questa maniera (1), passo alla descrizione della operazione.

1. Incisione dei comuni tegumenti lungo la plica inguinale.

2. Isolamento e riduzione dell'ernia, legatura e resezione del sacco, il cui moncone si respinge nell'addome attraverso il canale crurale.

3. Incisione dell'aponevrosi del grande obliquo, delle poche fibre muscolari del trasverso e della fascia trasversale rasente il legamento di Falloppio (a mezzo centimetro in sopra), arrestandosi col taglio a mezzo centimetro infuori del pilastro inferiore dell'orifizio inguinale esterno: così si risparmiano i due orifizi del canale inguinale. Scollamento del peritoneo in basso ed in dietro sin oltre il legamento di Cooper.

4. Sutura della parete posteriore del canale inguinale (mm. piccolo obliquo e trasverso e fascia trasversale) coi ligamenti di Cooper, Gimbernat e Falloppio.

5. Sutura dell'aponevrosi del grande obliquo (parete anteriore del canale inguinale).

6. Sutura dei tegumenti.

Nelle donne i due piani di suture muscolo-aponevrotico-ligamentali (4 e 5) si possono fondere in uno, ciò che, secondo una recente proposta, potrebbe a rigore farsi anche nell'uomo, badando a che il cordone resti nel suo strato, ma spostato in sopra della linea di sutura (2).

È necessario dare i particolari del quarto tempo dell'operazione.

Con il primo punto, il più interno, si perforano da avanti in dietro due muscoli (piccolo obliquo e trasverso) e la fascia trasversale, indi si prende il ligamento di Cooper, quello di Gimbernat e quello di Falloppio, e si assicurano gli estremi del filo (seta grossa) ad una pinza. Col secondo

(1) Cinque giorni fa ne ho operato un altro caso a S. Giacomo: si trattava di un'ernia crurale strozzata aderente, in un vecchio nel quale per rachitide il pube era così deformato che il legamento di Cooper restava tanto profondo da potersi raggiungere a stento con aghi manicati. Considerando però che in quelle condizioni la sutura tipica dei tre legamenti avrebbe spostato troppo quello di Falloppio ed infossato troppo la plica inguinale, ho suturato il ligamento di Poupart col periostio del pube, resistentissimo, ed ho raggiunto lo scopo perfettamente.

(2) Così ho fatto nell'ultimo caso accennato nella nota precedente.

e terzo punto si prendono successivamente i detti muscoli, l'aponevrosi, il ligamento di Cooper e di Falloppio. Con un quarto ed un quinto punto (i più esterni) si comprendono i muscoli, l'aponevrosi ed il ligamento di Falloppio, come si fa nell'ernia inguinale.

Nell'applicare i tre primi punti si proteggono i vasi crurali colla punta dell'indice sinistro, che li copre e li spinge in fuori.

Finita l'applicazione dei punti, le singole anse si stirano ed annodano separatamente.

Così facendo, *oltre all'evitare l'inconveniente di bucherellare troppo il ligamento di Falloppio e di comprenderlo con due serie di suture stiranti in senso opposto, si ottengono altri ed importanti vantaggi.*

L'operazione, infatti, diventa più sistematica e più elegante, e la si può eseguire in un tempo più breve per la fusione di due (o di tre) piani di suture in uno solo.

Inoltre, in rapporto alla obliterazione del canale, non solo si ottiene il perfetto combaciamento dei tre legamenti, ma altresì si addossa contro l'orifizio superiore del canale crurale la superficie di sezione del piano muscolo-aponevrotico profondo, la quale superficie di sezione *serve mirabilmente a cementare l'unione dei legamenti ed a quadruplicare lo spessore della barriera che si alza contro la riproduzione.*

Così mi sembra che con questo nuovo processo l'operazione abbia ricevuto un assetto definitivo, raggiungendo su quelli precedenti i seguenti pregi, che riassumo colle parole del VAGLIASINDI:

1. Rimuove il pericolo, lamentato nel metodo originario del Ruggi, della possibilità di formazione consecutiva d'ernia inguinale.

2. Abbrevia l'operazione, riunendo con un solo piano di sutura, anzichè con due, i tre ligamenti e la parete posteriore del canale inguinale.

3. Ottiene il perfetto combaciamento dei tre legamenti (di Cooper, di Gimbernat e di Falloppio) come nel metodo originario senza indebolire il legamento di Falloppio con troppi buchi e con due serie di suture che lo stirano in senso opposto.

4. Addossa i muscoli profondi (piccolo obliquo e trasverso) e la fascia trasversale all'orifizio superiore del canale crurale, il quale orifizio, così, non solo resta chiuso senza che vi rimanga infundibolo, ma resta anche come foderato e molto rinforzato dal detto strato muscolo-aponevrotico.

5. Rende l'operazione più sistematica, più logica, più svelta e più elegante.

Roma, 1° gennaio 1900.

Diritti di proprietà riservati. — *L'Amministrazione avverte che procederà contro quei giornali che riporteranno lavori pubblicati nel* **POLICLINICO** *o che pubblicheranno sunti di essi senza citarne la fonte.*

Tip. Nazionale di G. Bertero. L. TRIMANI, *segr. resp.*
(48)

Anno VII. Roma, 15 luglio 1900 Vol. VII-C. (fasc. 7).

IL POLICLINICO

SEZIONE CHIRURGICA

ORGANO DELLA SOCIETÀ ITALIANA DI CHIRURGIA

DIRETTO DAL

Prof. FRANCESCO DURANTE

Direttore del Regio Istituto Chirurgico di Roma

SOMMARIO.

I. Prof. Ernesto Tricomi – *Contributo clinico alla gastroenterostomia.* — II. Prof. Gaspare D'Urso e Dott. Achille De Fabii – *Ricerche sperimentali sulla uretero-eteroplastica.* — III. Professor D. B. Roncali – *Saggio di una nuova dottrina sopra la commozione dell'encefalo.*

I.

CLINICA CHIRURGICA DELLA R. UNIVERSITÀ DI MESSINA
diretta dal Prof. E. Tricomi

Contributo clinico alla gastroenterostomia

per il Prof. ERNESTO TRICOMI

(*Continuazione, vedi fascicolo 6*).

Ho eseguite 6 gastro-enterostomie per gastrite con gastrectasia. E sono stato indotto ad eseguire la gastro-enterostomia per ragioni teoriche e per esperienza personale.

Nella cura della gastrectasia il chirurgo deve esser guidato dal concetto fondamentale che domina oggi nella chirurgia gastrica; deve proporsi cioè di rendere facile il vuotamento del contenuto gastrico nell'intestino. Siccome nei casi leggieri di gastrectasia primaria, ribelli alle cure mediche, si deve ammettere che vi sia energia muscolare in modo che lo stomaco riprenda le sue funzioni, così si dovrebbe preferire in questi casi la gastrostenoplastica alla gastro-enterostomia. Ma potendo alla gastrostenoplastica residuare delle gastralgie da aderenze formatesi a causa dell'irritazione della sierosa gastrica, come è accaduto a me due volte su cinque casi, si deve abbandonare la gastrostenoplastica nei casi leggieri? La questione non può essere definita che in base ad una più numerosa statistica.

Nei casi gravi di dilatazione gastrica primaria, che durano da molto

tempo, in cui si ha ragione di ammettere atonia gastrica, invece è da preferire la gastro-enterostomia alla gastrostenoplastica.

La gastrostenoplastica è stata da me eseguita altre cinque volte associata alla gastro-enterostomia: in due casi di stenosi pilorica con gastrectasia; ed in tre casi di gastrectasia primaria. In tutti e cinque i casi la grande curvatura dello stomaco arrivava quasi al pube.

Nei 6 casi di gastrite con gastrectasia, in cui ho eseguita la gastroenterostomia, trattavasi di dilatazione primitiva dello stomaco, non legata cioè a stenosi, ad ulcera semplice, a spasmo, ad alterazione del piloro, ecc.

La gastrectasia primitiva, essenziale, detta dal Bouchard dilatazione protopatica, negata da alcuni, rara secondo altri, comincia ora ad essere ammessa da molti.

Il Doyen non ammette la dilatazione primitiva o protopatica descritta che come eccezionale.

Il Carle nel Congresso chirurgico di Roma del 1895, a proposito della mia comunicazione sulla gastrostenoplastica nella gastrectasia primitiva, negò questa forma, ma poi in un suo lavoro scrisse: (1) « In tre casi (12, 13, 14, a proposito delle cause del ristagno gastrico) esso ristagno più che da stenosi era dipendente da insufficienza della tunica muscolare, da una vera atonia gastrica.... i tre casi sopra accennati dimostrano in modo evidente che esiste in realtà un'atonia primitiva del ventricolo ».

La *gastro-enterostomia per invaginamento cronico del digiuno*, da me eseguita, presenta qualche interesse per la rarità della lesione, per la sintomatologia e pel trattamento chirurgico, essendo forse il primo caso di gastroenterostomia per questa indicazione.

La costante presenza di bile nel vomito e nel contenuto gastrico estratto con la sonda associata a notevole dilatazione gastrica, stava ad indicare un vero ostacolo al passaggio della bile nella porzione discendente, od orizzontale del duodeno, od al principio del digiuno.

Il Durante, il Carle ed il Codevilla hanno pubblicato dei casi di restringimenti sotto pilorici dipendenti da varie cause. Ma non trovo nella letteratura alcun caso che abbia somiglianza con questo che vado a riferire, in cui il vomito era permanentemente biliare.

Longhini Angela, d'anni 56, da Villanova, villica, vedova, entra in Clinica il giorno 11 settembre 1897, inviata dall'egregio sig. dott. Tommasi.

Anamnesi remota negativa.

Da 18 anni, a periodi più o meno lunghi, soffre di vomito che si ripete due ore dopo i pasti ed è costituito dalle sostanze alimentari ingerite e da liquido verdastro. Dal marzo

(1) Carle e Fantino. *Contributo alla patologia e chirurgia dello stomaco.* Il Policlinico, 15 marzo 1898, Vol. V-C, fasc. 3, pag. 115.

di questo anno il vomito si è fatto quotidiano ed è preceduto da forti dolori che dalla regione epigastrica, dove hanno il massimo d'intensità, si irradiano al dorso. Cominciano circa a 1 1/2 ora dopo i pasti, durano circa due ore, quindi succede il vomito tinto fortemente in verdastro e allora i dolori diminuiscono e poi cessano.

Da 40 giorni si è ridotta a nutrirsi di soli cibi liquidi, dopo che per circa un mese e mezzo avea visto verificarsi il vomito ad ogni ingestione di alimenti solidi; con tutto ciò il vomito persiste.

L'alvo è fortemente stitico. La minzione è regolare.

Esame obiettivo. Denutrizione notevole. All'esame dell'addome si nota un certo grado di meteorismo. Con la percussione, si osserva che lo stomaco arriva a due dita trasverse dal pube. Sotto lo stimolo della palpazione si vedono prodursi i movimenti peristaltici. Con la miscela gazzosa i limiti si fanno più netti, ma provocasi vomito di circa 2 litri di liquido giallo verdastro. Però anche dopo di ciò si vede che lo stomaco non si è vuotato completamente, perchè persiste manifesto guazzamento. Nella stazione eretta il limite inferiore si abbassa di un dito trasverso, mentre i limiti laterali rimangono pressochè inalterati.

Durante la permanenza in Clinica ebbe più volte vomito di color verde smeraldo, costituito da liquido e da pochi detriti.

È noto che la bilirubina si trasforma in biliverdina e la bile diventa giallastra o verde erba, se soggiorna a lungo nello stomaco.

Con la sonda gastrica a digiuno si estrassero oltre 300 cmc. di liquido torbido di color verdastro, che si divise in tre strati. Colla reazione del Gmelin, facendo scorrere lungo le pareti, in una provetta contenente del liquido gastrico filtrato, dell'acido nitrico addizionato con un po' di acido nitroso, si formarono i caratteristici anelli verde, bleu, violetto, rosso e finalmente giallo.

Fu inoltre saggiata l'azione specifica del fermento della secrezione pancreatica e furono dimostrate nettamente l'azione triptica, la diastatica e quella scomponitrice dei grassi.

In questo caso si ammise che l'ostacolo dovesse risiedere al di là dello sbocco del coledoco.

Operazione 16 settembre 1897. È presente il signor dott. TOMMASI. Narcosi cloroformica.

Con una incisione che passa a sinistra dell'ombellico e lo oltrepassa sopra e sotto di 5 centimetri, apro la cavità addominale. La curvatura maggiore dello stomaco arriva a tre dita trasverse sotto l'ombellico. In corrispondenza della mammillare destra si nota nello stomaco un restringimento anulare che si indurisce durante la palpazione ed ha tutto l'aspetto del piloro. Esaminando meglio si vede che al restringimento fa continuazione il duodeno grandemente disteso, del calibro della porzione prepilorica dello stomaco. Cercando l'ostacolo lo si trova all'uscita del duodeno del mesocolon trasverso, là ove passa nel digiuno. A ridosso del legamento di Treitz si nota un cercine spesso, duro, lungo 3 centimetri, oltrepassato il quale l'intestino riprende il calibro normale. L'aspetto di questo cercine, che col suo margine superiore è foggiato a dito di guanto introflesso, suggerisce subito la diagnosi di invaginamento del primo tratto di digiuno. Si aveva quindi qui stenosi del digiuno e consecutiva dilatazione del duodeno e dello stomaco. Eseguo la gastro-digiunostomia alla Wölfler fra il digiuno, ad 80 centimetri dalla stenosi, e lo stomaco, a 4 dita trasverse dal piloro. La sutura vien fatta su di un sostegno cavo di patata.

Decorso ed esito. Il decorso è stato apirettico. Al terzo giorno l'operata prende un uovo con marsala che provoca vomito, nel quale sono contenuti semi di popone e grani di uva che aveva mangiati un mese prima. Poi al quarto giorno prende due uova, così pure al quinto, sesto e settimo e si continuano i clisteri nutritivi. In ottava giornata si tolgono i

punti di sutura: la ferita è guarita per prima intenzione. Muore improvvisamente in nona giornata poche ore dopo di avere vomitato. Ho appreso in seguito che aveva di nascosto mangiato abbondantemente.

Autopsia eseguita 36 ore dopo la morte. Cadavere molto denutrito. Niente al cervello. *Polmoni:* enfisema specialmente agli apici.

Cuore atrofico, sfiancato, con incipiente degenerazione grassa del miocardio, appena traccia di ateroma sulle semilunari.

Aperto l'addome si nota che in corrispondenza della gastro-enterostomia vi è sparso sulla sierosa del detrito alimentare. Scostando le parti dolcemente si vede che nella parte superiore dell'entero-anastomosi vi è distacco delle parti suturate per un centimetro circa. Il distacco deve esser avvenuto di recente perchè non vi è apprezzabile reazione peritoneale. La rottura deve verisimilmente risalire all'ultimo vomito.

Aperto lo stomaco e il duodeno fino al di là dell'invaginamento si nota che il piloro è molto dilatato, così il duodeno e che il restringimento nel tratto invaginato è così grave da non permettere il passaggio della punta del mignolo. Quanto all'invaginamento si vede che è ascendente. Nello stomaco si rinvengono semi di popone. Niente negli altri tratti dell'intestino. Nel duodeno la papilla è pervia. *Reni.* Nefrite acuta. *Milza.* Tumore splenico acuto.

Diagnosi necroscopica. Peritonite acutissima da perforazione intestinale.

Il *cancro dello stomaco* è una malattia assolutamente inguaribile e da quando il BILLROTH nel 1878 dimostrò la eseguibilità della resezione del piloro carcinomatoso, la chirurgia si è impossessata di questa audace operazione con entusiasmo, cosicchè il numero delle resezioni piloriche fin oggi eseguite è davvero straordinariamente grande.

I recenti risultati sulla cura chirurgica del cancro dello stomaco provano che i cancerosi non hanno nulla a sperare dalla terapia medica, ma dall'intervento chirurgico, e questi risultati saranno migliori quando l'intervento chirurgico sarà fatto più precocemente.

A seconda della sede e della diffusione del neoplasma differiscono gl'interventi operativi: nei casi in cui ha sede al piloro eseguiamo una pilorectomia o meglio una resezione pilorogastrica; se ha sede nel corpo del viscere, alla piccola od alla grande curvatura, facciamo una resezione gastrica anulare mediana.

In alcuni casi invece dobbiamo limitarci a far diagnosi di carcinoma gastrico senza intervenire, se vi è cachessia, metastasi viscerale, se l'età del paziente è inoltrata, ecc. In altri casi, non potendo eseguire la resezione gastrica, facciamo la gastroenterostomia.

La sorte degli individui colpiti da cancro del piloro, condannati a vomitare senza tregua ed a morire d'inanizione, è sì triste che si può essere autorizzati a prolungare la vita, resa più sopportabile, grazie alla gastroenterostomia, come si fa con la tracheotomia negli individui colpiti da cancro del laringe, minacciati da soffocazione, e con l'ano contro natura in quelli colpiti da cancro del retto.

Dopo la gastroenterostomia, salvo poche eccezioni, le sofferenze subbiettive dei malati diminuiscono notevolmente e per qualche tempo gli operati aumentano nel peso del corpo, nel mentre la loro vita si protrae per un numero più o meno grande di mesi. Dopo un periodo di miglioramento, diventano lentamente cachettici e la morte li rapisce o nella cachessia o nella propagazione del neoplasma ad altri organi.

Gli operati di gastroenterostomia per cancro sono morti dopo 4 anni (König), dopo 3 anni (Lücke, Ewald), dopo 2 anni e mezzo (Czerny), dopo 2 anni (Rosenheim), dopo 12 mesi (12 su 58 secondo Haberkant), dopo 9 mesi e mezzo (Mikulicz), dopo 7 mesi (Lauenstein, Dreydorforn, Hartmann e Soupault).

La gastro-enterostomia è adunque utile nel cancro inoperabile del piloro, perchè mitiga le gravi sofferenze e prolunga la vita: il piloro venendo meno irritato dal continuo passaggio degli alimenti rimane in riposo quasi completo e si ha così un rallentamento di sviluppo del tumore.

A proposito della gastroenterostomia per supposto cancro ricordo che si sono pubblicati dei casi di scomparsa del tumore, il quale probabilmente era invece dato da un processo flogistico (Fritschke, Postempski, Cappello ed altri).

Ho eseguito 9 gastroenterostomie per cancro del piloro. I risultati sono i seguenti: in 1 morte dopo 8 giorni per peritonite acuta da perforazione in corrispondenza della digiuno-digiunostomia per cangrena estesa al di là dei limiti del bottone; 1 morte dopo 5 giorni per stomatite, enterocolite catarrale e nefrite da sublimato, ed in 7 guarigione.

Nell'osservazione 65ª si sono osservate in seguito alla gastroenterostomia alla Wölfler sintomi di occlusione intestinale e l'operato è morto 42 giorni dopo l'atto operativo.

Il risultato lontano dei 7 casi guariti è il seguente: 2 sono morti dopo 9 mesi, 1 dopo 7 mesi, 1 dopo 42 giorni, 2 dopo 30 giorni e di 1 ignoro l'esito lontano.

Nelle osservazioni 63ª e 66ª vediamo che precedono parecchi anni prima i sintomi dell'ulcera semplice e quando questa sembra guarita insorgono quelli del cancro dello stomaco. Tutto l'insieme della storia clinica fa ammettere che gl'infermi erano stati colpiti primitivamente da ulcera sulla quale poi si era sviluppato il cancro.

Frequentemente il cancro insorge mentre l'ulcera è in piena evoluzione; in altri casi la cicatrice da pregressa ulcera diventa il punto di partenza del cancro; in altri casi infine si trovano contemporaneamente associati cancro ed ulcera; ciò fa supporre che il cancro abbia preso origine da una prima ulcera.

La trasformazione dell'ulcera gastrica in cancro è paragonabile alla trasformazione che si vede altrove sulle cicatrici.

Il CRUVEILHIER ha indicata pel primo la coesistenza fra cancro ed ulcera. Questa coesistenza, dice il ROKITANSKI, fa supporre che il carcinoma sopraggiunga all'ulcera. La dimostrazione si basa su tre ordini di considerazioni: 1. I fenomeni clinici del cancro talora sembrano tener dietro a quelli dell'ulcera rotonda; 2. All'autopsia nei casi di cancro dello stomaco non è raro trovare delle cicatrici dovute ad ulcera rotonda guarita; 3. In parecchi casi (LEBERT, DITTRICH, MEYER, HEITLER, HAUSER, FLATOW, TALMA, ecc.) fu possibile dimostrare direttamente il passaggio dall'una forma nell'altra.

Le condizioni che favoriscono lo sviluppo del carcinoma da ulcera o da cicatrice da essa derivata, sono l'irritazione continua prodotta dal contenuto gastrico e dall'atto complesso della digestione.

Il DITTRICH pubblicò nel 1848 una statistica di 160 casi in cui l'ulcera gastrica era 8 volte associata a lesione cancerosa. Il ROSENHEIM ammette che l'ulcera gastrica si complica a carcinoma nel 6 per cento dei casi.

Il LEBERT dice che il 9 per cento dei carcinomi gastrici sono preceduti da sintomi di ulcera rotonda. SONICKSEN ha trovato che su 156 casi di cancro dello stomaco l'ulcera aveva preceduto il cancro nella proporzione del 14 per cento.

Il ZENKER esagerando dice che la maggior parte dei carcinomi gastrici sono preceduti da ulcera rotonda.

Il DURANTE, riferendo un caso di cancro da pregressa ulcera dello stomaco, dice: « L'ulcera semplice nel piloro è abbastanza frequentemente colpita da degenerazione carcinomatosa, sopratutto nei soggetti ereditariamente predisposti. L'inferma da me operata aveva avuto precedentemente una sintomatologia assai chiara di ulcera rotonda ».

Io credo col DURANTE, che l'ulcera gastrica rappresenti una causa predisponente al cancro.

Nel gennaio del 1898 eseguii una gastrotomia diagnostica e riscontrato trattarsi di *cancro primitivo del pancreas* diffuso alla parete posteriore dello stomaco, non permettendomi le condizioni generali dell'inferma e quelle della narcosi cloroformica, interrompendosi spesso la respirazione, di eseguire la gastroenterostomia, suturai la ferita gastrica e quella delle pareti addominali. L'operata morì dopo 3 mesi di cachessia cancerosa.

Nel maggio del 1899 mi è occorso di riscontrare all'atto operativo (osservazione 71ª) un altro caso di cancro primitivo del pancreas diffuso alla parete gastrica posteriore.

In questo caso feci la gastroenterostomia posteriore ad Y.

Nei due mesi consecutivi all'atto operativo l'inferma migliorò nelle sue sofferenze e nella sua nutrizione. Il vomito cessò del tutto. Poi le sofferenze ritornarono ad essere atroci e la malata riparò in clinica. L'operazione ha soppresso il vomito completamente. L'operata era ancora vivente 8 mesi dopo dall'atto operativo.

La gastroenterostomia per cancro del pancreas diffuso allo stomaco ha le stesse indicazioni di quella per cancro primitivo non asportabile dello stomaco.

Due volte ho eseguito la *gastro-enterostomia combinata con la resezione anulare mediana dello stomaco:* in un caso per adeno-carcinoma della grande curvatura, nell' altro per ulcera della piccola curvatura, creduta cancro. In tutti e due i casi ho chiuso separatamente i due monconi ed ho eseguito la gastro-enterostomia ad Y.

Le due osservazioni sono le seguenti:

Caso I. — Lazzaretto Giovanna (1), d'anni 42, con precedenti ereditari e personali negativi, da 7 mesi soffre gastralgie, da 4 mesi avverte nella regione ombellicale la presenza di un tumore. Ha avuto qualche volta vomito mucoso molte ore dopo del pasto. L'inferma è di buona costituzione e presenta nella regione ombellicale, al di sotto delle pareti addominali, un tumore duro elastico, grande quanto un pugno d'uomo adulto, costituito da 2 lobi, mobilissimo lateralmente, dal basso all'alto e dall'alto al basso. Con l'aeroinsufflazione gastrica si constata che il limite inferiore dello stomaco corrisponde a quello superiore del tumore. Negativo è l'esame degli altri organi.

Si fa diagnosi di probabile sarcoma del grande epiploon, ed all'operazione, eseguita il 18 settembre 1898, si riscontra un tumore della grande curvatura dello stomaco, a 4 dita dal piloro, procedente nella cavità peritoneale. Frazionando l'epiploon gastro colico, si isola il tumore e si resecano poi circa due terzi dello stomaco eseguendo una resezione anulare mediana gastrica. Si suturano separatamente la sezione pilorica e quella cardiaca dello stomaco e si fa la gastro-enterostomia ad Y.

La porzione di stomaco asportata misura, in corrispondenza della piccola curvatura, 18 centimetri; in corrispondenza della grande curvatura, 17 centimetri; dalla piccola curvatura all'inserzione del tumore 6. 5 centimetri. Il neoplasma risulta di due lobi: uno grande quanto un pugno e l'altro quanto un manderino.

L'esame microscopico dimostrò trattarsi di adeno-carcinoma. Due gangli tumefatti estirpati diedero delle belle sezioni di adenoma metastatico.

L'operata lascia la clinica dopo 28 giorni completamente guarita.

L'egregio dott. A. Faggion mi ha gentilmente riferito che la Lazzaretto dopo 7 mesi dall'atto operativo è morta di cancro del fegato.

Caso II. — Rossato Maria, d'anni 51, senza precedenti ereditari, abitualmente di buona salute, soffre da un anno gastralgie dopo dei pasti e gonfiezza epigastrica. Dopo qualche

(1) La sezione gastrica asportata è stata presentata all'Adunanza della Società Italiana di Chirurgia tenuta a Torino nell'ottobre 1898. L'osservazione clinica è stata pubblicata negli Archivi ed Atti della Società Italiana di Chirurgia, Roma 1899.

mese dall'inizio di questi disturbi insorse vomito alimentare, il quale si è manifestato a periodi di 3-4 giorni, ogni 2-3 mesi.

L'inferma riferisce che ha osservato dimagramento progressivo. Le cure fatte sono state senza effetto. Nel maggio 1899 viene in clinica. La paziente è molto denutrita, non è dimostrabile la presenza di un tumore alla regione epigastrica, lo stomaco non appare dilatato. L'esame del contenuto gastrico, dopo la colazione di prova, ci dà per risultato ipocloridria ed assenza di acido lattico. Lo stesso risultato si ha nell'abbondante contenuto gastrico che si trova al mattino nello stomaco digiuno.

Considerata l'età inoltrata dell'inferma, lo stato generale cachettico, il decorso della malattia, il resultato dell'esame del contenuto gastrico ed il ristagno nello stomaco si fa diagnosi, quantunque non si avverta alcun tumore, di carcinoma.

Il 5 giugno 1899, cloroformizzata l'inferma, aperta la cavità peritoneale, con un'incisione mediana dall'appendice ensiforme alla cicatrice ombellicale, riscontro, in corrispondenza della piccola curvatura, un tumore della grandezza di un uovo di gallina, duro, cartilagineo. Delle briglie connettivali fanno aderire la piccola curvatura al lobo sinistro del fegato. Convinto trattarsi di carcinoma della piccola curvatura, eseguo la resezione anulare mediana dello stomaco: legando le coronarie in corrispondenza dei limiti della sezione da asportare ed isolando quindi la grande e la piccola curvatura dall'epiploon. Sulla estremità cardiaca e su quella pilorica pongo delle pinzette lunghe elastiche ed asporto la porzione mediana dello stomaco circolarmente. Chiudo con doppio piano di sutura al catgut il moncone pilorico e quello cardiaco e rimosse le pinzette faccio la gastro-enterostomia retrocolica ad Y.

Esame anatomo-patologico. La sezione cilindrica mediana asportata misura 10 centimetri in corrispondenza della piccola curvatura; ed in corrispondenza della curvatura maggiore 18 centimetri. La tumefazione che trovasi nella piccola curvatura è di consistenza dura cartilaginea, a limiti non netti; alla sezione la superficie è di color grigio-roseo.

L'esame microscopico dimostrò trattarsi di ulcera semplice a pareti sclerotiche.

In questo caso vi fu un errore diagnostico. Devo notare che anche ad occhio nudo non fu possibile far la diagnosi, e che il microscopio soltanto permise di affermare la vera natura della lesione.

L'operata guarì in pochi giorni, cessarono le sofferenze, aumentò in peso e dalle ultime notizie avute si ha che gode buona salute.

Errori di simil genere sono piuttosto numerosi: ricordo fra gli altri che il CARLE ed il FANTINO avendo diagnosticata un'ulcera fanno la laparotomia, trovano un tumore che credono sia un cancro e l'estirpano; l'esame microscopico dimostrò che trattavasi di ulcera; il VON EISELSBERG e il DOYEN commisero lo stesso errore.

Il numero delle gastrectomie cilindriche mediane è limitato, principalmente perchè è meno frequente il cancro della piccola o della grande curvatura in confronto con quello della regione pilorica.

Non ho potuto riunire che sette osservazioni:

1. VON HACKER (*Wien. klin. Woch.* 1892). Donna d'anni 21. Il tumore occupa circa due terzi dello stomaco dilatato. Resezione della porzione mediana dello stomaco, occlusione parziale dell'orifizio dell'estremità cardiaca. La rimanente porzione dell'antro pilorico è fissata all'angolo inferiore della ferita stomacale. Questa porzione dell'antro compren-

deva il piloro e circa 2 centimetri sulla piccola curvatura, 27 sulla grande. Diagnosi istologica: linfo-sarcoma. Esito: guarigione. L'operata muore dopo nove mesi di recidiva inoperabile.

2. TUFFIER (*Mercredi Méd.*, 1894, p. 345). Donna d'anni 50. Tumore della regione pilorica che non invade il piloro, ma la grande curvatura e le due facce dello stomaco. Resezione cilindrica a 2 centim. dal piloro. Diminuzione della ferita e fissazione dell'estremità pilorica alla parte superiore della ferita. Porzione resecata: 4 ctm. sulla piccola curvatura, 9 ctm. sulla grande. Diagnosi istologica: epitelioma colloide tipico. Esito: guarigione. L'operata muore 14 mesi dopo di generalizzazione peritoneale, senza recidiva a livello dello stomaco.

3. LANGENBUCH (*Deutsch. Med. Woch.*, 1894, XX, 52, p. 968-969). Donna d'anni 58. Il neoplasma invade la faccia posteriore e la grande curvatura. Resezione cilindrica. Diminuzione del lume del moncone cardiaco e riunione della restante parte col moncone pilorico. Esito: guarigione.

4. LANGENBUCH (Loc. cit.). Donna di 56 anni. Operazione come nel caso precedente. Esito: morte al 6° giorno.

5. LAUENSTEIN (*Deutsch. Zeitsch. f. Chir.* XLIV, p. 241, 1897). Donna d'anni 54. Tumore a sinistra del piloro. Resezione nella continuità. Chiusura parziale del moncone cardiaco e riunione di questo con quello pilorico. Porzione resecata: piccola curvatura 4 ctm., grande 6 ctm. Esito: guarigione.

6. HARTMANN (*La cure chirurg. du cancer de l'estomac* par GUINARD, p. 29. Paris, 1898). Donna d'anni 45. Tumore della piccola curvatura esteso alla parete anteriore e posteriore. Resezione della parte media dello stomaco. Riunione termino-terminale, dopo di aver resecato dal moncone cardiaco una piccola porzione in modo da ridurre l'orificio uguale a quello del moncone pilorico. Diagnosi istologica: epitelioma cilindrico. Esito: guarigione.

7. PÉRIER (*La c. chir. du cancer de l'est.* par GUINARD, p. 302. Paris, 1898). Donna d'anni 50. Tumore della grande curvatura aderente al colon trasverso. Resezione cilindrica dello stomaco e riunione termino-terminale. Esito: guarigione.

Come appare da questi casi, fin oggi i chirurgi dopo di avere resecata la porzione mediana dello stomaco hanno eseguito la riunione termino-terminale, cioè la gastro-gastrostomia. Certamente il risultato funzionale così facendo è buonissimo, ma questo metodo di anastomosi non è sempre applicabile, p. es. nei casi in cui la resezione è molto estesa, come nelle mie osservazioni, in cui non potendo eseguire una riunione termino-terminale, suturai a fondo cieco la porzione cardiaca e quella pilorica ed eseguii la gastroenterostomia posteriore alla Roux.

Credo che nella resezione gastrica anulare mediana per cancro i chirurgi saranno in seguito più propensi ad eseguire una asportazione estesa per avere un risultato lontano migliore ed allora preferiranno di chiudere separatamente le sezione gastrica ed eseguire la gastro-enterostomia ad Y.

(*Nel prossimo numero si pubblicheranno le tabelle*).

II.

ISTITUTO CHIRURGICO DELLA R. UNIVERSITÀ DI ROMA
diretto dal Prof. F. DURANTE

Ricerche sperimentali sulla uretero-eteroplastica

per i dottori GASPARE D'URSO
prof. straord. di patologia chirurgica dimostrativa nella R. Università di Roma
ed ACHILLE DE FABII.

PARTE I.

URETERO-ANASTOMOSI.

Dei vari metodi operativi, intesi a ristabilire la continuità dell'uretere, a noi è parso destinato alla più larga applicazione pratica quello della anastomosi latero-laterale del MONARI (1), per quanto finora, a differenza di tutti gli altri, non sia stato applicato sull'uomo.

La classificazione sistematica di questi vari metodi e processi operatori noi crediamo possa venir chiaramente riassunta dal seguente quadro:

A) Metodo dello *invaginamento.*	a) *Termino-terminale* – POGGI (2), TUFFIER (3), BUDINGER (4).	
	b) *Termino-terminale con incisione longitudinale del capo invaginante.*	D'ANTONA 1895 inedita (5), WINSLOW (6), MAYO ROBSON, DURANTE.
	c) *Termino-laterale* – VAN HOOK (7), KELLY, EMMET, DOHERTY.	

NB. — Il prof. D'URSO aveva consigliato al dott. DE FABII uno studio sperimentale sulla uretero-anastomosi col metodo latero-laterale, trasportando all'uretere la tecnica da lui ideata per l'anastomosi latero-laterale del deferente. Nel corso di queste esperienze, condotte in comune, ebbe allora l'idea di sostituire a tratti di uretere o a quasi tutto l'uretere una sezione di corno uterino o un'ansa del tenue esclusa dal circolo intestinale. Le esperienze, eseguite in comune a questo scopo, costituiscono la 2ª, 3ª e 4ª parte del lavoro.

(1) *Uretero-anastomosi. Ricerche sperimentali* del dott. UMBERTO MONARI. Bologna, 1895.
(2) POGGI. *La guarigione immediata delle ferite trasversali complete dell'uretere senza chiusura del canale.* Riforma medica, marzo 1887.
(3) TUFFIER. Duplay et Reclus. Traité de chirurgie. *Appareil urinaire.* 1899.
(4) BUDINGER. *Beiträge zur Chirurgie des Ureters.* Arch. f. klin. Chir. Bd. 48. 1894.
(5) D'ANTONA in: – BOARI. *La chirurgia dell'uretere,* 1900, pag. 130.
(6) R. WINSLOW. *Note on the repair of wounds of the ureter.* Annals of Surgery, 1898, I.
(7) Van HOOK. Journal of the American medical Association. December 16-23, 1893.

B) Metodo dello *affrontamento e sutura.*
- a) *Termino-terminale.*
  - 1. *Circolare*
    - (α) Senza sostegno – SCHOPF (1), HOCHENEGG.
    - (β) Senza sostegno, con addossamento delle superficie epiteliali arrovesciate infuori – REYNIER e PAULESCO (3).
    - (γ) Con sostegno – PAWLICK (2), TAUFFER, GALLET.
  - 2. *A becco di clarinetto* – BOVEE (4).
  - 3. *A* V – MONARI (5).
- b) *Latero-laterale* – MONARI (5).

Salvo il caso di perdite di sostanza dell'uretere oltre i limiti sperimentalmente stabiliti dal MONARI, o di impossibilità del suo scollamento per un certo tratto, l'anastomosi latero-laterale, per la generalizzazione della sua applicazione, ha al suo attivo: il minor pericolo di consecutive stenosi (metodi di invaginamento e di anastomosi termino-terminale) e di inginocchiamenti (metodo di invaginamento termino-laterale, metodo di anastomosi termino-terminale a V); la più facile attuabilità tecnica in rapporto ai metodi di invaginamento (necessità in alcuni casi della incisione longitudinale sul capo invaginante); la più larga superficie di contatto fra il rivestimento avventiziale dei due condotti. Però, nonostante la relativa facilità di esecuzione, rimane sempre un metodo di delicata applicazione, per la tendenza alla retrazione dei due capi e alla scomparsa del lume (TUFFIER).

Per queste ragioni noi abbiamo ideato e sperimentato nei cani un procedimento tecnico, il quale agevola straordinariamente la esecuzione del metodo del MONARI.

L'apparecchio strumentale speciale è costituito da:

1. Aghi cilindrici da tappezziere di vario calibro (corrispondente al lume degli ureteri) la cui punta sia stata completamente smussata alla ruota, e sulla cui superficie siano stati praticati con una piccola lima degli intacchi trasversali a varia altezza.

2. Un bistori del von Graefe.

3. Una sottile forbice retta per uso istologico.

4. Due pinze a branche sottili ed appuntite alle estremità per uso istologico.

5. Aghi piccoli, lanceolati, curvi, da oculista, e aghi sottilissimi, cilindrici, curvi, della stessa dimensione.

Come materiale di sutura ci siamo serviti del catgut *oo* al kumolo (KRÖNIG), e qualche volta, per necessità, abbiamo anche adoperato il catgut *o*, di cui abitualmente ci serviamo per operazioni sull'uomo.

---

(1) SCHOPF. Allg. Wien. med. Zeit. 1886.
(2) PAWLICK. *Ueber pseudoligamentöse Eierstocksgeschwülste.* Wien, 1891.
(3) REYNIER et PAULESCO. *Urethéro-anastomose.* Bull. et Mém. de la Soc. de Chir. de Paris. T. XXIV, p. 117, 1898.
(4) BOVEE. *Uretero-ureteral anastomosis.* Annals of Surgery, I, 1898.
(5) MONARI. Loco citato.

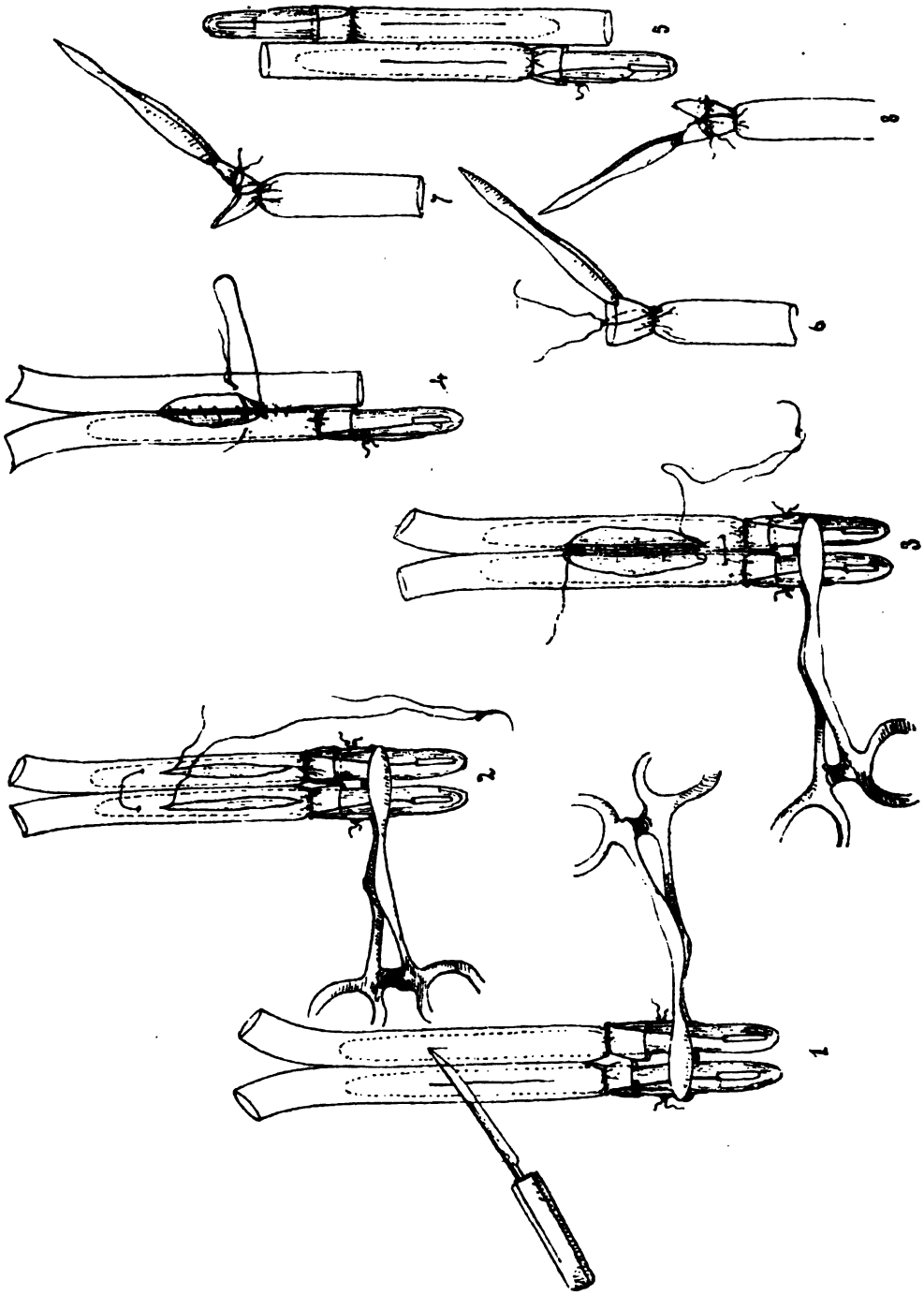
1
2
3
4
5
6
7
8

Aperto l'addome con un taglio laparatomico laterale e rintracciato l'uretere, lo si isola dal connettivo che lo circonda, per l'estensione di cm. 6-8. Passata una ligatura temporanea con grosso filo di catgut attorno all'uretere nel punto più alto della parte isolata per impedire il deflusso dell'urina durante l'operazione, si attira l'uretere tra le labbra della ferita addominale e si passa una lunghetta di garza al disotto dello stesso. L'uretere è quindi reciso completamente nel mezzo della parte isolata. Si introducono nel lume del capo superiore e del capo inferiore, per circa cm. 3, due aghi cilindrici da tappezziere a punta smussa. Due lacci di seta sottile fissano le estremità dei monconi ureterali agli aghi, e i capi sono annodati ancora una volta dopo che uno di loro ha attraversato la cruna: così è impossibile che i monconi ureterali scivolino o si spostino durante la sutura.

Un assistente prende per la cruna i due aghi, e li avvicina mettendo in contatto, come le due canne di un fucile da caccia, i due monconi ureterali, e li fissa in questa posizione con una pinza del Pean (Fig. 1). L'operatore con un bistori del von Graefe fa sulle pareti degli ureteri, a partire da mm. 5 dal laccio che li fissa agli aghi, una piccola incisione longitudinale, la quale è poi con una forbicina da ricerche istologiche prolungata per mm. 15. Si vengono così ad avere nei due capi due ferite da taglio longitudinali, perfettamente eguali e simmetriche (Fig. 2). Tanto nel fissare i due aghi da tappezziere, quanto nel fare le due ferite longitudinali, è utile non trascurare la precauzione di mantenersi dalla parte opposta alla linea di decorso della piccola arteria ureterale, per non essere molestati dalla lieve emorragia durante la sutura. Ora con una sutura continua a sopragitto, il cui primo punto è posto in corrispondenza degli angoli opposti alla superficie di recisione dei monconi ureterali, così come mostra la Fig. 2, si uniscono tra di loro i margini interni delle due ferite ureterali, e in corrispondenza degli angoli opposti a quelli nei quali è stato passato il primo punto (Fig. 3), si ripete un punto di sutura identico a questo; indi, estratto da uno dei due monconi ureterali uno degli aghi da tappezziere, si continua la sutura a sopragitto riunendo i margini esterni delle due ferite longitudinali (Fig. 4) fino a raggiungere il capo del filo di annodamento del primo punto, col quale si annoda il filo dopo passato l'ultimo punto. Nel cane questi punti debbono per necessità, data la sottigliezza del condotto, salvo pochi casi di cani di eccezionale taglia, attraversare la parete ureterale dalla mucosa all'avventizia e viceversa. Però si deve avere l'accorgimento di attraversare coll'ago la parete ureterale in modo da comprendere un sufficiente spessore della parete muscolare del condotto e da entrare o uscire coll'ago in tutta prossimità o, se si può, proprio in corrispendenza della superficie di recisione della mucosa.

Completato il primo piano di sutura, si estrae il secondo ago da tappezziere, e si fa un secondo piano di sutura, a punti staccati, comprendente il connettivo peri-ureterale. I monconi ureterici sono poi chiusi alla loro estremità (centralmente ai solchi lasciati dai fili di fissazione di seta) con un sottile filo di catgut *oo*: i due capi di questo filo, dopo fatto il doppio nodo, sono riportati verso la superficie di sezione del moncone ureterale e annodati, mentre l'assistente, con due sottili pinze, tiene divaricati i due angoli opposti (Fig. 6): l'estre-

mità del moncone viene allora ad assumere una forma bicorne. I capi del laccio sono ancora una volta annodati successivamente sulle corna del moncone, tenute fisse mediante la sottile pinza dall'assistente (Fig. 7, 8), e finalmente un'ultima ligatura accolla e riunisce strettamente le due corna in prossimità del loro apice. La ligatura temporanea con grosso filo di catgut, passata attorno all'uretere nella sua parte centrale, è rimossa, e il punto di anastomosi ureterale ricondotto nella sua ordinaria giacitura.

La sutura delle pareti ureterali è preferibile farla coi sottili aghi cilindrici; ma alcune volte abbiamo senza inconvenienti adoperato i piccoli aghi lanceolati da oculista per evitare il maltrattamento dei tessuti nella manovra sempre delicata, per la resistenza del tessuto muscolare, della penetrazione e della estrazione dell'ago cilindrico.

In due esperimenti, invece di disporre i monconi ureterali come nella Fig. 1, li abbiamo disposti come nella Fig. 5, disposizione più razionale, perchè evita un possibile stiramento di uno degli angoli della sutura o l'inginocchiamento dell'uretere. Fosse stata mera coincidenza non possiamo stabilirlo; ma in questi due casi abbiamo avuto insuccesso, mentre d'altra parte in nessuno degli altri esperimenti abbiamo visto confermati dall'esito i pericoli logicamente temuti per l'addossamento dei due monconi come le due canne di un fucile da caccia. Una causa che potrebbe avere influito nel determinare l'insuccesso nella disposizione dei monconi come nella Fig. 5, potrebbe essere stata la difficoltà di mantenere in questo caso costantemente fissi i monconi ureterali nel primo tempo della sutura, difficoltà che è completamente superata dall'altro metodo (Fig. 3).

Su 8 esperienze solo nelle ultime 3 abbiamo adoperato anche il secondo piano di sutura nella anastomosi ureterale e il metodo speciale di chiusura dei monconi, e in tutte e tre le esperienze abbiamo avuto di seguito risultato positivo. Nella prima serie di esperienze abbiamo invece avuto tre insuccessi. In un caso (Esp. 3ª), l'animale era di piccola taglia e nell'uretere non penetrava che un grosso ago da donna: è morto in 14ª giornata. All'autopsia: peritonite saccata con cavità contenente urina e comunicante colla ferita delle pareti addominali; moncone inferiore dell'uretere obliterato per deposito di sedimento urinario. La riunione dei due monconi ureterali è completa, salvo che in corrispondenza dell'angolo superiore: per questo punto il liquido iniettato dalla parte superiore dell'uretere vien fuori e si versa nella sacca peritoneale. L'uretere, al disopra del punto dell'innesto e la pelvi sono dilatati. È evidente che la estrema sottigliezza del lume ureterale, unita al maltrattamento per l'atto operativo e agli effetti della sutura, abbia fatto sì, che il lume sia rimasto occluso dal primo sedimento urinario venuto a depositarsi, e che l'urina accumulata a monte (e lo dimostra la dilatazione ureterale e pelvica) abbia finito per la pressione col far mancare la sutura nell'angolo superiore dell'anastomosi. Nel secondo degli insuccessi l'animale, anche esso di piccola taglia, è morto in 8ª giornata, presentando fistola urinosa nella ferita operatoria, versamento urinoso sanguinolento attorno all'uretere anastomizzato, dilatazione della pelvi e del tratto superiore dell'uretere e impervietà del sito dell'anastomosi. Nel terzo caso si trattava di un cane di media

grandezza, morto in 6ª giornata per peritonite settica, causata da un difetto delle cautele asettiche: la linea di sutura perdeva alla prova dell'acqua. Si comprende come stando in un focolaio settico la linea di sutura abbia dovuto fatalmente essere infettata. Del resto anche volendo ammettere che in tutti i tre casi di insuccesso lo scolo delle urine attraverso la sutura si sia stabilito fin dal primo momento, a questo inconveniente ha ovviato il secondo piano di sutura.

Negli altri 5 degli 8 esperimenti (1, 4, 6, 7, 8) il successo è stato completo; negli animali, uccisi rispettivamente dopo 84, 40, 50, 90, 79 giorni, non si sono riscontrate nè alterazioni del rene, nè dilatazione della pelvi o del tratto dell'uretere soprastante al punto di anastomosi. In corrispondenza di questo esisteva costantemente un rigonfiamento diviso in due segmenti da due solchi, dato dallo addossamento dei due monconi ureterali; alla prova della iniezione di acqua sotto pressione le cicatrici hanno sempre resistito.

Su 8 esperienze si sono avuti perciò 5 successi, anche considerando come insuccessi del metodo la mancata asepsi dell'atto operativo, quando è occorsa. Ed è degno di considerazione il fatto che in nessuno dei casi noi abbiamo applicato un drenaggio lombare, col quale il Monari ha potuto ottenere la guarigione di qualche fistola urinaria stabilitasi in primo tempo. E ancora è a ricordare che nelle esperienze 6, 7, 8, nelle quali si è adottato il secondo piano di sutura e la chiusura speciale dei monconi, il successo si è fatto costante.

Questa maniera di ristabilire la continuità dell'uretere, oltre ad avere tutti i vantaggi che rendono il processo Monari preferibile a tutti gli altri, quando non vi siano speciali controindicazioni, e che consistono: *a*) nell'impedire lo scolo immediato delle urine col doppio piano di sutura; *b*) nel mettere in contatto le pareti ureteriche tra loro per lo strato di connettivo lasso periureterico, rendendo così più rapido il processo di cicatrizzazione (a differenza che col metodo dell'invaginamento); *c*) nel fare un'ampia apertura di comunicazione in senso longitudinale, evitando così il pericolo di una stenosi cicatriziale tardiva; ha il gran vantaggio suo proprio di rendere, colla introduzione degli aghi da tappezziere, l'anastomosi di facile esecuzione. Con detta introduzione, infatti, si combattono perfettamente le due difficoltà principali della operazione, cioè la retrazione dei monconi e la diminuzione del lume ureterale, e si dà una guida sicura al bistori col quale si fa l'incisione longitudinale (sicura penetrazione nel lume, impossibilità di ferire la parete opposta) e all'ago nell'attraversare le pareti del condotto. Un altro vantaggio consiste nell'occlusione del tutto sicura della superficie di sezione dei monconi col metodo di ligatura speciale. La sutura continua a sopragitto è poi indiscutibilmente superiore alla sutura a punti staccati, adoperata dal Monari, perchè quella più facilmente si oppone allo stillicidio dell'urina, e perchè è più difficile colla sutura a punti staccati, la quale deve essere fatta, nel riunire le labbra posteriori, arrovesciando la faccia posteriore dei monconi in avanti per evitare la presenza dei nodi nel lume ureterale, assicurare la esatta adesione agli angoli, che rappresentano i punti nei quali più facilmente la adesione viene a mancare.

Per queste ragioni noi abbiamo adottato il metodo di anastomosi latero-late-

rale colla tecnica da noi modificata, come metodo costante in tutte le nostre ulteriori esperienze.

Uretero-eteroplastica.

Col nome di uretero-plastica viene indicata quella operazione colla quale in casi di stenosi dell'uretere si seziona longitudinalmente la parte stenosata e si sutura la ferita trasversalmente (Fenger), come nel processo Heineke-Mikulicz per le stenosi piloriche (piloro-plastica).

Quando per tumori primitivi dell'uretere, invero assai rari (1), e che finora mai hanno dato occasione alla resezione del condotto, o per estirpazione di tumori retro-peritoneali o del piccolo bacino, specialmente sviluppati tra le pagine del ligamento largo, l'uretere viene accidentalmente resecato per una estensione superiore al limite di distensibilità dell'uretere, in modo che i due monconi ureterali non possano essere ravvicinati per la uretero-anastomosi, il chirurgo è obbligato a ricorrere o alla nefrectomia, o alla uretero-stomia, seguita o no in secondo tempo dalla nefrectomia, o all'innesto del moncone centrale dell'uretere resecato nell'altro uretere o nella vescica o nel retto o nel colon.

L'ideale della chirurgia conservativa in questi casi sarebbe di ristabilire il corso dell'urina nella sezione inferiore dell'uretere mediante la ricostruzione del segmento di uretere resecato. Questo obbiettivo si è tentato di raggiungere e per via sperimentale, e con tentativi già fatti nell'uomo. I processi operatori tendenti a ricostruire un tratto di uretere crediamo debbano essere, a differenza della uretero-plastica, contrassegnati col nome di processi di *uretero-etero-plastica*.

Nei nostri esperimenti distinguiamo la uretero-etero-plastica *parziale* dalla *totale*, a seconda che un solo segmento dell'uretere, o tutto l'uretere viene sostituito da un altro organo tubulare.

I tentativi sperimentali di uretero-etero-plastica, mediante tubi di vetro e arterie carotidi di cane, fatti dal Casati e Boari (2) non hanno dato risultati.

Il Nussbaum (3) è riuscito in un caso sull'uomo a far modellare attorno a una sonda un tramite cicatriziale fra l'uno e l'altro moncone ureterale. Sarebbe desiderabile il conoscere l'esito definitivo di questo caso. Nei casi di estese distruzioni della sezione inferiore dell'uretere, lo stesso chirurgo ha proposto di stabilire una fistola vescico-cutanea vicina allo sbocco cutaneo della fistola ureterale e di riunire gli sbocchi delle due fistole mediante un tubo.

Il van Hook (4) ha proposto invece di scavare un tragitto tra la fistola uretero-cutanea e la vescico-cutanea, rivestendolo con un lembo di cute preso dal gran labbro corrispondente.

Il Rydygier (5) ha proposto di impiantare i due monconi ureterali sulla

(1) Jona. *Contributo ai tumori dell'uretere*. Riforma medica, 1894, vol. III, pag. 387.
(2) Casati e Boari. *Contributo sperimentale alla plastica dell'uretere*. Accademia delle Scienze mediche di Ferrara, 1894.
(3) Nussbaum. *Otto conferenze di Clinica chirurgica*. Trad. ital., 1882.
(4) Van Hook. The Journal of the American Medical Association, 1893.
(5) Rydygier. *Uretero-plasty*. Oest-Ungarischer Centralblatt für Medizinische Wissenschaft. 1892.

parete addominale e di abbassare un lembo rettangolare di cute tra i due sbocchi per ricostruire un tubo suturando tra di loro i due margini opposti più lunghi del lembo.

Il FENGER e il BACON (1) proposero di ricostituire la continuità dell'uretere mediante un segmento intestinale sequestrato dal circolo intestinale.

Finalmente il CASATI e il BOARI (2) sono riusciti nel cane a ricostituire un segmento ureterale in vicinanza della vescica mediante un lembo rettangolare di parete vescicale suturato a tubo attorno a una sonda e anastomizzato al moncone centrale dell'uretere.

In alcuni casi la asportazione di un segmento di uretere rappresenta un incidente operatorio, occorso anche nelle mani di operatori abilissimi durante l'asportazione di tumori uterini e l'enucleazione di cisti e di tumori solidi sviluppati tra le pagine del ligamento largo (DURANTE (3), CHALOT (4), POZZI (5), SCHWARTZ (6), ecc.).

Essendovi fra questi casi di quelli nei quali i genitali interni furono rispettati, ci è venuta l'idea di provare sperimentalmente se fosse possibile la uretero-eteroplastica mediante un segmento della tromba uterina. Ordinariamente in simili casi per lo sviluppo intraligamentoso del tumore la tromba è allungata e per lo più non diminuita di calibro.

PARTE II.

URETERO-ETEROPLASTICA PARZIALE MEDIANTE UN SEGMENTO DI CORNO UTERINO NELLA CAGNA.

Le cagne hanno utero doppio: la sezione unica, apparentemente corrispondente al corpo di un utero bicorne, risulta dall'addossamento dei due uteri; le sezioni libere, che appariscono come i corni di un utero bicorne, sono a pareti molto spesse e a lume relativamente poco ampio, decorrono longitudinalmente verso le regioni lombari, collegati all'ovaio da una tromba brevissima, la quale oltre che per la sua brevità, anche per la sua altezza non è utilizzabile in questi animali per la uretero-etero-plastica. Abbiamo pensato allora di ricorrere al corno uterino stesso, con la persuasione che, in caso di riuscita, per la somiglianza tra la tromba uterina della donna e il corno uterino della cagna, si sarebbe potuto considerare come dimostrata l'applicabilità alla donna di un simile metodo di uretero-eteroplastica.

Tecnica. — L'apparecchio strumentale speciale è identico a quello della uretero-anastomosi latero-laterale.

(1) Vedi parte III.
(2) CASATI e BOARI, loco citato.
(3) In BOARI, loco citato, pag. 130.
(4) Indep. méd., 1896.
(5) Annal. des malad. des org. génit.-urin. 1891, pag. 241. Sem. méd., 1895.
(6) Sem. méd., 1897.

La tecnica seguìta nei nostri esperimenti è stata la seguente:

Laparatomia laterale. Rintracciato il corno uterino lo si recide con un colpo di forbice dal corpo dell'utero, a cm. 1,5 di distanza dal punto di biforcazione. Il moncone del corno in continuazione col corpo dell'utero è chiuso col metodo speciale di allacciatura descritto a proposito della uretero-anastomosi. Nel lume del moncone isolato si introduce un ago da tappezziere, fissandolo nella maniera descritta.

Isolato l'uretere e resecatone un tratto, si introduce nel moncone inferiore un altro ago da tappezziere e vi si fissa. Si procede quindi alla anastomosi laterale colla tecnica descritta nella parte I, disponendo però i due condotti da anastomizzare non come le due canne di un fucile da caccia, ma come è indicato dalla Fig. 5. Si passa quindi alla anastomosi tra il moncone superiore dell'uretere e la parte più alta del corno uterino, la quale anastomosi è eseguita coll'identico processo, salvo che non è introdotto nella parte corrispondente del corno l'ago da tappezziere, tecnica non indispensabile in questo caso per il calibro e lo spessore delle pareti del condotto.

Espletata questa seconda anastomosi, viene isolata la parte più alta del corno uterino dalla tromba mediante un semplice filo di catgut, annodato attorno al condotto un centimetro più in alto del sito dell'anastomosi. Detto filo attraversa la plica peritoneale, che a guisa di meso sostiene i vasi nutritizi del corno, in tutta prossimità del corno stesso. Speciale cura si è avuta durante la prima parte dell'atto operativo di non maltrattare o lacerare con inopportune trazioni la plica peritoneale (mesometrium), sia in corrispondenza del tratto destinato a sostituire l'uretere, che in corrispondenza del punto di recisione del corno stesso.

Non abbiamo creduto di doverci occupare del limite massimo, per estensione, di uretere sostituibile col corno uterino, perchè questa ricerca non avrebbe avuto importanza relativa alla applicabilità del metodo nella donna, essendo in questa i limiti segnati dal livello in cui si avvera la perdita di sostanza dell'uretere e dallo allungamento della tromba per effetto dello sviluppo intraligamentoso del tumore e dalla conservazione dei genitali interni.

Risultati. — Con questo processo di uretero-etero-plastica abbiamo operato 4 cagne.

La prima è morta in 4ª giornata di peritonite settica per insufficente osservanza delle regole di asepsi operatoria: l'acqua iniettata nella pelvi renale fuoriusciva dalle linee di sutura della anastomosi. Nelle altre 3 cagne (Esperienza 2ª, 3ª e 4ª) abbiamo ottenuto di seguito successo completo, e perciò non abbiamo reputato necessario di aumentare il numero delle esperienze. Gli animali sono stati uccisi colla stricnina rispettivamente 52, 33, 42 giorni dopo l'operazione.

Il risultato dell'autopsia, costante in tutti e tre gli animali, si può riassumere nelle seguenti proposizioni (Fig. 9): *a*) l'uretere sia nell'estremo vescicale, sia nell'estremo renale non presentava modificazione alcuna di calibro; *b*) il rene era normale; *c*) il liquido iniettato dalla pelvi attraversava liberamente il corno uterino e il segmento inferiore dell'uretere senza filtrare attraverso i tratti anastomotici; *d*) il segmento di corno uterino intercalato nell'uretere aveva acquistato una con-

figurazione cilindrica a differenza di quella appiattita o nastriforme del lato opposto; il suo calibro si poteva calcolare a una volta e mezzo il suo calibro normale e lo spessore delle sue pareti era corrispondentemente diminuito.

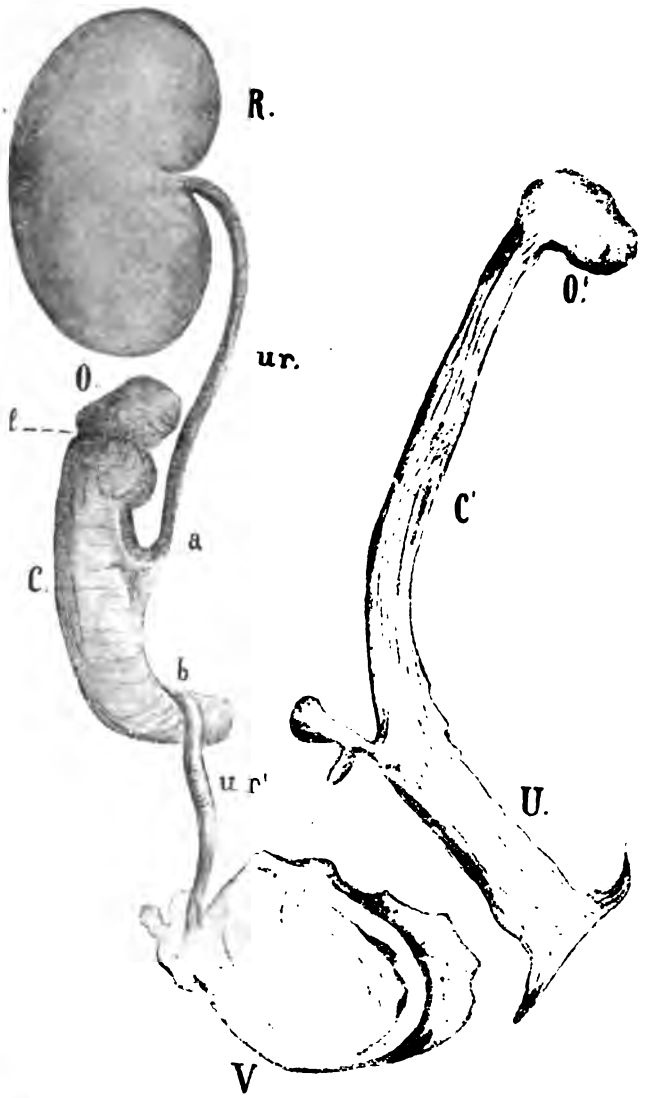

Fig. 9. — *R*, rene - *ur*, estremo renale dell'uretere - *a*, anastomosi uretero-uterina superiore - *C*, sezione del corno uterino intercalata nell'uretere - *b*, anastomosi uretero-uterina inferiore - *ur'*, estremo vescicale dell'uretere - *V*, vescica - *O*, ovaia e tromba - *l*, ligatura che isola superiormente il corno uterino - *U*, corpo dell'utero - *C'*, corno uterino del lato opposto - *O'*, ovaia del lato opposto.

Ricerche istologiche. — Abbiamo voluto studiare le modificazioni che eventualmente potevano essersi determinate nella struttura del corno uterino, in seguito alla sua mutata funzione.

Dopo fissazione in alcool graduale, segmenti del corno uterino intercalato nell'uretere furono trattati cogli abituali metodi di colorazione, contemporanea-

mente a segmenti corrispondenti alla stessa altezza del corno uterino dell'altro lato.

Il risultato dell'esame microscopico di questo materiale si può riassumere brevemente nelle seguenti proposizioni (Fig. 10):

Fig. 10. — Corno uterino di cagna intercalato nell'uretere 52 giorni dopo l'operazione. Koristka Oc. 3, Obb. 5: *a*, *b*, mucosa - *c*, muscolare.

a) *Nella mucosa:* assottigliamento della stessa nella parte media del segmento uterino intercalato, là dove più forte è la dilatazione del condotto; diminuzione del numero delle glandole tubulari, le quali in qualche breve tratto mancano completamente; infiltrazione parvicellulare notevole in tutto lo spessore della mucosa nella parte media, appena accennata alle due estremità; residui di versamento ematico tra gli elementi connettivali della mucosa sotto forma granulare; caduta dell'epitelio di rivestimento nella parte media e presenza alla superficie della mucosa di prodotto catarrale-purulento; modificazioni nella natura dell'epitelio di rivestimento, accentuatissime alle due estremità del condotto in vicinanza degli sbocchi ureterali. Qui l'epitelio invece che cilindrico e ad un solo strato, è pavimentoso stratificato, con soprapposizione di 3-5 piani di cellule. L'epitelio così modificato non è solo limitato ai dintorni degli sbocchi ureterali, ma si avanza per un tratto abbastanza esteso; però in prossimità della parte centrale il numero degli strati epiteliali soprapposti si va facendo più esiguo (Fig. 10).

b) *Nella muscolare:* assottigliamento della tunica muscolare, poco accentuato in prossimità degli estremi, assai più accentuato in corrispondenza della parte media del condotto: qui in qualche punto lo strato muscolare è ridotto ad uno spessore minore della metà, del terzo dello spessore che ha la tonaca muscolare nei segmenti — estremi — nei quali questa tunica conserva il suo normale spessore. Assenza nella tunica muscolare di infiltrazione parvicellulare.

Queste modificazioni si riscontrano tanto nei pezzi dell'esperimento che ha avuto maggior durata (52 giorni), quanto in quelli dell'esperimento di minor durata (33 giorni).

La presenza di pigmento ematico nel derma della mucosa, rende probabile che nell'animale abbia avuto luogo quella serie di modificazioni dei genitali interni durante uno dei periodi di calore, che corrispondono alle modificazioni anatomiche della mestruazione della donna, giacchè simili depositi di pigmento ematico dentro il corpo di fagociti si sono riscontrati anche nella mucosa del corno uterino dell'altro lato. La completa desquamazione dell'epitelio nella parte media del corno uterino intercalato nell'uretere non può essere interpretata come fatto avente la stessa origine, perchè là ove l'epitelio è caduto esiste la più imponente infiltrazione parvicellulare estesa a tutto lo spessore della mucosa. La desquamazione epiteliale deve essere dunque interpretata come uno dei fatti anatomici della mucosite, evidentemente indotta dal passaggio per il corno uterino di un secreto anormale, cioè dell'urina.

La presenza di epitelio pavimentoso stratificato alle estremità del segmento di corno uterino intercalato nell'uretere deve essere interpretata come una modificazione indotta sull'epitelio cilindrico dal passaggio dell'urina, o come l'espressione della rigenerazione dell'epitelio, che sarebbe proceduta dall'epitelio ureterale? È assai difficile rispondere categoricamente e recisamente a una simile dimanda. Certamente la presenza di epitelio pavimentoso stratificato solo in vicinanza degli sbocchi ureterali parla in favore della seconda ipotesi.

Da quale ragione può esser dipesa la dilatazione del corno uterino adoperato per la uretero-etero-plastica? Il corno uterino è un organo muscolare cavo, più ricco che non l'uretere normale di elementi muscolari lisci. Intanto esso si è dilatato, mentre il segmento renale dell'uretere ha conservato completamente il suo calibro normale. Vedremo nella parte III e IV, che l'intestino adoperato per la uretero-etero-plastica presenta invece dopo un certo tempo una piccola diminuzione del suo calibro. La ragione molto probabilmente sta nel carattere periodico della funzione espulsiva della muscolatura uterina: il muscolo uterino anche disteso da un contenuto anormale (uovo in via di sviluppo) si contrae con effetto espulsivo solo in determinate condizioni. L'uretere e specialmente l'intestino, sono invece animati da movimenti vermicolari periodicamente, ma a periodi molto ravvicinati, e con effetto espulsivo: difatti uno dei caratteri per riconoscere sicuramente l'uretere, quando si va alla sua ricerca, è la constatazione dei suoi movimenti vermicolari.

PARTE III.

Uretero-eteroplastica parziale mediante un'ansa dell'intestino tenue.

Il Fenger e il Bacon, come abbiamo rapidamente accennato più su, hanno *proposto* di sostituire a un tratto di uretere un'ansa del tenue sequestrata dal

circolo fecale. Il GIORDANO (1), il MONARI (2), il BOARI (3) riportano questa idea senza dare indicazione bibliografica di sorta.

A noi non è riuscito, per quante ricerche abbiamo fatte, di rintracciare il lavoro originale, nel quale sarebbe stata fatta questa proposta. Ed è strano che il FENGER (4), in un lavoro completo sulla chirurgia dell'uretere del 1894, posteriore cioè alla pubblicazione del GIORDANO, non faccia alcun cenno di quella sua proposta, mentre è completo nel fare la rivista di tutti i metodi, messi in pratica o proposti, allo scopo di ricostruire un tratto di uretere.

Ad ogni modo diligenti e complete ricerche della letteratura chirurgica ci hanno reso sicuri, che, se proposta, la sostituzione di un segmento dell'uretere con un'ansa del tenue non è stata mai neanche sperimentalmente tentata.

Ci siamo proposti perciò di tentare la uretero-etero-plastica mediante un'ansa del tenue nell'animale, per stabilire su basi scientifiche l'applicabilità o meno del metodo all'uomo, e a questo scopo ci siamo serviti del cane.

Tecnica. — Apparecchio strumentale speciale identico a quello descritto nella parte I, coll'aggiunta dell'apparecchio strumentale proprio della entero-anastomosi. Laparotomia laterale; rintracciato e isolato l'uretere per un buon tratto della sua sezione media, si passa dietro dello stesso una piccola lunghetta di garza, e si affonda nell'addome. Si sceglie allora un'ansa del tenue, la quale per la sua posizione e per i rapporti del suo mesentere corrisponda al segmento di uretere da resecare e da ricostruire, in modo che ad operazione compiuta nè si determini stiramento sui monconi ureterali anastomizzati all'ansa, nè si stabiliscano torsioni o stiramenti del peduncolo mesenteriale dell'ansa adoperata per la uretero-etero-plastica. Con due fili di seta robusta, passati attraverso l'inserzione mesenteriale alla parete intestinale, e annodati strettamente in modo da non fare fuoriuscire dopo la recisione dell'intestino il suo contenuto, si delimita l'ansa che deve servire per la ricostruzione del segmento di uretere da resecare. È necessaria la precauzione di delimitare un'ansa della lunghezza doppia o anche più della estensione dell'uretere da resecare, sia perchè l'ansa intestinale dopo recisa ai suoi due estremi si accorcia, sia per avere lunghezza sufficiente onde poter praticare l'anastomosi latero-laterale, che fa perdere in lunghezza, senza che i monconi ureterali siano stirati, condizione la quale favorisce straordinariamente l'insuccesso della sutura e della anastomosi. Stretti ed annodati fortemente i due fili ai due estremi dell'ansa, si recide l'intestino infuori delle ligature senza interessare il mesentere, dopo che l'assistente colle sue dita avendo espresso il contenuto intestinale dall'un capo e dall'altro tiene accollate le opposte pareti intestinali a cm. 5-6 dai due punti nei quali l'intestino è reciso, allo scopo di evitare la fuoriuscita del contenuto intestinale. Detersi con batuffolo di ovatta i monconi

(1) GIORDANO. *Sulla questione se si possano trapiantare gli ureteri nel retto.* La Clinica chirurgica, 1894, n. 2.
(2) MONARI, loco citato.
(3) BOARI, loco citato.
(4) CHRISTIAN FENGER. *Surgery of the Ureter.* Annals of Surgery, vol. XX, July-December 1894.

dell'ansa destinata ad essere esclusa, questa viene avvolta in pannilino caldo proteggendone i monconi con altra lunghetta. Si procede quindi alla anastomosi termino-terminale dell'intestino per ristabilire la continuità del tubo intestinale: questa anastomosi nei primi esperimenti abbiamo eseguita con triplice piano di sutura senza sostegno; ma negli ulteriori esperimenti, per abbreviare il tempo dell'operazione, sempre un po' lungo, e per evitare più sicuramente la contaminazione del campo operativo con materiale intestinale, abbiamo adoperata la sutura a triplice piano su sostegno di cilindro cavo di pasta (un pezzo dei comuni *maccheroni*, di calibro conveniente). Completata la sutura intestinale, si riuniscono con uno o due punti i due margini mesentariali corrispondenti al sito dell'anastomosi. Avvolta in pannilino caldo l'ansa anastomizzata, si tolgono i due fili di seta che occludevano gli estremi dell'ansa esclusa, e colla forbice si recide nettamente quella piccola sezione della parete intestinale che era stata fortemente contusa dal filo di seta.

Con un irrigatore pieno di acqua distillata, sterilizzata colla prolungata ebollizione e mantenuta alla temperatura costante di 40°, si irriga ora abbondantemente e lungamente l'ansa esclusa per liberarla del suo contenuto, e vi si introduce da un capo una striscia di garza bollita, colla quale si esporta, facendola riuscire dall'altro capo, il muco e altro materiale intestinale, che possa essere rimasto aderente alla mucosa: indi si irriga di nuovo, facendo distendere l'ansa sotto la pressione dell'acqua dell'irrigatore.

Si passa ora alla chiusura dei due capi dell'ansa con duplice piano di sutura. In tutte queste manovre si deve ad ogni costo evitare la lacerazione dei margini mesenteriali che vanno a terminare alle estremità dell'ansa. Asportato il tratto di uretere che si vuole resecare, si introduce nel moncone superiore l'ago da tappezziere fissandovelo nella maniera descritta, e si incide longitudinalmente per mm. 15 la parete ureterale, così come è stato descritto nell'anastomosi laterolaterale dell'uretere.

Riposta l'ansa esclusa nel sito che dovrà occupare definitivamente, a cm. 2-3 dal suo estremo superiore si pratica, sulla faccia opposta alla inserzione mesenteriale, una incisione longitudinale identica a quella praticata sul moncone ureterale. Durante questo tempo e il successivo il peritoneo e le altre anse intestinali sono protette da lunghette di garza, perchè dalla incisione dell'ansa vien fuori muco sanguinolento. Si suturano quindi col noto processo i margini delle due incisioni, mentre il moncone ureterale e l'ansa intestinale sono tenuti fissi dall'assistente nella posizione corrispondente a quella indicata dalla Fig. 5. Nelle esperienze ultime per ordine di data, e in quelle relative alla parte IV, abbiamo messo in pratica un espediente, che assicura viemaggiormente la solidità e la tenuta della sutura anastomotica. Terminato il primo piano di sutura continua, abbiamo passato una serie di punti staccati, al catgut, da una parte all'altra della linea di anastomosi, comprendenti la sierosa intestinale, e accavallanti l'uretere in modo che stretti venivano a nascondere l'uretere in un infossamento della parete intestinale (Fig. 11). Il fatto ha dimostrato che questo artifizio di tecnica, oltre ad evitare un inginocchiamento dell'uretere, e ad assicurare la tenuta della

sutura, ostacola anzichè favorire la strenosi nel sito di innesto, perchè i margini dell'apertura ovale di comunicazione vengono a questo modo divaricati, e la mucosa intestinale spessa e succulenta, specialmente quando si congestiona, non può a questo modo occludere la fenditura ureterale.

Fig. 11.

Fig. 11. — Figura schematica destinata a dimostrare l'infossamento della linea di anastomosi uretero-intestinale.

Coll'identico procedimento si anastomizza il moncone vescicale dell'uretere con l'ansa intestinale esclusa, a cm. 2-3 dalla sua estremità inferiore. La figura 12 mostra in maniera schematica la disposizione dei vari organi dopo la operazione.

Risultati. — Con questo metodo abbiamo operato 3 cani. Il primo è morto in 10ª giornata: all'autopsia si è riscontrata peritonite circoscritta con versamento di urina attraverso le linee di sutura entero-ureterica.

Il secondo fu ucciso colla stricnina 36 giorni dopo l'operazione. Le anastomosi funzionavano perfettamente; l'ansa intestinale intercalata nell'uretere presentava una diminuzione di calibro di $^1/_3$ circa, la sua lunghezza era di cm. 10; il segmento renale dell'uretere e la pelvi non erano dilatati; il rene corrispondente appariva all'esame macroscopico del tutto sano.

Il 3° cane fu ucciso colla stricnina 203 giorni dopo l'operazione. L'urina, esaminata poco tempo prima che l'animale venisse ucciso, conteneva notevole quantità di muco, che si raccoglieva colla sedimentazione in alto strato nel fondo del bicchiere; albumina nella proporzione di gr. 0.5 p. °/₀₀ (ESBACH); e nel sedi-

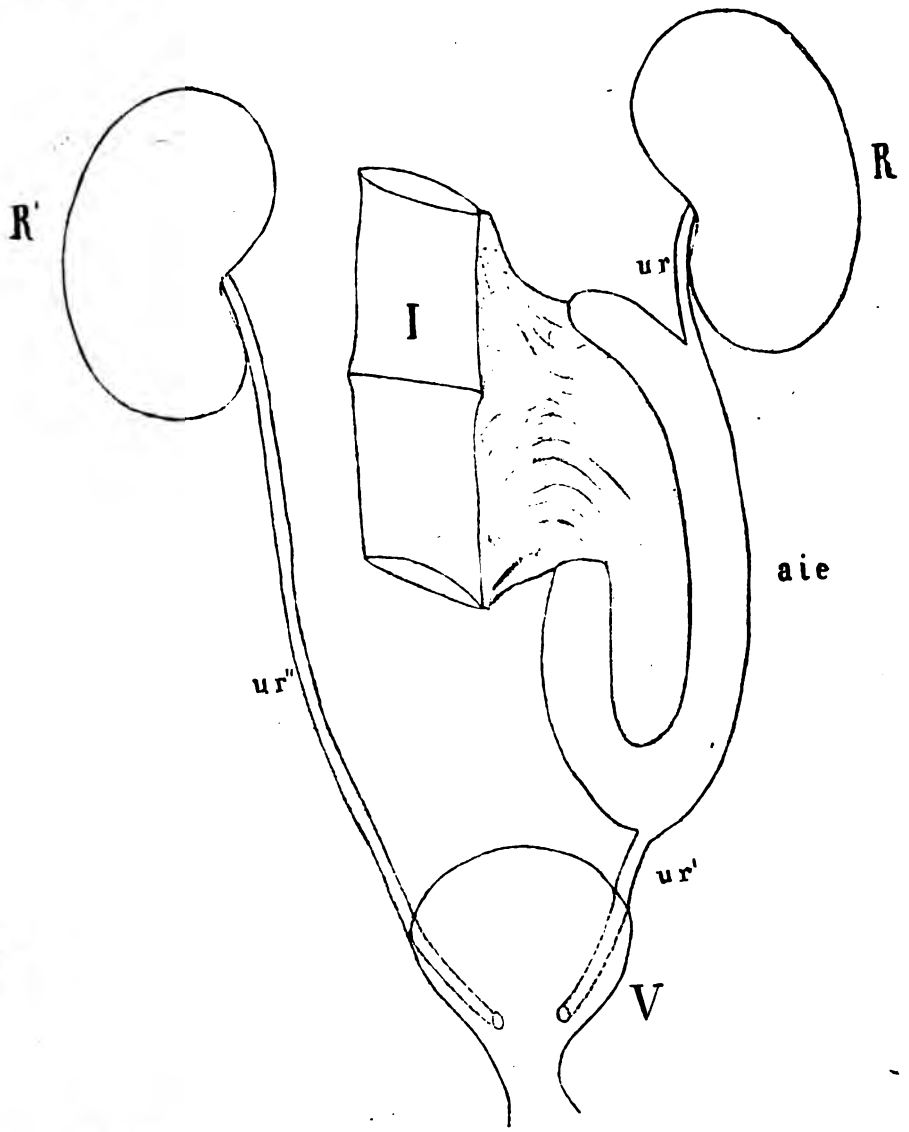

FIG. 12. — *R-R'*, reni - *ur*, estremo renale dell'uretere - *ur'*, estremo vescicale dell'uretere - *V*, vescica - *aie*, ansa intestinale esclusa - *I*, entero-anastomosi termino-terminale - *ur''*, uretere del lato opposto.

mento cellule epiteliali sfaldate. All'autopsia l'ansa intestinale intercalata nell'uretere è ristretta di circa $^1/_3$ del suo calibro e presenta le estremità al di sopra e al disotto degli sbocchi ureterali ripiegate, la sua lunghezza è di cm. 12; le porzioni vescicali e renali dell'uretere non presentano modificazione alcuna di calibro;

la pelvi, il rene e la vescica non dimostrano alterazioni all'esame anatomico; le anastomosi uretero-enteriche sono perfette.

Abbiamo avuto occasione di dimostrare i pezzi anatomici relativi a queste e alle precedenti esperienze a chirurgi, che ebbero occasione di occuparsi sperimentalmente della chirurgia dell'uretere: essi li hanno giudicati tali da rispondere al desiderio del più esigente dei ricercatori.

Ricerche istologiche. — Nei pezzi provenienti dal cane tenuto in vita 36 giorni si notano i seguenti fatti:

Nell'*ansa intestinale*, intercalata nell'uretere, l'epitelio cilindrico e caliciforme conserva il suo carattere: è sfaldato all'apice di alcuni villi; e questi presentano un infiltramento parvicellulare, specialmente in corrispondenza del loro apice. Questo infiltramento parvicellulare è di minor grado verso la base del villo, appena accennato qua e là fra le glandole, e cessa completamente nello strato profondo della mucosa. Gli altri strati della parete intestinale non presentano modificazione alcuna della loro struttura. Follicoli solitarii normali. In corrispondenza dell'anastomosi uretero-intestinale l'epitelio ureterale confina coll'epitelio cilindrico intestinale per una linea netta e precisa. In nessuno dei numerosi preparati si è potuto rilevare in questo punto sfaldamento dell'epitelio cilindrico e tendenza dell'epitelio ureterale a invadere il campo di quello.

Nel rene si rileva un leggiero grado di nefrite parenchimale, non diffusa ma a chiazze, dimostrata da scarso essudato albuminoso in alcune capsule del Bowmann, da presenza di sostanza albuminosa nel lume dei tubuli contorti, i cui elementi epiteliali qua e là presentano un nucleo appena debolmente colorato e protoplasma granuloso, mentre altri tubuli hanno l'epitelio con le note dell'infiltramento torbido,

In alcuni tubi collettori si nota nel lume sostanza albuminosa con epitelii desquamati. Nella pelvi desquamazione epiteliale.

Nel cane tenuto in vita 203 giorni l'esame microscopico ha rivelato: desquamazione epiteliale notevole della parte più sporgente dei villi intestinali, lieve infiltrazione leucocitaria negli stessi, la quale non si estende al tessuto interglandolare: normali i follicoli linfatici. Gli altri strati della parete intestinale non presentano modificazione alcuna. L'epitelio ureterale in corrispondenza dell'anastamosi uretero-intestinale nettamente delimitato, con confine preciso, dall'epitelio cilindrico dell'intestino: in nessun punto vi è accenno alla tendenza dell'una specie di epitelio ad invadere il campo dell'altro.

Epitelio ureterale e pelvico normali. Il rene presenta pochi glomeruli contenenti scarsa sostanza albuminosa dentro la capsula del Bowmann, e scarsi gruppi di tubuli contorti nel lume dei quali esiste la stessa sostanza. Non vi è aumento del numero delle cellule nel connettivo interstiziale, nè lesioni degenerative degli epitelii renali.

PARTE IV.

Uretero-eteroplastica totale mediante un'ansa di intestino tenue.

Dopo i risultati positivi delle precedenti esperienze, ci siamo proposti di indagare con un'altra serie di esperimenti, se fosse possibile di sostituire tutto l'uretere con una lunga ansa di intestino tenue, anastomizzando la parte alta di questa

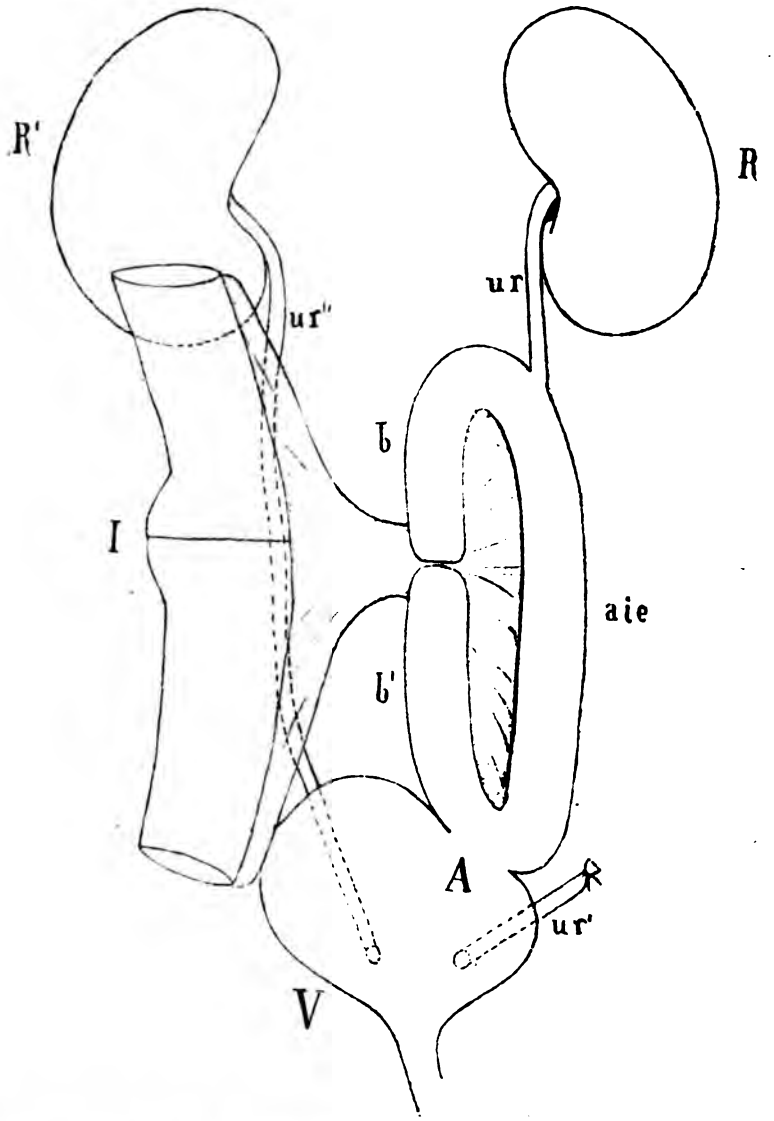

Fig. 13. — *R-R'* rene - *ur*, estremità pelvica dell'uretere - *aie*, ansa intestinale esclusa funzionante da uretere - *ur'*, estremo vescicale dell'uretere - *V*, vescica - *A*, anastomosi entero-vescicale - *I*, anastomosi termino-terminale dell'intestino, che ristabilisce il circolo intestinale - *ur''*, uretere dell'altro lato.

lunga ansa esclusa dal circolo intestinale colla parte più alta dell'uretere, e il segmento inferiore della stessa ansa intestinale direttamente colla vescica. Prima di riuscire in questo intento abbiamo dovuto sacrificare un certo numero di animali (5) modificando le condizioni dello esperimento a seconda dei suggerimenti che ci venivano forniti dagli insuccessi. E abbiamo potuto determinare che le condizioni indispensabili per il successo della uretero-etero-plastica totale sono: *a*) la conservazione di un tratto di uretere della lunghezza di cm. 4-5 in continuità colla pelvi; *b*) la sequestrazione di un'ansa intestinale molto lunga, cm. 30, 35, 40, in modo da formare coi due estremi chiusi, e ravvicinati mediante un punto di fissazione, un lungo ovale (Fig. 13), il cui polo superiore viene anastomizzato col moncone pelvico dell'uretere e il polo inferiore colla vescica; *c*) la fissazione della parte più alta dell'ovale, formato dall'ansa esclusa, alla capsula del rene; *d*) l'anastomosi entero-vescicale fatta nel punto più basso della parete posteriore della vescica.

La prima condizione è richesta dalla difficoltà di manovrare molto in alto per la sutura e dallo stiramento al quale andrebbe incontro la linea di sutura, se l'intestino venisse anastomizzato colla pelvi, per la posizione fissa del mesentere, mentre dall'altro canto riuscirebbe impossibile o assai difficile infossare la linea di anastomosi in una plica della parete intestinale, condizione che ha molta parte nel successo della sutura.

La seconda condizione è richiesta dal fatto che, per l'anastomosi termino-terminale dell'intestino allo scopo di ristabilire il circolo intestinale, i due capi dell'ansa esclusa a causa delle connessioni mesenteriali restano naturalmente molto ravvicinati e non possono venire allontanati verso la pelvi e verso la vescica, d'onde la necessità di dare all'ansa (*aie*) esclusa quella lunghezza e quella forma, che schematicamente è rappresentata nella figura 13. Uno o due punti fissando immobilmente tra di loro le due estremità di quest'ansa evitano spostamenti e movimenti di essa, che finirebbero col determinare stiramento sulla linea di sutura uretero-enterica.

La terza condizione è richiesta dalla mobilità e contrattilità dell'ansa esclusa e dalla sua tendenza, per le connessioni mesenteriali, a portarsi in basso e verso la parete anteriore dell'addome, producendo uno stiramento sulla linea di anastomosi entero-ureterica.

La quarta condizione finalmente è richiesta dal fatto, che le oscillazioni di volume del serbatoio vescicale determinerebbero stiramenti sulla linea di sutura entero-vescicale e insuccesso dell'anastomosi, ove questa fosse stabilita nella sezione alta della parete posteriore.

Tecnica. — Apparecchio strumentale speciale, identico a quello per le esperienze della Parte III. Laparotomia laterale con incisione che va dall'arcata costale al ponte di Poupart e si ravvicina alquanto col suo estremo inferiore alla linea mediana; rintracciato l'uretere lo si isola, dalla pelvi fino in vicinanza del suo sbocco in vescica, e si passa dietro dello stesso una lunghetta di garza per averlo facilmente sottomano al momento opportuno. Si sceglie allora un'ansa del tenue lunga cm. 30-40, la quale per la sua posizione e per i rapporti del suo mesentere

corrisponda alla posizione dell'uretere da sostituire. L'ansa da sequestrare deve essere delimitata sempre alquanto più lunga del necessario per il suo accorciamento dopo la esclusione dal circolo intestinale. Per avere una guida nella determinazione della lunghezza dell'ansa noi sogliamo distenderla a ventaglio fuori dell'addome su di un pannilino caldo, e quando i punti estremi dell'asse maggiore dell'ellissi che fa l'ansa distesa a ventaglio sono ad un livello che possano facilmente raggiungere il rene in alto e la parte bassa della vescica in giù, si segnano i punti nei quali deve essere interrotta la continuità dell'intestino per la esclusione dell'ansa, allontanandosi per lo meno di 6-8 cm. da una parte e dall'altra, dal punto di interruzione strettamente necessario. La esclusione dell'ansa, l'anastomosi termino-terminale dell' intestino per il ristabilimento del circolo intestinale, il trattamento dell'ansa esclusa, la chiusura dei suoi due estremi, procedono come nella tecnica minutamente descritta nella Parte III.

Quando i due estremi dell'ansa esclusa sono stati chiusi, due punti di sutura ne ravvicinano e fissano i fondi ciechi. Si procede allora alla anastomosi uretero-intestinale superiore: l'uretere è reciso a cm. 5 dalla pelvi renale. il campo operativo è circondato di lunghette di garza, le quali raccolgono l'urina che sgorga dal moncone pelvico dell'uretere durante l'operazione.

Per questa anastomosi uretero-intestinale superiore si sceglie nell'ansa esclusa un punto posto in tutta prossimità dell'estremo superiore dell'asse maggiore dell'ovale costituito dall'ansa esclusa, sulla superficie esterna convessa, nella linea opposta alla inserzione mesenteriale. Completata l'anastomosi uretero-intestinale coll'infossamento della linea di sutura, così come è stato descritto nella Parte III (*Fig.* 11), si fissa la curva superiore dell'ansa esclusa, al disopra della linea di anastomosi, con due punti di sutura alla capsula adiposa e fibrosa del rene. Reciso quindi l'uretere a cm. 2 dalla sua penetrazione nella parete vescicale, si chiude il moncone vescicale con una semplice ligatura, della quale del resto qualche volta abbiamo fatto a meno, perchè la maniera di sbocco dell'uretere nella vescica è sufficiente a garentire da un riflusso di urina. Portata fuori dell'addome la vescica in corrispondenza dell'angolo inferiore della ferita laparotomica, la si vuota del suo contenuto mediante piccola incisione sulla parte mediana e bassa della sua parete posteriore evitando la penetrazione dell'urina nel cavo addominale, e si allarga verticalmente la piccola apertura fino alla estensione di cm. 1,5. Riportata poi in contatto la parte convessa più bassa dell'ansa esclusa colla incisione fatta nella parete posteriore della vescica, si incide la convessità dell'ansa, di contro alla inserzione mesenteriale, per una estensione corrispondente alla ferita vescicale e si fa l'anastomosi con triplice piano di sutura.

Risultati. — Non tenendo conto delle esperienze, diciamo così preparatorie, destinate a fissare le norme di tecnica, gli animali operati con questo metodo sono tre.

Nel primo si è avuta la morte in 2ª giornata per peritonite settica generalizzata, perchè la sutura per l'anastomosi termino-terminale dello intestino è fallita in un punto. Nonostante ciò, la prova della iniezione di acqua sotto pressione dalla

pelvi ha dimostrato evidentemente che il nuovo uretere funzionava benissimo, e che l'acqua non fuoriusciva attraverso le linee di sutnra delle anastomosi uretero-enterica ed entero-vescicale. Ciò dimostra che senza la complicazione dipendente dalla anastomosi entero-enterica questa esperienza sarebbe stata coronata da successo per ciò che riguarda la uretero-eteroplastica totale.

Nella seconda esperienza l'animale è morto in 5ª giornata: all'autopsia si è riscontrata peritonite generalizzata. Le anastomosi uretero-enterica ed entero-vescicale resistevano alla prova dell'acqua: uno dei punti che fissavano l'ansa intestinale alla capsula del rene si era ulcerato e aveva determinato il versamento del contenuto del nuovo uretere nel cavo peritoneale.

Nella terza esperienza l'animale è guarito, nonostante una grave complicazione insorta nel decorso post-operativo, cioè suppurazione della ferita laparotomica fino agli strati profondi e fuoriuscita di un'ansa intestinale, per cui fu necessario un secondo intervento.

Ucciso l'animale 32 giorni dopo l'atto operativo, abbiamo trovato che le anastomosi uretero-enterica ed entero-vescicale funzionavano benissimo; la pelvi e il segmento pelvico dell'uretere non presentavano accenno a dilatazione; il rene corrispondente presentava all'esame macroscopico le note del rene sano; l'ansa intestinale che funzionava da uretere era poco diminuita di calibro e non era distesa da urina: la diminuzione di calibro era un poco più accentuata nei due segmenti che costituivano la sezione mediale dell'ellissi (*b* e *b'* della figura 13). Le urine esaminate prima dell'uccisione dell'animale presentavano notevole quantità di muco, che si raccoglieva colla sedimentazione in strato abbastanza alto nel fondo del bicchiere; tracce scarsissime di albumina: all'esame microscopico del sedimento si sono riscontrati corpuscoli di pus e cellule epiteliali.

Ricerche istologiche. — La mucosa dell'ansa intestinale che ha funzionato da uretere presenta il suo epitelio cilindrico coi caratteri normali, rivestito qua e là alla superficie da deposito di muco. Assai più scarso è lo sfaldamento epiteliale della superficie dei villi, in paragone di quello osservato nell'ansa intestinale interposta all'uretere per 203 giorni. Lo stroma dei villi e il tessuto interglandolare non presentano infiltrazione leucocitaria. Gli altri strati della parete intestinale normali.

La mucosa vescicale presenta alla sua superficie numerose cellule epiteliali sfaldate. Il limite tra l'epitelio vescicale e quello intestinale in corrispondenza dell'anastomosi entero-vescicale è netto e preciso, nè vi ha tendenza dell'una specie di epitelio ad invadere il campo dell'altro. Le nostre osservazioni concordano su questo punto con quelle recentissime dello ENDERLEN (1).

Il rene corrispondente al lato operato non presenta alterazioni microscopiche nè nei glomeruli, nè nei tubuli contorti, nè nelle anse di Henle, nè nei tubuli retti, nè nella sua parte connettivale.

L'esame microscopico fa dunque rilevare sia nell'ansa intestinale che sosti-

(1) ENDERLEN. *Experimentelle Blasenplastik.* Verhandl. der deutsch. Gesellsch. f. Chirurgie, XXIX Kongress, 18-21 April 1900.

tuisce l'uretere, sia negli altri organi dell'apparecchio urinario, lesioni microscopiche assai meno notevoli di quelle che sono state rilevate nei pezzi anatomici provenienti dalle esperienze di uretero-eteroplastica parziale mediante un'ansa di intestino tenue. Molto probabilmente la ragione di questo fatto sta nel più facile svuotamento dell'urina dal nuovo uretere nella vescica mediante l'anastomosi entero-vescicale. Nella uretero-eteroplastica parziale l'urina deve raccogliersi nell'ansa intestinale e svuotarsi attraverso un canale assai più ristretto del calibro dell'ansa (anastomosi uretero-intestinale inferiore e segmento vescicale dell'uretere).

CONCLUSIONI.

1° Il metodo di uretero-anastomosi latero-laterale, colle modificazioni tecniche da noi introdotte, è di esecuzione facile e di successo sicuro. E noi crediamo che esso sia destinato ad avere larga applicazione nell'uomo.

2° La uretero-eteroplastica parziale mediante il corno uterino riesce sperimentalmente nella cagna. Questo risultato giustificherebbe un tentativo nella donna di uretero-eteroplastica colla tromba uterina.

3° È possibile sostituire una sezione di uretere mediante un'ansa del tenue, esclusa dal circolo intestinale.

4° È possibile sostituire tutto l'uretere con una lunga ansa del tenue, esclusa dal circolo intestinale, la quale va a sboccare direttamente in vescica: le lesioni che si rilevano nell'apparecchio urinario in seguito alla plastica sono di grado minore nella uretero-eteroplastica totale che nella parziale.

***

In un prossimo lavoro daremo conto delle ricerche iniziate allo scopo di determinare le modificazioni della flora batterica dell'intestino impiegato nella uretero-etero-plastica parziale e totale, e la eventuale azione di questa flora batterica sul rene e sulla vescica. I risultati di queste ricerche avranno la massima influenza nella risoluzione del quesito, se la uretero-etero-plastica mediante un'ansa intestinale, che le nostre esperienze hanno dimostrata possibile e comportabile colla vita, possa con corretto fondamento scientifico essere proposta e tentata nell'uomo.

Roma, giugno 1900.

III.

ISTITUTO DI CLINICA CHIRURGICA DELLA R. UNIVERSITÀ DI ROMA
diretto dal Prof. FRANCESCO DURANTE

Saggio di una nuova dottrina sopra la commozione dell'encefalo

del Prof. D. B. RONCALI
Aiuto nella Clinica chirurgica
Professore pareggiato di Patologia speciale chirurgica dimostrativa
nella R. Università di Roma.

Straordinariamente oscure e controverse sono le idee sopra la patogenesi e l'anatomia patologica di quel singolare stato morboso dell'encefalo noto coll'appellativo di commozione; e la ragione, io credo, va ricercata in due cause: primo, nella contingenza che fino a pochi anni addietro il quadro clinico della commozione veniva confuso con quello della contusione e non infrequentemente ancora coll'altro della compressione, dal che risultò che per molto tempo dagli autori, le lesioni che si riscontravano nella contusione e nella compressione venivano ascritte alla commozione; secondo, nel fatto che coloro i quali istituirono esperienze sopra gli animali, per spiegarsi l'intimo processo per cui la commozione si manifestava, credettero di interpetrare il fenomeno in una maniera molto meno complessa di quello che lo sia in realtà. Per queste ragioni, sopra la scorta delle osservazioni cliniche e su quella delle risultanze dell'indagine anatomo-patologica praticata sopra casi di commozione sperimentale dai vari autori, mi proverò di riassumere alcune idee, come saggio di una nuova dottrina sopra la patogenesi della commozione dell'encefalo.

*
* *

Gli antichi della commozione dell'encefalo avevano concetti assolutamente errati, come fanno fede gli scritti di IPPOCRATE (1), e poscia quelli di CELSO (2) e di GALENO (3), i quali nel quadro clinico della commozione compresero i vari fenomeni che possono avere luogo dopo traumi sopra il capo. Questa istessa confusione ritroviamo sussistere negli scritti di AMBROGIO PARÉ (4) ed in quelli

(1) HIPPOCRATIS *Opera omnia*. Venezia, 1737.
(2) CELSO. *De Medicina*. Padova, 1750.
(3) GALENO. *Opera omnia*.
(4) PARÉ. *Les œuvres d'Ambrois Paré*. Lyon, 1641.

di FALLOPPIO (1), i quali sono stati i primi a studiare le lesioni anatomiche macroscopiche che accadevano nel cervello di individui morti di commozione. Il FALLOPPIO infatti riscontrò nel cervello lesioni con sede al polo opposto a quello sul quale aveva agito il trauma, lesioni che egli attribuì alla commozione, la quale contingenza è più che sufficiente per chiarirci come egli avesse ascritto alla commozione le alterazioni anatomiche proprie della contusione.

Questi concetti errati continuarono a tenere il campo in patologia fin verso il principio del XVIII secolo, epoca in cui il LITTRÉ (2) pubblicò la sua classica osservazione che a buon dritto si può estimare la fondamentale per lo studio della commozione, come quella che insegna che nella commozione genuina le lesioni anatomiche macroscopiche manchino addirittura. Il LITTRÉ infatti fu in grado di stabilire, dopo avere proceduto all'autopsia di un individuo che si era suicidato dando del capo nel muro, come poteva accadere la morte, senza che in un cervello si riscontrassero lesioni obbiettivamente rilevabili. L'unico fatto dal LITTRÉ constatato nell'encefalo dell'infermo da lui sezionato era: che questo cervello non riempiva completamente la scatola cranica, dal che egli dedusse: che la commozione era un'affezione funzionale del sistema nervoso, ben diversa dalle altre lesioni, e che poteva aver luogo senza che il cervello si mostri macroscopicamente leso.

Alla osservazione del LITTRÉ seguirono gli studi di GRIMA (3), CHOPART (4) e del SABATIER (5), basate sopra osservazioni cliniche, in base ai quali gli autori pensarono: che la commozione era la risultanza di leggere compressioni e schiacciamenti della sostanza cerebrale, determinati dall'urto dell'encefalo contro le pareti craniche messe in oscillazione dall'azione del trauma. Questa istessa opinione fu poscia sostenuta dal PETIT (6) il quale pensò: che le vibrazioni impresse alla scatola cranica venivano trasmesse alla sostanza cerebrale, e che tali vibrazioni, mentre non provocavano alcuna lesione apparente nella sostanza nervosa, purnondimeno erano sufficienti ad annientare le funzionalità del cervello. NELATON e DENONVILLIER (7) ed ALIQUIE (8) credettero che nella commozione si aveva una scossa in totalità dell'encefalo ed una compressione dell'encefalo in corrispondenza del lato opposto ove era stata esercitata sul cranio l'azione traumatica, per cui la commozione si poteva estimare, secondo i sullodati autori, quale una contusione dei centri nervosi contro le pareti ossee della scatola cranica. Alle stesse conclusioni arrivarono DELPECH e SANSON (9) e ROKITANSKI (10), stu-

(1) FALLOPIO. *Commentarius in Hippocratis: De vulneribus capitis.* Venezia, 1506.
(2) LITTRÉ. *Histoire de l'Académie des Sciences*, 1705.
(3) GRIM. *Récueil d'observations pour servir de base à la théorie des lésions par contre-coup.* Paris, 1766.
(4) CHOPART. *Mémoire sur la lésion de contre-coup.* Paris, 1761.
(5) SABATIER. *Traité complète de Chirurgie.* Paris, 1771.
(6) PETIT. *Traité des maladies chirurgicales.* Paris, 1820.
(7) NÉLATON. *Eléments de pathologie chirurgicale.* Paris, 1847.
(8) ALIQUIE. *Etude clinique et expérimentale de la commotion.* Gazette médicale, Paris, 1865.
(9) DELPECH e SANSON. *Dictionnaire de Médecine et Chirurgie pratiques*, Paris.
(10) ROKYTANSKY. Handbuch der pathologischen Anatomie. 1844.

diando l'anatomia patologica della commozione. Essi infatti avrebbero stabilito essere la commozione il primo grado della contusione. Ricapitolando quanto si è detto, troviamo: che, secondo le osservazioni degli autori citati, i fenomeni della commozione sono la risultanza di una rapida e transitoria contusione e compressione dei centri nervosi determinata dall'urto delle pareti craniche contro il cervello, le quali si metterebbero in vibrazione in seguito all'azione traumatica. Quanto sia errata tale teoria, lo dimostrarono gli studi ulteriori.

Cogli studi sperimentali del Fischer (1) le idee intorno alla patogenesi della commozione entrarono in una novella fase. Il Fischer infatti, appoggiandosi sopra reperti necroscopici personali e sopra la somiglianza dei sintomi della commozione con quelli che si hanno in seguito alla esperienza del Goltz percuotendo sul ventre una rana, pensò: che i fenomeni della commozione potrebbero dipendere da un'anomalia nella distribuzione del sangue nei vasi cerebrali. L'anemia arteriosa, secondo il Fischer, sarebbe la conseguenza della paralisi riflessa della muscolatura delle pareti arteriose, mentre la contemporanea stasi venosa dipenderebbe dall'indebolimento e rallentamento della attività cardiaca a cui si associerebbe il difetto di contrattilità dei vasi sanguigni Secondo il Fischer l'anemia arteriosa e la stasi venosa agirebbero come paralizzanti sopra lo strato corticale degli emisferi e come stimolanti dei centri respiratorio e circolatorio aventi la loro sede nel bulbo, donde l'impossibilità del compimento delle funzioni fisiologiche che si ha nello stato della commozione.

Seguace della teoria del Fischer, abbiamo il Beck (2), il quale ha praticato le sue esperienze sopra i cani. Egli, dopo determinata nell'animale la commozione, procedeva alla craniectomia, e potè accertarsi, che la superficie degli emisferi dei cani durante lo stato della commozione era pallida, e quando i fenomeni della commozione erano cessati, spariva il pallore per il riempirsi dei vasi della superficie cerebrale.

Un'altra teoria della commozione si deve al Duret (3). Egli appoggiò questa teoria, sopra le risultanze degli studi da lui fatti intorno alla elasticità delle pareti craniche allo scopo di interpetrare la patogenesi della contusione dell'encefalo. Secondo il Duret, un trauma qualsiasi determina, nel punto ove incontra la parete cranica per la elasticità delle ossa, un cono di depressione, a cui segue nel polo opposto un cono di sollevamento; ora avviene che, per questi due coni che si producono nel cranio per l'azione traumatica, i diametri del capo vengono alterati, donde la necessaria alterazione del contenuto cranico, per il che si ha una diminuzione di capacità dei ventricoli laterali e del terzo ventricolo i quali perciò spingono il liquido cefalo-rachidiano in essi contenuto bruscamente nel quarto ventricolo attraverso l'acquedotto del Silvio. Questo brusco spostarsi del liquido cefalo-rachidiano, da una parte determinerebbe emorragie e lacerazioni nelle pa-

(1) Fischer. *Ueber die « Commotio cerebri »*. Volkmann, s. Samml. klinisch. Vortr., a. 1871.
(2) Beck. *Chirurgie der Schüsserletzungen*. Friburgo, 1872.
(3) Duret. *Etudes expérimentales sur les traumatismes cérébraux*. Thèse pour le doctorat en Médecine. Versailles, 1878.

reti e nel pavimento del quarto ventricolo, e dall'altra, agendo sopra i corpi restiformi, provocherebbe una contrazione generalizzata dei muscoli della vita di relazione e di quella vegetativa ingenerando un'anemia acuta nel cervello, donde i fenomeni della commozione encefalica.

Un'altra categoria di autori attribuisce la commozione cui soggiace l'encefalo dopo urti violenti. ad un movimento delle molecole costituenti la massa cerebrale, il quale produce una meccanica lesione degli elementi nervosi e quindi la commozione. Infatti Koch e Filhene (1) e Vilkoswski (2) dopo determinata la commozione colpendo il capo degli animali, leggermente e ripetutamente, dissero: che la commozione non era dipendente dai fatti vasali, ma da una paresi dei centri, prodotta sia da una scossa molecolare, sia dall'urto della massa dell'encefalo contro le pareti del cranio.

L'idea del D'Antona (3) poco è diversa da quella di Koch e Filhene. Egli osserva: che l'urto produce nel cervello tale un movimento molecolare, da disgregare intimamente o da contundere o lacerare addirittura gli elementi nervosi. Il Polis (4) è avverso alla teoria di Koch e Filhene, ed ammette: che la patogenesi della commozione dipenda da due fattori: dall'azione della violenza sopra i centri nervosi e dall'anemia provocata dallo stesso trauma sopra i vasi.

Un' ipotesi veramente geniale è quella del Durante (5). Anche egli fonda il suo ragionamento sopra la teoria molecolare, ma le conclusioni a cui giunge sono ben diverse da quelle di Koch e Filhene e del D'Antona. Il Durante pensa: che per spiegare la patogenesi della commozione bisogna ricorrere all'ipotesi della vibrazione della massa encefalica con polarizzazione e disorientazione delle molecole, che affievoliscono transitoriamente e sospendono, per qualche tempo, buona parte delle funzioni degli elementi cellulari nervosi. Il Durante enunciando la sua ipotesi ha preso in considerazione due fatti: la mancanza di lesioni macroscopicamente apprezzabili nell'encefalo degli individui morti di commozione encefalica, e l'esperienza del Ferrari, istituita coll'obbiettivo di giungere alla interpetrazione del controverso problema della patogenesi della commozione. Il Ferrari riempiva di gelatina frammista a vetrini coproggetti e a frammenti di tubi capillari di vetro un cranio al quale per il *foramen occipitale magnum* aveva vuotato del cervello, e sul quale faceva cadere una palla pesante, ed osservando che gli oggetti di vetro si rompevano in maggior quantità nella massa gelatinosa corrispondente alla regione del cranio colpita e nella direzione della violenza fino all'opposto lato ed in minor numero nel rimanente del contenuto.

---

(1) Koch e Filhene. *Ueber die « Commotio cerebri »*. Langenbuch's Archiv, 1874.
(2) Vilkowsky. *Ueber Gehirnerschütterung*, Virchow's Archiv, 1877.
(3) D'Antona. *La nuova chirurgia del sistema nervoso centrale*. Napoli, 1893.
(4) Polis. *Revue de Chirurgie*, 1874.
(5) Durante. *Trattato di patologia e terapia chirurgica generale e speciale*. Roma, Società editrice Dante Alighieri, 1899.

***

Dagli studi enunciati risulta: che i vari autori sono fra loro discordi non solo in quanto alla interpetrazione della patogenesi della commozione encefalica, ma eziandio in quanto alla natura delle lesioni anatomiche che si riscontrano in questo speciale stato morboso dell'encefalo. Mentre dall'un canto infatti. il LITTRÉ, e giustamente, non rileva alcun'alterazione macroscopica nell'encefalo del suo individuo morto di commozione; dall'altro lato troviamo che GRIM, CHOPART, SABATIER, ecc., parlano di contusioni; FISCHER e BECK di anemia arteriosa associata ad iperemia venosa; DURET di emorragie nelle pareti e nel pavimento del quarto ventricolo; in breve, ciascuno è in perfetta dissonanza coll'altro, il che è la prova più convincente della inesattezza delle osservazioni e dell'erroneità nell'apprezzamento dei fatti.

Gli studi recenti sono realmente più completi; e possiamo dire senza tema di errare, che alcuni lavori, specialmente fra quelli fatti in Italia, si possono considerare veramente interessanti. Gli autori moderni, istituendo le loro indagini, si sono rivolti questa domanda: come mai senza alcun'alterazione macroscopicamente rilevabile nell'encefalo un uomo, in seguito a forte commozione, può rimanere fulminato? E siccome non comprendevano come mai fenomeni così gravi, potessero concepirsi con la mancanza assoluta di alterazioni anatomiche nel cervello, senz'altro si misero a ricercare queste sistematicamente, coi mezzi che offre l'indagine microscopica, e giungendo in tal modo a risultati veramente belli e inaspettati e tali da spiegarci quasi per intero la patogenesi della commozione dell'encefalo.

Senza soffermarci sopra gli studi di quelli i quali credono che nella commozione si tratti di fatti distruttivi e di rammollimento e se questi siano di natura regressiva oppure evolutiva od infiammatoria, come credettero di dimostrare coi loro lavori lo SCHMAUS (1), il FRIEDMANN (2), il BERNHARDT, e KRONTHAL (3), il WESTPHAL (4) e vari altri, passiamo a considerare senz'altro i lavori di LUTZENBERGER e quelli dello SCAGLIOSI e di ROSA e CAVICCHIA.

Il LUTZENBERGER (5) studiò la commozione sperimentale nellle cavie dando la preferenza a quest'animale, per la facilità con cui in esso si può giungere a determinare questo processo, che spesso ci viene annunziato con attacchi epilettici genuini.

Il LUTZENBERGER praticò otto esperienze, ma in un solo animale all'autopsia potè constatare nell'encefalo l'assoluta assenza di lesioni anatomiche; poichè

---

(1) SCHMOUS. *Beiträge zur Pathologischen Anatomie der Rückenmarkserschutterung.* Virchow's Archiv, vol. 122.

(2) FRIEDMANN. *Zur Lehre von den Folgezuständen.*

(3) BERNHARDT und KRONTHAL. *Fall von sogenannter traumatischen Neurose mit Sectionsbefune Neurolog. Ctbltt.*

(4) WESTPHAL. *Ueber einen Fall von traumatischer Myelitis.* Archiv fur Psychiatrie und Nervenkrankheten, vol. 28.

(5) LUTZENTERGER. Annali di Nevrologia, 1897.

negli altri, alla necroscopia si trovarono emorragie nel quarto ventricolo. Il Lutzenberger sottopose al metodo Nissl le varie regioni della corteccia del cervello di quella cavia nel cui encefalo non esistevano lesioni macroscopicamente rilevabili e potè constatare alterazioni nelle cellule nervose dell'apice temporale, ed in quelle del corno di Ammone e dei lobi parietali. L'autore da questa osservazione istologica venne a concludere: che i disturbi nutritivi generali prodotti da un trauma nel sistema nervoso appariscono in primo luogo dall'aumento di numero delle cellule gangliari in fase regressiva; che le lesioni circoscritte, conseguenza di traumatismi nel sistema nervoso, sono dovute, alcune alla contusione per contraccolpo, altre all'urto trasmesso al liquido cefalo-rachidiano, il quale è dimostrabile anche quando non vi siano traccie di rammollimento delle alterazioni cellulari nelle regioni esposte al contraccolpo, e dalle lacerazioni delle guaine midollari delle fibre, anche a grande distanza dal punto d'azione del trauma.

Finalmente il Lutzenberger disse che le alterazioni delle cellule gangliari che si riscontrano o sotto il posto del trauma, o nelle regioni corrispondenti, sono rappresentate da una speciale distribuzione polare della sostanza cromatica, la quale fino ad ora non sarebbe mai stata descritta in verun'altra malattia.

Gli studi fatti in questi ultimi tempi dallo Scagliosi (1) e da Rosa e Cavicchia (2) tendono a spiegare i fenomeni della commozione dell' encefalo con particolari alterazioni che interverrebbero nelle cellule della glia e nelle cellule nervose secondariamente ad un'intensa ischemia vasale.

Lo Scagliosi dopo prodotta la commozione uccideva gli animali in diversi periodi di tempo, per assicurarsi del succedersi delle alterazioni, tanto nell'elemento nervoso dell'encefalo e del midollo, quanto nell'elemento di sostegno ossia nel tessuto della nevroglia. Le lesioni riscontrate nelle cellule gangliari dell'encefalo o del midollo spinale sono variamente estese nei singoli animali a seconda del tempo che sono rimasti in vita dopo la lesione. Queste alterazioni consistono: in atrofia varicosa od in ipertrofia degenerativa del corpo cellulare non che in cromatolisi ed in formazione di vacuoli nel protoplasma cellulare ed in una vera omogenizzazione del nucleo fino alla sua totale sparizione.

Le maggiori alterazioni però sono state dallo Scagliosi riscontrate nelle cellule della nevroglia. Queste infatti si trovano lese dopo un'ora in tutte le regioni dell'encefalo e molto prima che le cellule gangliari presentino alterazioni nella loro struttura; il che dimostra che tali lesioni dapprima colpiscono il tessuto di sostegno e poi gli elementi nervosi. Lo Scagliosi ha anche osservato, che l'alterazione delle cellule della nevroglia si inizia dopo un'ora dalla commozione, che, dopo 7 ore, raggiunge il più alto grado e che finalmente dopo 24 ore è divenuta generale a tutte le cellule.

Lo Scagliosi di più ha veduto: che la commozione deve dipendere da un disturbo della circolazione sanguigna, il quale fa diminuire lo scambio gassoso fra il sangue e le cellule, oppure abolisce completamente questo scambio. In se-

(1) Scagliosi. Virchow's Archiv, vol. 152.
(2) Rosa e Cavicchia. Atti della Società Italiana di Chirurgia. 1898.

guito a questo disturbo funzionale dei vasi, viene a mancare l'afflusso del materiale nutritivo, oppure l'assimilazione delle sostanze nutritive, donde le alterazioni nelle cellule della glia e nelle cellule gangliari. Inoltre le vie che servono al trasporto dei prodotti dannosi del ricambio materiale cessano di essere adatte a compiere il loro ufficio, e perciò le cellule, non solo risentono l'influsso sfavorevole di un disturbo della corrente sanguigna, ma anche sono gravemente danneggiate per l'accumulo dei prodotti del ricambio materiale.

Lo Scagliosi pensa: che i suoi risultati sono molto adatti a dimostrare il significato funzionale assegnato dal Golgi alle cellule della nevroglia, il quale opina, che le cellule della glia hanno l'ufficio di nutrire le cellule nervose, e perciò rappresentano la via per la quale avviene la diffusione del plasma nutritizio dai vasi sanguigni agli elementi nervosi. Dalle ricerche dello Scagliosi risulta, che tutte le cellule gangliari appaiono fortemente alterate allorquando tutte le cellule della nevroglia sono lese in altissimo grado. Dopo un'ora che è stata effettuata la commozione appaiono più fortemente alterati quegli elementi nervosi che prendono la loro nutrizione direttamente dai vasi, il che addimostra come debba sussistere un rapporto reciproco tra i vasi sanguigni e le cellule della nevroglia e tra queste ultime e le cellule nervose. Lo Scagliosi conclude le sue indagini dicendo: che le lesioni che intervengono nel sistema nervoso centrale consecutivamente alla commozione sono da riferirsi a una difettosa nutrizione delle cellule, a cui si accompagna più tardi un'autointossicazione.

Rosa e Cavicchia, nell'Istituto diretto dal prof. Durante, istituirono le loro ricerche sopra conigli, cani e gatti, ai quali determinavano la commozione, centrale o spinale, mercè colpi lievi e ripetuti di martello sul capo o sulla colonna vertebrale, coll'interposizione fra il corpo vulnerante ed il vulnerato di un pezzo di sughero per non ledere le parti molli ed ossee. Essi con questo metodo giungevano a produrre la commozione in un tempo variabile. Gli autori, inoltre, allo scopo di osservare direttamente le modificazioni che intervenivano a carico delle meningi e della sostanza corticale del cervello e del midollo, praticavano precedentemente la craniectomia, oppure la laminectomia, dopo di che lasciavano l'animale per qualche ora in riposo, avanti che su di esso si iniziassero le esperienze di commozione. Una volta determinati i primi fenomeni della commozione, Rosa e Cavicchia esploravano la sostanza cerebrale attraverso lo sportello osseo esistente nel cranio, ovvero nel rachide, e furono in grado di rilevare costantemente: la diminuzione nel calibro dei vasi cerebrali e midollari e il consecutivo stato di anemia del cervello e del midollo spinale.

Rosa e Cavicchia praticarono inoltre ricerche istologiche sopra i cervelli nei quali avevano prodotto la commozione, e poterono rilevare evidentissime degenerazioni a carico delle cellule gangliari. In un esperimento, nel quale i fenomeni della commozione avevano persistito per un tempo abbastanza lungo, trovarono, colla colorazione di Nissl, che nelle cellule gangliari la sostanza cromatica era disposta eccentricamente e che in alcune cellule, attorno al nucleo, esisteva una rarefazione del protoplasma; in altre cellule invece si rilevava la presenza di vacuoli nel protoplasma, ed in altre finalmente il nucleo era così

poco evidente, che quasi si confondeva col circostante protoplasma. Queste alterazioni delle cellule gangliari gli autori riportano a un difetto di nutrizione per l'ischemia osservata.

Rosa e Cavicchia finalmente concludono: che i fattori della commozione sono da ricercarsi in primo tempo nella contrazione vascolare e nel torpore funzionale degli elementi nervosi per le vibrazioni ad essi trasmesse dalle parti solide o liquide circostanti; in secondo tempo nella vaso-dilatazione paretica secondaria e nel difetto di nutrizione degli elementi stessi.

***

Da quanto siamo venuti esponendo intorno alla controversa ed oscura patogenesi ed anatomia-patologia della commozione, appare chiaro, che i lavori che in qualche modo si approssimano al vero, sono quelli dello Scagliosi e di Rosa e Cavicchia, di recente pubblicati. Tanto lo Scagliosi, quanto Rosa e Cavicchia, ammettono come precipuo fattore dei fenomeni della commozione l'ischemia del cervello, la quale, apportando difetto nella nutrizione degli elementi nervosi, determinerebbe i fenomeni della commozione. I punti però nei quali gli autori differiscono stanno in ciò: che lo Scagliosi, mentre conferisce una grandissima importanza ai vasi, aggiunge che l'alterazione del tessuto nervoso devesi a che le cellule gangliari rimangono prive di nutrimento in causa della grave lesione di cui sono in preda le cellule della nevroglia, le quali hanno l'altissimo officio, a norma di quanto insegna il Golgi, di servire da intermediarie per la trasmissione del plasma nutritizio dai vasi sanguigni alle cellule nervose; laddove Rosa e Cavicchia alle alterazioni delle cellule della glia non annettono alcuna importanza.

Inoltre lo Scagliosi, e mi pare molto opportunamente, parla di alterazioni delle vie che servono da incanalamento ai prodotti dannosi del ricambio materiale, donde il processo di intossicazione che ne deriva; mentre Rosa e Cavicchia a questo possibile processo di intossicazione non fanno alcun accenno. Di più, tanto lo Scagliosi, quanto Rosa e Cavicchia, non prendono in considerazione un fenomeno per eccellenza fisico, nettamente enunciato dal Durante, quello cioè della diversa orientazione molecolare di tutta la massa encefalica per azione del trauma; diversa orientazione molecolare che io credo sia la causa determinante non solo di tutti i fatti anatomo-patologici dallo Scagliosi e da Rosa e Cavicchia giustamente rilevati, ma eziandio di tutti i fenomeni clinici che immediatamente ad un poderoso scuotimento possono intervenire nel sistema nervoso centrale, per i quali rimangono abolite tutte le funzioni vitali e l'infermo può morire immediatamente allo scuotimento od anche qualche ora dopo.

Ora, attribuire tali fenomeni alla sola ischemia vasale mi sembra alquanto esagerato. Non nego affatto che il fenomeno ischemico abbia una grandissima importanza, ma ben altri fenomeni esistono, i quali possono avere ed hanno un notevole valore nella genesi della commozione e questi, secondo me, risiedono nella diversa orientazione molecolare della massa cerebrale per azione del

trauma, per la quale le cellule nervose e sopratutto quelle del tatto si alterano talmente che in esse in modo fulmineo si spegne la vita, ed ecco la morte istantanea o quasi dell'individuo nelle commozioni gravissime, senza che poi la necroscopia giunga a rilevare tanto macroscopicamente quanto microscopicamente alcuna alterazione nel l'encefalo.

E nell'uomo, questi precisamente sono i fatti; dappoichè è noto che la commozione grave accade istantaneamente dopo un fortissimo urto, per cui l'individuo rimane *ipso facto* privo di sensi e dando appena segni di vita. In questa contingenza, ammettere la degenerazione istantanea delle cellule gangliari e delle cellule della nevroglia per mancato nutrimento causa l'ischemia vasale, mi sembra francamente molto arrischiato; ammettere invece una brusca, una repentina orientazione differente delle molecole che costituiscono le singole cellule nervose, per cui, in seno a ciascun neurone, viene interrotta ed abolita la regolazione dello scambio materiale e dinamico, regolazione che è quella che mantiene in vita ed in funzione, e l'organismo complesso, e l'elementare, com'è la cellula; ecco che noi veniamo ad avere tutti i dati necessari per spiegarci come mai *in seguito ad un forte scuotimento, tutte le cellule del nevrasse possano in modo fulmineo rimanere spente e con esse rimanere spento l'intiero organismo.*

Ammessa questa abolizione fulminea della regolazione dello scambio materiale e dinamico in ogni cellula nervosa, noi veniamo a spiegarci il perchè in questa cellula vengono sospese le funzioni della sua nutrizione da una parte e quelle della secrezione dei suoi materiali di rifiuto dall'altra, donde la sua morte per mancato nutrimento e per autointossicazione. Concependo in tal guisa i fatti che intervengono nel nevrasse consecutivamente a commozione di tale entità, noi veniamo ad avere tutti i dati che ci possono necessitare per comprendere come la vita dei feriti possa estinguersi immediatamente o poco dopo che un trauma abbia inferto una gravissima commozione del nevrasse.

Tutto ciò vale per renderci ragione di quelle morti istantanee o poche ore dopo commozioni fortissime, che a dir vero non sono tanto frequenti; ma tutto ciò, come ora vedremo, vale anche per quelle commozioni le quali compiono il loro ciclo in 24, 48, 72 ore colla guarigione degli infermi. Anche in questi casi a spiegazione del fenomeno possiamo invocare la mancanza di nutrimento degli elementi nervosi e la loro autointossicazione consecutiva alla orientazione diversa delle molecole determinata dal trauma. La differenza però che intercede fra questa commozione e la prima risiede nel fatto, che nella seconda l'intossicazione non è tale da determinare la morte dell'elemento, essa è transitoria, atta perciò a sospendere per un certo periodo, senza abolirla, la regolazione dello scambio materiale e dinamico, per cui gli elementi rimangono per un certo tempo, fino a tanto che non siano cessati gli effetti di questa autointossicazione, come in una specie di letargo, cessato il quale noi assistiamo alla sparizione dei fenomeni della commozione e quindi alla guarigione del ferito. Ed infatti, la mancata nutrizione e l'intossicazione sono i due fattori che determinano le alterazioni microscopiche nell'intima tessitura del carioplasma e del citoplasma degli elementi nervosi e nevroglici, per le quali rimangono sospese, senza estin-

guersi, per ore e qualche volta anche per qualche giorno tutte le funzioni vitali dell'individuo in preda alla commozione.

Entriamo a considerare ora le alterazioni degli elementi consecutivamente alle intossicazioni di varia specie, per poterci rendere ragione di quelle che si osservano nelle cellule nervose. Noi sappiamo come tutte le cellule dell'organismo animale, allorquando vengono in contatto con tossici sia organici che inorganici, si alterano in vario grado e tale loro alterazione si esplica colla fusione della sostanza cromatica del nucleo che gli istologi chiamarono cromatolisi. Tale alterazione della sostanza cromatica e quindi della cellula è proporzionata alla intensità della toxina ed alla durata del tempo di azione della stessa. La cromatolisi perciò nelle cellule dell'organismo si riscontra in tutti i processi infettivi ai quali può soggiacere il corpo animale; essa però può eziandio riscontrarsi allo stato fisiologico ed anche in questo caso a spiegarla vale l'intossicazione.

Studiando la cromatolisi negli organi degli animali morti di infezioni secondarie a fratture esposte delle ossa lunghe venni a concludere: che la fusione della cromatina è un processo di distruzione cui vanno incontro gli elementi cellulari, dovuto all'azione di sostanze chimiche, sia che accada fisiologicamente, sia patologicamente; ed alla sua genesi contribuiscono: le sostanze secrete dei bacterii, le *toxine;* le sostanze che l'organismo elabora per il fatto stesso delle sue attività vitali, le *leucomaine;* e probabilmente ancora quelle sostanze che le cellule istesse producono in grazia del loro lavorio di secrezione, ossia per la fatica che compiono nell'elaborare i loro prodotti fisiologici, da non confondersi però questi *prodotti della fatica* coi *prodotti di secrezione fisiologici propriamente detti*, i quali ultimi sotto determinate contingenze possono anche alterarsi e produrre la cromatolisi degli elementi (1).

Nel modo stesso che i varii tossici alterano le cellule dei diversi organi, così essi ledono quelle che costituiscono la massa encefalica. Il metodo di Nissl, più che qualsiasi altro metodo di colorazione, ha valso a dimostrare la verità di tale affermazione. È noto che, colla colorazione alla Nissl, nella cellula nervosa si sono potuti riconoscere due costituenti principalissimi e fra loro diversi non solo, in quanto al loro modo di diportarsi di fronte all'azzurro di metilene, ma eziandio dal punto di vista del loro significato funzionale. Questi due costituenti sono la sostanza cromatica e la sostanza acromatica. Ora, appunto le alterazioni che consecutivamente alle intossicazioni intervengono nelle cellule nervose sono a carico di questi due costituenti, ma più particolarmente della sostanza acromatica.

Dalle ricerche recenti praticate dai vari autori sopra il sistema nervoso di individui morti in seguito a determinate infezioni e sopra quello di animali uccisi per tossici bacterici o minerali od organici, si sa che le cellule nervose per azione di questi tossici si alterano in modo notevole. Così il Muravieff (2) nella

(1) Roncali. *Contributo allo studio delle infezioni consecutive alle fratture esposte sperimentali.* Il Policlinico e Annales de Micrographie, 1895.

(2) Murawieff. *De l'influence de la toxine diphtéritique sur le système nerveux des cobayes.* Archives de Médecine expérimentale, 1897.

cavie morte per intossicazione difterica ha veduto, nelle cellule del midollo spinale, cromatolisi periferica e formazione di vacuoli; PERNICE e SCAGLIOSI (1) nella stessa infezione videro atrofia varicosa delle cellule piramidali corticali; BOURGES (2), nell'erisipela, vacuolizzazione e riduzione dei corpi cellulari nervosi; VINCENT (3), nel tifo, vacuolizzazione delle cellule gangliari e rigonfiamento dei cilindrassi delle fibre; VIDAL e BESANÇON (4), nella infezione streptococcica, vacuolizzazione sia parziale che totale delle cellule nervose e spesso atrofia e sparizione delle stesse; BABES e LUGARO, nella peste, cromatolisi periferica delle cellule nervose non che formazione di lacune; BONOME (5), nel tetano, tumefazione delle cellule gangliari, con zolle di cromatina più grosse e più spesse, non che vacuolizzazione, turgescenza del nucleo e disfacimento granuloso dello stesso; CESARIS-DEMEL (6), nell'infezione da bacillo icteroide, rigonfiamento delle cellule piramidali con perdita dello stesso della proprietà di colorirsi fino alla completa loro distruzione, cromatolisi e distruzione delle cellule di Purkinj e cromatolisi a tipo periferico delle cellule delle corna anteriori e di quelle del bulbo: MARINESCO (7), nell'inoculazione della toxina botulica, cromatolisi periferica e cromatolisi diffusa con riduzione della sostanza cromatica in granuli disuguali ed anche distruzione completa della sostanza cromatica delle cellule nervose, e finalmente GOLDSCHIDER e FLATAU (9), negli avvelenamenti per arsenico, fosforo e veratrina hanno osservato nelle cellule nervose cromatolisi e vacuolizzazione del protoplasma. In breve, da tutte queste ricerche si apprende: che gli elementi nervosi in seguito alla azione di tossici sia organici che inorganici, non mantengono più la disposizione della sostanza cromatica allo stato nel quale normalmente si trova, cioè a dire non si ha più nelle cellule *sticocrome* la disposizione della sostanza cromatica in filamenti più o meno regolari, nelle *archiocrome* la disposizione a reticolo, nelle *griocrome* la disposizione in sottili granulazioni, ecc.; ma si ha all'opposto che questa sostanza cromatica per azione del veleno perde la sua disposizione caratteristica, assumendo forme irregolarissime oppure si dissolve completamente diffondendosi per tutto il protoplasma cellulare.

Inoltre, dalle ricerche del LUGARO (1) istituite sopra le cellule nervose degli animali affaticati, risulta: che la fatica determina una diminuzione progressiva

---

(1) PERNICE e SCAGLIOSI. *Ricerche istologiche del sistema nervoso nell'infezione difterica.* La Riforma medica, 1895.

(2) BOURGES. *Myelite diffuse aigue expérimentale produite par le coque de l'érisipèle.* Archives de Médecine expérimentale, 1876.

(3) VINCENT. *Sur un cas de polyomielite infectieuse aigue ayant simulé la syndrome de Landry.* Archives de Médecine expérimentale, 1893.

(4) VIDAL e BEZANÇON. *Myelites streptococciques expérimentales.* Mercredi médical, 1895.

(5) BONOME. *Alterazioni nel midollo spinale nel tetano.* Archivio per le Scienze mediche, 1891.

(6) CESARIS-DEMEL. *Sulle lesioni del sistema nervoso centrale prodotte dal bacillo itteroide.* Giornale della R. Accademia medica di Torino, 1898.

(7) MARINESCO. Relazione al XII Congresso internazionale di Medicina in Mosca, 1897.

(8) GOLDESCHEIDER e FLATAU. *Beiträge zur Pathologie der Nervenzelle.* Fortschritte der Medicin, 1897.

(9) LUGARO. *Sulle modificazioni delle cellule nervose nei diversi stati funzionali.* Lo Sperimentale, 1895.

di tutto il protoplasma cellulare non solo, ma assottiglia la quantità della sostanza cromatica facendole perdere la disposizione caratteristica al punto che questa si dissolve diffondendosi per tutto il protoplasma. Il LUGARO ha veduto eziandio che, negli animali affaticati, tali alterazioni non si avevano soltanto nel protoplasma delle cellule nervose, ma anche nel nucleo di queste. Egli avrebbe trovato una diminuzione del volume del nucleo, una deformazione di questo e il suo spostamento verso la periferia del corpo cellulare. Che i prodotti della fatica siano eminentemente tossici, credo, dopo le splendide ricerche del MOSSO (1), non vi sia più luogo a dubbio.

Ma v'è di più. Il VAN GEHUCHTEN (2) in base alle proprie ricerche, a quelle del LUGARO (3), di MAGINI (4), di MARINESCO (5) e di altri venne a concludere: che non appena la cellula nervosa ha esaurita la sua sostanza di riserva, la sostanza cromatica (la quale come è noto è stimata quale elemento di riserva per la nutrizione della cellula), essa diviene disadatta a qualsiasi attività, il corpo cellulare ed il nucleo diminuiscono di volume e la cellula nervosa passa allo stato di fatica. Questa diminuzione di volume si estenderà sopra i prolungamenti protoplasmatici e sopra le ultime ramificazioni del prolungamento cilindrassile. Essa avrà per conseguenza immediata la diminuzione dei contatti fra i neuroni, l'aumento degli ostacoli al passaggio dell'onda nervosa e l'affievolimento notevole dell'attività cerebrale. Mettendo ora a profitto le nozioni sopra le funzioni del neurone tali e quali in oggi sono accettate dalla maggioranza degli autori possiamo dire: *che la commozione, allorquando non determina altro che una temporanea sospensione delle funzioni vitali, secondo la nostra dottrina, non è altro che una retrazione dei neuri per cui vengono a mancare i contatti nervoso-protoplasmatici.*

Giunti a questo punto diamo uno sguardo retrospettivo ai fatti rilevati dallo SCAGLIOSI e da ROSA e CAVICCHIA. Tralasciando quella commozione nella quale per il modo fulmineo come si succedono e come i fenomeni si compiono non si trova alcuna alterazione negli elementi nervosi, rivolgiamo la nostra attenzione a quelle commozioni sperimentali nelle quali l'esame istologico rivela le alterazioni rintracciate da ROSA e CAVICCHIA e dallo SCAGLIOSI. Queste lesioni, mentre fra di loro concordano in quanto al modo di presentarsi colla colorazione di Nissl, concordano eziandio con quanto fu osservato dai varii autori, consecutivamente alle intossicazioni col veleno della difterite, dell'erisipela, del tifo, del tetano, della peste bubbonica, degli streptococchi, del bacillo amarilligeno, della toxina botulica, dell'arsenico, del fosforo e della veratina, e dal LUGARO in seguito all'avvelenamento coi prodotti della fatica. Abbiamo dunque che nella commo-

(1) MOSSO. *La fatica.* Milano, fratelli Treves, editori.
(2) VAN GEHUCHTEN. *Anatomie du système nerveux de l'homme.* Louvain, 1897.
(3) LUGARO. *Sulle modificazioni delle cellule nervose nei diversi stati funzionali.* Lo Sperimentale, 1895.
(4) MAGINI. *L'orientation des nucléoles des cellules nerveuses motrices dans le lobe électriques de la torpille, à l'état d'excitation.* Archives italiennes de Biologie, 1894.
(5) MARINESCO. *Des lésions primitives et des lésions secondaires de la cellule nerveuse.* Comptes-rendus de la Société de Biologie, 1896.

zione non mortale nelle cellule gangliari si possono rintracciare le identiche lesioni che si ritrovano consecutivamente ai vari avvelenamenti. E che nella commozione encefalica l'avvelenamento abbia una parte non indifferente gli studii dello Scagliosi nettamente affermano. Riassumendo quanto abbiamo fin qui esposto, possiamo in tal modo concretare la nostra dottrina:

1. *Che nella commozione gravissima, la quale riesce istantaneamente mortale o poco dopo l'azione traumatica, dobbiamo intendere: che, per il grande scuotimento, nelle cellule del nevrasse e sopratutto in quelle del bulbo, avviene una tale disorientazione molecolare, che nei singoli neuroni rimane abolita la regolazione dello scambio materiale e dinamico, in seguito alla quale rimangono sospese le funzioni nutritive e secretive, donde la morte violenta dei neuroni per mancato nutrimento e per intossicazione e perciò l'assenza completa di qualsiasi lesione nell'elemento nervoso.*

2. *Che nelle commozioni le quali guariscono trascorse poche ore o qualche giorno dopo l'azione del trauma e nelle quali le cellule nervose rivelano le lesioni descritte dagli autori citati, tali commozioni devonsi al fatto che per la diversa orientazione delle molecole si ha una transitoria sospensione dello scambio materiale e dinamico, in seguito alla quale si manifesta una temporanea sospensione del nutrimento ed una transitoria intossicazione. I neuroni che trovansi in questo stato, sono come in un letargo, ed offrono: impicciolimento del loro corpo cellulare, retrazione dei prolungamenti cellulipeti e cellulifughi e fusione della sostanza cromatica. Colla retrazione dei prolungamenti protoplasmatici, in armonia alla nostra dottrina, vengono a mancare i contatti nervoso-protoplasmatici e le influenze fra i singoli neuroni e quindi viene ad avere difetto ogni conduzione cellulipeta e cellulifuga e perciò l'impossibilità della formazione dell'onda nervosa, donde il vero letargo od assopimento transitorio dei neuroni ed il mantenimento temporaneo della abolizione delle funzioni vitali negli individui in preda a commozione encefalica non mortale.*

Roma, 19 agosto 1899.

Diritti di proprietà riservati. — *L'Amministrazione avverte che procederà contro quei giornali che riporteranno lavori pubblicati nel* **POLICLINICO** *o che pubblicheranno sunti di essi senza citarne la fonte.*

Tip. Nazionale di G. Bertero. L. Trimani, segr. resp.
(44)

Anno VII. Roma, 15 agosto 1900 Vol. VII-C. (fasc. 8).

IL POLICLINICO

SEZIONE CHIRURGICA

ORGANO DELLA SOCIETÀ ITALIANA DI CHIRURGIA

DIRETTO DAL

Prof. FRANCESCO DURANTE

Direttore del Regio Istituto Chirurgico di Roma

SOMMARIO.

I. Dott. M. Torrisi - *Studi sperimentali sui corpi mobili delle articolazioni.* — II. Prof. E. Tricomi - *Contributo alla gastroenterostomia (Tabelle).* — III. Dott. L. Sainati - *Di un caso di mancanza del gran pettorale osservato sul vivente.*

I.

ISTITUTO CHIRURGICO DELLA R. UNIVERSITÀ DI ROMA
diretto dal Prof. F. DURANTE

Studi sperimentali sui corpi mobili delle articolazioni

per il Dott. MARCANTONIO TORRISI, assistente di clinica.

Lo studio dei corpi mobili articolari vaga ancora nel campo delle ipotesi e delle incertezze: molteplici sono le osservazioni cliniche e le opinioni e molto si è discusso, nè sono mancati dei lavori sintetici alle svariate ricerche; ma, dopo tanti studi, siamo costretti a riconoscere che questi sono incompleti e che non poca è la confusione che vi regna, onde un tale argomento resta, anche oggi, un problema insoluto. Il disaccordo non è su un solo, ma su tutti i punti di un così oscuro capitolo della patologia chirurgica: infatti iniziatosi, fin dalle prime note cliniche, sulla denominazione da darsi a tali corpi articolari, ha continuato, più tardi, sullo studio della etiologia, della patogenesi e delle modificazioni loro e si è mantenuto allorquando si è tentato di interpretare i fenomeni della loro vitalità; nè il disaccordo è minore al presente per il grande ausilio che ci è dato dai recenti progressi delle indagini microscopiche.

La maggior parte degli osservatori hanno fissata la loro attenzione su quei casi clinici od anatomici che man mano capitavano al loro esame, si sono fermati così a studiare quei corpi articolari che, per avventura, erano sottoposti alle investigazioni loro; ma pochissimi invero sono stati

coloro che hanno creduto necessario ed utile di illuminare le loro osservazioni con esperienze sugli animali.

Quelli poi che, con maggior ragione, hanno agito in quest'ultimo modo, lo hanno fatto, meno qualche rarissima eccezione, incompletamente, perchè le prove sperimentali loro sono state insufficienti per lo scarso numero di esse, onde facili a sorgere erano le confutazioni alle conclusioni che se ne ottenevano. Pertanto io, consigliato dal mio chiarissimo maestro prof. DURANTE, giudicando che le ricerche sperimentali in un argomento tanto discusso non potevano che riuscire vantaggiose, lusingato che quelle finora fatte avrebbero potuto lasciar luogo a qualche nuovo particolare, ed incoraggiato dal pensiero che in una questione insoluta, se non si riesce a fare molta luce, il potere sperimentalmente confermare, ancora una volta, le osservazioni dell'uno o dell'altro osservatore, potrebbe avvicinarci sempre più ad una probabile soluzione di fatti non ancora ben del tutto stabiliti, volli riprendere tali studi sperimentali, curando di dare ad essi uno sviluppo largo per quanto mi è stato possibile. Certamente le prove sperimentali concorrono molto ad avviarci alla giusta interpretazione di tutto ciò che riguarda la struttura e le modalità di vita. nonchè la etiologia e la genesi dei corpi mobili articolari.

Premetto che io intendo occuparmi solo di quei corpi che hanno struttura cartilaginea, ossea od osteocartilaginea, e fra questi specialmente di quelli di origine traumatica, i quali possiamo sottopore al controllo sperimentale, a differenza di quelli di origine patologica, che ci è, non difficile, ma impossibile di produrre sperimentalmente.

Credo inoltre opportuno, prima che esponga le mie ricerche sperimentali, di fare un breve cenno storico e di riferire succintamente le conoscenze che, fino ad oggi, si hanno sui corpi mobili articolari; così sarà più agevole apprezzare quali osservazioni sieno maggiormente confermate dalle mie esperienze e meritino perciò di essere prese in considerazione, per sottoporle a un diligente esame.

Come in tutti gli altri, anche in questo studio possiamo distinguere due periodi: uno raccoglitore di note ed uno generalizzatore; senonchè il primo procedette sempre a rilento ed a sbalzi, e ciò sia perchè i corpi articolari sono rari a riscontrarsi, sia perchè ad essi forse non fu data, specialmente nei primi tempi, grande importanza e non si credette perciò utile fare delle attente ricerche, le quali d'altronde non avrebbero potuto riuscire molto vantaggiose, mancando allora, o non cercandosi, l'aiuto del microscopio, senza il quale non erano certamente risolvibili molte questioni concernenti la natura, lo sviluppo, la patogenesi ed il destino ultimo dei corpi articolari. Essendo difettoso il primo periodo, che doveva preparare il lavoro al secondo, in quest'ultimo non doveva essere facile

il generalizzare, ciò per le incomplete conoscenze che si avevano; infatti BAUMERS già nel 1848 fu costretto ad affermare che non si sapeva nulla di certo sulla struttura dei corpi articolari per « colpa degli autori, che non hanno date osservazioni accurate. »

Possiamo considerare che il secondo periodo sia cominciato in tempi molto moderni, dopochè la perfezionata tecnica microscopica ci ha potuto fare un po' di luce più chiara, cosicchè non siamo che al principio di tale periodo, che ci si presenta ricco di controversie.

BREVE SUNTO STORICO.

La letteratura ci rammenta come iniziatore del primo dei due periodi, di cui io ho fatto cenno, AMBROGIO PARÈ, ed è a lui che rimonta la prima osservazione di un corpo di origine endoarticolare. Egli nel 1558, aperto un « ascesso acquoso » del ginocchio di un sarto, trovò un corpo libero, che nella descrizione che ne fa chiama pietra e descrive questa « della grossezza di una mandorla, molto bianca, dura e levigata. »

Dopo più di un secolo PECHLIN, chirurgo svedese, osservò un corpo libero, estratto, da un altro chirurgo, dal ginocchio di un giovane che due anni prima, nel difendersi da un cane, avendo fatto un brusco movimento di rotazione del corpo, cadde a terra e dopo otto settimane avvertì dentro all'articolazione di un ginocchio un corpo mobile, che gli cagionava sensibilissimi disturbi funzionali. PECHLIN pubblicò il caso e definì cartilagineo quel corpo articolare, aggiungendo che, lasciato disseccare, oltre a ridursi di volume « passava a sostanza ossea opaca, rimanendo cartilagineo solamente il bordo. » La pubblicazione di PECHLIN, avuto riguardo all'epoca in cui fu fatta, si può considerare molto interessante, perchè in essa si rilevano due fatti di somma importanza: 1° si ammette la possibilità di formazione di corpi endoarticolari per azione traumatica; 2° si stabilisce la natura osteocartilaginea di tali corpi.

In seguito ALESSANDRO MONRO, esaminando l'articolazione del ginocchio di una donna impiccata, vi trovò un « osso » della grossezza e della forma di una piccola fava e attaccato ad un legamento; le cartilagini articolari presentavano una perdita di sostanza « della medesima figura che quella dell'osso suddetto. » Ciò aveva osservato nel 1726 e dieci anni dopo, nel 1736, pubblicava una sua osservazione in proposito col titolo: « Osservazione sopra una porzione della cartilagine del ginocchio separata ed ossificata. » Questo del MONRO è il primo caso che si conosca di corpo articolare aderente e peduncolato. È bene notare inoltre ch'egli, come appare dal titolo della sua pubblicazione, ammetteva possi-

bile l'origine di un corpo articolare per il distacco di qualche pezzo di cartilagine, opinione questa che doveva trovare seguaci negli osservatori che vennero dopo.

SIMPSON, alla stessa epoca, riferì di un corpo libero che aveva estratto dal ginocchio di un uomo e che da principio gli sembrò « affatto cartilaginoso, pulitissimo e rotondo, » ma che avendolo fatto disseccare, come già aveva fatto nel suo caso PECHLIN, osservò, al pari di quest'ultimo, che si fece più piccolo e che « era un osso coperto di cartilagine. »

D'allora in poi questa speciale affezione articolare fu oggetto di studio per molti chirurgi ed anatomopatologi, che descrissero numerosi casi, tentando qualcuno di dare anche una spiegazione accettabile sul modo di originarsi di tale infermità: ne descrissero HALLER, MORGAGNI, BROMFIELD, MIDDLETON, GOSCH, BAUMERS, SOLLY, BERAUD, MORING, GOUBAUX, ABERNETHY, DESAULT, SABATIER, THEDEN, BOYER, ROBERT, MALGAIGNE, COOPER, VELPEAU, CRUWEILLHIER, SIMON, VIDAL, HUNTER, ROKINTASKI, GRITTI, AMABILE e tanti altri. Dei particolari delle osservazioni di tutti questi autori taccio, perchè non avrebbero per noi grande interesse, se si eccettui l'importanza storica; credo invece piuttosto utile venire a stabilire, in poche parole, la diversa etiologia dei corpi articolari, fino ad oggi ammessa, poi passare subito a quelle osservazioni che con lo studio che mi sono proposto di fare abbiano più diretta relazione, a quelle cioè che, corredate di preziose ricerche sperimentali ed istologiche, oltre ad avere importanza storica, potranno riuscire per noi assai interessanti.

PARÈ per primo, riguardo al modo di originarsi dei corpi articolari, emise l'ipotesi che essi, analogamente ai calcoli vescicali, fossero dovuti a precipitazione di sali calcari, egli infatti chiamò pietra il corpo articolare da lui osservato; a tale ipotesi si accostarono più tardi JOBERT e il KÖLLIKER.

HUNTER e VELPEAU ammisero invece trattarsi di grumi sanguigni organizzatisi in cartilagini.

Altri poi opinarono trattarsi di distacchi di tessuti normali delle articolazioni in seguito a trauma, distacchi cioè di frammenti di menischi intraarticolari (BRODHUST), di cartilagine (MONRO, RICHET e BRESCHET), di tessuto osseo-cartilagineo (AMABILE, BARTH ed altri).

Alcuni finalmente pensarono che i corpi articolari potessero anche avere origine da vegetazioni iperplastiche o neoplastiche della cartilagine (BERAUD, LUSCHKA, VOLKMANN); del periostio del colletto osseo (BRODIE), del connettivo sottosinoviale trasformatosi in osteofiti (LAËNNEC), della sinoviale (MORGAGNI, ROKITANSKY, FOCK).

KÖNIG finalmente ammise una nuova genesi, lo scollamento cioè ed il distacco di pezzi di cartilagini epifisarie dall'osso per un processo di osteocondrite dissecante di oscura etiologia.

Le prime due teorie, da me esposte, sono oggi completamente rigettate; per le altre, ad eccezione della traumatica, a cui quasi da tutti si attribuisce grande importanza, le discussioni non sono ancora terminate: se mancano per alcune di esse prove abbastanza dimostrative per farle ammettere come certe, mancano altresì prove sicure per farle negare come possibili.

VOLKMANN, sintetizzando, semplificò molto tutti questi modi di originarsi dei corpi mobili articolori e stabilì una classificazione colla quale ammise due soli gruppi di corpi articolari; quelli formatisi in articolazioni sane e quelli formatisi in articolazioni ammalate. Nell'un gruppo e nell'altro devesi poi prendere in molta considerazione il trauma; nel primo gruppo come capace a distaccare frammenti dei tessuti normali delle articolazioni (cartilagine, osso, villo articolare, ecc.), nel secondo caso come capace a distaccare le neoformazioni endoarticolari patologiche, che possono originarsi dai diversi tessuti articolari.

Noi, in aspettativa di altra migliore, possiamo per ora contentarci della classificazione di VOLKMANN, perchè semplice e quasi in perfetta armonia colle conoscenze cliniche attuali.

Riguardo alla formazione dei corpi articolari di origine patologica hanno specialmente grande importanza l'artrite deformante (VIRCHOW, AMABILE, ecc.) e sembra anche l'artrite dissecante, studiata da KÖNIG.

Altri processi morbosi di tessuti componenti le articolazioni possono essere la causa per la quale si formano tali corpi. Voglio inoltre far notare che anche l'acromegalia può dare origine a corpi articolari. ROUSVELL PARK infatti narra che, in una donna acromegalica, aprì una cisti sinoviale erniaria del cavo popliteo e vi trovò cinque corpi solidi, tre grandi come ciliegie, gli altri due più grossi: egli credette poter, con probabilità, connettere la presenza di tali corpi colla malattia fondamentale. Ho voluto riportare qui tale caso narrato dal ROUSVELL PARK perchè mi sembra che altri osservatori non abbiano descritti casi analoghi.

Stabilita sommariamente la genesi dei corpi articolari, mi preme far rilevare che il trauma, come ho già accennato, ha molta parte nella formazione di tali corpi: fatto, questo, incontestabile e da nessuno mai più obiettato: la letteratura è oggi ricca di numerosissimi casi che dimostrano assolutamente vero quanto io affermo. È precisamente di questi corpi endoarticolari traumatici, i quali è possibile sottoporre a controllo sperimentale, ch'io, come ho già dichiarato, mi occuperò specialmente in questo mio lavoro, sorpassando, dopo breve accenno fattone, su quelli di origine patologica, pei quali ultimi rimando alle pubblicazioni di più autorevoli e più o meno recenti osservatori che avendo avuto occasione

di studiare parecchi casi, hanno potuto, aiutati anche dalla loro lunga esperienza scientifica, trarne interessanti conclusioni (KÖNIG, BARTH, ecc.).

A questo punto, prima di riferire le osservazioni di altri sperimentatori, voglio anche brevemente esporre le diverse opinioni sulla questione biologica dei corpi articolari.

COOPER e MECKEL non ammettono che i corpi articolari liberi possano aumentare in volume; ROUSSELL invece aveva osservato possibile tale aumento. RECKLINGAHUSEN e THIELE appoggiano tale possibilità, e anche WIRCHOW non è molto contrario ad accostarsi a quest'ultima opinione. HÜTER, al pari di VIRCHOW, crede che pezzi di cartilagine possano essere nutriti dalla sinovia; dubita invece sul processo di ossificazione della cartilagine quando i corpi endoarticolari siano staccati dal loro punto di origine. PONCET nega nei corpi articolari un processo di proliferazione, ed anche quando i tessuti di essi mostrano segni di resistente vitalità, si tratterebbe di una vita prolungata, ma al tempo stesso di un riassorbimento lento e graduale.

POULET e VAILLARD ammettono che l'imbibizione, modo rudimentale di nutrizione, possa mantenere in vita gli elementi dei corpi osteocartilaginei e dare loro la possibilità di proliferare e di modificarsi, sebbene in limiti ristretti. Il tessuto osseo, nel quale è predominio dei processi regressivi a causa della mancata nutrizione per le vie sanguigne, si può trasformare in cartilagine, le cui cellule sono capaci di proliferare e di accrescersi, ma ciò alle parti periferiche, giacchè in queste parti l'imbibizione apporta maggiore forza vitale.

I corpi mobili così, pur potendo modificare la loro forma e struttura, non possono presentare per la prevalenza dei fatti regressivi, un processo di accrescimento continuo e graduale di essi.

KRAGELUND ammette la possibilità di nutrizione dei corpi mobili per mezzo della sinovia e la formazione in essi di un tessuto accessorio, privo di vasi, a cellule senza membrane e che penetra nell'interno di essi corpi.

REAL sostiene che i corpi mobili possono ingrandirsi e così sostiene TILMANS: questi ammette l'aumento e per precipitazione della sinovia e per accrescimento delle cellule cartilaginee e midollari.

WEICHSELBAUM non crede possibile una vitalità propria dei corpi mobili ed opina che le modificazioni osservate nei corpi mobili articolari si possano ascrivere al periodo in cui tali corpi erano ancora aderenti, per mezzo di peduncoli, al punto di origine.

KÖNIG crede difficile che i corpi articolari ossei s'ingrandiscano, ma gli sembra invece che talora possano essere riassorbiti; soggiunge che non è dimostrato ed è appena credibile che si possa avere un au-

mento in volume, se il trauma non colpisce un individuo che abbia tendenza a proliferazione della cartilagine e delle ossa.

Dato così un rapido sguardo alla parte biologica, veniamo ad esporre, nel più breve modo possibile, le ricerche sperimentali che la letteratura ci registra praticate fino ad oggi.

Hanno fatto esperienze sugli animali HÜTER, GIES, POULET e VAILLARD, HILDEBRAND, BARTH, SCHMITH e DE PAOLI.

HÜTER fece le sue esperienze sui conigli. Mise nel connettivo sottocutaneo ed intermuscolare di questi animali frammenti distaccati dalle superfici articolari; dopo alcuni mesi rintracciò il tessuto cartilagineo distaccato, che si era incapsulato di tessuto connettivo, si mostrava vitale e di aspetto normale, ma non in proliferazione.

GIES fece dei distacchi cartilaginei ed osservò dopo 35 giorni, la più lunga durata di tempo delle sue esperienze, delle modificazioni ch'io così riassumo: degenerazione adiposa e disgregamento delle cellule cartilaginee; trasformazione fibrosa del tessuto fondamentale,

POULET e VAILLARD fecero tre sole osservazioni sperimentali sui cani.

Distaccavano dal capo articolare del radio un frammento osteocartilagineo e lo affondavano nell'articolazione. Alla sezione trovarono che i frammenti distaccati si erano fissati alla sinoviale mediante aderenze molto vascolarizzate. Uno dei tre frammenti fu lasciato nell'articolazione 37 giorni, un altro 45 ed un terzo 123 giorni. All'esame microscopico i pezzi mostravano gli spazi midollari pieni di tessuto fibroso, le trabecole ossee distrutte per trasformazione fibrosa diretta, per corrosione lacunare di HOWSHIP e per corrosione pericorpuscolare; la cartilagine diartrodiale trasformata in tessuto fibroso. Non fu osservata la trasformazione cartilaginea degli elementi del midollo e dell'osso. Le diverse modificazioni non subivano nessuna variazione di grado proporzionale alla durata dell'esperienza.

Da ciò i due autori concludevano che distaccando dalle superfici articolari un frammento, lasciandolo nel cavo articolare, esso può fissarsi alla sinoviale, peduncolarsi ed assumere l'aspetto di un'ossificazione di qualche porzione della sinoviale stessa.

HILDEBRAND volle anch'egli fare delle esperienze sugli animali, dando ad esse maggiore sviluppo di quanto non fecero gli autori finora citati.

Egli voleva risolvere due questioni: 1° se era possibile produrre dei corpi mobili articolari aventi origine da distacchi, dalle superfici articolari, di frammenti cartilaginei od osteocartilaginei; i quali distacchi dovevano avvenire in seguito a traumi, ma non immediatamente, sibbene in secondo tempo, ed a tale scopo egli praticava dei traumi moderati: 2° stabilire le possibili trasformazioni dei corpi articolari.

L'animale da lui scelto fu il capro.

Per risolvere la prima delle due questioni accennate, fece due serie di esperienze. Nella prima serie, resi accessibili i capi articolari, vi determinò con strumenti contundenti delle contusioni più o meno forti.

La durata delle esperienze variò fino ad arrivare dai 6 ai 9 mesi. Dopo tale periodo di tempo, aperte le articolazioni, non vi trovò nulla degno di nota.

In una seconda serie di esperienze, apriva le articolazioni e produceva sui capi articolari fortissime contusioni, tanto da determinarvi delle depressioni e talora delle emorragie. Ma, dopo circa due mesi, quantunque avesse agito con tanta violenza, non riscontrò alcun accenno di distacco delle parti contuse, solo notò in queste una colorazione differente da quella del resto delle superfici articolari, differenza dovuta all' imbibizione del sangue.

È facile rilevare perciò che tali due serie di esperienze riuscirono negative e che non corrisposero affatto allo scopo dell'autore. Ne concluse che la possibilità di produzione di un distacco articolare potrà forse dipendere da altre condizioni predisponenti, che la facilitano, aggiungendo che nell'uomo tali condizioni sono più favorevoli al distacco di quanto non lo siano negli animali.

Per risolvere la seconda questione agiva in questo modo: apriva le articolazioni, distaccava dei frammenti cartilaginei od osteocartilaginei dai capi articolari, li lasciava dentro le articolazioni per un periodo di tempo variabile fino ad arrivare dai 6 agli 8 mesi. A questo modo operò 10 articolazioni producendo 15 corpi articolari, 6 dei quali peduncolati. Il risultato fu il seguente. Dei 15 frammenti distaccati i 6 peduncolati si riassorbirono tutti e così si riassorbirono pure altri 5 liberi; i rimanenti 4, che erano liberi, si fissarono, ciascuno con un sottile peduncolo, alla capsula e rimasero inalterati, ma nessuno di questi ultimi rimase libero. L'esame microscopico si può così riassumere. Ciascun frammento era avviluppato da una sottile membrana connettivale, vascolarizzata, e più spessa nel peduncolo, a mezzo del quale era in connessione con la sinoviale. La membrana involgente, attraversando con sottili tralci connettivali la sostanza cartilaginea, si portava alle trabecole della sostanza ossea e serviva di sostegno ai vasi; lo strato cartilagineo, nel bordo limitante con l'osso, mostrava nella sostanza fondamentale delle impregnazioni calcaree e le cellule cartilaginee apparivano numerose ed ingrandite. Nelle trabecole ossee, in alcuni punti, si osservavano osteoblasti ben formati, in altri delle lacune e vacuoli più o meno numerosi e con cellule giganti polinucleate. I nuclei ossei ben colorati si mostravano vitali.

L'autore, con tali risultati, si crede autorizzato a concludere che i corpi

liberi si riassorbono e che restano inalterati quando, circondati da sottile membrana organizzata, vi arrivino in questa e nell'interno del corpo articolare dei vasi provenienti dalla sinoviale, con la quale il corpo stesso si trova in connessione.

Stando alle conclusioni dell'autore, mi permetto di fare osservare, qualora io non abbia compreso male, che mi sembra che egli non abbia fatto dall'interpretazione istologica dei pezzi da lui esaminati deduzioni del tutto esatte. Egli infatti afferma che un frammento distaccato da un corpo articolare, se si circonda di una sottile membrana organizzata, alla quale pervengono vasi dalla sinoviale, a cui quello si trova unito mediante un peduncolo, i quali vasi penetrino nel frammento stesso, questo non si altera; ma ha notato che, esaminando al microscopio i 4 corpi articolari ottenuti sperimentalmente e di cui io ho fatto parola, si osservavano delle lacune e dei vacuoli variabili di numero, dove potevansi vedere cellule giganti polinucleate. Ora, si sa dalla istologia patologica che la presenza in un tessuto osseo di lacune o vacuoli contenenti cellule giganti significa che in quel punto è avvenuto, o per lo meno si è iniziato un processo di riassorbimento. Da ciò appare chiaro, se le mie conoscenze non fanno difetto, che HILDEBRAND non poteva affermare in modo così assoluto che un frammento distaccato, essendo nelle condizioni da lui descritte, possa restare o considerarsi inalterato.

Il BARTH, nel XXV Congresso della Società tedesca di chirurgia, negò che l'artrite dissecante, ammessa dal KÖNIG come causa di corpi endoarticolari, corrisponda alla realtà; egli ammise due sole cause: il trauma e l'artrite deformante, tutte le altre opinioni non essendo, secondo lui, che ipotesi. Anch'egli volle fare degli studi accurati sull'argomento e, dopo avere studiato su molto materiale anatomico, intraprese la via sperimentale. Nelle sue esperienze si servì dei cani. Usò il solito metodo operatorio: apertura delle articolazioni e distacco dei frammenti dai capi articolari. Nelle prime settimane osservò che i pezzi avevano più o meno aderito alla sinoviale e che un solo frammento rimase libero, il quale all'esame microscopico mostrò dei fatti pei quali lo stesso BARTH potè stabilire che in un tempo anteriore doveva essere stato aderente. L'autore spiega la scomparsa dei frammenti mobilizzati con l'assorbimento per azione del connettivo involgente, dovuto a proliferazione di tessuto infiammatorio, determinatasi nei punti dove essi frammenti hanno aderito, producendovi uno stimolo.

Esaminando poi i diversi traumi che possono essere creduti come cause di formazione di corpi articolari, ammette che essi possono essere prodotti, in particolar modo nell'articolazione del ginocchio, oltre che da un vero trauma, anche da squilibrati movimenti dell'arto.

Il BARTH dai suoi studi conclude che l'esame microscopico, non trascurando i fatti clinici, è il migliore indice per farci distinguere se un corpo articolare sia traumatico oppure patologico. Se il corpo infatti, egli dice, è traumatico, noi dobbiamo rilevare che lo strato cartilagineo di questo deve mostrar segni di cartilagine normale e di identicità con la cartagine del capo articolare da cui fu staccato: quando poi non si può rilevare identità di struttura tra lo strato cartilagineo del corpo e quello del capo articolare è lecito ammettere un corpo patologico, che, secondo l'autore, il quale non ammette, come ho detto, altre cause all'infuori delle due accennate, sarebbe dato da un processo di artrite deformante. SCHMITH fece anch'egli esperienze sugli animali, e le sue conclusioni sono concordi con quelle del BARTH.

Per ultimo anche il DE PAOLI comunicò nel 1897 alla Società italiana di Chirurgia i risultati dei suoi studi in proposito, studi ch'egli fece su pezzi anatomici, non tralasciando di praticare anche esperienze sugli animali.

Egli fece una serie di 5 esperienze sui cani ed altra serie di 9 sui conigli, ottenendo i seguenti risultati, che io fedelmente riferisco. Non ha potuto produrre veri corpi mobili articolari, nè staccando interamente dei frammenti, nè lasciandoli attaccati per un peduncolo. Una gran parte dei frammenti mobilizzati erano totalmente scomparsi, gli altri si erano fatti aderenti alla sinoviale ed erano stati avviluppati da neoformazioni iperplastiche di questa. I frammenti che aderivano alla sinoviale, almeno nei primi mesi, mantenevano i loro elementi vitali.

La cartilagine talora si presentava normale, ma in qualche caso era in degenerazione e in trasformazione fibrosa. Il midollo mostrava alcuni suoi elementi pallidi e raggrinzati ed i vasi sanguigni obliterati con i loro endotelii poco visibili o scomparsi. Il tessuto osseo mostrava le sue trabecole periferiche aventi corpuscoli vuoti e scolorati, le centrali con corpuscoli pieni e cellule ossee vitali. Spiega la vitalità coi succhi nutritizi diffusi dalla cartilagine e dalla membrana avviluppante. L'autore inoltre opina che non è verosimile che frammenti staccatisi immediatamente da capi articolari con trauma e divenuti liberi subiscano modificazioni analoghe a quelle che ha visto compiersi in corpi mobili da artrite deformante. Ciò egli cerca di spiegare ammettendo negli osteofiti la conservazione di una attività nutritiva esagerata, una facoltà di proliferare superiore alla normale, che permettono loro di mantenersi in vita non solo, ma di accrescersi, almeno per qualche tempo, anche se sottratti all'influenza della circolazione.

Tali sono le ricerche sperimentali a noi note.

MIE RICERCHE SPERIMENTALI.

Incoraggiato, come già accennai, dal mio illustre maestro prof. DURANTE, ho voluto fare una serie di esperienze sugli animali e mi sono proposto di risolvere i seguenti quesiti:

1. Se i corpi articolari traumatici prodotti sperimentalmente possano aumentare di volume;

2. Qual'è il loro ultimo destino;

3. Quali sono le trasformazioni che avvengono nei vari tessuti componenti essi corpi;

4. Se dalle ricerche sperimentali è possibile dedurre delle particolarità che possano giovarci nello studio di quei corpi originatisi in articolazioni ammalate.

Le mie esperienze furono fatte su 15 cani e le articolazioni operate furono le femoro-tibiali ed in numero di 21. Espongo qui il metodo sperimentale da me adoperato ed alcuni particolari che si ebbero, quasi costantemente, in tutte le esperienze, per evitare così, nell'espósizione ordinata che farò di queste, ripetizioni affatto inutili.

Fatta la narcosi morfinocloroformica dell'animale, si radevano i peli, si lavava la cute prima con acqua e sapone e poi con etere, indi si disinfettava il campo operatorio con soluzione di sublimato all'1 per mille. Incise le parti molli longitudinalmente lungo il margine interno del tendine rotuleo, si penetrava nell'articolazione. Si fletteva l'arto, per rendere più accessibili i capi articolari, poscia, per mezzo di uno scalpello o di una sgorbia, si distaccavano, da quelli, frammenti cartilaginei od osteocartilaginei, che si rendevano totalmente liberi o si lasciavano peduncolati. Fatta l'emostasi, si riuniva per prima intenzione: si applicava sulla ferita una miscela di cloroformio e di collodio, si avvolgeva l'articolazione in garza sterilizzata, poi in fitto strato di ovatta, ed infine si faceva una fasciatura amidata.

Il metodo operativo descritto si praticò nelle prime 6 esperienze: dalla 7ª fino alla 14ª all'incisione longitudinale delle parti molli si sostituì l'incisione a lembo anteriore, e ciò per meglio aggredire i capi articolari; ma, avendo più tardi dovuto constatare che tale seconda maniera di incisione riusciva molto aggressiva e che produceva con facilità ispessimenti sinoviali, dalla esperienza 15ª in poi si ritornò a far uso del primo metodo ad incisione longitudinale e lungo il margine interno del tendine rotuleo.

Nelle ultime 5 esperienze, volendo far migrare i frammenti distaccati il meno possibile, si faceva passare a mezzo di un ago un fil di seta

attraverso lo spessore di alcuni frammenti e si fissavano alla capsula articolare.

Nelle esperienze VII, IX, XI, XII, si lasciò del sangue stravasato dentro le articolazioni, per vedere se fosse possibile, secondo la teoria di HUNTER, la sua organizzazione; ma dichiaro, fin d'ora, che di ciò non si ebbe il più piccolo accenno e che il sangue si riassorbì sempre: ciò facevo, non già perchè credevo possibile tale trasformazione, bensì per potere, ancora una volta, dimostrare sperimentalmente non rispondente alla realtà la teoria da quell'autore ammessa.

Nelle esperienze XV e XVI volli provare se, ungendo di vaselina i frammenti, prima di affondarli nell'articolazione, avessi potuto, qualora riusciva ad evitarla in primo tempo, evitare per sempre l'adesione loro ai tessuti articolari, ma pur troppo il risultato a tale riguardo fu negativo.

Tutti i cani operati presentavano evidentissimi disturbi funzionali. Per alcuni giorni, dopo l'atto operativo, gli animali tenevano l'arto operato in forte flessione e talora, a seconda della più o meno gravità di esso atto operativo, la funzione era abolita; ma più tardi si ripristinava in parte, pur restando una marcata claudicazione. In qualche raro caso, dove l'attacco operativo fu relativamente leggiero, si ebbe scomparsa totale dei disturbi funzionali.

I punti lesi delle superfici articolari si presentavano depressi, talora di aspetto opalino ed era facile rilevare, quasi in tutti i casi, che vi si erano iniziati o completati i noti processi di riparazione.

Passo ora all'esposizione delle mie ricerche sperimentali, mantenendo l'ordine con cui furono fatte.

ESPERIENZA I. — **Cagna di età piuttosto avanzata. Narcosi morfinocloroformica. Tricotomia. Lavamento e disinfezione. Incisione longitudinale delle parti molli lungo il margine interno del legamento rotuleo. Apertura dell'articolazione femoro-tibiale di destra. Si distacca con uno scalpello dalla superficie articolare del femore un frammento osteocartilagineo lungo circa 1 cm. e largo da 4 a 5 mm. e che si affonda nel cavo articolare. Riunione per prima intenzione. Applicazione sulla ferita di una miscela di iodoformio e collodio. Fasciatura col metodo già descritto. In proseguo di tempo nessuna complicazione infiammatoria apparente. Dopo 15 giorni si riapre l'articolazione e si osserva la capsula alquanto ispessita; il frammento osteo-cartilagineo sito nella porzione anteriore dell'articolazione, coinvolto da tessuto connettivo, impigliato tra le cartilagini semilunari ed aderente alla capsula. Il corpo ad un esame macroscopico sembrava alquanto ridotto.**

ESPERIENZA II. — **Cagna di media età. Colla tecnica operativa esposta, si distacca un frammento osteo-cartilagineo dalla superficie articolare del femore destro da 7 a 8 mm., largo 4 mm. circa. Dopo 47 giorni riaperta l'articolazione si osserva il frammento innicchiato nel recesso superiore della sinoviale, ad essa aderente ed incapsulato. Ad un esame macroscopico fa sospettare di essersi ridotto.**

ESPERIENZA III. — **Cagna di media età. Nel modo già esposto si pratica il distacco di tre frammenti dal capo articolare di destra: uno osteocartilagineo col suo maggior dia-**

metro di 6 mm. circa e due cartilaginei di circa 3 mm. Dopo 146 giorni, aperta l'articolazione, si riesce a trovare due soli dei frammenti staccati, che si vedono bene incapsulati ed aderenti alla sinoviale.

Esperienza IV. — Grosso cane da guardia. Si distacca dal capo articolare del femore destro, nel modo già conosciuto, un frammento osteocartilagineo, che si lascia aderente per un piccolo peduncolo alla superficie articolare. Trascorsi 151 giorni si rintraccia il frammento, che si era incapsulato: era aderente alla sinoviale e stava al davanti dell'articolazione tra le due cartilagini semilunari.

Esperienza V. — Alla cagna già operata nell'esperienza II si distacca dal femore sinistro un frammento osteocartilagineo, dalla tibia un altro frammento più piccolo, che si lascia aderente alla superficie articolare con un piccolo peduncolo. Dopo 30 giorni si è trovato tra il grasso sottocapsulare ed aderente alla capsula il corpo libero mobilizzato; si vede poi che il frammento più piccolo e peduncolato si era in parte saldato alla metà destra della superficie articolare della tibia, da cui ne era stato fatto il distacco.

Esperienza VI. — Alla cagna operata nell'esperienza III si pratica il distacco dal femore sinistro di due frammenti osteocartilaginei, di cui uno si lascia peduncolato. Trascorso un periodo di tempo di 92 giorni è possibile rintracciare un solo frammento, quello che si è lasciato peduncolato, il quale si era reso aderentissimo alla superficie di sezione, da cui era stato distaccato, anzi si era a quella quasi completamente saldato. La capsula si presentava molto ispessita: i punti lesi dallo scalpello e altri punti delle superfici articolari si mostravano rivestiti da tessuto di granulazioni: ciò ci ha fatto pensare ad un processo suppurativo endoarticolare.

Esperienza VII. — Con questa s'incomincia una serie di osservazioni sperimentali nelle quali l'atto operativo ha subito una variante. Volendosi più facilmente aggredire i capi articolari, alla incisione longitudinale lungo il lato interno del tendine rotuleo si è sostituita l'incisione a lembo anteriore. Al cane già operato nell'esperienza IV, praticando l'atto operativo in quest'ultimo modo accennato, si distaccano dal femore sinistro tre piccoli frammenti cartilaginei, lasciandone due peduncolati. Si distaccano inoltre altri due frammenti osteocartilaginei, uno dei quali si lascia aderente con un sottile peduncolo alla superficie articolare. Si lascia nel cavo articolare una discreta quantità di sangue, per studiarne le metamorfosi successive. Dopo 85 giorni, riaperta l'articolazione, si rintracciò uno solo di tutti i frammenti mobilizzati che si presentava aderente alla capsula, anzi in essa imbrigliato. Non si è trovata traccia del sangue lasciato nel cavo articolare. La sinoviale alquanto ispessita.

Esperienza VIII. — Grosso e giovane cane da guardia. Collo stesso processo operativo usato nell'esperienza VII, si pratica nell'articolazione femoro-tibiale destra il distacco di due frammenti, uno cartilagineo dal femore e l'altro osteocartilagineo dalla tibia. Al 78° giorno si ritrova solamente il frammento osteocartilagineo incapsulato, aderentissimo alla sinoviale e alla superficie articolare della tibia. Si notano segni di un processo infiammatorio spento.

Esperienza IX. — Alla stessa cagna dell'esperienza I si staccano nell'articolazione femoro-tibiale di sinistra, dal femore 5 piccoli frammenti cartilaginei, di cui due si lasciano attaccati ciascuno per un sottile peduncolo; dalla tibia un altro frammento osteocartilagineo, che si lascia attaccato con un peduncolo. Per studiare le trasformazioni ulteriori, si lascia nell'articolazione discreta quantità di sangue. Al 78° giorno non si trova alcuno dei frammenti staccati, nè tracce del sangue lasciato nel cavo articolare. La sinoviale è ispessita.

Esperienza X. — Non credo utile riportare i particolari di tale esperienza, perchè si trattava di un cane molto emaciato, nel quale avvenne un vasto processo suppurativo. Non

potendo perciò tale esperienza avere valore alcuno pel nostro studio, tralascio, come ho detto, di descriverne i particolari.

Esperienza XI. — Cane di media età. Si distaccano dal femore destro tre frammenti, di cui due osteocartilaginei che si lasciano attaccati ciascuno per un peduncolo. Nel chiudere il cavo articolare si lascia dentro una certa quantità di sangue. Al 30° giorno si trova uno solo dei tre frammenti mobilizzati, contenuto nello spessore della sinoviale, che è alquanto ispessita. Non si riscontra traccia del sangue stravasato lasciato nel cavo articolare.

Esperienza XII. — Allo stesso cane dell'esperienza VIII si distaccano nell'articolazione femoro-tibiale sinistra tre frammenti osteocartilaginei dalla superficie articolare del femore, due si lasciano liberi ed uno peduncolato. Si chiude l'articolazione, lasciandovi dentro discreta quantità di sangue. Dopo 40 giorni si trova un solo corpo mobilizzato, inviluppato da connettivo, in connessione con la sinoviale per mezzo di scarse aderenze, posto lateralmente al margine esterno del tendine rotuleo, avente un peduncolo, per mezzo del quale aderisce alla scalanatura interna condiloidea del femore. Non si notano traccie del sangue lasciato nell'articolazione.

Esperienza XIII. — Cane da guardia di media età. Si mobilizzano dal capo articolare del femore destro tre frammenti; uno osteocartilagineo che si rende totalmente libero, gli altri due, uno osteocartilagineo l'altro cartilagineo, si lasciano aderenti ciascuno per mezzo di un sottile peduncolo. Si fa inoltre su un condilo una forte contusione. Al 24° giorno è possibile rintracciare solo un piccolissimo frammento imbrigliato tra il tessuto della sinoviale, da cui esce fuori solo per una piccola punta alquanto acuminata, per la quale ci fu facile rilevarlo, scorrendo con le dita sopra la sinoviale. Questa si presenta ispessita. Nel punto dove fu fatta la contusione, la superficie cartilaginea si presenta opacata e più scura della circostante, ma non vi si riscontra nessuna alterazione degna di nota.

Esperienza XIV. — Anche per questa esperienza non credo utile riferire i particolari per le stesse ragioni esposte nell'esperienza X.

Esperienza XV. — A cominciare da questa esperienza si riprende, come ho già fatto notare, il primo metodo operativo ad incisione longitudinale lungo il margine interno del tendine rotuleo.

Giovane bracco. Distaccati due frammenti dal capo articolare del femore destro unti di vaselina, si affondano nell'articolazione.

Dopo 12 giorni si ritrovano i frammenti aderenti alla sinoviale ed avviluppati da un tessuto connettivo.

Esperienza XVI. — Giovane e piccola cagna. Si procede come nell'esperienza precedente; si fa cioè il distacco di due frammenti, uno cartilagineo e l'altro cartilagineo con poco tessuto osseo: si affondano nell'articolazione unti di vaselina. Al 35° giorno si trova uno solo dei due frammenti mobilizzati aderente ad un legamento crociato ed alla scanalatura intercondiloidea del femore.

Esperienza XVII. — Cane piccolo di media età. Tre distacchi di piccoli frammenti dal femore destro; due si lasciano nel cavo articolare completamente liberi, uno dopo aver fatto attraversare, per mezzo di un ago, il suo spessore con un filo di seta, si fissa alla porzione anteriore della capsula articolare. Al 14° giorno si trovano i tre frammenti avviluppati da connettivo ed aderenti alla parte anteriore della capsula articolare, la quale in qualche punto mostra i segni di una infiltrazione sanguigna.

Esperienza XVIII. — Giovane cane da guardia. Sono staccati tre frammenti cartilaginei e assai piccoli dalla superficie articolare del femore destro e che, al solito, si fissano con fili di seta alla porzione anteriore della capsula. Al 26° giorno non è possibile trovarli.

Le superfici articolari si mostrano in parte coperte di tessuto di granulazioni, la capsula è ispessita; ciò fa sospettare un processo infiammatorio endoarticolare.

ESPERIENZA XIX. — Cane piccolo e giovane. Distacchi di due frammenti cartilaginei e con pochissimo tessuto osseo; uno si fissa col solito metodo, alla capsula. Al 26° giorno si ritrovano i frammenti aderenti alla capsula articolare.

ESPERIENZA XX. — Cane piccolo e crociato. Distacco dal femore destro di due frammenti osteocartilaginei: uno si lascia peduncolato, l'altro si fissa con fil di seta alla capsula articolare. Al 30° giorno i pezzi mobilizzati si trovano, al solito, aderenti alla capsula o circondati da tessuto connettivo.

ESPERIENZA XXI. — Piccolo cane crociato. Distacco nell'articolazione femoro-tibiale di tre frammenti cartilaginei con poco tessuto osseo: due si lasciano liberi, uno si fissa con fil di seta alla capsula. Dopo 12 giorni si trovano i frammenti aderenti alla capsula ed imbrgliati nel tessuto capsulare.

Riepilogando, delle 21 esperienze fatte, due (X e XIV) sono fallite; infatti non potevasi da esse, per vasti processi suppurativi, ricavare risultati, che avrebbero potuto avere valore alcuno pel nostro studio; in altre due (VI e VIII) sarà certamente avvenuto un processo di suppurazione, pur tuttavia ho voluto riferire i particolari, perchè il processo suppurativo non era stato tanto avanzato come nelle altre due esperienze e perciò potevasi utilizzare qualche particolarità. In nessuna esperienza si ebbe un vero corpo libero. Nelle articolazioni dove si lasciava del sangue, per vedere se avvenisse la sua organizzazione, ammessa dall'HUNTER, non si constatò vera tale ipotesi, almeno nelle mie esperienze. In quell'articolazione poi (Esper. XIII) in cui avevo fatto una forte contusione per vedere se poteva avvenire un distacco in secondo tempo, non ho, al riguardo, osservato alcun fatto anormale, come già era avvenuto all'HILDEBRAND nelle sue ricerche sperimentali.

I corpi articolari da me prodotti artificialmente furono 46; di questi 24 furono riassorbiti, gli altri, con data variabile da 12 fino a 151 giorni, furono trovati macroscopicamente nel modo descritto nelle mie esperienze, microscopicamente si vedrà qui appresso.

ESAME ISTOLOGICO.

Riporto ora i risultati dell'esame istologico da me fatto sui corpi articolari prodotti sperimentalmente e che non si sono totalmente assorbiti; inoltre darò all'esposizione di tali risultati un ordine graduale, cominciando dall'esame di quei pezzi esaminati dopo pochi giorni per passare poi allo studio di quelli di un numero maggiore di giorni.

Esaminando delle sezioni di due pezzi mobilizzati ed affondati nella articolazione (Esper. XV) macroscopicamente si vede già come i fram-

menti scissi erano stati incapsulati ed erano nascosti da vegetazioni della sinoviale, a cui aderivano tenacemente. Microscopicamente si vede che il frammento osseo è da tutti i suoi lati cinto da tessuto connettivo. La escissione ha interessato tutto lo spessore della cartilagine epifisaria e profondamente alcune trabecole di osso. L'aderenza è accaduta in modo che le parti più profonde del brano escisso hanno aderito alla faccia interna della sinovia; le vegetazioni di questa hanno poi coperto il margine libero della cartilagine che guardava verso la cavità articolare in modo che noi dobbiamo considerare:

1. le accennate vegetazioni sinoviali;
2. lo stato delle cartilagini;
3. quello delle trabecole ossee.

In quanto alle vegetazioni sinoviali, si vede che esse sono costituite da tessuto connettivo giovane, ricco di nuclei, che si tingono assai bene coll'ematossilina (Bömer) e ricco ancora di vasi sanguigni, ben costituiti, che nelle sezioni appaiono sia in sezioni trasverse che in sezioni longitudinali. Tale connettivo, specialmente nella faccia interna, quella cioè che poggia direttamente sul tessuto aereolare grasso sottocapsulare, spicca dei ramoscelli sanguigni, i quali vengono così a trovarsi a contatto, per il loro decorrere perpendicolarmente al frammento, in alto col margine libero della cartilagine, in basso con quelle trabecole ossee che furono distaccate insieme alla cartilagine medesima e che ne costituiscono gli strati più profondi.

Passando ora alla cartilagine la prima nota che colpisce è che tutto il margine libero e che faceva parte, prima del distacco, delle superfici articolari presenta cellule in istato di vitalità solo nella parte inferiore del frammento ed in corrispondenza delle trabecole ossee distaccate col frammento stesso: le cellule di cartilagine sono bene appariscenti, i loro nuclei ben colorati dall'ematossilina, e, ciò che più monta, in attivissima proliferazione. Regolando col diaframma ad iride la luce, si percepiscono anche meglio tutti i particolari istologici. È un fatto che la proliferazione della cartilagine si avvera solo nel tratto medio della sua faccia inferiore, quella cioè cui aderiscono le trabecole ossee con essa distaccate; tutto il rimanente del margine libero è invece perfettamente necrotico. Esaminando il margine libero della cartilagine e che dicemmo avere elementi necrotici, si vede il connettivo, che vi aderisce, gettare delle anse vasali qua e là ed alla sua superficie, in modo che la sostanza fondamentale della medesima viene disorganizzata e corrosa, di guisa che il connettivo va a sostituirsi al tessuto organico. Sotto l'azione distruttiva delle vegetazioni della sinoviale, la sostanza fondamentale mostrasi come fibrificata e gli elementi cellulari non sono più in questo punto dimostrabili.

I vari gradi di scomparsa delle cellule cartilaginee possono seguirsi assai bene sul medesimo preparato.

Sul punto di contatto delle vegetazioni sinoviali col margine cartilagineo la sostanza fondamentale si fa più rada e gli elementi cellulari, perdute le loro capsule rifrangenti, diventano allungati, appiattiti e possono seguirsi fino alla loro totale scomparsa. Ora io penso che il processo può intendersi in questo modo: le vegetazioni sinoviali producono in primo luogo una lenta atrofia da compressione sulla cartilagine; alterato l'elemento cellulare sulla sostanza intercellulare, questa viene ad alterarsi per tutto quel tratto ch'è nel dominio della cellula morta (fibrificazione della sostanza intercellulare, maggior ravvicinamento degli elementi cellulari alterati). Su questo tessuto così alterato fanno buona presa le anse vasali, che corrodono più facilmente il tessuto morto per sostituirvisi in modo che la distruzione della cartilagine accade per un doppio processo: di atrofia da compressione prima, di corrosione del tessuto morto in secondo tempo. È vero che sul tessuto vivo ed in proliferazione le anse vasali del connettivo sinoviale non sono dimostrabili, mentre il tessuto intercellulare non è assorbito, se prima le cellule di cartilagine, dopo aver perduta la loro capsula, dopo essersi appiattite ed allungate, dopo aver perduto il loro nucleo, non siano scomparse. Rivolgendo ora la nostra attenzione sul margine superiore della cartilagine distaccata, notammo già che erano in proliferazione attivissima tutte quelle cellule cartilaginee, le quali poggiavano direttamente sulle trabecole ossee distaccate col frammento mobilizzato.

La proliferazione della cartilagine, senza che io ripeta i noti particolari istologici, accade per una serie di moltiplicazioni cellulari, le quali conducono ad una seriazione della cartilagine: le cellule ben conformate, con belle capsule rifrangenti, con nuclei ben colorati, si dispongono a colonne, separate fra loro da ricca sostanza intercellulare. Le fasi di moltiplicazione possono dimostrarsi bene. Alcune capsule contengono infatti due o tre e perfino quattro nuclei, in molti casi si accentua la segmentazione della capsula ed in altri casi le cellule madri, sebbene staccate, sono ancora contenute in unica capsula. È possibile osservare delle nette figure cariocinetiche di diastro e placche equatoriali. Ora un fatto notevole, che mi pare confermi quanto dissi già rispetto alla pressione che viene a subire il bordo libero della cartilagine, è per me quello di trovare nel margine inferiore del corpo mobilizzato, quello cioè che poggia sulla faccia della sinoviale, e precisamente sui lati della zona in proliferazione, due tratti che, quantunque aventi le cellule con segni di attiva proliferazione ed in colonne seriate, mostrano i loro nuclei non più vitali, ma in via di disfacimento.

Per meglio intenderci, il margine inferiore del corpo traumatico è rappresentato da una linea nella parte media della quale aderiscono delle trabecole ossee, le parti laterali di questa linea essendone sprovviste; questo margine inferiore cioè viene a trovarsi per i suoi tratti estremi direttamente a contatto colla sinoviale medesima coll'intermezzo delle trabecole ossee, che gli sono saldamente aderenti. Il trovare la cartilagine seriata atrofica sui tratti estremi del margine inferiore, dimostra che questi tratti a contatto colla sinoviale hanno tutti proliferato in primo tempo; in secondo tempo, quelle zone che, non riparate dall'osso, il quale non ne permetteva l'immediato contatto col tessuto di granulazioni sinoviali, vennero attorniate da questo, subirono, come il margine libero della cartilagine, un processo di degenerazione.

Che vi sia stato un processo di proliferazione anche sui tratti estremi del margine inferiore non vi è dubbio, perchè, sebbene gli elementi cellulari siano scomparsi in gran parte ed i rimanenti non prendano più colore, restano tuttavia le capsule cartilaginee disposte a colonne seriate e di cui alcune in divisione, quali soltanto si scorgono nella moltiplicazione del tessuto cartilagineo. L'assorbimento di questi tratti, in cui il tessuto in proliferazione è atrofico, accade colle stesse modalità descritte nella distruzione del margine libero del corpo mobilizzato. Ora, esaminando le trabecole ossee che si trovano fra il tratto di cartilagine in proliferazione attiva da un lato e le vegetazioni sinoviali dall'altro, si rileva che il tessuto osseo, inerte e necrotico, è nei limiti inferiori attaccato validamente dal tessuto di granulazioni. In alto le capsule della cartilagine seriata oltrepassano i limiti tra cartilagine ed osso, compaiono disposte a colonne nel margine superiore delle trabecole ossee medesime e sono bene visibili sul tessuto osseo, che non si colora più, e di cui i corpuscoli ossei sono perfettamente vuoti di elementi cellulari. Inferiormente il tessuto di granulazioni, e sempre pel doppio processo di atrofia da un lato e di proliferazione vasale dall'altro, attacca la sostanza organica, sia corrodendola secondo il noto processo di riassorbimento lacunare, sia diminuendone la validità collo spiccare in esso dei granuli vasali che lo percorrono in tutti i sensi scavandolo: alcuno di questi rami può seguirsi in alto fino alle cellule di cartilagine seriata, ma senza che vi penetri. Considerando ora da un punto sintetico tutto il processo mi pare che possa già stabilirsi quanto segue.

Il corpo distaccato aderisce alla sinoviale. Ora, la parte cartilaginea che poggia direttamente su questa membrana, traendo da questa gli elementi nutritizi che le occorrono, ciò che gli autori quasi concordemente affermano, incomincia a proliferare attivamente, ma questa proliferazione, la quale rappresenta un tentativo di reazione del tessuto cartaligineo, il

quale si sa poter essere capace di vivere anche staccato dalla sua matrice, si arresta davanti all'azione deleteria delle granulazioni sinoviali, che lo stringono d'attorno.

Io non so se anche il margine libero della cartilagine proliferi in primo tempo, val quanto dire se la sinovia è come taluni autori hanno affermato capace di nutrire il tessuto cartilagineo: è certo che in dodicesima gioruata questo rapporto non è più dimostrabile, perchè le granulazioni hanno attaccato, distruggendolo, tutto il bordo libero del corpo mobilizzato. Resta in attiva proliferazione solo quel tratto di cartilagine che non poggia direttamente sulle granulazioni sinoviali ma sul tessuto osseo.

La sostanza ossea non presenta invece nessuna reazione, essa muore ed è destinata ad essere riassorbita, contrariamente alle vedute di alcuni autori. Richiamo l'attenzione sopra alcune modalità del processo: la distruzione del tessuto cartilagineo e lo scendere delle cellule di cartilagine nell'osso necrotico: riguardo al primo punto, il fatto di aver riscontrato la fibrificazione della cartilagine, mi fa pensare che degli autori, molto probabilmente, alcuno ha interpretato come ritorno della cartilagine al tessuto fibroso questo fatto, il quale non rappresenta altro che un primo periodo nella distruzione della cartilagine stessa, sebbene non è difficile invero riscontrare il passaggio del tessuto cartilagineo in connettivo, come io stesso in altre osservazioni, che esporrò appresso, ho potuto constatare (vedi fig. I). In quanto al secondo punto ho seguito attentamente lo scendere della cartilagine seriata nell'osso necrotico, perchè avrei voluto stabilire se gli elementi dell'osso stesso prendessero parte al processo e si trasformassero in cellule di cartilagine; mi son potuto convincere che l'osso necrotico resta perfettamente inerte.

La verità di quanto ho fin qui descritto risulta meglio da un'altra esperienza (esperienza XXI) in 12ª giornata: qui i fatti restano essenzialmente gli stessi ai già descritti. Un frammento, privo di osso e costituito da solo tessuto cartilagineo, si mostra in tutta la sua periferia perfettamente circondato da granulazioni della sinoviale, il tessuto cartilagineo ha in primo tempo proliferato, ma in secondo tempo il margine inferiore ed il margine libero, attaccati dalle granulazioni della sinoviale, sono degenerati e la proliferazione cartilaginea si è ridotta ad un piccolissimo nucleo centrale che, ove il frammento fosse rimasto nell'articolazione, non avrebbe tardato ad essere tutto riassorbito.

In 14ª *giornata* (esperienza XVII), il processo da noi descritto ha assunto un carattere ancora più deciso.

Un frammento osteocartilagineo era stato affondato nell'articolazione, ove era stato fissato alla sinoviale con un fil di seta. Le trabecole ossee

perfettamente inerti e necrotiche, attaccate dalle granulazioni, sono frammentate e scavate in tutti i sensi: nessuno elemento attivo appare nella sostanza ossea, che assume male il colore. Le granulazioni, oltrepassato l'osso stesso, hanno attaccato il margine inferiore dello strato cartilagineo, che, stretto superiormente dalle vegetazioni della stessa sinoviale, è necrotico ed enormemente assottigliato in modo da preludiare alla sua completa scomparsa.

In 20ª *giornata* abbiamo due pezzi (esperienza XIX), i quali completano perfettamente il processo di distruzione e di riassorbimento, da noi già studiato nei periodi precedenti.

Si tratta di due piccoli frammenti cartilaginei, che erano stati asportati con piccola traccia di tessuto osseo. A questo periodo il più grande, tutto stretto dalle granulazioni della sinoviale, mostra più avanzato il processo di riassorbimento; la parte ossea è quasi completamente scomparsa: restano appena frammentini necrotici, che, isolati e staccati dal corpo mobilizzato, con corpuscoli ossei non più dimostrabili e tutti erosi alla periferia, muoiono, come soffocati nell'esuberante tessuto di granulazioni: la sostanza cartilaginea, anch'essa assottigliata, cinta da ogni parte dalle granulazioni della sinoviale stessa, mostra la proliferazione dei suoi nuclei solo al centro del pezzo; tutta la periferia, incolore, con le capsule non più visibili e nuclei scomparsi si preparava a scomparire definitivamente.

Il secondo pezzo della 20ª giornata, ancora più sottile del precedente, mostrava il corpo mobilizzato ridotto ad una sottilissima listarella, esclusivamente cartilaginea, nella quale in nessun punto il tessuto mostravasi più vitale e il cui riassorbimento, si può quasi affermare, sarebbe avvenuto fra pochi giorni.

In 24ª *giornata* infatti (esperienza XIII), il corpo mobilizzato è ridotto a piccole scaglie incolori, non più bene dimostrabili, disordinatamente seppellite nel tessuto di granulazioni.

(*Continua*).

Clinica Chirurgica della R. Università di Messina
diretta dal Prof. E. Tricomi

Contributo clinico alla gastroenterostomia

per il Prof. ERNESTO TRICOMI

(Continuazione e fine, vedi fascicolo 7).

TABELLE.

I. — *Gastro-digiunostomie*

N. d'ordine	Nome, cognome, età	Sintomi	Diagnosi prima dell'operazione
1	Sebellin Giovanna, 55 anni. (Dott. Zancan).	Gastralgia, vomito da sei anni. Ematemesi. Denutrizione estrema.	Ulcera semplice dello stomaco.
2	Burlinetto Marianna, 41 anni. (Dott. Crestani).	Dieci mesi prima resezione dello stomaco per ulcera. Tre mesi dopo l'atto operativo: gastralgia, vomito, ematemesi. Deperimento.	Ulcera semplice dello stomaco.
3	Paolin Virginia, 43 anni. (Dott. Zancan).	Gastralgie da tre anni. Da due anni e mezzo vomito e gastralgie intense. Dimagramento e cachessia.	Ulcera semplice dello stomaco.
4	Magro Luigia, 51 anni. (Dott. Zancan).	Da nove anni sintomi di ulcera dello stomaco. Da quattro anni gastralgia e vomito insistenti. Ematemesi. Dimagramento ed anemia.	Ulcera semplice dello stomaco.
5	Landara Lucia, 40 anni. (Dott. Cavezzali).	Inizio tredici anni or sono: periodi di miglioramento e di peggioramento. Gastralgia e vomito quasi continui da 5 anni. Ematemesi. Dimagramento notevole.	Ulcera semplice dello stomaco.
6	Ditale Angelo, 41 anni. (Dott. Baroni).	Da quattro anni vomito alimentare, gastralgie ed ematemesi. Impossibilità al lavoro da un anno. Dimagramento e debolezza.	Ulcera gastrica semplice e gastrectasia.
7	Gatto Davide, 38 anni. (Dottor Baroni).	Cinque anni fa disturbi dispeptici; bruciore ed eruttazione, poi gastralgia, vomito alimentare ed ematemesi. Dimagramento. Cachessia.	Ulcera semplice dello stomaco e gastrectasia.
8	Peron Regina, 30 anni. (Dottor Zancan).	Primi disturbi gastrici sedici anni or sono, poi gastralgia e vomito alimentare; spesso periodi di 1-2 mesi di vomito continuo dopo il pasto. Ematemesi. Dimagramento. Cachessia.	Ulcera semplice dello stomaco.
9	Feragioni Giuseppa, 25 anni. (Dott. Crestani).	Da quattro anni gastralgie, vomiti alimentari ed ematemesi. Dimagramento.	Ulcera semplice dello stomaco.

per ulcera semplice.

Operazione	Diagnosi postoperativa	Esito
15 luglio 1895. Narcosi cloroformica. Laparotomia. Gastro-enterostomia alla Wölfler col bottone ovale del Murphy.	Ulcera della piccola curvatura.	Guarigione operatoria e funzionale.
31 dicembre 1895. Narcosi cloroformica. Laparotomia. Aderenze col fegato. Gastro-enterostomia alla Wölfler con bottone ovale del Murphy.	Ulcera della piccola curvatura, perigastrite estesa.	Guarigione operatoria e funzionale.
31 dicembre 1895. Narcosi cloroformica. Laparotomia. Parete posteriore dello stomaco aderente al pancreas. Distacco della parete gastrica posteriore attraverso l'epiploon gastro-colico. Apertura dello stomaco. Sutura. Gastro-enterostomia alla von Hacker col bottone del Murphy. Fissazione del digiuno e dei margini della bottoniera sul mesocolon alla faccia posteriore dello stomaco.	Ulcera della parete posteriore diffusa al pancreas.	Morte dopo 38 ore per peritonite acuta della retrocavità degli epiploon. Perforazione della parete posteriore dello stomaco nel punto del distacco e della sutura.
9 luglio 1896. Narcosi cloroformica. Laparotomia. Aderenze col fegato e presenza di un tumore. Gastro-enterostomia alla Wölfler con bottone ovale del Murphy.	Ulcera della parete posteriore diffusa al pancreas ed estesa perigastrite adesiva.	Guarigione operatoria e funzionale.
29 settembre 1896. Narcosi cloroformica. Laparotomia. Gastro-digiunostomia alla Wölfler col bottone n. 4 alla Murphy.	Ulcera della parete posteriore nella porzione prepilorica.	Guarigione operatoria e funzionale.
10 ottobre 1896. Narcosi cloroformica. Laparotomia. Tumore sulla parete posteriore dell'antro pilorico. Gastro-enterostomia alla Wölfler con sutura su di un sostegno cavo di patata.	Ulcera della piccola curvatura nella porzione prepilorica.	Guarigione operatoria e funzionale.
27 agosto 1897. Narcosi cloroformica. Piccola curvatura aderente al fegato. Gastro-enterostomia alla Wölfler con sutura su di un sostegno cavo di patata. Dopo 17 giorni seconda gastro-enterostomia anteriore col bottone del Murphy per occlusione dell'ansa efferente.	Ulcera della piccola curvatura nella porzione prepilorica. Perigastrite adesiva.	Guarigione operatoria. Morte dopo 33 giorni per vomito alimentare e biliare da occlusione del digiuno (ginocchiatura del tratto inferiore).
25 settembre 1897. Narcosi cloroformica. Laparotomia. Lobo sinistro del fegato fortemente aderente all'arcata costale, alla parete addominale ed allo stomaco. Gastro-enterostomia alla Wölfler. Sutura su sostegno cavo di patata.	Ulcera della piccola curvatura diffusa alla superficie del fegato. Perigastrite adesiva.	Guarigione operatoria e funzionale.
25 settembre 1897. Narcosi cloroformica. Laparotomia. Tumefazione della parete posteriore del piloro. Peripilorite. Gastro-enterostomia alla Wölfler. Sutura su sostegno cavo di patata.	Ulcera della parete posteriore del piloro. Peripilorite.	Guarigione operatoria e funzionale.

N. d'ordine	Nome, cognome, età	Sintomi	Diagnosi prima dell'operazione
10	Favaron Maria, 41 anni. (Dott. Zancan).	Da quattordici anni disturbi gastrici, poi gastralgie, vomiti alimentari ed ematemesi ripetute. Dimagramento. Anemia.	Ulcera semplice dello stomaco.
11	Sabbadin Amalia, 26 anni. (Dott. Zancan).	Gastralgie e vomiti alimentari da cinque anni. Da tre anni le gastralgie sono intense, veri accessi dolorosi. Dimagramento, cachessia.	Ulcera semplice dello stomaco.
12	Guasti Eva, 24 anni. (Dottor Crestani).	Da tre anni gastralgie, vomito, quasi ogni giorno, ematemesi ripetute. Gastrectasia. Dimagramento. Anemia.	Ulcera gastrica semplice e gastrectasia.
13	Merlo Adele, 24 anni. (Dottor Zulan).	Da due anni vomito alimentare continuo, persistente, ribelle a molte cure mediche. Ematemesi ripetute in piccola quantità. Due volte gastrorragia abbondante. Dimagramento. Anemia.	Ulcera semplice dello stomaco.
14	Del Fabbro Eleonora, 30 anni. (Dott. Neri).	Quattro anni or sono pirosi, eruttazioni acide e gonfiezza epigastrica per gastralgie. Da due anni e mezzo vomito alimentare, il quale da sei mesi insorge ogni giorno dopo ogni introduzione di alimenti. Ematemesi. Gastrectasia. Dimagramento grave.	Ulcera gastrica semplice e gastrectasia.
15	Daun Regina, 34 anni. (Dottor Neri).	Da 4 mesi gastralgie forti dopo ogni ingestione di alimenti; da 2 mesi presenza di un tumore nella regione epigastrica. Dimagramento.	Ulcera gastrica (?).
16	Bertoli Maria, 48 anni. (Professore Maggia).	Da un anno gastralgie intense, vomito dopo ogni pasto. Tumefazione epigastrica. Dilatazione gastrica. Dimagramento, cachessia. Anacloridria.	Probabile cancro dello stomaco.

Operazione	Diagnosi postoperativa	Esito
6 aprile 1898. Narcosi cloroformica. Laparotomia. Tumore in corrispondenza del piloro. Gastro-enterostomia posteriore alla Roux con due bottoni n. 4 del Murphy: la sezione completa del digiuno vien fatta a 25 centimetri dal legamento di Treitz. I margini della breccia nel mesocolon vengono suturati alla parete gastrica. Il moncone inferiore viene unito alla faccia posteriore dello stomaco a quattro dita dal piloro. Il moncone superiore del digiuno viene unito all'inferiore a 12 centimetri dal neopiloro.	Ulcera del piloro e stenosi	Guarigione operatoria e funzionale.
3 aprile 1898. Narcosi cloroformica. Laparotomia. Tumore nella parete posteriore. Gastro-enterostomia posteriore alla Roux con due bottoni n. 4 del Murphy.	Ulcera gastrica alla parete posteriore.	Guarigione operatoria e funzionale.
3 giugno 1898. Narcosi cloroformica. Laparotomia. Gastrectasia. Tumefazione sulla piccola curvatura e sulla parete posteriore nella porzione prepilorica. Gastro-enterostomia posteriore alla Roux con due bottoni n. 4 del Murphy.	Ulcera gastrica della piccola curvatura nella porzione prepilorica; gastrectasia.	Guarigione operatoria e funzionale.
0 giugno 1898. Narcosi cloroformica. Laparotomia. Infiltrazione ed ispessimento diffuso della parete posteriore. Gastro-enterostomia posteriore alla Roux con sutura su due sostegni cavi di patate.	Ulcera gastrica alla parete posteriore.	Guarigione operatoria e funzionale.
agosto 1898. Narcosi cloroformica. Laparotomia. Dilatazione gastrica. Tumefazione nella parete posteriore del piloro. Peripilorite. Gastro-enterostomia posteriore alla Roux con due bottoni del Murphy n. 4.	Ulcera del piloro, peripilorite, gastrectasia.	Guarigione operatoria e funzionale.
agosto 1898. Narcosi cloroformica. Laparotomia. Stomaco a clessidra. Aderenza della parete anteriore gastrica alla parete addominale. Distacco dell'aderenza e gastro-stenoplastica. Gastro-enterostomia posteriore alla Roux con due bottoni del Murphy n. 4.	Ulcera della parete anteriore, aderente alla parete addominale. Stomaco a clessidra.	Guarigione operatoria e funzionale.
agosto 1898. Laparotomia senza cloro-narcosi. Aderenza della parete anteriore dello stomaco alla parete addominale. Distacco dell'aderenza, perforazione dello stomaco, sutura mediante gastro-stenoplastica. Gastro-enterostomia posteriore alla Roux con 2 bottoni del Murphy n. 4.	Ulcera della parete anteriore dello stomaco. Dilatazione gastrica. Perigastrite adesiva. Aderenza alla parete addominale.	Guarigione operatoria e funzionale.

N. d'ordine	Nome, cognome, età	Sintomi	Diagnosi prima dell'operazione
17	Zago Luigia, 22 anni. (Professore Maggia).	Tre anni or sono: disturbi gastrici: pirosi e gonfiezza epigastrica, poi gastralgia e vomito alimentare per 8-10 giorni ogni 3-4 mesi. Ematemesi. Tumefazione epigastrica. Ha fatto molte cure mediche senza vantaggio. Dimagramento.	Ulcera gastrica semplice e perigastrite adesiva. Aderenza della parete anteriore dello stomaco alla parete addominale.
18	Rizzato Colomba, 37 anni. (Prof. Trattenero).	Primi sintomi 14 anni or sono: gonfiezza epigastrica e gastralgie. A questi sintomi si accompagnò poi vomito. Periodi di miglioramento e di peggioramento. Da un anno vomito quasi quotidiano, gastralgie intense. Ematemesi ripetute. Dimagramento notevole.	Ulcera semplice dello stomaco.
19	Brombo Giuseppe, 43 anni. (Prof. Trattenero).	Da 6 anni sintomi di ulcera gastrica: dolori, vomito alimentare, ematemesi con lunghi periodi di miglioramento nei primi 3 anni, poi con periodi meno lunghi. Da un anno ha vomito quasi quotidiano con 5-6 giorni di pausa ogni 2 mesi. Dimagramento.	Ulcera semplice dello stomaco.
20	Favaron Maria, 45 anni. (Dott. Malagola).	Da 5 anni gastralgie e vomiti alimentari. Le gastralgie sono sotto forma di accessi della durata di 6-12 ore e così intense da produrre insonnia. Dimagramento. Cachessia.	Ulcera semplice dello stomaco.
21	Toffano Maria, 27 anni. (Dott. Contin).	Da 6 anni gastralgie e vomito alimentare. Dolori intensi e di lunga durata. Dilatazione gastrica. Dimagramento notevole.	Ulcera semplice dello stomaco.
22	Ruzzon Natalia, 40 anni. (Dott. Deganello).	Da alcuni anni sofferenze gastriche: gonfiezza epigastrica, pirosi, eruttazioni acide. Da 6 mesi accentuazione dei suddetti sintomi ai quali si sono aggiunti gastralgie intense e vomiti alimentari a periodi irregolari. Denutrizione.	Ulcera semplice dello stomaco.
23	Mietto Elena, 40 anni. (Dottor Sartori).	Da 9 anni gastralgia e vomito alimentare a periodi irregolari. Da 3 anni la gastralgia è divenuta più forte ed il vomito più frequente ogni 5-6 giorni ed alle volte per più giorni consecutivi. Ha fatto molte cure senza vantaggio. Dimagramento notevole. Dilatazione gastrica. Dolore epigastrico spontaneo ed alla pressione irradiantesi al dorso. Denutrizione.	Ulcera semplice dello stomaco.

Operazione	Diagnosi postoperativa	Esito
9 settembre 1898. Narcosi cloroformica. Laparotomia. Lacerazione del colon nei maneggi per eseguire la gastro-enterostomia posteriore alla Roux. Sutura della scontinuità del colon. Si è obbligati a causa delle estese e forti aderenze ad eseguire la gastro-enterostomia ad Y antecolica. Si adoperano 2 bottoni del Murphy n. 4.	Ulcere multiple. Perigastrite adesiva diffusa. Aderenze colla parete addominale anteriore, col fegato, col pancreas, col colon trasverso.	Guarigione operatoria e funzionale.
0 settembre 1898. Narcosi cloroformica. Laparotomia mediana. Cicatrice raggiata sulla piccola curvatura nella porzione prepilorica. Gastro-enterostomia posteriore alla Roux con 2 bottoni del Murphy n. 4.	Ulcera gastrica della piccola curvatura nella porzione prepilorica.	Guarigione operatoria e funzionale.
0 settembre 1898. Narcosi cloroformica. Laparotomia mediana. Ispessimento irregolare della parete posteriore e superiore del piloro. Dilatazione gastrica. Gastro-enterostomia posteriore alla Roux con 2 bottoni del Murphy n. 4.	Ulcera della parete posteriore e superiore del piloro. Gastrectasia.	Guarigione operatoria e funzionale.
5 settembre 1898. Laparotomia mediana senza narcosi. Parete gastrica posteriore aderente al pancreas e presenza quivi di una tumefazione grande quanto una mela. Gastro-enterostomia posteriore alla Roux con 2 bottoni del Murphy n. 4.	Ulcera della parete posteriore diffusa al pancreas.	Guarigione operatoria e funzionale.
8 settembre 1898. Narcosi cloroformica. Laparotomia mediana. Grande curvatura ad un dito sotto la cicatrice ombellicale. Ispessimento della parete posteriore del piloro. Gastro-enterostomia posteriore alla Roux con 2 bottoni del Murphy n. 4.	Ulcera pilorica e gastrectasia.	Guarigione operatoria e funzionale.
4 gennaio 1899. Narcosi cloroformica. Laparotomia mediana. Si trova dilatazione notevole dello stomaco ed ispessimento di tutta la parete posteriore del piloro. Gastro-enterostomia posteriore alla Roux con 2 bottoni del Murpy n. 4.	Ulcera semplice della parete posteriore del piloro, stenosi, peripilorite e gastrectasia.	Guarigione operatoria e funzionale.
1 febbraio 1899. Narcosi cloroformica. Laparotomia mediana. Ulcera grande quanto la moneta da 2 lire nella piccola curvatura, in prossimità del piloro. Gastro-enterostomia posteriore alla Roux con 2 bottoni del Murphy n. 4 e 5.	Ulcera semplice della piccola curvatura vicino al piloro. Gastrectasia.	Guarigione operatoria e funzionale.

N. d'ordine	Nome, cognome, età	Sintomi	Diagnosi prima dell'operazione
24	Mora Luigi, 49 anni. (Dottor Zennaro).	Da 15 anni dolori violenti all'epigastrio dopo l'ingestione degli alimenti; vomiti a lunghi intervalli. Periodi di miglioramento e di peggioramento. Da 3 anni gastralgie più forti, vomito più frequente ogni 3-4 giorni ed alle volte per parecchi giorni. Due volte vomito come fondo di caffè. Denutrizione.	Ulcera semplice dello stomaco.
25	Perozzo Giuditta, 53 anni. (Dott. Sala).	I primi disturbi dispeptici risalgono a 20 anni or sono. Dopo un anno circa insorse vomito dopo i pasti. Ebbe dei periodi di benessere di 2-3 anni. Da oltre 6 mesi ha frequentemente gastralgia e vomito dopo l'ingestione degli alimenti, la qualità dei quali non influisce sull'intensità della gastralgia e sulla manifestazione del vomito. Non ematemesi. Dimagramento notevole.	Ulcera semplice dello stomaco.
27	Griggio Rosa, 45 anni. (Dottor Basile).	Perfettamente sana fino a 5 anni or sono, in cui cominciarono, dopo dei pasti, dolori pungenti alla regione gastrica che si irradiavano a trafitture alla colonna vertebrale. Poi insorse vomito alimentare persistente per molti giorni. Ematemesi frequenti ma non abbondanti, scariche color fondo di caffè. Le sofferenze a periodi irregolari sono insorte fino ad oggi. Dimagramento.	Ulcera semplice dello stomaco.
28	Granziero Luigia, 42 anni. (Dott. Basile).	Da molti anni disturbi gastrici varii. Da 6 anni gastralgie intense dopo l'ingestione di alimenti. Il dolore s'irradia dall'epigastrio alla regione dorsale. Vomito alimentare ogni 7-10 giorni, da un anno è frequentissimo, insorge 1-2 ore dopo il pasto. Ematemesi due volte. Denutrizione progressiva.	Ulcera semplice dello stomaco.
29	Basea Luigi, 60 anni. (Dottor Deganello).	Disturbi gastrici fin dalla giovane età. Da 10 anni le gastralgie dopo l'ingestione degli alimenti si son fatte vivissime, il vomito alimentare insorge 2-3 ore dopo del pasto. Benessere dopo il vomito. Ematemesi frequenti ma non abbondanti. Ristagno gastrico a digiuno.	Ulcera semplice dello stomaco.
30	Regina Jacona, 52 anni. (Dott. Deganello).	Primi disturbi gastrici 30 anni or sono: eruttazioni acide, gastralgie e vomito. Periodi di miglioramento e di peggioramento. Da due anni le gastralgie ed i vomiti sono insistenti dopo i pasti. Dimagramento notevole.	Ulcera semplice dello stomaco.

Operazione	Diagnosi postoperativa	Esito
18 agosto 1899. Narcosi cloroformica. Laparotomia mediana. Si riscontra ulcera della parete posteriore del piloro diffusa al duodeno, stenosi pilorica, peripilorite ed ulcera della piccola curvatura, porzione pilorica, diffusa al pancreas, perigastrite, stomaco deformato e piccolo. Gastro-enterostomia posteriore alla Roux con 2 bottoni del Murphy n. 4.	Ulcere multiple dello stomaco, stenosi pilorica e perigastrite. Indurimento della parete posteriore del piloro diffuso al duodeno.	Guarigione operatoria e funzionale.
27 agosto 1899. Narcosi cloroformica. Laparotomia mediana. Nella metà sinistra della piccola curvatura si palpa un ispessimento delle pareti, esteso quanto una grossa mandorla. Perigastrite. Gastro-enterostomia posteriore alla Roux con 2 bottoni del Murphy n. 4.	Ulcera della piccola curvatura nella porzione cardiaca.	Guarigione operatoria e funzionale.
25 settembre 1899. Narcosi cloroformica. Laparotomia mediana. Ispessimento nella piccola curvatura, nella metà pilorica ed ispessimento nella parete anteriore. Stomaco a clepsidra, comunicazione fra le 2 sacche ampia, quella cardiaca è doppia di quella pilorica. Gastro-enterostomia colla sacca cardiaca, alla Roux, posteriore, con 2 bottoni del Murphy n. 4.	Ulcere multiple della piccola curvatura e della parete anteriore. Stomaco a clepsidra.	Guarigione operatoria e funzionale.
14 ottobre 1899. Narcosi cloroformica. Laparotomia xifo-ombellicale. Aderenza della piccola curvatura al lobo sinistro del fegato. Tumefazione grande quanto un uovo di gallina nella piccola curvatura. Gastro-enterostomia posteriore alla Roux con 2 bottoni del Murphy n. 4.	Ulcera semplice della piccola curvatura diffusa al lobo sinistro del fegato.	Guarigione operatoria e funzionale.
5 novembre 1899. Narcosi cloroformica. Laparotomia mediana xifoombellicale. Perigastrite adesiva fra piccola curvatura e lobo sinistro del fegato. Si sente attraverso la parete gastrica anteriore l'escavazione dell'ulcera che si approfonda nel parenchima epatico. Gastroenterostomia posteriore alla Roux con due bottoni del Murphy.	Ulcera gastrica semplice della piccola curvatura nella metà cardiaca diffusa al lobo sinistro del fegato.	Guarigione operatoria e funzionale.
10 novembre 1899. Narcosi cloroformica. Laparotomia xifoombellicale, perigastrite adesiva, tumore diffuso in corrispondenza della piccola curvatura in vicinanza del piloro. Gastroenterostomia posteriore alla Roux con due bottoni del Murphy.	Ulcera gastrica semplice della piccola curvatura in prossimità del piloro, perigastrite.	Guarigione operatoria e funzionale.

N. d'ordine	Nome, cognome, età	Sintomi	Diagnosi
31	Todesco Giuseppa, 37 anni. (Prof. Gabbi).	Da tre anni dolore epigastrico irradiantesi al dorso. Vomito alimentare un'ora dopo l'ingestione, con periodi di remissione di breve durata. Due volte ematemesi. Benessere dopo il vomito. Grande curvatura, arriva alla cicatrice ombellicale. Ristagno gastrico a digiuno. Acido cloridrico 0.5 per mille.	Ulcera semplice dell stomaco.

II. — *Gastro-enterostomi*

N. d'ordine	Nome, cognome, età	Sintomi	Diagnosi prima dell'operazione
32	Ugolini Maria, 38 anni. (Dott. Calzavara).	Da parecchi anni vomito specialmente in seguito ad alcuni alimenti speciali. Dolore forte anche a stomaco digiuno. Sensibilità epigastrica alla pressione, dolore nella linea parasternale destra. Gastrectasia. Reazione colla fluoroglucina spiccata. Ristagno gastrico. Tubercolosi polmonare. Dimagramento.	Ulcera semplice dell stomaco.
33	Bazzon Rosa, 56 anni. (Dottor Calzavara).	Da 18 anni in seguito a caduta dolori alla metà destra della regione epigastrica al di sotto dell'arcata costale, fortissimi 2-3 ore dopo i pasti, irradiantisi alla regione dorsale ed alla spalla destra. Vomito alimentare 3 volte 5-6 mesi or sono. Non ematemesi. Melena più di una volta. Reazione Günzburg positiva. Ristagno gastrico. Tubercolosi polmonare. Cachessia.	Ulcera semplice dell stomaco.
34	Lolli Angela, 28 anni. (Professore Weiss).	Da 22 anni circa dolore dopo l'ingestione degli alimenti. Vomito dapprima spontaneo, 3-4 ore dopo il pasto, da pochi anni vien provocato dalla inferma. Dolore all'ipocondrio destro ove palpasi un corpo dolente alla pressione. Ematemesi. Dimagramento grave. Grande curvatura a due dita sotto la cicatrice ombellicale. Acido cloridrico 2 per mille.	Ulcera semplice dell prima porzione de duodeno.

Operazione	Diagnosi postoperativa	Esito
15 marzo 1900. Narcosi cloroformica. Laparotomia xifoombellicale. Peripilorite. Ispessimento anulare del piloro e dell'antro pilorico. Gastrectasia. Gastroenterostomia posteriore alla Roux con due bottoni del Murphy.	Ulcera del piloro e dell'antro pilorico. Peripilorite, gastrectasia.	Guarigione operatoria e funzionale.

er ulcera duodenale.

Operazione	Diagnosi postoperativa	Esito
16 settembre 1899. Narcosi cloroformica. Laparotomia mediana. Infiltrazione delle pareti duodenali, specialmente della posteriore a 3 dita dal piloro. Periduodenite. Gastrectasia. Gastro-enterostomia posteriore alla Roux con 2 bottoni del Murphy n. 4.	Ulcera duodenale della parete posteriore e gastrectasia.	Morte dopo 7 giorni per peritonite acuta da perforazione riscontrata in corrispondenza della digiuno-digiunostomia.
26 settembre 1899. Laparotomia mediana con la sola anestesia locale. Dilatazione gastrica. Ispessimento della parete anteriore del duodeno immediatamente al di sotto del piloro. Periduodenite adesiva. Gastro-enterostomia posteriore alla Roux con due bottoni del Murphy n. 4.	Ulcera duodenale della parete anteriore e gastrectasia.	Guarigione operatoria e funzionale.
10 febbraio 1900. Narcosi cloroformica. Laparotomia xifoombelicale. Dilatazione gastrica. Periduodenite ed infiltrazione della parete anteriore del duodeno a due centimetri a destra del piloro. Gastroenterostomia posteriore alla Roux con due bottoni del Murphy.	Ulcera semplice della parete anteriore della prima porzione del duodeno.	Guarigione operatoria e funzionale.

III. — *Gastro-enterostomia p*

N. d'ordine	Nome, cognome, età	Sintomi	Diagnosi prima dell'operazione
35	Landarin Teresa, 44 anni. (Dott. Fiocco).	Da 18 mesi sintomi d'ulcera gastrica semplice: gastralgie, vomito alimentare e vomiti brunastri come fondo di caffè, ecc. Da 4 mesi ematemesi ripetute, qualcuna abbondante, e melena. Viene in clinica dopo una gastrorragia di oltre un litro di sangue avuta 10 giorni prima. L'inferma è estremamente pallida, magrissima. Durante la permanenza in clinica ha nuova ematemesi. Due infusioni endovenose di un litro e mezzo di soluzione fisiologica in dieci giorni.	Gastrorragia da ulcera semplice dello stomaco.
36	Borgato Santa, 28 anni. (Dott. Sala).	Leggieri disturbi gastrici varii per il passato, da 3 mesi ha ematemesi frequenti (8-10 volte). Un mese fa gastrorragia di oltre un litro e mezzo, poi vomito come fondo di caffè ogni 6-8 giorni. Infusione endovenosa di un litro di soluzione fisiologica.	Ulcera semplice latente dello stomaco e gastrorragia.

IV. — *Gastro-enterostomi*

N. d'ordine	Nome, cognome, età	Sintomi	Diagnosi prima dell'operazione
37	Daniele Maria, 45 a. (Dottor Bellini).	Gastralgie per pochi giorni 13 anni fa, durevoli ed intense 5 anni or sono. Non vomito, non ematemesi. La sera del 7 maggio 1899, 3 ore dopo del pasto, dolore epigastrico vivissimo e brividi. Polso e respirazione frequenti, abbassamento della temperatura. Addome gonfio, dolente alla pressione, timpanitico. Ottusità epatica scomparsa.	Ulcera gastrica perforata.

gastrorragia da ulcera semplice.

Operazione	Diagnosi postoperativa	Esito
11 febbraio 1899. Laparotomia con la sola anestesia locale al cloruro di etile. Tumefazione della parete posteriore dello stomaco aderente al pancreas. Gastroenterostomia posteriore alla Roux con 2 bottoni del Murphy n. 4.	Ulcera della parete posteriore dello stomaco diffusa al pancreas.	Morte dopo 6 giorni per nefrite e nefrite ed entrescolite da sublimato.
29 luglio 1899. Laparotomia con la sola anestesia locale al cloruro di etile. Tumefazione in corrispondenza della piccola curvatura e della parete gastrica posteriore diffusa al pancreas. Perigastrite adesiva diffusa. Gastroenterostomia posteriore alla Roux con 2 bottoni del Murphy n. 4.	Ulc ra della piccola curvatura e della parete posteriore diffusa al pancreas.	Guarigione operatoria e funzionale.

r ulcera gastrica perforata.

Operazione	Diagnosi postoperativa	Esito
8 maggio 1899. Laparotomia mediana xifoombellicale senza cloronarcosi. Presenza di liquido giallo sporco nella cavità peritoneale. Perforazione della parete anteriore dello stomaco. Gastroplicatio e gastroenterostomia alla Roux con 2 bottoni del Murphy n. 4.	Ulcera semplice della parete anteriore dello stomaco, aderente alla parete addominale e parzialmente perforata. Peritonite acuta da perforazione.	Morte dopo 36 ore per peritonite acuta generalizzata.

V. — *Gastro-enterostomi*

N. d'ordine	Nome, cognome, età	Sintomi	Diagnosi prima dell'operazione
38	Stivanello Regina, 28 anni. (Dott. Deganello).	Primi sintomi 8 mesi addietro: dolori a tutto l'ambito addominale, meteorismo ed ostinata stitichezza. Dopo 6 mesi dallo inizio di questi sintomi avvertì fortissimo dolore alla regione ombellicale, che continuò fino al giorno in cui fu operata. In seguito insorsero gastralgie intense e vomiti alimentari dopo il pasto. Presenza di un tumore in rapporto con lo stomaco.	Ulcera semplice della parete anteriore dello stomaco con perigastrite adesiva e diffusione dell'ulcera alla parete addominale anteriore.

VI. — *Gastro-enterostomi*

N. d'ordine	Nome, cognome, età	Sintomi	Diagnosi prima dell'operazione
39	Casatto Luigia, 22 anni. (Dott. Crestani).	Per 4 anni gastralgia, vomito alimentare ed ematemesi. Da 10 mesi vomito ogni 2-3 giorni. È possibile la nutrizione lattea sola. Tumore apprezzabile alla palpazione. Grande curvatura dello stomaco 3 dita trasverse sopra del pube. Dimagramento.	Stenosi pilorica da ulcera semplice e gastrectasia.
40	Maini Antonia, 52 anni. (Dott. Tombolan).	Per 7 anni sintomi di ulcera gastrica: gastralgia, vomito alimentare ed ematemesi. Da 3 anni gastralgie e vomito di tempo in tempo. Grande curva gastrica a 3 dita trasverse sotto l'ombellico. Non si palpa alcun tumore. Dimagramento.	Stenosi pilorica da ulcera semplice e gastrectasia.
41	De Mattia Catterina, 29 a. (Dott. Zambler).	Due anni or sono ebbe: gastralgie, vomiti alimentari ed ematemesi. Da 6 mesi il vomito alimentare è raro; insorge anche a digiuno ogni 3-4 giorni. Grande curvatura un dito trasverso sotto l'ombellico. Nessun tumore. Dimagramento.	Stenosi pilorica da ulcera semplice e gastrectasia.
42	Gaffo Maria, 50 anni. (Dottor Zancan).	Cinque anni or sono gastralgia e vomito alimentare per 20-25 giorni. Periodi di miglioramento per 2-5 mesi e poi recidive. Da 6 mesi non tollera che la sola dieta lattea ed ha vomito a varii intervalli. Nessun tumore. Dimagramento.	Stenosi pilorica da ulcera semplice e gastrectasia.
43	Bonato Celeste, 28 anni. (Dott. Crescini).	Da 3 anni gastralgie, vomiti alimentari. Dimagramento progressivo. Presenza di tumore. Grande curvatura a livello dell'ombellico. Dimagramento.	Stenosi pilorica da ulcera semplice e gastrectasia.

per perigastrite adesiva.

Operazione	Diagnosi postoperativa	Esito
3 gennaio 1899. Narcosi cloroformica. Laparotomia mediana. In corrispondenza della grande curvatura si riscontra un tumore che parte dall'epiploon gastro-colico ed aderisce al peritoneo parietale. Lo stomaco, cosparso di tubercoli, è aderente al lobo sinistro del fegato. Asportazione del tumore che risulta di un pacchetto di gangli in parte caseificati. Gastro-enterostomia posteriore alla Roux con 2 bottoni del Murphy n. 4.	Perigastrite tubercolare (con ulcera gastrica?). Le diffuse aderenze perigastriche non hanno permesso un accurato esame delle pareti gastriche.	Guarigione operatoria. Cessano le sofferenze gastriche.

per stenosi cicatriziale del piloro.

Operazione	Diagnosi postoperativa	Esito
5 ottobre 1896. Narcosi cloroformica Laparotomia mediana. Dilatazione gastrica, tumore pilorico, aderenze del piloro, gastrostenoplastica e gastro-enterostomia alla Wölfler, sutura a 2 piani su sostegno cavo di patata.	Stenosi cicatriziale anulare del piloro, peripilorite e gastrectasia.	Guarigione operatoria e funzionale.
4 aprile 1897. Narcosi cloroformica. Laparotomia mediana. Dilatazione gastrica, al piloro un anello molto duro. Gastro-enterostomia alla Wölfler, sutura su sostegno cavo di patata.	Stenosi cicatriziale anulare del piloro e gastrectasia.	Guarigione operatoria e funzionale.
27 novembre 1897. Narcosi cloroformica. Laparotomia mediana. Dilatazione gastrica, cicatrice bianca raggiata nella piccola curvatura vicino al piloro, tumore della parete posteriore del piloro. Gastro-enterostomia alla Wölfler, sutura su sostegno cavo di patata.	Stenosi cicatriziale anulare del piloro, peripilorite.	Guarigione operatoria e funzionale.
7 dicembre 1897. Narcosi cloroformica. Laparotomia mediana. Dilatazione gastrica, tumore al piloro. Gastrostenoplastica e gastro-enterostomia alla Wölfler, sutura su sostegno cavo di patata.	Stenosi cicatriziale anulare del piloro, gastrectasia e gastroptosi.	Guarigione operatoria e funzionale.
27 gennaio 1898. Narcosi cloroformica e laparotomia mediana. Dilatazione gastrica. Tumore pilorico. Gastro-enterostomia alla Wölfler, sutura su sostegno cavo di patata.	Stenosi cicatriziale anulare del piloro, peripilorite e gastrectasia.	Morte per difterite delle fauci dopo 7 giorni.

N. d'ordine	Nome, cognome, età	Sintomi	Diagnosi prima dell'operazione
44	Lazzarini Luigia, 38 anni. (Dott. Dalle Ore).	Dieci anni or sono gastralgie e vomiti alimentari a lunghi intervalli. Due anni fa peggioramento notevole. Da 6 mesi continuano le gastralgie, il vomito è più raro. Limite inferiore dello stomaco a due dita trasverse sotto l'ombellico. Non tumore. Dimagramento notevole.	Stenosi pilorica da ulcera semplice e gastrectasia.
45	Falaguasta Giulia, 35 anni. (Dott. Sartori).	Da tre anni gastralgia, vomito alimentare e 2 volte ematemesi. Da 6 mesi nutrizione esclusivamente liquida e vomito raro. Diguazzamento. Denutrizione. Pasto di prova non tollerato viene vomitato dopo 4 ore. A digiuno si estraggono oltre 200 cmc. di liquido con residui alimentari.	Stenosi pilorica da pregressa ulcera semplice e gastrectasia.
46	Venturini Regina, 57 anni. (Dott. Zennaro).	Primi disturbi gastrici 37 anni or sono, consistenti principalmente in gastralgia e vomito alimentare. Da un anno non vomito, ma non può nutrirsi che di alimenti liquidi.	Stenosi pilorica da pregressa ulcera semplice e gastrectasia.
47	Pellizzon Giovanni, 34 anni. (Dott. Sala).	A 19 anni gastralgie dopo il pasto. Dall'età di 23 anni vomito alimentare a periodi irregolari per 5-6 giorni; ematemesi frequenti ma non abbondanti: l'ultima due anni or sono. Ha fatte molte cure con poco vantaggio. Il vomito da 6 mesi è divenuto meno frequente: ogni 3-4 giorni. Dimagramento notevole.	Stenosi pilorica da pregressa ulcera semplice e gastrectasia.
48	Rita Schiesari, 17 anni. (Dottor Zennaro).	Da 9 anni sintomi di ulcera semplice dello stomaco, manifestantisi a periodi irregolari. Da 4 anni il vomito insorge più di frequente e la gastralgia si prolunga spesso anche per 12 ore cagionando insonnia. Da 2 anni intolleranza per gli alimenti solidi. Dimagramento. Ha fatte molte cure senza miglioramento alcuno.	Stenosi pilorica da pregressa ulcera semplice e gastrectasia.
49	Barbiero Luigi, 44 anni. (Dott. Montalti).	Nove anni or sono dopo l'ingestione di alimenti dolore epigastrico irradiantesi al dorso ed alla spalla destra per 5-6 ore. Le gastralgie poi si fecero più intense e si accompagnarono a vomito. Ebbe 2 volte ematemesi. In un mese vomita 7-8 volte.	Stenosi pilorica da pregressa ulcera semplice e gastrectasia.
50	Arturi Giuseppe, 44 anni. (Dott. Coletti).	Da circa 20 anni sintomi d'ulcera semplice dello stomaco. Il vomito insorgeva 4-5 ore dopo il pasto. Ha avuto dei periodi di benessere di 5-8 mesi. Da un anno ha vomito ogni 4-5 giorni. Ha fatto molte cure. Colla sonda gastrica da un anno circa estrae al mattino 1000, 1500 cmc. di liquido.	Stenosi pilorica da pregressa ulcera semplice e gastrectasia.

Operazione	Diagnosi postoperativa	Esito
5 maggio 1898. Narcosi cloroformica e laparotomia mediana. Dilatazione gastrica. Aderenza della parete anteriore dello stomaco alla parete addominale. Distacco dell' aderenza e gastrostenoplastica. Tumore pilorico. Gastro-enterostomia posteriore alla Roux con due bottoni del Murphy n. 4.	Stenosi cicatriziale anulare del piloro e perigastrite adesiva della parete anteriore. Stomaco a clepsidra e gastrectasia.	Guarigione operatoria e funzionale.
6 marzo 1899. Narcosi cloroformica. Laparotomia mediana. Gastrectasia notevole. Ispessimento anulare delle pareti piloriche. Peripilorite. Gastroenterostomia posteriore alla Roux con 2 bottoni del Murphy n. 4.	Stenosi cicatriziale anulare del piloro e gastrectasia.	Guarigione operatoria e funzionale.
27 marzo 1899. Narcosi cloroformica. Laparotomia mediana. Gastrectasia. Cicatrice bianca raggiata sulla piccola curvatura in vicinanza del piloro. Ispessimento maggiore della parete anteriore. Gastroenterostomia posteriore alla Roux con 2 bottoni del Murphy n. 4.	Stenosi cicatriziale parziale del piloro e gastrectasia.	Guarigione operatoria e funzionale.
14 maggio 1899. Narcosi cloroformica. Laparotomia media. Grande dilatazione gastrica: peripilorite, piloro come anello duro, fibroso grande quanto un dito indice. Gastro-enterostomia alla Roux con due bottoni del Murphy n. 4.	Stenosi cicatriziale anulare del piloro e gastrectasia.	Guarigione operatoria e funzionale.
13 luglio 1899, Narcosi cloroformica. Laparotomia mediana. Gastrectasia notevole, peripilorite, piloro retratto, duro. Gastro-enterostomia posteriore alla Roux con 2 bottoni del Murphy n. 4.	Stenosi cicatriziale anulare del piloro e gastrectasia.	Guarigione operatoria e funzionale.
29 luglio 1899. Narcosi cloroformica. Laparotomia mediana. Ispessimento anulare delle pareti piloriche. Tumore grande quanto una noce. Gastrectasia. Gastroenterostomia posteriore alla Roux con 2 bottoni del Murphy n. 4.	Stenosi cicatriziale anulare del piloro e gastrectasia.	Guarigione operatoria e funzionale.
16 agosto 1899. Narcosi cloroformica. Laparotomia mediana. Piloro ristretto duro fibroso specialmente in corrispondenza delle pareti superiore e posteriore. L'indurimento si diffonde alla piccola curvatura. Gastro-enterostomia posteriore alla Roux con 2 bottoni del Murphy n. 4.	Stenosi cicatriziale parziale del piloro e gastrectasia.	Guarigione operatoria e funzionale.

N. d'ordine	Nome, cognome, età	Sintomi	Diagnosi prima dell'operazione
51	Destro Oliva, 42 anni. (Dottor Coletti).	Soffre da 9 anni di gastralgie fortissime e di vomito alimentare. Tre volte vomito come fondo di caffè. Da un anno alimentazione esclusivamente liquida. Ha fatte molte cure. È stata nella R. Clinica medica di Padova.	Stenosi pilorica da pregressa ulcera semplice e gastrectasia.
52	Graziani Isabella, 43 anni. (Dott. Sala).	Sette anni or sono gastralgie per 5-10 giorni con intervalli di 1-2 mesi. Vomito di tempo in tempo, non frequente. Da 4 mesi presenza di un tumore nella metà destra della regione epigastrica, sulla parasternale prolungata.	Stenosi pirolica da pregressa ulcera semplice e gastrectasia.
53	Guzzo Domenica, 48 anni. (Dott. Marcon).	Le sofferenze gastriche datano da 11 anni e consistono in dolori fortissimi all'epigastrio che si irradiano al dorso ed insorgono tanto a stomaco digiuno come dopo aver mangiato; se i cibi sono solidi i dolori sono anche maggiori ed irrompe il vomito. Dimagramento progressivo, impossibilità di lavorare. L'esame rileva abbassamento dello stomaco e miastenia.	Stenosi cicatriziale pilorica da ulcera semplice.
54	Veronese Stella, 29 anni. (Dott. Deganello).	Dieci anni or sono: gastralgie e vomito dopo l'ingestione degli alimenti. Ematemesi. Da due anni le gastralgie sono cessate, il vomito insorge anche a digiuno. Diguazzamento. Gastrectasia notevole. Dimagramento.	Stenosi pilorica da ulcera semplice e gastrectasia.

Operazione	Diagnosi postoperativa	Esito
16 agosto 1899. Narcosi cloroformica. Laparotomia mediana. Ispessimento anulare delle pareti piloriche, specialmente dell'inferiore: peripilorite. Gastro-enterostomia posteriore alla Roux con 2 bottoni del Murphy n. 4.	Stenosi cicatriziale anulare del piloro e gastrectasia.	Guarigione operatoria e funzionale.
20 agosto 1899. Narcosi cloroformica. Laparotomia mediana. Il tumore riscontrato all'esame obiettivo è dato da un lembo di fegato normale che copre il piloro, il quale è ristretto e trasformato in un anello fibroso. Perigastrite diffusa. Gastro-enterostomia posteriore alla Roux con 2 bottoni del Murphy n. 4.	Stenosi cicatriziale anulare del piloro e gastrectasia.	Guarigione operatoria e funzionale.
16 settembre 1899. Laparotomia mediana con la anestesia locale col cloruro di etile. Gastrectasia. Tumore del piloro grande quanto un uovo di gallina. La tumefazione si diffonde alla piccola curvatura. Peripilorite e perigastrite. Gastroenterostomia posteriore alla Roux con 2 bottoni del Murphy n. 4.	Stenosi cicatriziale anulare pilorica. Gastrectasia.	Guarigione operatoria e funzionale.
12 novembre 1899. Narcosi cloroformica. Laparotomia xifoombellicale. Tumore quanto una grossa mela in corrispondenza del piloro. Peripilorite. Gastroenterostomia posteriore alla Roux.	Stenosi pilorica cicatriziale anulare. Peripilorite, gastrectasia d'alto grado.	Guarigione operatoria e funzionale.

VII. — *Gastro-enterostomie*

N. d'ordine	Nome, cognome, età	Sintomi	Diagnosi prima dell'operazione
55	Baldi Giustina, 36 anni. (Dott. Cavezzali).	Da 10 anni gonfiezza epigastrica e gastralgia dopo il pasto. Vomito a lunghi periodi di tempo. Da un anno dimagramento progressivo. Coprostasi ostinata. Dimagramento epigastrico a digiuno. Al mattino si estraggono con la gastrolusi oltre 300 cmc. di liquido.	Gastrite cronica e gastrectasia.
56	Granziero Celeste, 35 anni. (Dott. Marcon).	Da 7 anni senso di peso all'epigastrio ed eruttazioni acide. Da 4 anni dolori addominali diffusi dopo l'ingestione di alimenti. Stitichezza ostinata. Diguazzamento molesto e facile. Sette ore dopo un pasto alla Leube si estraggono residui alimentari. Ipercloridria.	Gastrite cronica e gastrectasia.
57	Agostini Angela, 39 anni. (Dott. Crivellari).	Da 8 anni disturbi gastrici: pirosi, eruttazioni, rigurgito, senso di pesantezza allo stomaco e vomito ad intervalli di 1 a 2 mesi. Da un anno aggravamento nei sintomi e nutrizione liquida esclusiva. Coprostasi abituale. Dimagramento.	Gastrite cronica e gastrectasia.
58	Agostini Luigia, 40 anni. (Dott. Pastorello).	Da 8 anni disturbi gastrici: gonfiezza epigastrica, eruttazioni acide, e rigurgito dopo dei pasti. Diguazzamento anche a digiuno. Ha fatto molte cure con poco vantaggio. Dimagramento. Assorbimento e motilità gastrica diminuite.	Gastrite cronica e gastrectasia.
59	Galuzzi Lucia, 42 a. (Dottor Deganello).	Da 16 anni soffre dolori all'epigastrio, che si accentuarono specialmente negli ultimi 6 mesi. Dopo i pasti avverte senso di rigonfiamento nella detta regione. Ebbe qualche vomito. Ristagno gastrico. A digiuno al mattino si estraggono oltre 200 cmc.	Gastrite cronica e gastrectasia.
60	Concetta Panti, 44 anni. (Prof. Gabbi).	Da 14 anni senso di peso, gonfiezza epigastrica ed eruttazioni dopo dei pasti. Peso epigastrico vivissimo dopo l'ingestione di alimenti da interrompere il pasto. Vomito mattutino con residui alimentari. La curva maggiore dello stomaco a due dita sotto la cicatrice ombellicale. Con la sonda a digiuno si estraggono residui alimentari aderenti a masse di muco.	Gastrite cronica e gastrectasia.

per gastrite cronica e gastrectasia.

Operazione	Diagnosi postoperativa	Esito
24 maggio 1897. Narcosi cloroformica. Laparotomia mediana. Stomaco arriva quasi al pube. Gastrostenoplastica e gastro-enterostomia alla Wölfler, sutura su cilindro cavo di patata.	Gastrectasia primitiva . . .	Guarigione operatoria e funzionale.
7 ottobre 1897. Narcosi cloroformica. Laparotomia mediana. Limite inferiore dello stomaco un po' sotto della metà della linea ombellico-pubica. Gastrostenoplastica e gastro-enterostomia alla Wölfler, sutura su di un cilindro cavo di patata.	Gastrectasia primitiva . . .	Guarigione operatoria e funzionale.
3 gennaio 1898. Narcosi cloroformica. Laparotomia mediana. Stomaco arriva a 3 dita trasverse dal pube. Gastrostenoplastica e gastro-enterostomia alla Wölfler, sutura di un cilindro cavo di patata.	Gastrectasia primitiva . . .	Guarigione operatoria e funzionale.
14 novembre 1898. Narcosi cloroformica. Laparotomia mediana. Megalogastria notevole: lo stomaco ha pareti sottili ed occupa quasi tutto l'addome. Gastro-enterostomia posteriore alla Roux con 2 bottoni del Murphy n. 4.	Gastrectasia primitiva . . .	Guarigione operatoria e funzionale.
5 marzo 1899. Narcosi cloroformica. Laparotomia mediana. Limite inferiore dello stomaco a metà della linea ombellico-pubica. Gastro-enterostomia posteriore alla Roux con 2 bottoni del Murphy n. 4.	Gastrectasia primitiva . . .	Guarigione operatoria e funzionale.
3 febbraio 1900. Narcosi cloroformica. Laparotomia xifoombellicale. Grande curvatura corrispondente a due dita sotto la cicatrice. Gastroenterostomia posteriore alla Roux con due bottoni del Murphy.	Gastrectasia primitiva . . .	Guarigione operatoria e funzionale.

VIII. — *Gastro-enterostomi*

N. d'ordine	Nome, cognome, età	Sintomi	Diagnosi prima dell'operazione
61	Longhini Angela, 56 anni. (Dott. Tommasi).	Da 18 anni vomito costituito dagli alimenti ingeriti e da liquido verdastro. Da un anno il vomito è quasi quotidiano e persiste malgrado che la nutrizione sia esclusivamente liquida. Dimagramento. Limite inferiore dello stomaco a 2 dita trasverse sopra il pube. Il vomito, color verde smeraldo, costituito da liquido e da pochi detriti alimentari, conteneva della bile.	Stenosi del duodeno (?).

IX. — *Gastro-enterostomi*

N. d'ordine	Nome, cognome, età	Sintomi	Diagnosi prima dell'operazione
62	Cattin Maria, 52 anni. (Dottor Malagola).	Da 4 mesi vomito alimentare, gastralgie, peso e gonfiezza epigastrica, ematemesi. Presenza di tumore. Deperimento.	Cancro del piloro.
63	Dalla Muta Giovanna, 55 anni.	Sette anni or sono gastralgie e vomiti dopo l'ingestione degli alimenti. Da 6 mesi vomito insistente, dolori intensi. Presenza di tumore. Dimagramento progressivo.	Cancro dello stomaco da ulcera semplice.
64	Bratti Giacoma, 52 anni. (Dott. Malagola).	Da 15 anni sintomi di ulcera semplice dello stomaco. Da 5 mesi: gastralgie intense e vomito ostinato. Dimagramento notevole. Presenza di un tumore in relazione con lo stomaco.	Cancro dello stomaco da ulcera semplice.
65	Andreosi Gaetano, 58 anni. (Dott. Zancan).	Da 3 anni disturbi gastrici; dopo il pasto: gonfiezza, eruttazioni. Da 5 mesi ai suddetti disturbi si è aggiunto vivo dolore epigastrico, vomito mattutino. Denutrizione notevole.	Dispepsia. Dilatazione gastrica.
66	Sacon Rosa, 50 anni. (Dottor Tommasi).	Or sono 17 anni sintomi di ulcera gastrica. Dopo un periodo di calma di 2 anni soffre da 7 mesi intolleranza gastrica ai solidi ed ai liquidi. Tumore epigastrico. Dimagramento.	Cancro del piloro da ulcera semplice. gastrectasia.

per invaginamento cronico del digiuno.

Operazione	Diagnosi postoperativa	Esito
16 settembre 1897. Narcosi cloroformica. Laparotomia mediana. Gastrectasia; duodeno grandemente disteso del calibro della porzione prepilorica dello stomaco. Sul digiuno a ridosso del legamento del Treitz si nota invaginamento per 3 cm. Gastro-enterostomia alla Wölfler con sutura su di un sostegno cavo di patata.	Invaginamento cronico della prima porzione del digiuno	Morte dopo 9 giorni di peritonite acuta da perforazione. In un punto della gastro-enterostomia si vede un'apertura di un centimetro.

per cancro allo stomaco.

Operazione	Diagnosi postoperativa	Esito
7 agosto 1895. Narcosi cloroformica. Laparotomia mediana. Gastro-enterostomia alla Wölfler col bottone n. 4 del Murphy.	Cancro del piloro diffuso alla piccola curvatura, peripilorite, gastrectasia.	Guarigione operatoria. Morte dopo 9 mesi.
9 gennaio 1896. Id.	Cancro del piloro, perigastrite.	Guarigione operatoria. Morte dopo 7 mesi.
2 luglio 1897. Narcosi cloroformica. Laparotomia mediana. Gastro-enterostomia alla Wölfler. Sutura su di un sostegno cavo di patata.	Cancro del piloro, parecchi gangli ingrossati.	Guarigione operatoria. Morte dopo 1 mese di diarrea.
13 febbraio 1898. Id.	Cancro del piloro diffuso alle pareti dello stomaco.	Guarigione. Nel decorso post-operativo sintomi di occlusione intestinale. Morte dopo 42 giorni dopo l'atto operativo.
5 maggio 1898. Narcosi cloroformica. Laparotomia mediana. Gastro-enterostomia posteriore alla Roux con 2 bottoni del Murphy n. 4.	Cancro del piloro diffuso alla piccola curvatura.	Morte dopo 8 giorni di peritonite acuta da perforazione in corrispondenza della digiuno-digiunostomia.

N. d'ordine	Nome, cognome, età	Sintomi	Diagnosi prima dell'operazione
67	Pellina Giustina, 62 anni. (Dott. Deganello).	Da 3 mesi soffre dolori alla regione epigastrica, i quali divengono intensi dopo l'ingestione di alimenti, e di vomiti alimentari 2-3 ore dopo il pasto. Denutrizione notevole.	Cancro del piloro con stenosi dell'orifizio e gastrectasia secondaria.
68	Borbieri Rosa, 48 anni. (Dott. Deganello).	Da 4 mesi gastralgia e vomito dopo il pasto. Presenza di tumore epigastrico.	Cancro dello stomaco
69	Giubelli Francesca, 58 a. (Dott. Deganello).	Da 7 mesi dolore continuo alla regione epigastrica, irradiantesi alla colonna vertebrale, e vomito quasi quotidiano. Presenza di tumore epigastrico.	Cancro del piloro.
70	Borgato Mosè, 65 anni. (Dott. Sala).	Da un anno dolore continuo all'epigastrio e vomito di tempo in tempo alimentare o al mattino. Contenuto gastrico a digiuno: 120 cmc. con residui alimentari, acloridria e presenza di acido lattico.	Cancro dello stomaco

X. — *Gastro-enterostomia per can*

N. d'ordine	Nome, cognome, età	Sintomi	Diagnosi prima dell'operazione
71	Maddalosso Anna, 57 anni. (Dott. Zancan).	Da 3 anni disturbi gastrici: pirosi, gonfiezza e senso di peso all'epigastrio. Da un anno gastralgia e vomito dopo l'ingestione di alimenti. Ematemesi non abbondante. Tumore epigastrico non ben apprezzabile.	Cancro dello stoma

Operazione	Diagnosi postoperativa	Esito
27 novembre 1898. Laparotomia senza cloronarcosi. Si riscontra il piloro mobile sede di un tumore grande quanto un limone. Gastro-enterostomia posteriore alla Roux con 2 bottoni del Murphy n. 4.	Cancro del piloro	Guarigione operatoria e miglioramento funzionale. (Muore dopo 9 mesi per diffusione del cancro).
4 aprile 1899. Narcosi cloroformica. Laparotomia mediana. Cancro diffuso dello stomaco. Gastro-enterostomia posteriore alla Roux con 2 bottoni del Murphy n. 4. L'apertura gastrica vien fatta molto distante dal piloro a causa della infiltrazione della parete gastrica.	Cancro diffuso dello stomaco.	Morte dopo 25 giorni di collasso.
25 maggio 1899. Narcosi cloroformica. Laparotomia mediana. Cancro del piloro diffuso alla piccola curvatura. Gastro-enterostomia posteriore alla Roux con 2 bottoni del Murphy n. 4.	Cancro del piloro	Morte dopo 5 giorni di avvelenamento per sublimato.
9 dicembre 1899. Narcosi cloroformica. Laparotomia mediana. Cancro del piloro diffuso alle pareti gastriche. Gastroenterostomia posteriore alla Roux con due bottoni del Murphy. Il neopiloro vien stabilito nella metà sinistra della parete posteriore.	Cancro del piloro diffuso alle pareti gastriche.	Guarigione operatoria e funzionale.

l pancreas diffuso allo stomaco.

Operazione	Diagnosi postoperativa	Esito
2 maggio 1899. Laparotomia mediana senza narcosi. Grosso tumore del pancreas sporgente nella cavità gastrica. Gastro-enterostomia posteriore alla Roux con 2 bottoni del Murphy n. 4. Dopo applicate le 2 metà del bottone del Murphy per la digiuno-digiunostomia non s'incastrano e si è costretti di toglierle e di sostituirle con quelle di un nuovo bottone. Un piccolo tratto dell'ansa efferente, per far presto, venne resecata insieme a mezzo bottone.	Cancro primitivo del pancreas diffuso alla parete posteriore dello stomaco ed alla piccola curvatura aderente al lobo sinistro del fegato.	Guarigione operatoria. Vive ancora.

XI. — *Gastro-enterostomia combinata c*

N. d'ordine	Nome, cognome, età	Sintomi	Diagnosi prima dell'operazione
72	Lazzaretto Giovanna, 42 a. (Dott. Sivestri e Cerato).	Da 7 mesi gastralgie. Da 4 mesi qualche rara volta vomito non alimentare. Presenza nella regione ombellicale, al disotto delle pareti addominali, di un tumore mobilissimo lateralmente, dal basso all'alto e dall'alto al basso. Tumore lobato.	Sarcoma del grand epiploon.
73	Rossato Maria, 51 anni. (Dott. Neri).	Un anno fa gastralgia dopo il pasto. Dopo qualche mese insorse vomito alimentare, il quale si è manifestato a periodi di 3-4 giorni ogni 2-3 mesi. Dimagramento notevole. Ipocloridria.	Cancro dello stomac

III.

Di un caso di mancanza del gran pettorale osservato sul vivente

per il Dott. LORENZO SAINATI.

Sui primi del 1897 venne da me per farsi visitare accusando una tosse piuttosto forte un robusto giovane campagnolo. Ancor prima che si togliesse la camicia mi accorsi come vi fosse asimmetria nel torace, essendo questo più ampio a destra. L'ammalato disse non aver mai sofferto malattie, esser nato così e perciò riformato dal servizio militare.

Venuto io in città ed avendo trovato l'egregio prof. Romiti mio maestro, gli domandai se avesse avuto la mia osservazione importanza tale da essere pubblicata; egli mi consigliò di pubblicarla, anzi mi permise di consultare in proposito alcuni suoi libri, cosa della quale lo ringrazio, come ringrazio pure il collega Riso e lo studente in medicina Lupi per essere stati così gentili di avermi copiati i brani che riguardavano il gran pettorale dai libri del prof. Romiti ed avermeli mandati in condotta, dove non poteva disporre di grande quantità di libri.

Prima di rendere di pubblica ragione questa osservazione mia, cercai nei giornali medici recenti se fossero stati pubblicati casi congeneri, specialmente dai colleghi dell'esercito, essendo da poco l'individuo stato riformato, ma non trovai nulla. Certo che non poteva darsi il caso di una ripetizione della stessa osservazione, pensai di pubblicarlo. Ho ritardato fino ad ora avendo dovuto lottare e non poco perchè l'individuo si facesse fotografare.

Sappiamo che le varietà del gran pettorale sono diverse, mancando o l'una o l'altra delle sue porzioni ed essendo queste in vario modo inserite, ma non le riscontriamo con tanta frequenza; infatti i casi finora illustrati di mancanza del gran pettorale si riducono a *sette*; però in uno solo (caso descritto da Burney-Neo) si parla della mancanza del solo gran pettorale sinistro, mentre negli altri o manca anche il piccolo pettorale o coincide con altre alterazioni (atrofie, cattive conformazioni) degli altri muscoli del gruppo pettorale.

Riepilogo le principali varietà del g. pettorale per dimostrare la poca frequenza in cui si riscontrano i casi di totale mancanza di questo. Finora si descrisse: — diviso in due porzioni da una fessura (Testut) — suddiviso in fasci

la resezione anulare gastrica mediana.

Operazione	Diagnosi postoperativa	Esito
18 settembre 1898. Narcosi cloroformica. Laparotomia mediana. Tumore della grande curvatura dello stomaco. Asportazione del tumore e di circa due terzi della totalità dello stomaco; resezione anulare mediana. Sutura separata delle sezioni gastriche: di quella pilorica e di quella cardiaca. Gastro-enterostomia posteriore alla Roux con due bottoni del Murphy n. 4.	Adeno-carcinoma della grande curvatura dello stomaco procedente nella cavità peritoneale.	Guarigione operatoria e funzionale. Morte dopo 7 mesi di cancro del fegato.
5 giugno 1899. Narcosi cloroformica. Laparotomia mediana. Tumore diffuso della piccola curvatura, perigastrite. Resezione anulare mediana dello stomaco, sutura del moncone pilorico e del moncone cardiaco. Gastro-enterostomia posteriore alla Roux con 2 bottoni del Murphy n. 4.	Ulcera semplice della piccola curvatura. La diagnosi vien fatta al microscopio perchè anche l'esame macroscopico ingannava.	Guarigione operatoria e funzionale.

distinti nella sua porzione sterno-costale (Theile-Vindle) — mancante della sua porzione clavicolare (Cruveilhier) — mancante della sua porzione sterno-costale (Giovannardi, Calori, Sweedy, Turnex, Berger, Kölliker, Quains, Macalister, Hyrtl) — con la porzione che va all'aponeurosi del retto distinta (nel negro, Giacomini) — doppio con un altro più profondo (m. p. m. accessorius) (Tiedenam, Calori, Macalister) — con fasci abnormi che partendo dal corpo del muscolo vanno ad inserirsi o all'aponeurosi del braccio, o al margine superiore del gran dorsale od al bicipite (corta porzione) o prolungandosi a forma di tendine arrivano all'epitroclea (Bianchi Vood) o alla piccola tuberosità od al labbro posteriore della doccia bicipitale (Calori) od alla capsula articolare, o all'epicondilo (Calori, Macalister, Legge e Romiti in due casi) — con i margini mediani che si riunivano in un sol muscolo o si scambiavano dei fasci (Romiti, Silvestri, Testut, Titone) — l'assenza delle due porzioni del gran pettorale destro (Berger) — l'assenza congenita dei muscoli del petto (Berger in tre casi) — l'assenza del gran pettorale sinistro (Burney-Neo) — l'assenza della parete anteriore dell'ascella sul vivente (Deshayes) — l'assenza del grande e piccolo pettorale (Forsyth).

La mia osservazione oltre ad essere caduta sul vivente, è questi persona sana e robusta che attende ai lavori campestri senza alcun disagio ed è esente da ogni altra imperfezione fisica. L'individuo all'ispezione (come lo dimostra la unita fotografia) presenta la mancanza della parete anteriore dell'ascella sinistra, a braccio innalzato si scorgono le pulsazioni dell'arteria ascellare, il capezzolo della mammella sinistra è più alto di un centimetro e mezzo di quello destro. Il perimetro toracico, preso sfiorando col margine superiore del nastro metrico il capezzolo della mammella destra, è di centimetri 88, di cui 42 $^1/_2$ appartengono alla metà mancante del gran pettorale, mentre i rimanenti 45 $^1/_2$ appartengono al lato normale. La misurazione presa all'ascella, facendo in modo che il nastro metrico passi in corrispondenza del punto più alto dell'acromion, compiendo tutto il giro intorno alla radice dell'arto superiore innalzato solo orizzontalmente, è di centimetri 40 a sinistra e 43 a destra. Allorchè si fa fare all'individuo il movimento d'adduzione dell'arto superiore sin. (cosa che compie senza alcuna fatica) egli alza la spalla e la porta un po' in avanti mentre ruota il braccio esageratamente in fuori tanto da far sì che il gomito (faccia posteriore) tocchi senza difficoltà nè fatica la regione anteriore del costato; in questa po-

sizione dell'arto in corrispondenza del cavo ascellare rimane uno spazio dove entra comodamente una mano. Le pulsazioni dell'arteria ascellare si sentono fino alla clavicola, però a circa un dito trasverso in fuori di questa un po' più debolmente. Tale fatto è già un indizio della presenza del piccolo pettorale sotto il quale l'arteria normalmente passa, ma per sentirlo bene, per quanto sia un po' piccolo proporzionatamente all'individuo, si fa ruotare esternamente e forzatamente l'arto superiore sinistro innalzandolo e portare così la spalla in avanti ed in basso.

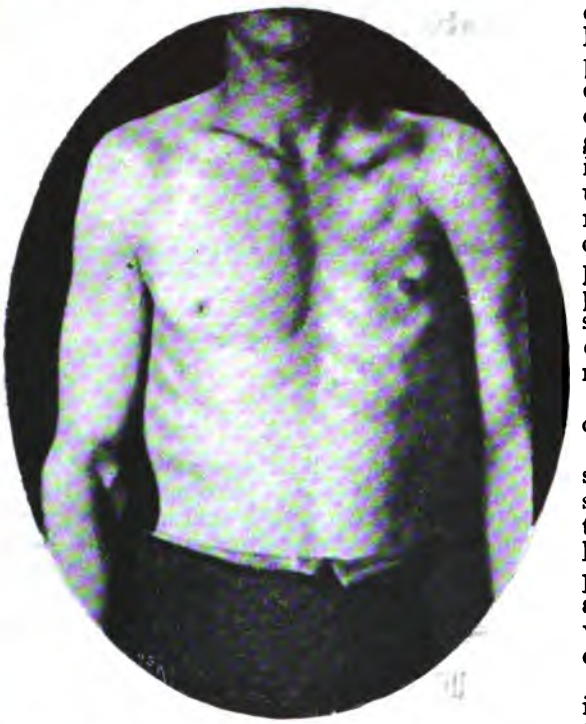

L'individuo dichiara che è capace di compiere qualunque lavoro, sia pure di fatica, ma che per compierlo bene ha bisogno di accostare il braccio sinistro contro il tronco in modo che il gomito abbia un punto d'appoggio in specie quando deve esercitare una fatica coll'arto superiore sinistro in adduzione in avanti; dichiara inoltre che non può sopportare un peso anche piccolo sia pure per poco tempo nella mano sinistra quando l'arto è discosto dal torace e steso orizzontalmente in avanti.

Tutti gli altri movimenti sono compiuti normalmente.

Deshayes nel suo caso osserva come l'adduzione dell'arto superiore era prodotta dalla contrazione della porzione clavicolare del deltoide; nel caso mio parmi che non entri tale porzione affatto in giuoco, dovendo l'individuo, per addurre l'arto, ruotarlo esageratamente in fuori.

Con questa mia osservazione i casi di mancanza del gran pettorale fin qui descritti salgono ad otto. Mi piace però fare notare come siano due soli (il mio e quello di Burney-Neo) quelli in cui manca solamente il gran pettorale, e come in ambedue sia mancante il sinistro. Sarà il caso che farà coincidere questi fatti o vi saranno cause finora a noi ignote? Secondo il Testut si tratterebbe alcune volte di processi morbosi (atrofia muscolare progressiva), altre volte di traumatismi che avrebbero impedito o da principio il nascere od in seguito lo sviluppo di alcune porzioni. Gli altri casi, pei quali non si potrebbe riconoscere una delle dette cause, rimarrebbero senza spiegazione, non potendosi invocare (sempre secondo Testut) la riproduzione nell'uomo di una disposizione normale presso alcuni mammiferi mancanti di clavicola, ai quali manca per conseguenza il fascio clavicolare del gran pettorale. Potendo studiare accuratamente e fino da principio della vita tutti i casi, credo che si potrebbe conoscere la causa di ognuno e chi sa che forse non sia la stessa per tutti, come quella che agisce nella vita embrionale ad impedire fino da prima lo sviluppo dei singoli gruppi muscolari o di un muscolo o di parte di esso.

Spiacemi nel caso mio di non potere cercare negli antecessori od anche nei primi tempi della vita dell'individuo una causa qualunque che potesse almeno lontanamente spiegare la mancanza in lui del gran pettorale sinistro.

Diritti di proprietà riservati. — *L'Amministrazione avverte che procederà contro quei giornali che riporteranno lavori pubblicati nel* **POLICLINICO** *o che pubblicheranno sunti di essi senza citarne la fonte.*

Tip. Nazionale di G. Bertero. L. Trimani, *segr. resp.*
(48)

Anno VII. Roma, 15 settembre 1900 Vol. VII-C. (fasc. 9).

IL POLICLINICO

SEZIONE CHIRURGICA

ORGANO DELLA SOCIETÀ ITALIANA DI CHIRURGIA

DIRETTO DAL

Prof. FRANCESCO DURANTE

Direttore del Regio Istituto Chirurgico di Roma

SOMMARIO.

I. **Prof. G. D'Urso** - *Le operazioni conservative nei neoplasmi maligni delle ossa. Con contributo personale e uno studio sull'endotelioma dell'osso.* — II. **Dott. N. Giannettasio** - *Contributo alla fisio-patologia del fegato. La secrezione biliare nei cani operati di fistola d'Eck.* — III. **Dott. M. Torrisi** - *Studi sperimentali sui corpi mobili delle articolazioni.* — IV. **Dott. Mazzini-Volpe** - *Un caso di costole congenitamente incomplete, con pneumocele. Contributo alla toraco-teratogenesi.*

I.

ISTITUTO CHIRURGICO DELLA R. UNIVERSITÀ DI ROMA
diretto dal Prof. F. DURANTE

Le operazioni conservative nei neoplasmi maligni delle ossa

CON CONTRIBUTO PERSONALE E UNO STUDIO SULL'ENDOTELIOMA DELL'OSSO

per il dott. G. D'URSO
prof. straord. di patologia chirurgica dimostr. nella R. Università di Roma.

Le operazioni conservative per neoplasmi maligni delle ossa rimontano ad un'epoca abbastanza lontana. Il ROUX nel 1834, l'HUTCHINSON ed il LANGENBECK nel 1859, il BENNET nel 1862, hanno operato casi di tumori sarcomatosi o misti colla resezione di ossa lunghe degli arti o di articolazioni. Però la pratica delle operazioni conservative, dopo l'esempio dato sopratutto dal VOLKMANN (1) e le indicazioni chiaramente specificate e nettamente delimitate nella sua monografia sulle malattie delle ossa, diventa una pratica sistematica dal 1876 col LUCAS e col MORRIS in Inghilterra, nel 1886 col DURANTE in Italia e col BERGMANN in Germania.

Sopratutto i neoplasmi dei mascellari, per gli speciali rapporti anatomici di queste ossa, hanno dato nei primi tempi il maggior contingente agli interventi economici, e hanno contribuito ad estenderne il campo di applicazione. Dopo di quel periodo il numero delle operazioni economiche va aumentando rapida-

Ringrazio il prof. DURANTE perchè mette largamente e generosamente a mia disposizione il materiale clinico ed operativo della sua Clinica chirurgica.

mente, in modo che oggi si può mettere assieme una statistica, la quale, se è molto lontana dall'esser completa per le indicazioni più necessarie, quelle relative cioè all'esito terapeutico tardivo, può essere tuttavia considerata come una statistica abbastanza importante, tanto da potere influire, come io credo, a rendere più concrete le idee e a modificare l'assolutismo di alcuni chirurgi su questo importante argomento di clinica operativa.

Difatti anche oggidì, che il principio conservativo nella chirurgia va sempre più allargando il suo benefico campo di applicazione, accanto ai sostenitori dei tentativi di operazioni economiche, quali il Durante, il Bergmann e i suoi scolari, il Mikulikz, lo Hertaux, lo Schwartz, il Morton, troviamo tanti altri clinici i quali o li accettano limitatamente, o li combattono addirittura. Il König (2), per esempio, vuole questi interventi economici limitati esclusivamente ai sarcomi giganto-cellulari. L'Ollier (3) ripudia qualunque operazione economica per tumori diversi dagli osteomi, dai fibromi e dai condromi puri delle piccole ossa della mano e del piede, fino al punto da considerare come seguita quasi sicuramente da recidiva una operazione conservativa sull'omero nella quale aveva assistito il Delore, perchè non gli è stato poi possibile di rintracciare l'inferma dopo la guarigione. Anche il Poncet (4) bandisce le operazioni economiche nella cura dell'osteosarcoma e dei tumori mieloidi delle ossa, e non si mostra affatto proclive alla tendenza conservativa accentuatasi nella chirurgia tedesca in questi ultimi anni (Mikulikz). La esperienza personale e la raccolta dei materiali relativi a questo argomento hanno alquanto modificato le idee da me espresse alcuni anni fa nelle mie prime lezioni di patologia chirurgica sulle malattie delle ossa.

La occasione a questo studio mi è stata fornita da quattro operazioni conservative da me eseguite di recente nella R. Clinica chirurgica di Roma per tumori dell'estremo superiore dell'omero, della scapola e della mandibola. Esporrò prima le mie osservazioni personali, una delle quali — endotelioma dell'omero — mi ha dato ancora l'agio di estendere le mie ricerche anche alla letteratura di questo importantissimo argomento di patologia. E poi farò seguire la succinta esposizione della casistica delle operazioni conservative per neoplasie ossee, nella quale molte volte ho riportato integralmente la parte più interessante dell'osservazione dal lavoro originale. Non posso essere stato certamente completo in questa parte del mio lavoro, ed è ovvia la ragione; mi sono però sforzato di non trascurare nessuna osservazione fornita di sufficienti dati clinici e del relativo reperto anatomico-istologico. Delle osservazioni, che ho trovato assai incomplete nelle pubblicazioni originali, ho fatto un semplice accenno.

Prima di passare alla esposizione dei casi da me operati, credo indispensabile accennare brevemente ai criterii dai quali mi son fatto guidare nella raccolta del materiale di osservazione clinica esistente nella letteratura

E innanzi tutto i limiti che mi sono imposti nella ricerca in rapporto alla diagnosi della neoplasia meritano una giustificazione. Il gruppo degli osteomi, dei fibromi e dei lipomi era naturalmente escluso dal mio studio, giacchè per questi tumori costantemente benigni, anche i chirurgi più generosamente demolitori sono economici per eccellenza. Senza discussione rientrava nel campo della

mia ricerca, anzi ne rappresentava il nucleo fondamentale, il gruppo dei sarcomi puri e misti con tutte le relative varietà, appunto perchè costituito da neoplasie, le quali presto o tardi presentano un andamento più o meno maligno.

Una prima difficoltà però sorgeva per il gruppo delle cisti solitarie uniloculari o multiloculari delle ossa, da differenziarsi da quelle molteplici, che hanno altra significazione ed importanza clinica (*ostitis fibrosa osteoplastica* del Recklinghausen - 5 -). Escluse quelle di natura parassitaria (echinococco-cisticerco), tutte le altre cisti solitarie delle ossa lunghe si debbono raggruppare in due categorie. Quelle nelle cui pareti si riscontrano i residui di una neoplasia (condroma, fibro-condroma, sarcoma gigante-cellulare), la quale colla degenerazione e il rammollimento della sua massa ha dato origine alla cisti; e quelle nelle cui pareti l'esame microscopico non ha potuto rintracciare tessuti neoplastici (Schlange - 6 - Deetz - 7 - ecc.). Questo secondo gruppo di cisti si propende a considerare anche di natura neoplastica, per quanto non si abbia un criterio decisivo per ammetterla, e per abbandonare l'ipotesi di una origine infiammatoria lenta non suppurativa. Ad ogni modo tanto l'un gruppo che l'altro di cisti hanno una fisonomia clinica identica, caratterizzata dalla giovane età del soggetto, dal lento sviluppo talvolta di anni, dalla stazionarietà, dalla moderata tumefazione dell'osso, dalla sede alla estremità delle diafisi, e sopratutto dalla benignità dell'affezione per i dintorni e per l'organismo, per cui l'apertura e lo scucchiaiamento delle pareti sono considerate come le operazioni di regola, anche da quei chirurgi che nelle neoplasie maligne delle ossa ricorrono alla amputazione o alla disarticolazione. Per questa ragione ho creduto di non dovere tener conto delle cisti delle ossa, neanche di quelle dimostrate dall'esame microscopico sicuramente di natura neoplastica, per non arricchire la casistica di interventi economici con esito definitivo quasi sicuramente radicale. Resta un gruppo di tumori, costituito dai mixomi e dai condromi, i quali rappresentano un anello di congiunzione tra il gruppo delle neoplasie benigne e quello delle neoplasie maligne, non tanto per i mixomi e condromi puri — sebbene dalle osservazioni del Virchow e da quelle posteriori sia stato revocato il carattere di benignità assoluta del condroma — quanto per la frequente metaplasia in questo gruppo di tumori e per le combinazioni con elementi neoplastici di natura maligna — tumori misti —. Per questi casi ho creduto di dovere tener conto di quelle osservazioni, nelle quali il decorso clinico parlava per la natura non benigna del tumore.

Per ciò che riguarda la sede dei tumori nelle varie ossa dello scheletro è evidente che il campo, nel quale il parallelo tra l'intervento economico e il demolitore può nella maniera più eclatante essere fatto, è quello delle ossa lunghe degli arti.

Il quesito che il clinico, in casi di neoplasie maligne operabili delle ossa, si propone è questo: amputazione o resezione? Sono i termini estremi che compendiano le varie gradazioni delle due specie di intervento, e cioè amputazione nella continuità dell'osso affetto, disarticolazione nell'articolazione soprastante, amputazione nella continuità dell'osso soprastante per il primo gruppo di interventi; e per il secondo scucchiaiamento, resezione.

E la risposta al quesito include sempre una grave responsabilità o per la vita o per la conservazione di un arto, responsabilità che certamente è maggiore per l'intervento conservatore, perchè il chirurgo che ama di restare in pace colla propria coscienza trova sempre modo di giustificare un intervento demolitore, appellandosi a quei casi nei quali all'intervento conservatore è seguita recidiva in loco e morte per metastasi, prima che il chirurgo abbia avuto la opportunità di far seguire a tempo al tentativo conservativo l'operazione demolitrice con successo radicale definitivo. Talvolta è l'infermo, che apparentemente toglie d'imbarazzo il chirurgo, opponendosi alla amputazione e forzando l'operatore ad accondiscendere ad un intervento conservativo (Buffet, Morris, ecc.). Meno che in tutte le altre circostanze della vita si può in questi casi parlare di libertà di scelta per l'infermo, il quale non è mai in grado di vagliare i diversi elementi della determinazione sua, anche quando il chirurgo mette chiara davanti ai suoi occhi la posizione: è sempre impossibile evitare l'elemento suggestivo, dipendente dalle convinzioni del chirurgo. Ora i casi più adatti al confronto fra le due specie di intervento sono evidentemente quelli, che si riferiscono a neoplasie delle ossa lunghe degli arti. Nelle ossa piatte del cranio, del bacino, nella clavicola, nello sterno, nelle ossa della faccia, l'intervento economico si confonde per lievi gradazioni intermedie con quello demolitore, e in questi casi la asportazione generosa non includendo il sacrificio di un arto, manca la ragione fondamentale del quesito. Nella scapola, nell'osso iliaco, nelle ossa corte degli arti si comincia a delineare più nettamente la differenza fra i due interventi, differenza che poi raggiunge il grado massimo per le ossa lunghe dell'arto toracico ed addominale. Per queste ragioni, nella raccolta del materiale che ci offre la letteratura chirurgica, mi sono limitato alle neoplasie delle ossa tubulari degli arti.

Caso I. *Endotelioma dell'estremo superiore dell'omero, di origine centrale. Resezione della testa dell'omero e del quarto superiore della diafisi.* — A. Q. da San Donato Val di Comino (Caserta), di anni 44, bracciante, ammogliato, con tre figli. Ammesso in clinica il 15 maggio 1898 per una affezione alla spalla destra.

Ereditarietà neoplastica negativa. Nessun precedente morboso. La moglie ha avuto due aborti e cinque parti a termine.

Tre anni fa lussazione dell'omero destro per caduta, riduzione e ristabilimento completo della funzionalità dell'arto dopo un mese. Un anno dopo nuova lussazione dello stesso osso, riduzione e ripristinamento completo della funzionalità articolare: solo i movimenti svegliavano moderato dolore; però l'infermo non notava tumefazione nel moncone della spalla. Da cinque mesi recidiva della lussazione in seguito a caduta, e questa volta, nonostante fosse stata praticata la identica cura, i movimenti del braccio sono rimasti limitati, dolenti, ed è sopraggiunta, alcun tempo dopo la rimozione della fasciatura immobilizzante, tumefazione della regione articolare.

L'estremo superiore del braccio è trasformato in una tumefazione, del volume di un grosso arancio, sferoidale, a superficie uniforme, limitata nettamente in alto dalla volta acromio-clavicolare più evidente che nel lato sinistro per la diminuzione delle masse muscolari delle fosse sopra- e sotto-spinosa. In basso la tumefazione raggiunge la inserzione omerale del deltoide, dove, fattasi meno voluminosa e cilindrica, si continua col terzo medio del braccio, di volume pressochè normale. All'interno la tumefazione ha per limiti la parete esterna dell'ascella;

esternamente e posteriormente la regione sotto-spinosa. Fossa sopra clavicolare non modificata; fossa del Morenheim più profonda a destra per la presenza della tumefazione che la costeggia all'esterno. Cute sovrastante alla tumefazione normale e sollevabile in pliche. Massa muscolare del deltoide assottigliata e soprastante alla tumefazione; bicipite, brachiale anteriore, gran pettorale, grande e piccolo rotondo, sottoscapolare e tricipite disposti perifericamente alla tumefazione, là dove hanno rapporti colla stessa. L'apofisi coracoide è normale e distinta dalla tumefazione; scapola, clavicola e scheletro del torace normali per conformazione e rapporti fin dove sono ispezionabili colla palpazione. Palpando l'omero si ha l'impressione che esso dalla inserzione deltoidea in su ingrossandosi vada a costituire la tumefazione descritta.

La tumefazione ha consistenza duro-elastica in alcuni punti, molle elastica e chiaramente fluttuante in altri; in altri punti colla palpazione combinata si rileva la sensazione dello schricchiolio pergamenaceo. Nella faccia antero esterna la palpazione rileva sulla superficie del tumore una debole pulsazione, che si può rendere evidente alla ispezione colla soprapposizione al tumore dello stetoscopo; però la pulsazione è debole, non uniformemente estesa a tutto l'ambito del tumore, giacchè manca nei punti di maggiore consistenza. Assenza di rumori all'ascoltazione, la quale fa solo percepire l'urto ritmico dello stetoscopo col padiglione dell'orecchio.

Arterie ascellare ed omerale normali per calibro e caratteri sfigmici, anche messe in confronto con quelle del lato sinistro.

Tutti i movimenti attivi dell'omero nell'articolazione omero-scapolare sono limitati: il braccio può essere elevato solo lentamente e a stento fino alla orizzontale.

I movimenti passivi sono assai più estesi e provocano dolore assai leggiero. Esame obbiettivo dell'articolazione del gomito negativo; movimenti passivi normali; i movimenti attivi di flessione ed estensione dell'antibraccio sul braccio si eseguono lentamente a scatti, a meno che l'infermo non poggi il gomito sopra un piano resistente. Funzionalità dell'articolazione del pugno ed energia muscolare della mano normali.

La palpazione ruvida e prolungata sulla tumefazione sveglia dolore moderato: mancano dolori spontanei.

L'esame radioscopico fa rilevare che i contorni dell'omero si continuano in alto con quelli della tumefazione: nel campo di questa i raggi catodici passano assai più facilmente che non attraverso la diafisi omerale, in modo che sullo schermo radioscopico la tumefazione apparisce nella sua parte centrale più chiara dei contorni e della diafisi ed epifisi omerale inferiore.

Nessuna particolarità degna di nota all'esame generale. Esame obbiettivo e funzionale degli organi interni negativo. Glandola tiroide normale.

Diagnosi: sarcoma mielogeno dello estremo superiore dell'omero destro. Data l'apparente limitazione della massa neoplastica dalle parti molli, mi decido per un intervento economico, salvo a procedere, seduta stante, avendone avuto l'assentimento dell'infermo, alla disarticolazione, se alla ispezione diretta durante l'atto operativo l'infiltrazione neoplastica risultasse estesa. Preferisco una incisione a T per poter dominare ampiamente il campo operativo ed ispezionare bene le parti molli, non preoccupandomi della innervazione del deltoide per non sacrificare a questa la generosità dell'asportazione dei neoplasma.

Operazione (26 maggio 1898). — Narcosi morfino cloroformica: compressione temporanea dell'ascellare mediante il laccio di Esmarch, incrociato al disopra della spalla. Incisione a T sul moncone della spalla fino alla superficie del tumore; isolamento del tumore dalla faccia profonda del deltoide nel campo dei due lembi, asportando colla neoplasia i fasci muscolari a quella aderenti; inci-

sione della capsula articolare; disarticolazione della testa dell'omero, il lungo tendine del bicipite è sacrificato, essendo le parti molli circostanti alla doccia bicipitale aderentissime all'osso e invase dalla neoplasia; isolamento del tumore all'interno e posteriormente, sezione dell'omero a due centimetri e mezzo più in basso del punto dove la diafisi omerale ripiglia il suo calibro normale; emostasi; sutura del piano muscolo-aponevrotico al catgut; sutura della cute e connettivo sottocutaneo alla seta.

Decorso post-operativo. — Temperatura massima 38°,3 in 3ª giornata: in 5ª giornata apiressia completa; rimozione dei fili di sutura superficiale in 8ª giornata: guarigione per prima. L'infermo è congedato guarito 18 giorni dopo l'atto operativo.

Ho riveduto l'operato parecchie volte dopo la sua guarigione. Egli presentava notevole avvallamento del moncone della spalla, atrofia del deltoide, resa

Fig. 1.

più evidente dalla sporgenza della volta acromio-clavicolare (Fig. 1). Il braccio è ciondolante; però l'infermo, tenendo il braccio addossato al torace o fissandolo in una maniera qualsiasi (Fig. 2), può eseguire qualunque movimento, e con energia muscolare notevole, nella mano e nelle dita, delle quali egli si serve per gli usi abituali della vita e per le sue occupazioni di sorvegliante di lavori di campagna. In queste occasioni l'apice del moncone omerale è fortemente spinto in avanti dalla contrazione del tricipite. Il moncone omerale è assottigliato ed affilato nella sua estremità.

Ho proposto all'infermo di sottoporsi ad una seconda operazione per migliorare le condizioni funzionali del suo braccio: avevo divisato di fissare con sutura metallica il moncone omerale alla cavità glenoidea o alla volta acromiale; ma l'infermo non ha voluto dare il suo assentimento.

Egli era di floridissimo aspetto, come mai era stato, e libero di qualunque

segno di recidiva in loco fino a 21 mesi dopo l'operazione. Dopo di allora ho rilevato, senza che l'infermo avesse dimostrato di accorgersene, un nodulo quanto una piccola noce, nelle parti molli profonde attorno all'estremo del moncone omerale, senza rapporti coll'osso, che ho giudicato come nodulo di riproduzione. Per quanto avessi insistito facendo noti all'infermo i pericoli ai quali andava incontro, non mi è riuscito di persuaderlo a farsi rioperare, neanche per la sola asportazione del piccolo nodulo di riproduzione. Oggi, 27 mesi dopo l'operazione, il medico mi scrive, che il nodulo di recidiva è quanto un piccolo manderino; che il moncone omerale è assottigliato, e che l'infermo rifiuta qualsiasi operazione, ed è pronto per emigrare in America. Forse in un infermo più intelligente o più docile si sarebbe ottenuta una guarigione radicale colla precoce estirpazione del piccolo nodulo di riproduzione, che era molto bene circoscritto e che poi è cresciuto abbastanza lentamente, o colla rimozione dell'arto.

Fig. 2.

Esame anatomico. — Nelle manovre di disarticolazione e di isolamento del tumore, questo si è scontinuato sulla faccia anteriore, nel punto più molle, ed è venuta fuori una discreta quantità di un liquido torbido bruno-verdastro.

Il pezzo anatomico presenta nel suo polo superiore integra la testa omerale col suo normale rivestimento cartilagineo; le due tuberosità sono fortemente ed uniformemente ingrandite e sorpassano il livello della superficie articolare: questo polo è sferoidale, e si va in basso conicamente assottigliando fino al polo inferiore, costituito da un segmento della diafisi omerale, lungo due centimetri e mezzo, normale per volume e conformazione. Sulla superficie di sezione della diafisi la midolla ha i caratteri della midolla gelatinosa. La superficie esterna del tumore è in alcuni punti costituita da una membrana fibrosa, dai caratteri del periostio ispessito, e qua e là presenta fasci di fibre muscolari striate, asportate col tumore per sospetto di invasione neoplastica, perchè aderenti alla super-

ficie dello stesso, frammenti della capsula, di tendini e di ligamenti articolari. Il canale osteofibroso nel quale scorre il tendine della lunga porzione del bicipite è circondato allo esterno da parti molli aderenti, e sospette di infiltrazione neoplastica. La superficie del tumore in corrispondenza del capo articolare e della parte alta delle due tuberosità ha durezza ossea, nella parte bassa di queste la

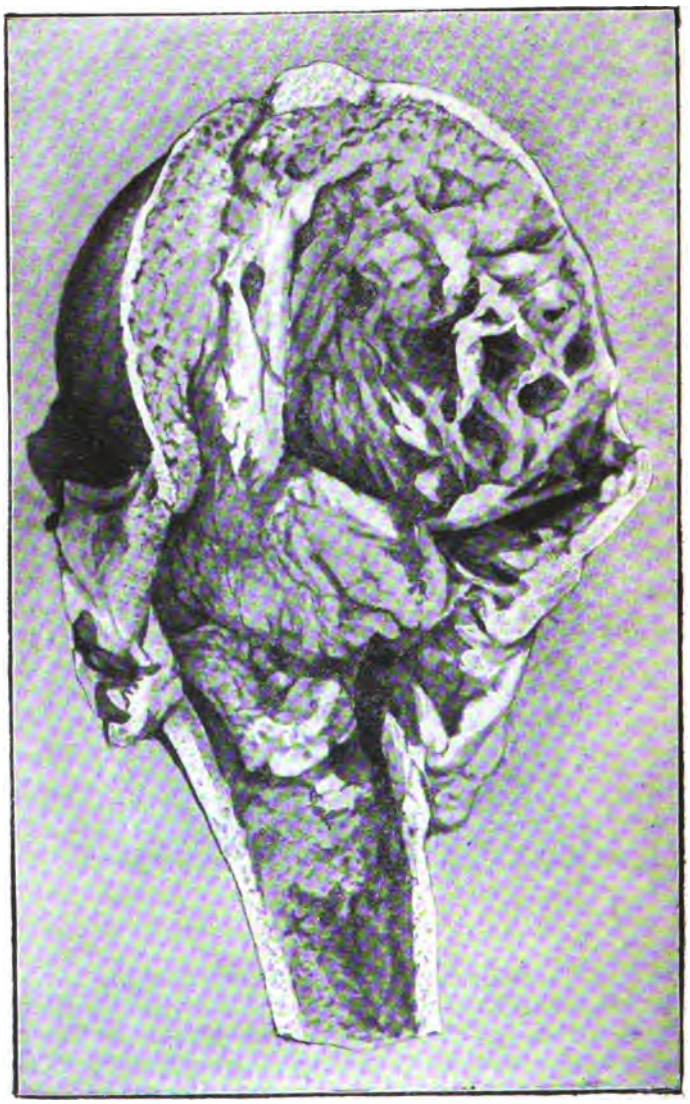

Fig. 3.

capsula ossea è interrotta, e dà qui alla pressione la sensazione dello scricchiolio pergamenaceo; il frammento diafisario nel punto nel quale si continua col tumore ha con questo connessioni poco solide in modo da esser leggermente mobile sullo stesso. Sulla faccia antero-esterna del tumore si vede un orificio irregolare, fattosi accidentalmente durante l'atto operativo e che conduce in una delle

cavità cistiche: in questo punto il rivestimento del neoplasma è ridotto ad una membrana fibrosa sottile.

La superficie del taglio (Fig. 3) risulta da un aggregato di numerose cavità cistiche, di grandezza varia, da quella di una ciliegia a quella di una grossa testa di spillo, di forma irregolare, a superficie perfettamente liscia e lucente e di colorito grigio-biancastro come quella di una sierosa, e a contenuto liquido incoloro o brunastro, simile alla birra o all'infuso debole di caffè, diffluente, non filante. Qua e là queste cavità cistiche sono separate da isole o da sepimenti, variamente spessi, di un tessuto molle, grigio-roseo come la carne del pesce spada. Alla periferia del tumore esiste una sottile capsula ossea qua e là interrotta, la quale in alcuni punti sottostanti al rivestimento cartilagineo del capo articolare raggiunge lo spessore di un mezzo centimetro, ed ha qui i caratteri dell'osso spongioso a trama ossea rarefatta. Lo spessore del cilindro compatto diafisario è assottigliato là dove il segmento diafisario asportato si continua col tumore. La superficie di sezione del cilindro midollare in alto, nei limiti del tumore, è di un colorito grigiastro-roseo con punti e piccoli focolai emorragici di varia età: a un centimetro dalla superficie di resezione ha i caratteri della midolla gelatinosa.

Dopo indurimento in alcool la superficie dello spaccato del tumore presenta un diametro massimo longitudinale di cm. 12, e un diametro massimo trasversale di cm. 6.

Esame istologico. — Le parti solide del tumore, le quali ad occhio nudo non presentano spazii cistici, hanno una struttura alveolare; risultante cioè dall'aggregato di cordoni cilindrici pieni, iustaposti e variamente ripiegati su di sè stessi, separati da esilissimi fascetti di fibrille del connettivo con rare cellule fusate, fra le quali decorrono capillari sanguigni: la parete di questi è costituita dal solo endotelio. I cordoni pieni risultano dalla soprapposizione di 2 a 4 filiere di cellule a grosso nucleo rotondeggiante od ovale, con uno o più nucleoli. In alcuni piani dove la sezione capita perpendicolarmente ai cordoni, la struttura acquista il vero carattere alveolare. Dai fascetti di fibrille connettivali, che stanno alla periferia dei più grossi accumuli degli elementi caratteristici della neoplasia, di aspetto epitelioide, partono propagini ancora più sottili, filiformi, le quali circondano gruppi cellulari più piccoli, di 3-4-6 elementi. Mai le esili fibrille si avanzano fra queste cellule in modo da isolarle l'una dall'altra.

Molte volte gli elementi dei cordoni sono direttamente addossati alle cellule endoteliali dei vasi, senza l'interposizione di fascetti di fibrille connettivali. Nei cordoni tagliati di trasverso in maniera più frequente si riscontrano fra le cellule dei globi, più piccoli di un corpo cellulare, di una sostanza omogenea, attorno alla quale le cellule del tumore sono irregolarmente disposte. In altri punti questi globi di sostanza emogenea acquistano maggior volume, quello di una o più cellule riunite insieme, conservando la forma rotondeggiante od ovalare, e allora le cellule del tumore attorno ad essa sono disposte ordinatamente come le cellule di un acino ghiandolare della tiroide attorno al blocco di sostanza colloide contenuto dentro l'acino. Anzi a rendere più evidente la similitudine questi globi, quanto più si fanno voluminosi tanto più facilmente vanno perdendo la forma rotonda od ovalare e la regolarità del contorno, e acquistano quel contorno spinoso tanto caratteristico nella sostanza colloidea degli acini della tiroide, che abbiano subìta l'azione dei reagenti fissatori. Il tessuto attorno conserva la struttura tubulare compatta che ho descritta.

Nella parte del tumore che per il suo aspetto all'esame microscopico più si allontana da questo tipo di struttura, si riscontrano invece degli spazii di varia grandezza e forma, dal più piccolo lume corrispondente a quello di una ghiandola tubulare, a quello appena visibile ad occhio nudo come spazio cistico.

Questi spazii sono limitati da una filiera di cellule del tumore, regolarmente addossate l'una all'altra come gli epitelii di uno spazio ghiandolare; e in alcuni, specialmente nei più piccoli, sono cellule alte, con nucleo risospinto verso la base a mo' degli epitelii cilindrici, in altri hanno i caratteri degli epitelii cubici, in altri degli epitelii pavimentosi. Talvolta sono due, talvolta più numerosi gli strati di cellule epitelioidi che limitano questi spazii, e allora più facilmente il loro contorno perde la sua regolarità, e si formano sporgenze le quali si avanzano nel lume acquistando una vera disposizione dendritica, da ricordare le produzioni simili dell'adenoma ovarico. Alla periferia di questi spazii che mentiscono in tutto e per tutto dei lumi ghiandolari, le cellule del tumore che ne costituiscono le pareti sono in immediato contatto (fig. II della tavola) colla parete endoteliale di veri spazii cavernosi sanguigni, che nei preparati sono ordinariamente vuoti di sangue, o di capillari pieni di emazie. Nel lume di queste cavità si riscontrano d'ordinario zolle rotondeggianti, a contorno regolare o spinoso (figura I della tavola), che riempiono quasi completamente lo spazio limitato dalle cellule epitelioidi. In altre il contenuto risulta di una sostanza finamente granulosa, in mezzo alla quale si riscontrano evidenti ombre di Ponfik; in altre invece il contenuto è costituito completamente da emazie ben conservate con rarissimi corpuscoli bianchi e senza filamenti di fibrina, in modo da dare l'idea che questi spazii siano dei veri spazii sanguigni limitati da endotelio ipertrofico ed iperplastico.

Però vi hanno argomenti sufficienti per dimostrare la erroneità di questa interpretazione. In questi stessi spazii nei quali il sangue è perfettamente conservato, e ha i caratteri del sangue non coagulato, si notano mescolate alle emazie grosse cellule fagocitiche ripiene di granuli di pigmento ematico, indizio di versamenti emorragici colà avvenuti in epoca anteriore. E si trova la ragione della facilità di questi versamenti emorragici: nei punti nei quali lo spazio è limitato da una sola filiera di cellule epitelioidi, questa è strettamente addossata ad una sola filiera di cellule endoteliali appiattite, molto diradate, che costituisce la parete di un capillare o di uno spazio cavernoso sanguigno.

Là dove vegetazioni papillari, con più o meno ricche suddivisioni dendritiche, si avanzano nel lume delle cavità adenoidee, le vegetazioni sono costituite da un sottile scheletro connettivale, nella parte assiale del quale decorrono capillari sanguigni, e alla superficie una filiera di cellule epitelioidi, ora di aspetto cilindrico ora di aspetto pavimentoso.

La parete delle grosse cisti del tumore si differenzia dalla parete degli spazii adenoidei più ampii per la mancanza di vegetazioni dendritiche, e per il carattere pavimentoso, notevolmente appiattito del rivestimento epitelioide.

Il tessuto connettivo, dal quale partono i sottili sepimenti che dànno al tumore struttura evidentemente alveolare in alcuni punti, risulta di isole di tessuto connettivo, ora denso, povero di vasi, la cui sostanza interelementare colla colorazione del Van Giesen assume un colorito rosso vivo, ora di connettivo lasco, più ricco di vasi sanguigni, sempre a pareti molto sottili in rapporto al lume. In questo connettivo si trovano frequentemente o i residui di antiche emorragie sotto forma di accumuli di pigmento ematico, o i segni di veri infarti recenti, dei quali alcuni avvenuti molto probabilmente durante l'atto operativo. Aree circoscritte di degenerazione ialina del connettivo si trovano quà e là, ma abbastanza raramente.

La capsula del tumore è costituita dal periostio, alla faccia profonda del quale si riscontra una notevole produzione di lamelle ossee, così come si può rilevare nella parte periferica di un callo recente. In alcuni rari punti questa capsula ossea periostea è abbastanza spessa; in molti altri invece è perfettamente

scomparsa, o ridotta appena a qualche lamella per il riassorbimento lacunare di quelle più profonde, prodotto dall'avanzarsi delle isole neoplastiche, mediante o senza l'intervento di osteoclasti. Queste isole neoplastiche in qualche punto si sono avanzate fin nello spessore della lamina fibrosa periostea, e invadono ancora il connettivo lasco parosteale e financo la parte profonda dei fasci muscolari: qui è completamente scomparsa la neoformazione ossea.

Nella testa dell'omero la neoplasia in alcuni punti si è avanzata fino a breve distanza dal rivestimento cartilagineo articolare, lasciando integra una zona di sostanza ossea spongiosa di qualche millimetro di spessore, la quale nella sua superficie profonda presenta i segni della progressione del processo neoplastico: riassorbimento lacunare delle lamelle ossee per mezzo di osteoclasti, sostituzione parziale o totale del tessuto midollare con isole di tessuto neoplastico di aspetto chiaramente ghiandolare. In alcuni punti la sostanza spongiosa della testa dell'omero è completamente sostituita dalla neoplasia: il tessuto neoplastico è in contatto colla superficie profonda della cartilagine articolare.

Il midollo osseo dell'omero, in corrispondenza della superficie di sezione della diafisi omerale fatta colla sega durante l'operazione, è perfettamente libero di tessuto neoplastico, e presenta una struttura intermedia fra quella della midolla rossa e della gialla. Vi si riscontra il caratteristico reticolo di tessuto adiposo, che si fa sempre più preponderante mano mano che ci si allontana dalla neoplasia e viceversa: la parte solida della rete è occupata dagli elementi normali della midolla rossa, con cellule midollari e cellule a nucleo gemmante senza mieloplassi, i quali elementi qua e là si accumulano in più o meno ampie chiazze irregolari, nel campo delle quali sono scomparse le cellule adipose. In alto, verso la neoplasia, sono riuscito ad avere dei preparati microscopici nei quali una sezione del taglio risulta di tessuto neoplastico, e un'altra più piccola di midolla normale. La continuità dell'un tessuto coll'altro ha luogo coll'intermedio di una sottilissima striscia di tessuto fibroso delimitante, la quale in qualche punto circoscritto è attraversata da un piccolo bottone neoplastico, che si spinge appena alla sua superficie verso la midolla sana. Ed è certamente degno di considerazione il fatto, che mentre in alto verso la testa dell'omero il tessuto neoplastico è pervenuto a fare scomparire il tessuto osseo spongioso e perfino la giovane neoformazione ossea periostale, in giù verso il midollo il tessuto non presenta segni di progressione attiva, e per l'estensione di circa un centimetro all'estremo inferiore del pezzo asportato il midollo è perfettamente libero da invasione neoplastica.

Il tumore è straordinariamente ricco di vasi sanguigni. Sono generalmente vasi capillari o larghi spazii lacunari, limitati e separati dagli elementi della neoplasia mediante una sola filiera di cellule endoteliali, a nucleo abbastanza lontano l'uno dall'altro. La ricchezza di vasi sanguigni si desume dal fatto, che ciascuna filiera di cellule epitelioidi limitante uno spazio ghiandolare è separata dalla filiera di cellule che limita lo spazio contiguo da un capillare tagliato longitudinalmente o da una serie di capillari visti in sezione trasversale, i cui elementi endoteliali sono in immediato contatto colle cellule che limitano gli spazii ghiandolari. Gli endotelii di questi vasi sanguigni sono endotelii perfettamente normali, senza accenno ad iperplasia o a moltiplicazione. Relativamente grossi vasi arteriosi e venosi non si riscontrano che rarissimamente nei più spessi setti connettivali dello stroma.

La sostanza che comincia a comparire fra le cellule della sezione a struttura alveolare del tumore, e dentro le cavità limitate dagli elementi epitelioidi, ha identica reazione in presenza delle sostanze coloranti: essa si colora in rosso intenso coll'eosina, in bruno tendente al mogano quando il taglio sia colorato coll'ematossilina iodica del Sanfelice, in rosso aranciato col liquido del Van Giesen,

in verde bluastro col liquido III *b* del Pianese (8). Essa presenta perciò i caratteri della sostanza colloide piuttostochè quelli della sostanza ialina, per quanto non sia possibile in base alle reazioni coloranti differenziare in maniera assoluta le due sostanze La ricerca del glicogeno non è stata fatta nei pezzi a fresco. Ma da queste reazioni coloranti si può desumere, che le gocciole di sostanza omogenea e trasparente contenute dentro e fuori le cellule non sono dovute a glicogeno come il Driessen ha dimostrato nel suo caso, avendo i pezzi subìta l'azione dell'alcool ordinario, di cui l'acqua scioglie e porta via il glicogeno.

Gli elementi cellulari proprii del tumore hanno protoplasma omogeneo, trasparente; nucleo ovoidale, relativamente ricco di sostanza cromatica, con uno o due nucleoli. Essi presentano il nucleo abbastanza frequentemente in fase cariocinetica nei punti del tumore che hanno struttura alveolare, rarissimamente in quelli a struttura ghiandolare.

La presenza di piccole gocciole di sostanza ialina o colloidea nel protoplasma si comincia a notare già nel protoplasma cellulare degli elementi propri del tumore, che costituiscono i piccoli alveoli di quella parte che non ha struttura ghiandolare. Mi è riescito talvolta rilevare che tutto il protoplasma della cellula aveva assunto i caratteri della sostanza colloidea per un processo di vera degenerazione, inquantochè il protoplasma cellulare era diventato denso, perfettamente omogeneo, splendente, a contorno rotondeggiante, e nel centro presentava ancora nettamente disegnati i contorni del nucleo — una vera ombra nucleare —, la cui sostanza cromatica era raccolta in due o tre globetti rotondeggianti fuori del nucleo e strettamente addossati al suo contorno.

Sulla quistione se là dove esistono vere cavità, simili a quelle delle ghiandole tubulari o acinose, contenenti sostanza colloidea, la formazione della cavità abbia luogo solamente per la degenerazione colloidea rapida e totale degli elementi cellulari centrali dei tubuli pieni o per altro processo, ritornerò fra breve.

L'impressione che io ho ricevuta dallo studio dei miei preparati è che dai cordoni cellulari solidi, si originano se non esclusivamente almeno alcune di quelle formazioni, che hanno struttura tubulare con lume simile al lume delle ghiandole.

E che la cavità non si formi per degenerazione colloidea rapida e totale di alcune delle cellule del cordone solido, lo si può desumere dalla regolarità colla quale le cellule della parete sono allineate attorno al blocco della sostanza colloidea. Questa, originatasi come piccole gocciole nel protoplasma delle cellule, molto probabilmente è spinta fuori dal protoplasma cellulare, e si raccoglie fra le cellule: così dai cordoni solidi si originerebbero i cordoni cavi contenenti sostanza colloidea, i quali hanno tanta rassomiglianza con le parti elementari di una tiroide. Io ho creduto di dovere insistere su questa evoluzione delle parti elementari del tumore, perchè in alcune delle osservazioni esistenti nella letteratura che riporterò più in là (Nauwerck, Kolaczek), queste cavità simili a quelle delle ghiandole tubulari, sono ordinariamente interpretate come spazii vasali linfatici o sanguigni, ad endotelii iperplastici perchè dentro ad alcune di esse si trova sangue allo stato liquido, cosa che non mi pare conforme ai dati di osservazione. L'argomento più importante addotto da questi osservatori è, che i corpuscoli rossi contenuti in queste cavità adenoidee sono molto ben conservati, non separati da filamenti di fibrina, in modo che si può perciò desu-

mere che il sangue non sia coagulato. Ora, come fa osservare il Borrmann (14), il sangue versato fra gli elementi cellulari del tessuto può rimanere non modificato per lungo tempo (Braun). Ma più che altro è la presenza in queste cavità adenoidee, insieme alle emazie ben conservate, di leucociti fortemente rigonfii e ripieni di granuli di pigmento ematico, e sopratutto quella di gocciole e blocchi di sostanza ialina (confronta anche più avanti la osservazione del Nauwerck) quella che ci fa escludere in maniera assoluta, credo io, la natura di tubi endoteliali sanguigni.

E a questa convinzione sono venuto dopo lunga serie di osservazioni istologiche e di considerazioni critiche, e modificando la opinione che avevo espressa in una mia precedente pubblicazione (15). Io sono di opinione che gli endoteliomi provenienti dai vasi sanguigni sono assai rari, molto più rari di quello che le pochissime osservazioni esistenti nella letteratura facciano credere; perchè molte interpretazioni istologiche in questo campo urtano col più elementare senso critico. A me ha fatto molta meraviglia la osservazione del Nauwerck, che io riporterò fra le osservazioni sicure di endotelioma dell'osso, e che l'autore ha descritto come telangectasia semplice iperplastica del femore: i corpuscoli rossi ben conservati in alcuni tubuli di apparenza ghianduliforme riempiono tutto il lume del tubo, in altri invece occupano gli interstizii che rimangono fra le gocciole e i grossi blocchi di sostanza ialina: e nonostante ciò questi spazii sono interpretati come spazii vasali, nei quali il sangue circola, e quindi è in rapporto col letto della circolazione generale.

La maniera di propagarsi del tumore nei tessuti limitrofi si può studiare in tre punti:

1. Nel confine colla midolla dell'omero;
2. Al di sotto della cartilagine articolare dell'omero;
3. Nella faccia profonda del guscio osseo periostale neoformato.

I limiti tra la neoplasia e il midollo dell'omero non offrono che pochi dati, già rilevati nell'esame microscopico, i quali non danno adito ad alcuna interpretazione istogenetica.

Negli spazi midollari della sostanza spongiosa immediatamente sottostanti alla cartilagine articolare, e che ancora non sono invasi dalla neoplasia, si nota oltre a una notevole ripienezza dei normali vasi sanguigni, una diminuzione delle cellule adipose e un aumento di elementi cellulari nel reticolo. Questo subisce poi una speciale trasformazione fibrosa, la quale è più evidente negli spazi midollari fra le trabecole ossee periostali di nuova formazione, e che corrisponde a quella descritta dal Rud. Volkmann nel suo caso. Le sottili trabecole del reticolo, invece di essere quasi nascoste dall'affollamento degli elementi midollari, si presentano evidenti, e costituite da cellule allineate e a nucleo fusiforme. Quando queste modificazioni hanno avuto luogo, si nota l'inizio della invasione dello spazio midollare da parte della neoplasia, il cui procedimento è più evidente in corrispondenza della faccia inferiore della cartilagine articolare. Le trabecole ossee che limitano lo spazio midollare invaso dal tessuto neoplastico scompariscono per riassorbimento lacunare, provocato da osteoclasti tal-

volta pare anche direttamente da bottoni neoplastici senza l'intermedio degli osteoclasti.

Le trabecole ossee di neoformazione periostale sono separate da una midolla fibrosa, costituita quasi esclusivamente da cellule fusiformi. Negli spazi più vicini alla neoplasia questo tessuto midollare, a differenza dei più lontani, comincia a vascolarizzarsi. Vi compariscono cioè dei vasi sanguigni del tipo dei capillari, ma straordinariamente ampii, a contorno irregolare, e questa vascolarizzazione è l'accenno della prossima invasione degli elementi neoplastici, la quale si fa per la comparsa di piccoli cordoni con spazio centrale tra capillare e capillare. Le trabecole ossee scompariscono per riassorbimento lacunare, qui più frequentemente in modo diretto che per l'intermedio di osteoclasti.

La superficie inferiore della cartilagine articolare, in corrispondenza dei punti da dove la sostanza spongiosa sottostante è completamente scomparsa e sostituita dalla neoplasia, presenta nella parte più profonda dello strato calcifico una sottile zona ossificata, la quale si continua senza limiti netti colla zona calcifica, distinguendosene solamente per le proprietà morfologiche delle cellule, ossee nell'una e cartilaginee nell'altra. Questo strato osseo è in via di riassorbimento lento, per corrosione lacunare: nelle lacune esistono evidenti osteoclasti. Mano mano che esse si ingrandiscono, vengono occupate da gettoni che sono in perfetta continuità col tessuto sottostante neoplastico. Talvolta questi gettoni di tessuto sono progrediti abbastanza in alto da oltrepassare il livello del limite superiore dello strato calcifico, e siccome non sempre il taglio microscopico capita nell'asse del picciolo che li collega alle parti molli sottostanti, così molte volte nello spessore dello strato delle capsule seriate appariscono isole di parti molli, circondate dapertutto da sostanza cartilaginea. Queste parti molli non sono costituite da noduli neoplastici, ma da un tessuto che può e deve considerarsi come uno stadio precursore del tessuto neoplastico.

È un aggregato di ampi capillari sanguigni, costituiti dal solo endotelio, di carattere normale, e ripieni quasi completamente di corpuscoli del sangue. Insieme a questi ampissimi capillari esistono altri spazi ancora più ampi, limitati da endotelio normale, e nei quali talvolta si riscontra la presenza di pochi corpuscoli rossi, addossati alle cellule endoteliali della parete. Nonostante questo reperto io sono indotto a credere che questi spazi molto ampi sono dei veri spazi o lacune linfatiche: lo Schwalbe (16) ha già da molto tempo dimostrata la esistenza di spazi linfatici perivascolari e perimielari nell'osso. Ne ho trovati alcuni addirittura colossali, colla parete endoteliale strettamente addossata alla filiera degli osteoblasti di una lamella ossea ancora conservata, e ancora nella parte più giovane del neoplasma ne ho visto qualcuno di media grandezza, il cui endotelio era normale per un quinto della periferia, mentre nel resto era ipertrofico in modo da risultare di elementi simili agli epiteli pavimentosi dei tubuli ghiandoliformi tanto caratteristici della neoplasia.

La presenza di pochi corpuscoli rossi nel loro lume non mi trattiene da questa interpretazione: in questo tumore corpuscoli rossi ben conservati si riscontrano dapertutto, e nel tessuto connettivo costituendovi veri infarti, e negli spazi

limitati da endotelii e nei tubuli rivestiti da cellule epitelioidi. Questi ampi capillari e ampissimi spazi linfatici sono cementati da elementi cellulari fusati, non molto abbondanti, con nucleo fortemente colorato, specialmente in quelle cellule che stanno addossate alla superficie esterna della parete endoteliale vasale. E alcuni bottoni risultano da questi soli elementi ed organi. È da escludere che essi non abbiano a che fare colla insorgenza del tessuto neoplastico, che siano semplicemente bottoni vascolari destinati alla vascolarizzazione e scomparsa della cartilagine, e in secondo tempo ad essere sostituiti dalla neoplasia. È il loro tessuto che costituisce il primo stadio della neoplasia. Chi ha pratica dello studio istopatologico delle ossa non può avere alcun dubbio su questa interpretazione: l'aspetto di questi bottoni è quello di un vero angioma capillare. I primi sicuri segni di carattere neoplastico sono costituiti dalla comparsa, fra le lamine endoteliali di due capillari contigui, di piccoli cordoni di cellule epitelioidi in sezione longitudinale o in sezione trasversale, o addirittura di sottili tubi degli stessi elementi, i quali presentano già un lume perfettamente vuoto, e senza che gli elementi cellulari della parete dimostrino segni di degenerazione ialina o di comparsa nel loro protoplasma di gocciole di sostanza ialina.

Questi dati di osservazione mi creano il convincimento, in rapporto alla genesi dei tubuli ghiandoliformi, che questi non si originino solamente dalla degenerazione o accumulo di sostanza ialina fra le cellule dei cordoni cellulari pieni; ma anche dalla trasformazione di cellule endoteliali, che rivestano spazi preformati, canali cioè e lacune linfatiche.

Per ciò che riguarda la diagnosi anatomica ed istologica del tumore, non vi è alcun dubbio, che esso sia un *endotelioma*, cioè un tumore il cui tessuto matrice è costituito da una o più delle varie categorie di endotelii che si trovano nella midolla ossea. Lo dimostrano: la struttura adenomatosa e alveolare; gli elementi cellulari del tumore simili agli elementi epiteliali, e in un organo nel quale nè normalmente nè per condizioni patologiche (cicatrici cutanee aderenti all'osso) esistono elementi epiteliali. La origine centrale è dimostrata dalla esistenza della capsula ossea periostale; e finalmente la natura adenocarcinomatosa metastatica viene esclusa dalla unicità del tumore, dalla mancanza di segni di un carcinoma primario in altro organo, e dalla mancanza di struma nell' individuo. Ritornerò su questo punto molto importante per la dottrina degli endoteliomi dell'osso dopo che ne avrò riferita la casuistica.

In rapporto poi alla varietà degli elementi endoteliali che hanno dato origine al tumore da me descritto, per quanto questo corrisponda molto precisamente a quello illustrato dal Rud. Volkmann, io sono indotto a conclusioni diverse, e cioè che gli elementi i quali dànno origine in questo caso alle cellule epitelioidi della neoplasia siano gli endoteli degli spazi umorali del connettivo (sezione alveolare del tumore) e gli endoteli degli spazi linfatici perivascolari. Se gli elementi del tumore derivassero dai cordoni endoteliali pieni vasoformatori, così come il Rud. Volkmann crede per il suo caso, nei gettoni che invadono la cartilagine dovrebbero prima comparire i cordoni endoteliali pieni, di cui alcuni sarebbero destinati alla neoformazione capillare altri alla neoformazione dei tubuli ed

otricoli del tumore. Invece si vedono prima comparire gli ampi capillari e le lacune linfatiche senza l'ombra di accenno a cordoni epitelioidi, e questi compariscono dopo. E poi il fatto che tubuli ghiandoliformi di piccole dimensioni senza accenno a produzione di sostanza ialina nelle loro cellule sono già forniti di lume, e che lacune più ampie sono in parte rivestite di cellule endoteliali fusiformi, rare, normali e per il resto del loro contorno di cellule epitelioidi, mi creano la convinzione che anche gli spazi linfatici colla modificazione delle loro cellule endoteliali diano origine ai tubuli ghiandoliformi del tumore.

La origine combinata di un endotelioma contemporaneamente dagli endoteli degli spazi umorali e dei vasi linfatici è del resto la associazione più frequentemente osservata nella genesi degli endoteliomi. Questa indagine genetica è delle più difficili, e anche quando uno studioso dopo una lunga serie di osservazioni sopra preparati provenienti dai più diversi punti di un tumore è arrivato a crearsi una convinzione, a formulare la sintesi delle sue personali osservazioni, non riesce mai a sbarazzarsi di dubbi e di incertezze, fosse anche sopra punti secondari di interpretazione istologica.

Questa della particolare origine degli elementi di ciascun endotelioma è una quistione la quale ha grandemente influito su tutta la dottrina degli endoteliomi. La pluralità delle denominazioni, colle quali nei diversi periodi si è voluto contrassegnare uno stesso tipo di endotelioma dipende da questa indagine genetica, la quale, è inutile nasconderselo, è la vera causa di una certa confusione e complicazione di classificazioni in questo capitolo di patologia. E la ragione di tutto questo disagio sta secondo me nell'aver voluto torre a fondamento di classificazioni e denominazioni la quistione istogenetica, la quale molto spesso si è obbligati a lasciare impregiudicata quando non si vogliono forzare i fatti, o a definire con una convinzione personale e quindi del tutto obbiettiva.

Colla descrizione del *sarcoma alveolare* fatta dal Billroth nel 1869, e colla denominazione di *endotelioma* data nello stesso anno dal Golgi (9) per la prima volta agli psammomi, comincia la storia degli endoteliomi e la serie delle denominazioni che queste neoplasie hanno avuto. Il Neumann (10) propose il nome di *cancro connettivale* per i sarcomi alveolari a cellule simili agli epitelii, mentre il Birch-Hirschfeld ed il Klebs parlarono in questo senso di *cancro endoteliale* Il Waldeyer (11) adoperò il nome di *angiosarcoma* per indicare quei tumori fatti da un plesso di vasi circondati da uno spesso mantello di cellule, simili alle cellule epiteliali, e provenienti dalle cellule avventiziali esterne. Più tardi il Kolaczek (12) col nome di angiosarcoma indicò non solo i tumori con caratteristica struttura plessiforme, ma tutte le neoplasie provenienti dai peritelii e dagli endotelii dei vasi sia sanguigni che linfatici (sifonoma di Henle, cilindroma di Billroth, cilindro-encondroma di Meckel, sarcomi tubulari o adenoidei, tumori cerebrali carcinomatoidi — carcinoma cerebri simplex, cholesteatoma, psammoma, papilloma della pia —). Ackermann (13) distinse: la *endotelioma interfascicolare*, proveniente dagli endotelii che rivestono gli spazi linfatici del connettivo (la maggior parte degli angiosarcomi del Kolaczek); l'*endotelioma intravascolare*, proveniente dagli endotelii dei vasi sanguigni; e

l'*endotelioma linfangiomatoso* o semplicemente *endotelioma*, proveniente dagli endotelii dei piccoli vasi linfatici delle sierose (carcinoma endoteliale degli altri autori). Io ammetto in tesi generale come esatta la opinione del Rud. Volkmann che « una razionale e inattaccabile classificazione dei tumori sia impossibile su punti di vista puramente morfologici e clinici, e che la suddivisione dei tumori secondo il loro modo di sviluppo sia scientificamente giustificata e anche adoperabile clinicamente ». Ma questo principio, utilissimo per circoscrizione e delimitazione della famiglia degli endoteliomi da quella dei carcinomi e dei sarcomi, quando venga esteso alla suddivisione in sottospecie degli endoteliomi crea allo stato attuale delle nostre conoscenze una grande confusione di linguaggio e talvolta anche di idee. Io non voglio mettere nella categoria degli inconvenienti a cui può condurre la esagerazione di questo principio il fatto su cui richiama l'attenzione il Driessen, che cioè tumori di natura endoteliale dell'osso abbiano dovuto successivamente essere contrassegnati dalla seguente serie di denominazioni, e cioè cancro dell'osso, sarcoma dell'osso, sarcoma alveolare, angiosarcoma, endotelioma, peritelioma. Questa polinomia è in parte la conseguenza fatale del lento sviluppo delle nostre cognizioni scientifiche. Ma spingendo a tutta oltranza la nostra esattezza di indagine genetica a un punto al quale nostro malgrado non possiamo arrivare, noi corriamo pericolo di vedere contrassegnato contemporaneamente da diversi ricercatori con diversi nomi uno stesso tumore, o vedremo un tumore descritto nella letteratura sotto una denominazione ricevere battesimi diversi dai ricercatori che consecutivamente tornano ad occuparsene. Il Borrmann (13) per esempio ammette che di endoteliomi puri dei vasi sanguigni ne esistano nella letteratura solamente quattro, e cioè quelli dello Stendener, del Maurer, del Waldeyer e del Nauwerck. I due del Limacher sarebbero il 6° e il 7° dopo quello del Borrmann. Ora chi si vorrà procurare la pena di leggere la osservazione del Nauwerck, che riferirò or ora, vedrà su quali poco solidi argomenti sia fondata la interpretazione della origine di quel tumore dagli endotelii dei vasi sanguigni. Perchè negli endoteliomi non corrisponde una speciale morfologia a seconda che essi derivano da una o dall'altra classe degli endotelii (endotelii dei vasi sanguigni, dei vasi linfatici, degli spazi umorali del connettivo, delle sierose); e inoltre sono straordinariamente rari i tumori endoteliali che derivano da una sola categoria di endotelii; ordinariamente si combina la moltiplicazione degli endotelii dei vasi linfatici e degli spazi plasmatici del connettivo, dei vasi linfatici e dell'endotelio di rivestimento delle sierose; raramente è associata la moltiplicazione delle prime tre categorie di endotelii.

Per queste considerazioni io divido perfettamente la opinione espressa nel recente lavoro del Rud. Volkmann che la denominazione meno infelice per questa categoria di tumori sia quella di *endotelioma*. E per conto mio mentre credo utili, anzi necessarii, gli sforzi dei singoli ricercatori nello spingere la loro indagine verso la ricerca della speciale categoria di endotelii, che nel caso in esame ha dato luogo alla neoplasia, trovo non si debba da questa interpretazione genetica, spe-

cialmente quando non è unica nè sicura, pigliare le mosse per dare al tumore un nome speciale oltre a quello di endotelioma.

Un gran beneficio potrà fornire la indagine genetica il giorno nel quale si potrà ritrovare un rapporto costante fra la morfologia generale del tumore e la categoria degli endotelii dalla quale esso trae origine. Come è il caso dell'angiosarcoma, nel quale la disposizione plessiforme dei vasi sanguigni e la esistenza attorno a questi di un mantello di cellule endoteliali sta costantemente in rapporto colla origine dagli endotelii della guaina avventiziale dei vasi, o dai peritelii dei vasi di alcuni organi (testicolo, glandole salivari, pia madre, capsula surrenale, ecc.).

Considerando le varietà morfologiche che presentano gli endoteliomi io credo che a tre tipi fondamentali queste varietà si possono ridurre, e cioè al tipo plessiforme ora ricordato, al tipo alveolare e al tipo ghiandolare, che riproduce nelle linee generali il tipo di struttura della glandola tiroide, compresa la presenza di una sostanza ialina o colloidea nel centro dei tubi ed acini ghiandolari. Se a ciascuno di questi tre tipi fondamentali corrispondesse sempre una determinata origine dalle diverse categorie di endotelii, la ricerca genetica avrebbe portato nel campo della patologia di questi tumori vantaggi superiori a quelli della semplice nomenclatura. Ma fino a che non sia raggiunto questo risultato, anzichè moltiplicare la nomenclatura, meglio attenersi ai caratteri di morfologia generale nella distinzione delle varietà o sottospecie di endoteliomi: sarà un metodo non rigorosamente scientifico, perchè non basato sulla genesi particolare, ma avrà il merito di non creare confusione di parole e di idee.

Riporto ora le osservazioni di endotelioma dell'osso, che ho potuto rintracciare nella letteratura.

Mi sono indotto mio malgrado a riferire meno brevemente di quello che avrei desiderato alcune osservazioni, che avevano il merito della chiarezza e precisione della indagine istologica. Dal momento che, se non la dottrina istologica, quella patologica e clinica degli endoteliomi dell'osso è oggi tutt'altro che completa, io ho creduto utile raccogliere coi maggiori dati possibili il materiale sparso, tanto più che la quistione della natura istologica dei tumori delle ossa in rapporto alla loro evoluzione clinica ha una importanza, che è grandissima secondo alcuni chirurgi, nella indicazione delle operazioni economiche.

La statistica dello Hildebrand (1890) contiene 9 casi di endotelioma delle ossa; quella del Rud. Volkmann (1895) ammonta a 14 casi; la tesi di Gaymard (30) ne riporta 10; la comunicazione del Beck (1899) ne contiene 16. Io ho potuto mettere assieme una raccolta casuistica più numerosa. Ho escluso il caso estesamente riportato dal Klebs (17), sulla cui diagnosi di endotelioma non sorge alcun dubbio se si legge attentamente l'esame istologico, perchè la origine dell'osso non è affermata nel protocollo di autopsia. Di accordo col Rud. Volkmann non ho tenuto conto dei casi del Böttcher, Tommasi e del von Volkmann perchè evidentemente aveano punto di partenza dalle parti molli, e i due del Köster e del Friedreich perchè aventi sede nei processi alveolari, cioè in prossimità di organi epiteliali: e in questi casi non è possibile escludere

in maniera assoluta la diagnosi di carcinoma epiteliale, trattandosi specialmente di osservazioni riportate. Per quest'ultima ragione non ho tenuto conto della recente osservazione del PRYM (18) di endotelioma di origine centrale del mascellare inferiore: per quanto siano validi i criterii istomorfologici differenziali tra l'endotelioma e il tumore epiteliale, il dubbio, condiviso dallo stesso PRYM, che si tratti nel mascellare inferiore di epiteliomi originatisi da germi dentarii difficilmente può essere in maniera categorica escluso. Il caso di RUSTIZKI (19), fa osservare il RUD. VOLKMANN, è un mieloma multiplo anzichè un vero endotelioma: lo si rileva dalla descrizione del reperto microscopico, e non intendo come l'HILDEBRAND lo includa nella sua casuistica. Uno dei due casi di ZAHN (27) ho creduto doverlo escludere, contrariamente a quanto ha fatto il RUD. VOLKMANN, perchè anzichè un vero caso di endotelioma costituisce un anello di congiunzione tra le osservazioni di endoteliomi, di angiosarcomi sistematici del midollo delle ossa e di linfomatosi sistematica midollare ed osteo-periostale. E di questo punto tornerò ad occuparmi brevemente più avanti.

Il caso di RUNGE (20) di tumore dell'atlante e dello epistrofeo meriterebbe veramente di far parte di una statistica sugli endoteliomi delle ossa, per quanto l'esame istologico fatto da RECKLINGHAUSEN porti la diagnosi di *carcinoma*. Il DRIESSEN lo considera indubbiamente come un endotelioma, ed il RUD. VOLKMANN lo esclude dalla sua statistica perché lo considera come un caso di diagnosi molto dibattuta. In verità la struttura è tipicamente ghiandolare con cavità nell'interno degli alveoli ripiene di sostanza ialina, tanto che il RECKLINGHAUSEN nota una *certa somiglianza col tessuto tiroideo*. Un carcinoma dell'atlante, dell'epistrofeo esteso all'osso occipitale non avrebbe potuto avere origine che da infossamenti dell'epitelio faringeo. Inoltre è importante il fatto che la donna, gravida al 7° mese, quando è morta coi sintomi di compressione del midollo spinale avea cominciato a risentire i primi sintomi della sua malattia 3 anni e 3 mesi prima, sintomi consistenti in dolori all'occipite: dopo un anno dall'inizio di questi dolori si era stabilita la limitazione dei movimenti del capo e di rotazione, e cioè due anni e 3 mesi prima della morte. Ora un simile decorso non è del carcinoma ed è invece più proprio dello endotelioma, di cui troviamo alcuni casi localizzati nelle ossa a decorso piuttosto lento. Ad ogni modo l'autorità del RECKLINGHAUSEN, che ha fatto l'esame istologico e ne ha formulata la diagnosi, e la interpretazione di metastasi di struma (ZAHN, COHNHEIM) data a questo caso, mi inducono a non tenerne conto nella casuistica. Questa contiene dunque i casi la cui diagnosi è fuori discussione, ad eccezione della Oss. 12ª, e può dare appena una idea della frequenza della lesione per l'accumularsi delle osservazioni negli ultimi anni. Nei primi anni le osservazioni sono molto più rare, perchè una parte dei casi di endoteliomi dell'osso venivano descritti ancora come cancri dell'osso, cioè con quella denominazione colla quale più generalmente questi tumori venivano contrassegnati quando non si conosceva ancora la loro speciale genesi. E naturalmente di queste osservazioni non è tenuto conto.

(*Continua*).

II.

ISTITUTO DI CLINICA CHIRURGICA DELLA R. UNIVERSITÀ DI BOLOGNA
diretto dal Prof. A. POGGI

Contributo alla fisiopatologia del fegato

La secrezione biliare nei cani operati di fistola d'Eck

Per il dott. NICCOLA GIANNETTASIO, Libero Docente
ed Assistente della Clinica.

Nella Clinica del prof. NOVARO il dott. BOZZI (1) ed il dott. DE' FILIPPI (2), con una serie interessantissima di ricerche, rilevarono l'importanza che ha per l'integrità del rene lo stato funzionale del fegato, e ne dedussero corollari importanti per la clinica, e particolarmente, per le operazioni da praticarsi sull'addome.

Per produrre un'insufficienza relativa del fegato, essi praticarono la nota fistola d'Eck, immettendo così il sangue portale nella cava. I cani così operati si mantengono quasi sempre in condizioni discrete di salute: sono vivaci, ingrassano e possono campare a lungo se la dieta è costituita prevalentemente da idrati di carbonio, e solo presentano glicosuria alimentare, se si somministra loro glucosio, o lattosio, o zucchero di canna in quantità un po' superiore al normale, ciò che non ha effetto sui cani normali. Se la dieta invece è prevalentemente carnea, sopravviene allora il quadro morboso dell'intossicazione descritto già da NENCKI e HAHN, PAWLOW e MASSEN (3), che per i primi ebbero la genialissima

(1) BOZZI ERNESTO. *Alterazioni anatomo-patologiche nei cani operati di fistola di Eck. Contributo alla fisiopatologia del fegato con speciale riguardo ai rapporti patologici fra fegato e reni.* Omaggio al prof. NOVARO.

IDEM. *Ricerche sperimentali dirette a studiare i rapporti possibili fra intestino, fegato e reni.* Firenze, 1900.

(2) DE' FILIPPI FILIPPO. *Ricerche sul ricambio materiale dei cani operati di fistola d'Eck. Contributo allo studio della fisiopatologia del fegato.* Omaggio al prof. Novaro.

(3) Archiv. des Sciences Biolog. de l'Institut Impérial de St-Pétersbourg, v. 1, 1892, p. 400, e Schmiedeberg's Arch., vol. 32, 1893, p. 161.

idea di studiare quali modificazioni avvenivano nella funzione epatica, quando si fosse ostacolato al sangue della porta di attraversare il fegato.

Gli autori russi ritennero quale causa della morte dei cani operati di fistola d'Eck, l'avvelenamento per carbonato d'ammonio; non potendo più questa sostanza essere completamente elaborata ad urea nel fegato, passerebbe nella circolazione generale, generando così l'intossicazione e la morte dell'animale.

Il Bozzi ed il De' Filippi, però, ebbero talora insorgenza dell'intossicazione anche in cani tenuti a dieta mista, ed in un caso in cui la dieta fu quasi esclusivamente di idrati di carbonio, il De' Filippi potè inoltre dimostrare che l'intossicazione da carne cruda non dipendeva dalla ricchezza in azoto dell'alimento, poichè diete vegetali ricchissime in azoto non producevano alcun disturbo, e la carne, esaurita con grande quantità di acqua, riusciva pressochè innocua; mentre riuscivano estremamente tossici gli estratti acquosi della carne stessa. De' Filippi non ammette, in base ai suoi resultati, che l'avvelenamento sia dovuto ad una causa unica, in considerazione anche dell'incostanza del quadro morboso e di quasi tutti i reperti sintomatici rivelati specialmente dallo studio del ricambio. Egli riassume nel modo seguente il meccanismo della morte nei cani operati di fistola d'Eck con allacciatura della vena porta: « L'operazione ha per risultato di fare entrare direttamente nel circolo generale i prodotti dell'assorbimento intestinale, e di sopprimere una via sanguigna importante per la quale il fegato può ricevere i prodotti del ricambio dell'organismo. Questo si trova perciò carico di sostanze anormali e nocive, sia provenienti dal tubo digerente, che derivanti dal proprio metabolismo cellulare. Se il fegato è ancora in piccola parte funzionante (arteria epatica), i reni, che sono sani, riescono con un eccesso di lavoro ad eliminare le sostanze tossiche, in modo che l'organismo si mantenga in condizioni apparentemente normali. Ma è uno stato di equilibrio instabile. L'eccesso di lavoro ed il passaggio di sostanze anormali non tardano ad alterare il parenchima renale, e, venuto meno il compenso, scoppia l'intossicazione. La natura dell'alimentazione è d'importanza somma, poichè con una dieta appropriata si otterrà non solo di introdurre nell'organismo una quantità minima di sostanze tossiche, ma di evitare una pericolosa esagerazione nell'attività dei reni, unita all'azione irritante speciale che determinate sostanze possono avere su di essi. La dieta che presenta maggiori pericoli è quella di carne cruda. Sia per le sostanze estrattive che contiene, sia probabilmente per altre sostanze tossiche, non tutte bene conosciute (tossialbumine) che possono essere separate dalla carne mediante la semplice estrazione con acqua, essa produce in poco tempo nel parenchima renale alterazioni tali che la funzione vicaria eliminatrice diventa rapidamente insufficiente, ha luogo l'accumulo nell'organismo delle sostanze tossiche e segue l'avvelenamento. »

Bozzi studiò i rapporti fra fegato e rene nei cani operati di fistola d'Eck dal lato *anatomo-patologico* anzichè chimico. Egli rinvenne nei cani tenuti a dieta carnea, enorme degenerazione adiposa delle cellule epatiche che « erano non raramente tramutate in vere vescicole, irregolarmente globose, compresse le une contro le altre in modo da dare al tessuto, nei preparati fissati in alcool ed in

liquido del Müller, un aspetto perfettamente reticolato. In questi punti ove la degenerazione era tanto avanzata, il protoplasma era ridotto, quando non era totalmente scomparso col nucleo, ad una sottilissima listerella che con fatica potevasi vedere alla periferia.

Il nucleo, compresso, ridotto di volume, sformato, era pure cacciato alla periferia. La degenerazione adiposa non era uguale in tutti i territori, ma in alcuni più, in altri meno, ecc... La degenerazione adiposa non colpiva le sole cellule epatiche, ma anche quelle delle vie biliari. »

Le alterazioni rinvenute nel rene erano tutte di data recente e dimostravano che l'alterazione renale non si era sviluppata gradatamente, ma ad un tratto, quando il fegato era diventato insufficiente, quando erano insorti i fenomeni d'intossicazione. La porzione di tessuto renale maggiormente e costantemente trovata alterata, fu quella corticale, più specialmente i canalicoli contorti. Caratteristica fu per le altre alterazioni l'enorme degenerazione adiposa, alla quale quasi costantemente erano in preda gli elementi cellulari dell'ansa di Henle.

Bozzi osserva poi, con molto acume, come le complicazioni renali acute sieno quasi un retaggio esclusivo delle operazioni sull'addome, operazioni qualche volta di lieve momento, o di nessuna entità per sè stesse, e fa pure rilevare come nelle operazioni anco lievi sull'addome, uno dei fenomeni più comuni è la paralisi intestinale talora ostinata e ribelle a tutti i trattamenti. In questo caso devono naturalmente aumentare nell'intestino i processi di fermentazione e putrefazione intestinali, capaci di produrre sostanze estremamente tossiche, le quali, non venendo eliminate, si accumuleranno nell'intestino e, assorbite in prevalenza per la porta, giungeranno nel fegato Se quest'organo è sufficientemente attivo, i veleni verranno o modificati o distrutti; se il fegato è invece relativamente od assolutamente insufficiente, una parte maggiore o minore di questi principii velenosi passa nella circolazione generale e intossicherà l'organismo. In tal caso « il rene non solo deve eliminare quelle sostanze derivanti dalla metamorfosi regressiva ed eventualmentente provenienti dal focolaio di operazione, ma anche quelle derivanti dall'intestino. Le condizioni sue saranno perciò molto aggravate e più facilmente potrà andare incontro ad alterazioni riparabili, o meno, a norma della gravità e durata del processo, non potendo il suo epitelio sopportare impunemente il passaggio di queste sostanze. Ammessa questa ipotesi, si capirebbe come le lesioni renali non stieno sempre ed unicamente in diretto rapporto con la gravità e durata dell'atto operativo per sè. »

A questa sua ipotesi Bozzi portò in appoggio la dimostrazione sperimentale, con una serie di ricerche su i rapporti fra intestino, fegato e reni (1). In cani normali ed in cani operati di fistola di Eck produsse un'occlusione intestinale e trovò che non solo i sintomi generali in seguito all'occlusione furono sempre molto più gravi e rapidi a comparire nei cani con fistola di Eck, ma che in questi insorsero pure lesioni gravi degli elementi epatici renali, le quali manca-

(1) Loc. cit.

rono nei cani di controllo. Non mi è possibile riassumere qui tutte le osservazioni importantissime fatte da Bozzi, quali quelle sull'urobilinuria ed indicanuria, ma parmi che egli possa a buon diritto dire che dalle sue ricerche « emerge chiaramente l'importanza che può avere lo stato del fegato per il chirurgo, e questi perciò non dovrà mai tralasciare di rilevare lo stato funzionale di questo organo con tutti i mezzi a sua disposizione, specie in quei casi in cui debba procedere ad una laparotomia. »

***

L'importanza grande che hanno anche per la chirurgia i fatti illustrati dalla Scuola del Novaro, mi ha spinto a ricercare se il fegato, reso relativamente insufficiente ad elaborare i prodotti della digestione gastro-intestinale, e a distruggere o modificare i veleni che gli giungono dall'intestino, presenti pure modificazioni nell'attività intrinseca, propria dell'elemento epatico, qual'è la secrezione della bile, e specialmente dei componenti più caratteristici, quali gli acidi ed i pigmenti biliari. Mi parve che se l'esperimento avesse dimostrato una modificazione o diminuzione dell'attività secretoria del fegato, ne sarebbe venuto un nuovo e valido appoggio alla geniale concezione del Bozzi: che nelle laparotomie le alterazioni renali sieno molte volte non primitive, ma secondarie ad una lesione epatica. Poichè, se è alterata la funzione intrinseca, propria della cellula epatica, a più forte ragione lo sarà un'accessoria che le è comune con gli elementi di altri organi o tessuti, come quella di elaborare prodotti tossici del ricambio.

Nei miei cani, oltre la fistola di Eck con relativa chiusura della porta, ho dovuto quindi praticare anche la fistola biliare, sezionando il coledoco fra due legature, affinchè tutta la bile scolasse dalla vescichetta biliare incisa lungo il suo maggior diametro e fissata alla parete addominale. Non sto a descrivere la tecnica seguìta, perchè i due atti operatorii furono condotti nel modo solito; solo rammento una piccola parlicolarità di tecnica che ho trovata molto utile per attenuare l'emorragia quando si applicano nell' operazione della fistola di Eck il piano profondo e superiore di sutura fra le due vene. Mi son servito io pure di piccoli aghi rotondi, curvi, ma li montai con filo doppio. In questo modo il filo chiudeva ermeticamente il foro fatto dall'ago, e l'emorragia, che in questo momento dell'operazione era sempre ingombrante, fu quasi completamente eliminata. In alcuni casi ho eseguita la fistola biliare subito dopo quella di Eck, in altri ho atteso che il cane si fosse rimesso dal primo atto operatorio. Ho constatato che l'operazione della fistola biliare, pressochè innocua nei cani normali, è molto male sopportata dai cani che portano già la fistola d'Eck; il che sta a dimostrare che questi animali sono più deboli dei normali, anche quando hanno l'apparenza di buona salute. Su dodici cani operati della doppia fistola, due solamente sopravvissero.

Devo infine ricordare che, per controllo, in un cane sano e robusto, ho fatto la sola fistola biliare tenendo poi l'animale ad una dieta identica

e proporzionale in peso a quella somministrata ai due animali con doppia fistola (1).

In questa prima pubblicazione riferisco i risultati ottenuti nella secrezione biliare del cane normale e dei due cani con doppia fistola, tenuti ad una dieta di latte, minestra di pasta e pane in proporzione al loro peso corporeo.

Della secrezione biliare durante l'intossicazione carnea intendo occuparmi in una nota successiva.

*
* *

Si raccolse di regola la bile secreta dai cani nello spazio di dieci ore dopo averli abituati a stare nell'apparecchio di contenzione di Cyon, cosa che si ottiene facilmente quando si ha da fare con cani tranquilli ed affezionati. La bile veniva raccolta secondo il metodo della scuola di Bologna (2); sondando cioè il tramite fistoloso con un ampio tubo metallico forato in vari punti, e che porta saldato al suo terzo inferiore un imbuto pure metallico, esattamente adattabile alla parete addominale di ogni singolo cane. L'estremo inferiore del tubo si unisce a sua volta ad una borsetta di gomma chiusa alla sua parte terminale con una pinza a pressione, aprendo la quale si può raccogliere la bile accumulatasi nella sacca.

Nella bile così raccolta si determinavano il peso specifico col *picnometro*, il residuo secco, l'estratto alcoolico, lo zolfo e la ricchezza in pigmento biliare.

Novi (3) e Pugliese (4) già dimostrarono che il muco non può essere considerato fra gli elementi costitutivi della bile e che perciò, se si vuole avere il vero residuo secco della bile, bisogna sottrarre il peso del muco. Perciò io ho determinato il quantitativo di muco procedendo nel modo seguente. La bile, per la determinazione dello zolfo, era precipitata con 5 volte il suo volume d'alcool a 96° ed il muco così ottenuto, veniva raccolto in un filtro tarato, lavato con alcool bollente, acqua e soluzione acetica e infine seccato fino a costanza di peso. La ricchezza della bile in sostanza colorante, fu determinata in modo relativo, non avendo alcun mezzo acconcio a mia disposizione: cercando cioè quante volte una quantità fissa di bile andava allungata con acqua distillata perchè apparisse chiaro l'estremo violetto dello spettro. Per determinare l'estratto alcoolico, estrassi il residuo secco con alcool assoluto bollente, fino a che il filtrato passava completamente incoloro ed una goccia di alcool evaporata su un

(1) Sarebbe stato desiderabile di poter compiere le due serie di ricerche, prima e dopo la fistola d'Eck, sullo stesso animale. Ragioni facili a comprendersi non permettono in alcun modo la formazione della fistola d'Eck in cani già portanti quella biliare.

(2) Ivo Novi. *Il ferro nella bile.* Annali di chim. e famacol., Vol. XI, Serie V, 1890.
Idem. *Sul decorso della secrezione biliare.* Lo Sperimentale, giugno 1889.
Idem. *Sulla secrezione biliare.* Bollettino delle Scienze mediche di Bologna, Serie VII, vol. II.

(3) I. Novi. *Sulla secrezione.* Bollettino delle Scienze mediche di Bologna, Serie VII, vol. II, 1891.

(4) Pugliese A. *La secrezione e la composizione della bile negli animali smilzati.* Policlinico, vol. VI-M., 1899.

vetrino da orologio, non lasciava traccia di residuo. Infine, per la determinazione dello zolfo, precipitai, come dissi, un dato volume di bile con 5 volte il suo volume d'alcool: filtrai ed evaporai il filtrato a secchezza, dopo aggiunta di qualche goccia di acido nitrico, per trasformare tutto lo zolfo in acido solforico; bruciai in crogiolo di platino, ripresi le ceneri con acido cloridrico e precipitai col cloruro di bario; il solfato di bario formatosi, fu nel modo solito raccolto su un piccolo filtro senza ceneri, il filtro bruciato in crogiolo tarato. Ottenni così il peso del solfato di bario, dal quale fu così facile risalire allo zolfo contenuto nella quantità di bile presa, sapendosi che 1 Ba SO_4 = 0.1375 2 S.

Ora, secondo Hoppe-Seyler e Bunge (1) la bile di cane non contiene quasi che acido taurocolico, perciò, dalla quantità di zolfo ottenuta, potei risalire all'acido taurocolico, sapendosi che una parte di C_{26} H_{45} NSO_7 (acido taurocolico) contiene 0.0622 di zolfo. Questo zolfo evidentemente non poteva venire che tutto o quasi dall'acido biliare, poichè le traccie di solfato contenute nella bile, erano state precipitate in precedenza con l'alcool. Potendo disporre solamente di poca bile, ho dovuto in generale limitare le varie analisi a quantità di bile non superiori ai 10 centimetri cubici.

I risultati delle analisi sono raccolti nella tabella che segue:

(1) V. Fremy. Encyclopédie chimique, 1892, vol. IX, p. 264 e Neumeister, Lehrbuch der physiolog. Chemie, p. 219.

DATA	Peso del cane — Chilogrammi	Bile raccolta in 10 ore — Centimetri cubi	Bile raccolta in media per ora — Centimetri cubi	Densità	Muco in 10 cmc. di bile — Grammi	Muco in 100 cmc. di bile — Grammi	Residuo secco in 10 cmc. di bile — Grammi	Residuo secco in 100 cmc. di bile — Grammi	Residuo secco in 10 cmc. di bile-muco Grammi
Esperienza I. — *Cane nero dal pelo lungo, adulto: operato*									
15 agosto 1900	12.8	40	4	1008	0.0764	0.7641	0.352	3.52	0.2756
19 id.	12.65	26	2.6	10083	0.073	0.73	0.37	3.70	0.297
24 id.	..	22	2.2	10083	0.09	0.90	0.354	3.54	0.264
30 id.	12.7	42	4.2	10078	0.0545	0.545	0.296	2.96	0.2415
Medie . . .	..	..	3.25	10081	..	0.73475	..	3.43	..
Esperienza II. — *Cane di media taglia: opera*									
13 agosto 1900	10.400	30	3	10083	0.117	1.17	0.44	4.4	0.323
16 id.	..	60	6	10075	0.1185	1.185	0.359	3.59	0.2465
17 id.	10.30	35	3.5	1007	0.123	1.23	0.335	3.35	0.212
22 id.	10.35	38	3.8	10072	0.111	1.11	0.387	3.87	0.278
Medie . . .	..	..	4.075	10075	..	1.1737	..	3.8025	..
Esperienza III. — *Grosso cane da pastore, giovane: operato m*									
25 agosto 1900	25	32.5	3.25	1011	0.3144	3.144	0.609	6.09	0.294
27 id.	..	40	4	1008	0.1633	1.633	0.415	4.15	0.251
29 id.	..	30	3	10063	0.081	0.81	0.282	2.82	0.201
31 id.	24.8	52	5.2	10078	0.1255	1.255	0.352	3.52	0.221
Medie . . .	..	..	3.86	10082	..	1.7105	..	4.145	..

Residuo secco in 100 cmc. di bile-muco — Grammi	Sostanze solubili in alcool assoluto in 10 cmc. di bile — Grammi	Sostanze solubili in alcool assoluto per 100 cmc. di bile — Grammi	Solfato bario trovato in 10 cmc. di bile — Grammi	Solfo in 10 cmc. di bile	Solfo in 100 cmc. di bile	Acido taurocolico in 100 cmc. di bile	Diluzione della bile a cui scompare opacamento estremo destro dello spettro	Annotazioni
27 giugno 1900 di fistola di Eck; il 25 luglio, di fistola biliare.								
2.756	0.213	2.13	0.04	0.0055	0.0055	0.884	30	Bile bruniccia.
2.97	0.229	2.29	0.0455	0.0063	0.063	1.012	45	Bile più scura.
2.64	0.182	1.82	0.042	0.00556	0.0556	0.894	45	Id.
2.415	0.183	1.83	0.044	0.00605	0.0605	0.972	25	Bile giallo-bruna.
2.6952	..	2.0175	..	..	0.0585	0.9405	..	
di semplice fistola biliare il 31 luglio 1900.								
3.23	0.213	2.13	0.059	0.008114	0.08114	1.304	40	Bile giallo-bruna.
2.405	0.153	1.53	0.0455	0.0063	0.063	1.012	30	Id.
2.12	0.141	1.41	0.044	0.00605	0.0605	0.9726	30	Id.
2.76	0.196	1.96	0.059	0.00814	0.0814	1.148	35	Id.
2.6287	..	1.7575	..	..	0.071445	1.148	..	
Medesso tempo di fistola d'Eck e di fistola biliare (4 agosto 1900).								
2.946	0.192	1.92	0.043	0.00592	0.0592	0.951	60	Bile scura, tinge la pelle e la carta bibula.
2.517	0.188	1.88	0.045	0.0063	0.063	0.012	50	Id. con traccie di sangue.
2.01	0.134	1.34	0.04	0.0055	0.055	0.884	40	
2.265	0.154	1.54	0.0385	0.0053	0.053	0.852	30	Giallo-bruna senza sangue.
2.4345	..	1.67	..	..	0.05755	0.925	..	

Facendo astrazione dalle differenze giornaliere nella quantità di bile secreta, parrebbe dalle tabelle riportate, che la secrezione media oraria della bile non avesse varietà notevoli nei tre cani in esame, essendo stata rispettivamente di cm³ 3.25; 4.075; 3.86. Ma se riportiamo la quantità oraria ad un kg. di peso dell'animale, si hanno rispettivamente i valori, *0.26; 0.40; 0.1544.* Adunque, essendo stata la dieta pressochè uguale nei tre cani per rapporto al loro peso, dobbiamo dire che, in seguito alla fistola di Eck, *diminuì assolutamente la eliminazione della bile.*

All'obbiezione che può venir mossa che questo abbassamento nella quantità di bile secreta, sia dovuto ai cambiati rapporti del fegato con la circolazione, si contrappone il fatto che l'insufficienza epatica che si ha negli animali operati di fistola di Eck, è appunto in relazione con gli alterati rapporti circolatorî del fegato.

Essendo diminuita la secrezione della bile, questa parve naturalmente più colorata, ma che questo aumento fosse appunto apparente, lo dimostra ad usura il fatto che il valore più basso nel potere colorante della bile si ebbe nel primo cane con fistola d'Eck, quando eliminò una quantità di bile quasi identica a quella del cane normale (6-18 agosto); e che di regola, il potere colorante della bile fu tanto più elevato, quanto minore fu la quantità di bile secreta.

Se prendiamo in esame nella tabella la colonna del muco, vediamo confermata sempreppiù l'osservazione di Novi e Pugliese, che assolutamente il muco non è un *componente della bile.* La sua eliminazione non solamente variò da animale ad animale, ma nello stesso cane presentò oscillazioni rilevanti, donde la necessità di calcolare il residuo secco indipendentemente dal muco. Tanto ciò è vero che, se includiamo nel residuo secco il muco, la media più elevata sarebbe data dal secondo cane con fistola di Eck (4.145 % di bile), mentre, calcolandolo senza muco, la percentuale media del residuo secco si riduce a 2.4345, ossia si ha il valore più basso ottenuto nella serie di esperienze. Se prendiamo pertanto in considerazione le cifre del residuo secco dedotto il muco, vediamo che esso oscillò nelle tre serie di ricerche fra limiti non molto lati, da un massimo di 2.69125 (primo cane) ad un minimo di 2.4345 (terza esperienza).

Nella prima esperienza, con la maggior percentuale in residuo secco, si accompagnò pure una percentuale più elevata delle sostanze solubili in alcool assoluto. Io inclino ad attribuire questo aumento ad un maggior contenuto della bile in grassi, causato forse dalla degenerazione adiposa con successiva liquefazione di elementi cellulari del fegato.

Invero Bozzi trovò in molti cani, allato a degenerazione adiposa, riduzione ed anche scomparsa del protoplasma cellulare. E a confortarmi nella mia ipotesi concorre anco il fatto, che il cane della prima esperienza presentò talora fenomeni passeggieri, più o meno gravi, di intossicazione quantunque venisse accuratamente esclusa dalla sua alimentazione la carne. Questi fenomeni di intossicazione stavano certo a provare una lesione del fegato, sia pure non molto grave.

Speciale menzione merita la colonna dello zolfo. I due cani operati di fistola

d'Eck, ed in ispecie quello della esperienza terza, presentarono *una percentuale media di zolfo assolutamente più bassa del cane normale.* Calcolato questo zolfo in acido taurocolico, si ha °/₀ di bile, nella prima esperienza gr. *0. 9405;* nella seconda *1. 148;* nella terza *0. 925.*

Riassumendo, possiamo dire che *i cani* portanti una doppia fistola, presentano diminuzione nella quantità di bile secreta, la quale diventò allo stesso tempo un po' meno ricca in acidi biliari, e con ogni verosimiglianza, anche in sostanza colorante biliare. Adunque, se quando i cani venivano tenuti a dieta mista, e apparivano in condizioni discrete di salute, si notò già una limitazione nell'attività specifica propria della cellula epatica, è logico supporre che questa limitazione si renderà molto più pronunciata durante l'intossicazione con dieta carnea o con occlusione intestinale. La mancata azione del fegato dovrà necessariamente ripercuotersi sugli altri organi e di preferenza sul rene, come a buon diritto sostengono il Bozzi ed il De Filippi.

Purtroppo, come mi hanno già dimostrato esperienze preliminari, è straordinariamente difficile raccogliere la bile nei cani con fistola d'Eck nel periodo di avvelenamento. Per il loro stato di estrema debolezza e per l'insorgere delle convulsioni, non si possono tenere nell'apparecchio di Cyon il tempo sufficiente a raccogliere la quantità minima di bile indispensabile per parte almeno delle analisi; non si può raccogliere la bile adagiando il cane al suolo, perchè lo scolo del secreto biliare quasi si arresta, stantechè nel periodo dell'intossicazione, la secrezione biliare è appunto come la urinaria, estremamente ridotta di quantità, e la bile, fattasi scura, densa, filante, scola male al difuori. Questo reperto depone già, a mio parere, in favore della grave alterazione anatomica della cellula epatica, dal Bozzi rilevata all'esame istologico.

Spero tuttavia di poter superare le gravi difficoltà che si oppongono alla raccolta della bile nei cani con fistola d'Eck e avvelenati successivamente con carne o con l'occlusione dell'intestino, o in altro modo, e completare così i risultati riferibili e discussi in questa mia prima osservazione.

La parte chimica del presente lavoro fu eseguita nel Laboratorio di farmacologia della R. Università di Bologna. È per me un dovere gradito e ambito il porgere al chiarissimo prof. Novi le mie più vive azioni di grazie per la larga ospitalità concessami nel suo Laboratorio e per i preziosi consigli con i quali volle aiutarmi nelle mie ricerche.

III.

ISTITUTO CHIRURGICO DELLA R. UNIVERSITÀ DI ROMA
diretto dal Prof. F. DURANTE

Studi sperimentali sui corpi mobili delle articolazioni

per il Dott. MARCANTONIO TORRISI, assistente di clinica.

(*Continuazione e fine, vedi fascicolo 8*).

È questo il processo che si ha costantemente tutte le volte che si mobilizza un piccolo tratto cartilagineo. Ho detto un piccolo tratto perchè, pur rimanendo i fatti essenzialmente gli stessi, se si mobilizzassero dei frammenti di un certo volume, i dati istologici presenterebbero delle particolarità, che seguiremo nei preparati ulteriori. Fino a questo punto ciò può stabilirsi, lo dico fin da ora, che quando il frammento mobilizzato è piccolo, un tentativo di reazione alla vita ci è dato dal tessuto cartilagineo, il quale prolifera; il tessuto osseo rimane invece inerte, ma la vita dello stesso tessuto cartilagineo è fittizia, per quanto parzialmente nutrito per l'aderenza ch'esso prende con la sinoviale; esso non può resistere all'azione distruttrice delle granulazioni, che lo stringono, e viene riassorbito costantemente, in un periodo di 20 a 30 giorni, con le modalità istologiche da noi descritte. Quando invece il corpo mobilizzato ha un certo volume, per la permanenza in esso dei succhi nutritizi organici, resta una latente vitalità, che ci spiega la resistenza maggiore degli elementi (anche degli ossei) e le varie modalità dei processi che andiamo a descrivere. Voglio prima fare una osservazione.

Si è sostenuto da qualche autore che degenerano, specialmente le cellule cartilaginee profonde e non le superficiali, ora a me è accaduto di vedere precisamente il contrario, contradizione questa di cui veramente non so dare una spiegazione.

Esaminando una serie di preparati riferibili a distacchi osteocartilaginei di un volume maggiore, notiamo alcuni fatti che io ho attribuito alla latente vitalità del corpo mobilizzato. Il primo fatto da notarsi è che la cartilagine si comporta nello stesso modo che nei piccoli distacchi, ma qui il processo ha tutta l'impronta di maggiore lentezza. Gli elementi attivi della cartilagine in questo caso si vedono fin presso il margine libero della medesima, la quale relativamente è assai poco assottigliata,

sembra quasi che il tessuto nella vitalità dei suoi elementi, ciò che si rileva bene per la colorabilità dei nuclei e per il loro aspetto, trovi una forza di resistenza molto maggiore all'azione distruttrice delle granulazioni. Ho potuto di questo processo avere particolari evidentissimi in 20ª giornata, alla quale epoca invece i piccoli corpi mobili stanno per scomparire. Le granulazioni sinoviali, trovandosi di fronte un tessuto, valido ancora, lo attaccano con molto maggiore lentezza e la distruzione della cartilagine si può seguire per mezzo di due processi istologicamente assai bene dimostrabili. Mediante il primo la cartilagine è attacata dalle granulazioni per fenomeni probabilmente di compressione: la sostanza intercellulare si dirada, le capsule cartilaginee si aprono, i nuclei, posti in libertà, entrano a far parte del tessuto granulare, che tende a correre, lungo la cartilagine, nelle più differenti direzioni, sostituendosi al tessuto organico. Una modalità del processo è che liste della cartilagine stessa sono separate dal corpo mobile ed isolate tutte intorno dalle granulazioni. In quest'ultimo caso ho visto spesso le scheggie cartilaginee ridursi ad un tessuto amorfo, costituito da ammassi di fibrille rifrangenti, senza che si potesse più dire che qui si trattava di cartilagine.

L'altro processo col quale è attaccata la cartilagine, è un processo di fibrificazione della medesima: in molti punti la cartilagine si mostra come fibrata, le capsule cartilaginee, più prossime agli elementi di granulazioni, sono scomparse ed i nuclei cellulari si allungano, sebbene ancora siano compresi nella sostanza fondamentale (vedi fig. I).

In ulteriore proseguo di tempo la sostanza fondamentale scompare ed il tessuto così resultante va, senza limiti esatti, a confondersi col tessuto di granulazioni, che stringe tutt'intorno il corpo mobilizzato.

Negli strati più profondi prosegue attiva la proliferazione della cartilagine, la quale spinge le sue colonne seriate fin nella sostanza ossea. Di questa le trabecole numerose e ricche di midollo mostrano in primo luogo la vitalità degli elementi; sebbene infatti molti corpuscoli ossei siano vuoti ed altri non assumano più il colore, in massima parte gli elementi delle trabecole ossee si mostrano ben colorati e perfettamente normali.

La prima impressione che si riceve dei fenomeni che si svolgono a carico dell'osso, è che la sostanza ossea, pur conservando quella latente vitalità, della quale accennavo in principio, non ha reagito menomamente: infatti non solo le trabecole ossee non sono aumentate di spessore, ma esse sono anzi in via di riduzione; questa riduzione si fa e per atrofia da compressione nel margine inferiore del corpo mobile e per un dilatarsi dei canali midollari, un fatto probabilmente anch'esso di natura meccanica; nell'uno o nell'altro caso forse dovrebbe anche intervenire l'azione vasale.

Guardando il limite inferiore delle trabecole ossee, si vede che a contatto diretto delle granulazioni, per un breve limite, le trabecole ossee sono necrotiche, ciò è dato e dallo scomparire dei corpuscoli ossei e dal non assumere più la sostanza ossea il colore. L'azione delle granulazioni si esplica in questi punti necrotici, che sono corrosi secondo una linea ondulata ed irregolare, nelle cui insenature è spesso possibile vedere delle grosse cellule polinucleate (corrosione lacunare di Howship).

Anche per la sostanza ossea vale quanto dicemmo per la sostanza cartilaginea necrotica. Il processo di dilatazione dei canali midollari accade anche qui con le stesse modalità: ciò ch'è facile ad intendersi, quando si pensi che il tessuto di granulazioni si è fatto strada nelle lacune midollari, che tende a distruggere. Quando si trattava di un piccolo frammento mobilizzato, lo scarso tessuto osseo, privo di nutrizione, era quasi di colpo asfissiato dalle invadenti vegetazioni sinoviali; ma qui, ove esiste una vita latente, ove esistono ancora cellule ossee attive, vale per l'osso quanto fu detto per la cartilagine ancora attiva, val quanto dire che il processo di distruzione del tessuto organico procede con una particolare lentezza, e secondo due nuove e spiccate modalità istologiche, cioè: la cartilaginizzazione dell' osso e la fibrificazione del medesimo. La cartilaginizzazione è ben dimostrabile sul limite inferiore delle trabecole ossee a contatto delle granulazioni sinoviali. All'appressarsi di queste, ed in seguito alla corrosione della sostanza ossea, i corpuscoli ossei sono aperti, in molti casi le cellule ossee si confondono col tessuto di granulazioni senza reagire, in altri invece si raggrinzano e scompaiono, prima che i corpuscoli ossei siano aperti: le cellule ossee ancora fornite di prolungamenti accorciano i loro prolungamenti, assumono un aspetto spinoso e poliedrico, poi triangolare e poscia ovalare, circondandosi l'elemento di una capsula rifrangente, finchè si giunge al tipo di cellula cartilaginea.

Nella fibrificazione dell'osso invece, contemporaneamente all'allungarsi della cellula ossea, si vede la sostanza fondamentale come fibrificata, ma conserva ancora il particolare aspetto alla colorazione che assume generalmente la sostanza ossea; è solo in seguito che anche l'aspetto del tessuto osseo scompare per giungere per ultimo ad un tessuto fibroso connettivale giovane, simile in tutto al tessuto di granulazioni involgente.

Devo ripetere qui quanto dissi per la cartilagine, cioè a dire che anche in questo caso la produzione di tessuto fibroso non ha la tendenza di giovane cicatrice, il tessuto resultante conduce ad un tessuto di granulazioni, le quali vanno a confondersi con quelle originatesi nella sinoviale. Formatasi la cartilagine per il lento riassorbimento dell'osso, questa subisce le già descritte fasi regressive, che la conducono alla fibrifica-

zione o alla necrosi di piccoli tratti, che sono dalle granulazioni staccati ed isolati.

In 30ª *giornata* ho potuto stabilire quasi gli stessi fatti.

Nelle tre serie di preparati di quest'epoca (esperienze XI, V) si assiste all'accentuarsi dei fatti già descritti, soltanto a quest'epoca è da notarsi un fatto che rimane dubbio se debba essere interpretato come la fibrificazione del midollo contenuto nelle trabecole ossee. Prima d'illustrare questo fatto dico incidentalmente che in una delle esperienze il corpo mobilizzato aveva aderito all'osso (esperienza V). Di questa esperienza non posso quindi tener conto. In essa il frammento mobilizzato era perfettamente normale, solo si assisteva, con le comuni modalità, al riassorbimento delle parti sporgenti, che, come nei calli ipertrofici, devono essere distrutte per ripristinare la forma fisiologica dell'osso stesso; ma nelle altre due serie, come ho accennato, bisogna tener conto dei fatti che si svolgono nelle areole trabecolari dell'osso.

Gli autori hanno parlato di una fibrificazione del midollo, ma a dir la verità questo processo non mi è sembrato molto chiaro. A questo periodo esistono trabecole che conservano ancora il loro midollo, altre che sono invece riempite da un tessuto fibroso: ma il passaggio dalle une alle altre non è molto ben dimostrabile. Se esaminiamo il midollo di quegli spazi trabecolari che ancora ne sono forniti, ci colpisce il fatto che i suoi elementi sono necrotici o in cromatolisi: viceversa il tessuto connettivo che riempie altri spazi trabecolari è ricco di leucociti, vascolarizzato, e per colorazione e per aspetto non differisce dal tessuto di granulazioni sorto dalla sinoviale. Fra gli uni e gli altri spazi trabecolari ne esistono altri, nei quali si trova appunto la forma di passaggio, nei quali cioè gli elementi atrofici del midollo, le zolle adipose vanno scomparendo per essere sostituite da tessuto connettivo. Così tutto il tessuto fibroso di sostegno è in proliferazione, ciò che meglio ancora appare, esaminando i nodi fertili, nei quali i nuclei mostransi in moltiplicazione. Ciò starebbe esattamente colle vedute degli autori: ma nessuno potrebbe dire se questa proliferazione del connettivo sia un processo di organizzazione e non piuttosto, analogamente a quanto accade per l'osso, analogamente a quanto accade per la cartilagine, un processo che trasformi gli elementi del midollo in un tessuto di granulazioni, che si fonderà poi con quello proveniente dalla sinoviale e che ha invaso gli spazi trabecolari.

Un fatto del resto io devo notare, che accanto a questo processo dovrebbe decorrerne un altro, secondo il quale le granulazioni provenienti dalla sinoviale invadano le cavità ossee: molte di queste, per successiva sparizione del midollo, appaiono vuote nei preparati e in esse vedonsi arri-

vare i primi gettoni di granulazioni, senza che esista più traccia di midollo, ciò che non può essere inteso se non nel modo pocanzi accennato. In fine, a quest'epoca (e i primi accenni di tale fenomeno furono anche accennati in 20ª giornata), devo rilevare che nelle trabecole ossee qua e là è possibile osservare delle nettissime zone necrotiche in mezzo a tessuto valido; tali zone, alcuna delle quali di forma nettamente circolare, sono bene visibili perchè non si colorano più, e, coi loro corpuscoli ossei perfettamente vuoti, contrastano col tessuto osseo circostante vitale: tale fatto si potrebbe forse interpretare anche come zone di necrosi ossee dovute a gettoni di granulazioni, che hanno invaso la trabecola e che la influenza deleteria delle granulazioni, poste profondamente, si renda manifesta al microscopio in un piano al quale ancora non sono giunte le granulazioni medesime.

In 35ª *giornata* (esperienza XVI) i processi di distruzione sono ancora più attivi: le trabecole ossee sono anche più ridotte di numero e di spessore; sono in qualche punto frammentati in piccoli sequestri perfettamente necrotici. In un punto poi, tutta la sostanza ossea essendo distrutta, le granulazioni si portano sul margine inferiore della cartilagine, che attaccano anch'essa energicamente; le cellule delle colonne seriate, all'appressarsi delle granulazioni, si decolorano, si raggrinzano ed in molti punti la loro capsula scompare: la sostanza intercellulare, decolorata anch' essa, è distrutta in modo che le cavità cartilaginee sono aperte e le cellule vanno a confondersi con l'invadente tessuto di granulazioni.

In 40ª *giornata* il processo assume un'importanza grandissima per la varietà anatomica presentata dal pezzo. Il corpo mobilizzato (esperienza XII), aveva aderito alla doccia intercondiloidea del femore, fissatovi per connettivo fibroso, e mostravasi come peduncolato, aveva inoltre delle aderenze a stretta base con la sinoviale. Esso era tutto intorno ravvolto da tessuto neoformato. L'importanza del pezzo sta nella descrizione che dànno gli autori di questi corpi peduncolati, cui viene ascritta una grande vitalità ed una capacità di accrescimento vuoi della cartilagine che dell'osso. Ora, lo studio dei miei preparati mi ha convinto che, se realmente si può affermare un notevole grado di vitalità nel corpo mobilizzato, lo stesso non può dirsi riguardo al suo accrescimento. Già con un piccolo ingrandimento si vede che il tessuto di granulazioni ha stretto tutt'intorno il corpo mobilizzato, il quale, specialmente per il lato che guarda le granulazioni, è assottigliato, inquantochè esso è ridotto ad un corpo esattamente ovalare, essendosi in lui riassorbite tutte le scabrezze e le sporgenze: questo riassorbimento accade, per un'attivissima cartilaginizzazione dell'osso, assai più attiva di quanto non

fu veduta in 30ª giornata. Mi era sorto il dubbio che simile processo di cartilaginizzazione rappresentasse non già una cartilaginizzazione dell'osso, ma un passaggio del tessuto fibroso in cartilagineo; questo pensiero io ho dovuto poi abbandonare in base ai dati istologici. Colle doppie colorazioni infatti si vede il limite fra trabecole e connettivo e che esso limite stabilisce una linea di demarcazione: le cellule cartilaginee non si trovano punto su questo limite, ma un poco più in alto. Si può coi fortissimi ingrandimenti osservare poi la perfetta indifferenza dei nuclei del connettivo e l'evoluzione al contrario delle cellule ossee verso la fase di cartilagine tipica; e v'ha di più, cellule cartilaginee si rinvengono anche in trabecole, che sono lontane dalle granulazioni (vedi figure III e IV).

Tale modalità istologica, il passaggio diretto dei corpuscoli ossei in cellule cartilaginee, riafferma le osservazioni fatte dal Bonome e dal Durante. È indiscutibile quindi che trattasi nel nostro caso di un processo regressivo dell'osso, nè si può pensare ad una evoluzione del midollo verso la fase cartilaginea, perchè tali cellule cartilaginee sono nello spessore delle trabecole e mai in mezzo al midollo.

Dicono gli autori che il tessuto osseo è vitale e non lo contesto, infatti buona parte delle cellule ossee si mostrano normali e si colorano bene; ma accanto a queste, qualunque trabecola ossea si esamini, si vedono alcuni corpuscoli ossei vuoti ed altri nei quali la cellula si è raggrinzata, riducendosi appena ad una sottile stria allungata quasi bacillare. Ciò dimostra che anche la presunta vitalità del corpo mobilizzato non deve essere presa in senso assoluto.

Rispetto al midollo, un fatto che abbiamo costantemente notato nei preparati di questa serie è che le trabecole nelle loro areole midollari, pur mostrando gli elementi parzialmente necrotici, non mostrano mai quel tessuto fibroso che fu notato in un periodo di tempo minore: questo fatto, come vedremo, ha una grandissima importanza.

Rispetto alla cartilagine, essa presenta le solite note di distruzione periferica e di proliferazione in colonne seriate in quella parte che guarda le trabecole ossee. È evidente che, pel periodo avanzato e per i dati istologici, esiste in questo caso una vitalità nel corpo mobilizzato molto maggiore che nei casi precedenti; di ciò è prova un altro fatto nettamente dimostrabile nel tessuto cartilagineo. In qualche punto, e senza l'intervento di vasi sanguigni, si ha la fusione della sostanza fondamentale, l'apertura delle capsule di cartilagine seriata, la costituzione di spazi, nei quali la cellula cartilaginea subisce una serie di passaggi che dalla forma di cellula cartilaginea la conducono alla forma di osteoblasto. Si ha, in poche parole, una vera evoluzione verso l'ossificazione normale del tessuto cartilagineo, con la sola variante della mancanza di vasi

sanguigni. Ciò dimostra, come io dicevo in principio, una maggiore vitalità, una espressione di attività che mancava negli altri periodi.

Il fatto del passaggio diretto della cartilagine in tessuto osseo fu osservato dal DURANTE nella trasformazione del callo cartilagineo delle fratture in osso, dove appunto constatò, oltre alla proliferazione delle cellule cartilaginee delle trabecole condroidi, la loro trasformazione diretta in cellule di corpuscoli, senza cioè penetrazione di anse vasali. Già fin dal 1860 il RECKLINGHAUSEN (1), dall'esame di un grosso corpo mobile con prevalente tessuto cartilagineo, aveva potuto rilevare la possibilità della trasformazione del tessuto cartilagineo in osseo, non ostante la mancanza del sangue.

Devo notare poi, a proposito della cartilagine, che in qualche punto il tessuto di granulazioni si è fatto strada tra la cartilagine stessa e l'osso, si ha così un processo che arieggia la carie subcondrica. In questo caso anche sul margine inferiore ricco, in colonne seriate, di cartilagine proliferata, si assiste alla distruzione del tessuto cartilagineo. Ora, data la cartilaginizzazione dell'osso, data la riduzione del corpo mobilizzato, dato anche quel certo grado di atrofia negli elementi delle trabecole ossee e la parziale necrosi degli elementi del midollo, io credo che il corpo mobilizzato, anche se peduncolato, non è capace di crescere, ma è destinato anch'esso ad essere riassorbito.

La vitalità della maggior parte delle cellule ossee, la persistenza del midollo in 40ª giornata, i processi che si svolgono nella cartilagine, sono per me l'espressione di una vitalità ancora esistente del corpo distaccato, ma che, sebbene in un periodo più avanzato, dovrà cessare.

La spiegazione di ciò vuol essere forse ricercata nell'essere il corpo mobilizzato munito di peduncolo. I vasi del peduncolo, a causa e delle poche aderenze colla sinoviale e della stretta base, per quanto numerosi, devono portare un mediocre sviluppo di granulazioni, e non rigogliose come quando esse sorgono da una larga base; tutto ciò implica che la vitalità contenuta nel frammento mobilizzato, lottando con granulazioni poco attive, perchè relativamente povere di sangue, darà un limite di tempo molto maggiore all'assorbimento del corpo mobilizzato.

Ora, il reperto istologico notato mi pare che confermi quanto già dissi in 30ª giornata rispetto alla presunta fibrificazione del midollo. Qui non troviamo traccia di questa fibrificazione. Tenuto conto della poca validità delle granulazioni, che esse non hanno potuto ancora invadere le cavità ossee, ci spieghiamo così la mancanza del tessuto fibroso nelle

(1) RECKLINGHAUSEN. *De Corporibus liberis articulorum*, 1860.

cavità delle trabecole ossee medesime, mentre invece riuscirebbe inesplicabile, se si fosse trattato di una vera fibrificazione del midollo, la mancanza nel midollo stesso del tessuto fibroso che, essendo in questo ultimo caso il tessuto osseo più vitale, doveva raggiungere un grado più avanzato in 40ª giornata di quanto fu osservato in 30ª.

In 47ª *giornata* (esperienza II) il processo distruttivo di un corpo mobilizzato e che aveva aderito alla sinoviale è avanzatissimo, la latente vitalità della cartilagine e delle trabecole ossee è completamente annullata. A carico delle trabecole ossee si nota che quella vitalità latente, la quale aveva finora permesso all'osso stesso una certa resistenza alle granulazioni della sinoviale, si è esaurita: le trabecole, perfettamente incolori, non mostrano che corpuscoli vuoti. Rispetto alla cartilagine tutte le capsule cartilaginee sono scomparse e, se qualche elemento ancora si colora, molti elementi hanno perduta la facoltà di assumere la tinta.

Il fatto di questa necrosi repentina deve forse essere inteso ammettendo che la vitalità latente nei tessuti si esaurì in una maniera molto rapida: di ciò fa fede un fatto: sul limite delle trabecole ossee, in contatto col tessuto di granulazioni, si vede qualche cellula cartilaginea anch'essa necrotica, residuo del processo di cartilaginizzazione dell'osso; ciò significa che al momento in cui si determinò la necrosi del pezzo mobilizzato persisteva il processo di cartilaginizzazione dell'osso e il quale abbiamo veduto far pensare ad una certa vitalità del tessuto.

In 78ª *giornata* (esperienza VIII) i dati istologici restano essenzialmente gli stessi: gli ultimi tratti di cartilagine cedono al tessuto di granulazioni per un processo di fibrificazione, che li trasforma in tessuto connettivo: l'osso necrotico, come al precedente periodo, è rapidamente corroso: in vari punti contemporanemente, e periferici e nello spessore delle trabecole e nelle cavità midollari, le granulazioni si fanno strada, assorbendo la sostanza organica.

Il carattere dominante in questo periodo è la incolorabilità del frammento mobilizzato e la fibrificazione della cartilagine, un processo assai più diffuso di quanto dapprima potrebbe parere. Un fatto da notarsi in 78ª giornata, ma del quale si era avuto accenno anche nei periodi precedenti, è che la vitalità delle cellule ossee sembra spegnersi prima nelle trabecole centrali e non nelle periferiche, come si potrebbe pensare. Ora ciò io credo possa spiegarsi coll'ammettere che i succhi nutritizi, per quanto il tessuto di granulazioni sia un tessuto patologico, possano ancora, sebbene stentatamente, filtrare fino alle trabecole più periferiche. Del resto questo fatto non è costante.

In *85ª giornata* (esperienza VII) i preparati mostrano, anche in questo caso, la maggiore vitalità delle trabecole periferiche, ma mostrano in pari

tempo assai più vitale, di quello che dovrebbe essere, la cartilagine, ciò che io credo doversi riferire all'età dell'animale.

Trattandosi di un cane di media età, il processo di granulazioni deve essere meno rigoglioso di quello di un giovanissimo cane; con ciò si spiega come in un periodo tanto inoltrato si rinvenne ancora tanta vitalità di elementi specialmente nel tessuto cartilagineo. Del resto è noto che in tutte le esperienze portate negli animali possono, per speciali condizioni di età, di nutrimento, di ambiente, variare i risultati delle esperienze, ma senza infirmare il risultato finale del processo.

In questa stessa epoca ho notato, in altri preparati, attivissimo il lavorio di disgregamento delle trabecole ossee ed ho visto, con molta frequenza, che la disgregazione delle parti periferiche accade per una rigogliosa fibrificazione dell'osso, da noi in precedenza descritta. Quando invece il processo di granulazioni isola frammentini di osso, questi si necrotizzano e scompaiono per assorbimento, ma senza subire mai la metamorfosi fibrosa.

Non credo utile di tener conto di una serie di preparati in 92ª giornata (esperienza VI), perchè si ebbe in questo caso una perfetta adesione del frammento mobilizzato alla superficie di sezione e, ciò che più monta, perchè in questo caso si ebbe un processo suppurativo endoarticolare.

In 146ª *giornata* abbiamo due serie di preparati: in essa il processo può considerarsi ultimato rispetto alla sostanza ossea: questa, o trasformata in tessuto fibroso, o distrutta per frammentazione delle trabecole e corrosione delle medesime, è ridotta ad una sottile listarella in via di disgregazione; si vede invece parzialmente persistere la cartilagine, la quale a questo periodo mostra i nuclei delle colonne seriate in attiva cromatolisi.

Qualche autore ha parlato di una cromatolisi negli elementi cartilaginei; infatti, analogamente a quella descritta per altri tessuti dall'ARNOLD, dal FLEMMING, dal d'ANNA, esiste una cromatolisi dei nuclei cartilaginei in tutto simile a quella descritta da questi autori, cosicchè nasce il dubbio se molte delle forme descritte nella cartilagine, come degenerazione, necrosi, ecc., debbano rientrare nei fenomeni cariolitici (vedi figura II).

Un altro fatto emerge dallo studio dei preparati di quest'epoca, fatto già rilevato dagli autori, val quanto dire la resistenza molto maggiore della cartilagine, rispetto al tessuto osseo, all'azione distruttrice delle granulazioni.

In ultimo periodo (giorni 150-151; esperienze I, IV) i processi sono anche più avanzati e ci dimostrano come in ultimo scomparirà la carti-

lagine. Le granulazioni attaccano il tessuto cartilagineo non solo alla periferia, ma anche scavandolo; è così diminuita la compattezza del tessuto, che, frammentato, seppellito nelle granulazioni, scomparirà, sebbene in un periodo assai più avanzato del presente.

CONCLUSIONI.

Riassumendo, mi pare che, rispetto ai corpi mobili traumatici articolari, occorre anzitutto distinguere se il frammento mobilizzato sia piccolo, oppure grande: nel primo caso la poca vitalità rimasta nel piccolo frammento è presto soffocata dalla presenza del tessuto granulante, che disgrega rapidamente il corpo mobilizzato, notandosi peraltro che le cartilagini resistono più a lungo della sostanza ossea. Questa resistenza è data istologicamente non solo dal fatto che la cartilagine scompare per ultima, ma anche dal proliferare della medesima, mentre la sostanza ossea, propriamente detta, rimane affatto inerte.

Nei frammenti più grandi occorre distinguere se il corpo è peduncolato, oppure no. Nel primo caso, per le ragioni esposte, il corpo mobile è attaccato con assai maggior lentezza che nel secondo.

Quando il corpo mobilizzato non è peduncolato, come quando lo è, esso tende fatalmente a scomparire in un periodo più o meno lungo di tempo, ma sempre maggiore di quello che non i piccoli frammenti; infatti, mentre questi scompaiono dai 20 ai 30 giorni, i secondi, i grossi frammenti cioè, sebbene necrotici, o scompaiono, o sono ancora visibili in 151ª giornata. I corpi peduncolati poi debbono persistere anche più a lungo. Trattandosi di frammenti grossi, la forza di resistenza e le varie espressioni di vitalità (proliferazione della cartilagine, fusione della medesima senza intervento dei vasi, colorabilità delle cellule ossee) devono essere interpretate come una vitalità latente, che scomparirà poi nei periodi più avanzati.

Tutto ciò sarebbe concorde coll'opinione del König già esposta, il quale dubita che i corpi traumatici, anche se peduncolati, possano aumentare di volume. In tutti i casi infatti mai ho potuto vedere un aumento del corpo mobilizzato; ho veduto invece una tenacia di resistenza al riassorbimento, ma non l'aumento in grandezza.

In quanto ai processi distruttivi, la cartilagine è assorbita dalle granulazioni per compressione diretta o per corrosione, dopo la necrosi degli elementi cellulari. Le modalità di questo processo sono: o il distacco di frammentini marginali, i quali terminano in un tessuto amorfo a struttura fibrillare, o l'invasione delle granulazioni in tutti i punti contemporanea-

mente dello spessore della cartilagine per un processo subcondrico, nel qual caso il processo di distruzione è lo stesso. In altri casi la cartilagine si fibrifica per passare nel tessuto di granulazioni.

Il tessuto osseo è asfissiato dalle granulazioni e così necrotico è frammentato e corroso, o è trasformato in connettivo fibroso, che si perde nel tessuto di granulazioni In molti casi il tessuto osseo passa prima per la fase di cartilagine, ciò che, come ho notato, è concorde con le osservazioni del DURANTE e del BONOME, e poi è, con le note modalità, distrutto dalle granulazioni.

Nella distruzione del tessuto cartilagineo i nuclei si allungano, quando la cartilagine si fibrifica; quando le granulazioni frammentano la cartilagine, si necrosano; quando l'attaccano perifericamente, sono posti in libertà per l'apertura delle capsule e si confondono col tessuto di granulazioni. Nella necrosi degli elementi cartilaginei si ha un vero processo di cromatolisi, modalità istologica questa che, come ho detto, è stata anche rilevata da qualche osservatore.

Gli autori hanno parlato di una trasformazione del tessuto fibroso in tessuto cartilagineo; ho potuto stabilire che questo processo non si verifica, almeno nei miei preparati. Si tratta in questo caso di una trasformazione delle cellule ossee in quelle cartilaginee.

Rispetto alla fibrificazione del midollo mi è rimasto il dubbio fondato che la proliferazione del connettivo di sostegno midollare non sia che la reazione di detto tessuto all'invasione delle granulazioni nelle cavità intertrabecolari. In ogni modo mai ho veduto la sostenuta trasformazione degli elementi midollari in cellule cartilaginee.

Rispetto all'aumento in volume dei corpi peduncolati, ho potuto stabilire che anche per questi casi la vitalità del corpo peduncolato è relativa e che i fenomeni descritti come evolutivi sono invece regressivi.

Inoltre devo dire che i fenomeni descritti non si svolgono tutti con precisione in periodi determinati, ma che speciali condizioni di vitto, di età, di ambiente, possono o accelerarli o aumentarli. Voglio ancora far rilevare che in tutti i processi di riassorbimento lento, cioè a dire nei grossi frammenti mobilizzati, i processi che dominano principalmente sono: la trasformazione in connettivo fibroso dell'osso e delle cartilagini e la cartilaginizzazione dell'osso; mi sembra in poche parole che questi tessuti ritornino gradualmente ad una fase più elementare della loro costituzione: ma che non precluda la via ad una riparazione trattandosi di elementi vitali. Ciò è tanto più vero inquantochè nei processi di assorbimento rapido mancano e la cartilaginizzazione dell'osso e la fibrificazione della cartilagine. Giova per di più rammentare l'enorme resistenza della cartilagine rispetto al tessuto osseo, fatto questo perfettamente cognito

in patologia, come non è del pari ignorato che frammenti cartilaginei asportati e trapiantati possano proliferare.

Le mie conclusioni possono differire dai dati degli autori; ma deve considerarsi che io ho studiato i corpi mobili esclusivamente traumatici, mentre i risultati possono variare per le forme patologiche.

Poche considerazioni devo aggiungere.

Le mie osservazioni mi sembra siano in molti punti concordi ad alcune di altri osservatori e che abbiano potuto aggiungere qualche nuovo particolare.

Ai primi tre dei quesiti che mi ero proposto di risolvere credo di aver ampiamente risposto, mi resta invece da rispondere all'ultimo, se cioè dalle ricerche sperimentali si possano rilevare delle particolarità, che potrebbero giovarci nello studio di quei corpi articolari, originatisi in articolazioni ammalate: io credo di sì ed espongo infatti qui delle considerazioni sui corpi articolari patologici, le quali appunto posso fare dopo le conoscenze di alcuni fatti, che ho rilevati dalle mie ricerche sperimentali.

Risulta dai miei studi che il tessuto fibroso delle vegetazioni della sinoviale, per il meccanismo da noi esposto, ha una grandissima importanza nell'assorbimento dei corpi articolari traumatici, fatto questo che è anche stato ammesso dal BARTH, della cui opinione in proposito già ho parlato nella prima parte di questo mio lavoro. Risulta inoltre che la cartilagine tenderebbe a mantenersi vitale, proliferare, così pure che il tessuto osseo si manterrebbe vitale, se mancasse l'azione distruttrice del tessuto delle vegetazioni sinoviali. Ammesso vero ciò, ci possiamo rendere ragione di un fatto, che apparentemente sembrerebbe contraddittorio.

Dalla maggioranza degli sperimentatori è negato che i corpi articolari sperimentali possano ingrandirsi, mentre molti autori hanno osservato casi clinici, dove hanno dovuto ammettere la possibilità di accrescersi di un corpo articolare in una articolazione ammalata, ed anche di un corpo libero avutosi in seguito ad un trauma. Ciò si può spiegare, secondo me, in questo modo: ammessa la tendenza della cartilagine a mantenersi vitale ed a proliferare, conosciuto il fatto che la cartilagine può essere nutrita dalla sinovia, qualora manchi un inviluppo fibroso, che faccia sentire l'azione sua distruttrice, se i corpi articolari traumatici, dopo l'azione del trauma, non aderirono ai tessuti articolari, non vi determinarono perciò proliferazione di tessuto fibroso involgente, ma rimasero invece veramente liberi, si può facilmente comprendere come essi possano ingrandirsi sebbene fino a certi limiti, perchè sappiamo che vi sono dei tessuti che hanno sì la facoltà di accrescersi, ma fino ad un certo grado, oltrepassato il quale non è possibile.

Riguardo poi alla possibilità di accrescersi dei corpi articolari formatisi in articolazioni ammalate possiamo ammetterla con maggiore ragione.

In fatti nel primo gruppo di corpi articolari, in quelli cioè che clinicamente si hanno per trauma, se è vero che in qualche caso è sembrato potersi constatare l'aumento in volume di qualcuno di tali corpi, è pur vero che altri subirono processi regressivi da far pensare ad un riassorbimento, ciò che del resto, come osserva il Binaghi si può spiegare col non adattarsi a nuove condizioni di vita degli elementi del frammento, estratti dal trauma così bruscamente all'influenza diretta della circolazione. Invece per i corpi articolari originatisi in articolazioni ammalate, si può dire che, anche quando si trovano totalmente liberi, essi in primo tempo saranno stati peduncolati e quindi, essendo graduale il passaggio da corpi peduncolati a liberi, gli elementi avranno potuto gradualmente adattarsi alle nuove condizioni di vita; ciò che significa che essi possano avere una resistenza vitale maggiore degli altri corpi, i quali siano stati bruscamente staccati.

A favore dell'accrescimento dei corpi articolari patologici giova aggiungere un'altra considerazione. Sappiamo che Zahn e Leopold ammisero, dopo esperienze, che il tessuto cartilagineo normale asportato ed impiantato in un organo dello stesso animale, cade in degenerazione grassa e scompare per riassorbimento, nei casi più rari si raggrinza e rimane stazionario; mentre il tessuto cartilagineo fetale vive e cresce e così pure il tessuto patologico. Ora, se così si comporta la cartilagine patologica, possiamo pensare che allo stesso modo si comporti la cartilagine dei corpi originatisi in articolazioni ammalate, la quale dobbiamo certamente considerare patologica; possiamo cioè pensare ch'essa possa crescere per quella attività nutritiva esagerata, per quella facoltà di proliferare, superiore alla normale, conservatesi dopo il distacco e pensate dal De Paoli, come per esempio può avvenire per un osteofita da artrite deformante, il quale si origina per iperplasia dei tessuti del capo articolare.

Un'ultima considerazione bisogna aggiungere per i corpi mobili originatisi in articolazioni ammalate. Spesso studiando tali corpi si sono trovati dei fatti istologici i quali hanno indotto alcuno a pensare ch'essi preludiavano un processo, che faceva sospettare un aumento in grandezza: nello stesso tempo, avendo da fare con tessuti osteocartilaginei patologici, sorgeva il dubbio se quei fatti fossero già cominciati nel corpo mobilizzato, prima che questo si distaccasse dai tessuti componenti l'articolazione, ai quali prima era unito; cosicchè non si poteva nè clinicamente, nè microscopicamente stabilire con esattezza se quei corpi artico-

lari, dopo essersi mobilizzati, si fossero veramente rimpiccioliti per un processo di riassorbimento, o al contrario ingrossati.

Ma oggi, grazie ai recenti progressi delle scienze fisiche, alludo alla preziosa scoperta dei raggi Röntgen, il quesito se un corpo mobile articolare sia capace di scomparire o di ingrandirsi può essere clinicamente risolto, giacchè presentandosi l'opportunità di esaminare qualche caso clinico si può, facendo le immagini radiogràfiche delle articolazioni ammalate in diversi periodi di tempo, chiaramente vedere se avviene un impicciolimento del corpo mobile o se invece questo sia capace di ingrossarsi. Se la radiografia, come affermava lo scorso anno al Congresso di Berlino il König, rende senza dubbio degli impareggiabili servigi nella diagnosi di tale affezione articolare, io aggiungo che potrà rendere, per le ragioni esposte, servigi non meno utili nella soluzione di un problema tanto discusso quale è quello della vitalità dei corpi mobili articolari.

BIBLIOGRAFIA.

RAMVIER. Traité d'histologie. Paris, 1867.
FREY. Trattato d'istologia.
STÖHR. Trattato d'istologia.
SCHENK. Elementi d'istologia normale dell'uomo. Trad. Monti. Pavia, 1889.
GEGENBAUR. Traité d'anatomie hum. Paris, 1889.
SAPPEY. Tratt. d'anat. um. Trad. ital. Napoli, 1874.
BEAUNIS-BOUCHARD. Nuovi elementi di anat. descrit. ed embriol. Roma, 1886.
E. ZIEGLER. Trattato di anat. patol. spec. Trad. ital., 2ª ediz. Napoli.
I. CRUVEILHIER. Traité d'anat. pathol. gén., tom. deuxième. Paris, 1852.
OLLIER. Traité expérim. et clin. de la régénération des os. Paris, 1891.
M. TROIA. *Expériences sur la régénération des os.* Trad. Vedrenés (du texte latin). Paris, 1889.
KASSOWITZ. *Die normale Ossification.* Wien, 1882.
MARGARUCCI. *Ricerche sulla rigenerazione del tessuto osseo.*
BONOME. *Intorno alla rigener. del tes. os.* « Archiv. Bizzoz., » Torino, 1886.
BONOME. *Sul riassorbimento norm. e patol. dell'osso* « Archiv. Bizzoz., anno X. »
MAC EWEN. *I fattori osteogenici nello sviluppo e nella riparazione delle ossa* « Surgery » 1890, n. 8.
F. DURANTE. Trat. di pat. e ter. chir. gen. e spec. Roma, Società editr. Dante Alighieri, 1898.
PITHA e BILLROTH. Enciclopedia di patol. chirurg. spec. e gen. Trad. ital. V. II.
BILLROTH. Patologia e ter. chir. gen. Trad. ital. Antonelli. Napoli, 1880.
NELATON. Patologia chir. Trad. ital. Napoli, 1881.
KÖNIG. Trat. di chir. gen. Parte 3ª, trad. ital., 2ª ediz.
LE DENTU et DELBET. Traité de chir. clinique et opératoire.
TILMANS. Chirurg. gén. Trad. ital.
DUPLAY e RECLUS. Trattato di chirurgia. Trad. ital.
VIRCHOW. Traité des tumeurs, t. I.
ZAHN. *Sur le sort de tissus implantés dans l'organisme*, 1878.
LEOPOLD. *Experimente über die Aetiologie der Geschwülste.* « Virchow's. Archiv. Bd. LXXXV. »
BARTH. *Zur pathol. Anath. der Gelenkmäuse.* « Centralb. f. Chir., n. 48, 1895. »
KRAGELUND. *Studien über pathol. Anath. und Pathogen. der Gelenkmäuse.* Kopenhagen, 1886.
FISCHER. *Beiträge zur Aetiologie der Gelenkmäuse.* « Deutsche Zeitschr. f. Chir. XII, 1880. »
RIEDEL. *Zur Pathologie des Kniegelenks.* « Deutsche Zeitschr. f. Chir. X, 1878. »
POULET et VAILLARD. Archiv. de Physiol. norm. et pathol., t. V, 1885.
BAUMERS. *Des corps étrangers du genou et de leur traitement par la méthode sous-cutanée.* « Gaz. médic., 1848. »
RECKLINGHAUSEN. *De corporibus liberis articulorum*, 1860.
DE PAOLI. Archiv. ed atti della Società ital. di chir. An. XII, 1897.
AMABILE. *Nuovo studio sui corpi mobili articolari.* Napoli, 1870.
BINAGHI. *Sui corpi mobili articolari.* « Riforma medica, 1896. »
ABERNETHY. Med. chir. Beobacht., übers. v. I. F. Meckel, 1809.
BIDDER. *Ueber die Entstehung fester Körper in den von Synovialhäuten gebildeten Höhlen.* Henle und Pfeurfer's Zeitschr. f. rat. Med. III.
A. PARÉ. Oeuvres complètes ed. Malgaigne. Paris, 1841, t. III, liv. XIX. chap. XV.
JOH. NIC. PECHLINUS. *Observ. phys. medic.* obs. XXVIII.
MONRO. Saggi ed osservazioni di medic. della Soc. di Edimburgo. Trad. ital. Napoli, 1773, t. 4, pag. 307.

SIMPSON. Idem, p. 309.
KÖLLIKER. Micros. Anat. Bd. II. Abth. I.
ROUSVELL PARK. Archiv. di Ortop. Milano, an. XIII, fasc. II, 1896.
COOPER. *Diseases of the joints*, 1807.
ROUSSEL. Idem, 1817.
HÜTER. Klinik d. Gelenkkrankheiten. Leipzig, 1877.
PONCET. Revue de Chirurgie, 1882.
KÖNIG. Deutsche Zeitschr. f. Chir. Bd. XXVII.
REAL. Centralbl. f. Chir. 1896.
GIES. Deutsche Zeitschr. f. Chir. Bd. XVII.
HILDEBRAND. Idem. Bd. XLII. 3 Heft, 1895.
BARTH. Deutsche Gesellschaft f. Chir. XXV Jubiläums Kongress « Centralb. f. Chir., n. 31. »
COQUEBERT. Thèse de Paris, 1836.
FOCK. *Bemerkungen über Entstehung und Operation der Gelenkkörper* « Arch. f. kl. Chir. » Bd. II.
VOLKMANN. Beitrage zur Chirurgie, 1875.
REAL. Deutsche Zeitschr. f. Chir., Bd. XXXVIII.
GÖTZ. *De morbis ligament.* Halle, 1798.
CLOSIUS. *Knochen-Krankheiten.* Tübingen, 1798.
KLEIN. Virch. Arch. Bd. 29.
BARTH. Centralbl. f. Chir. 1895, n. 43.
HASE. Deutsche Klinik, 1867.
SCHUCHARDT. *Ueber die Reiskörperbildung in Sehnenscheiden und Gelenken* « Virch. Arch. » Bd. 114, 1888.
THIELE. *Beitr. zur Entstehung v. freien Gelenkkörp.* In Diss. Bonn., 1879.
PANZERI. Archiv. di ortop. An. XIII. Fasc. 2°. Milano, 1896.
TECTIUS. Med. Chir. Bemerk. Berlin, 1750.
CHAISSEGNAC. Revue médic. chir. de Paris, 1854.
IDEM. Loco citato. Mars 1855.
IDEM. Gaz. des Hôp., 1861.
KÖNIG. XXVIII Congresso della Soc. ted. di Chir. » Riforma Med., 1899. »
DEJAN. Thèse de Paris, 1898-99.
LAENNEC. Dict. des scienc. méd. T. IV, p. 125.
Bulletins de la Soc. anatom., 1re année, bulletin n. 10, décembre 1826, 2a ediz., p. 187.
Dictionnaire de médec. et de chir. pratiques. Articulations (maladies des).
Archiv. génér. de médec. Paris, 1824, t. IV, p. 161.
Gazzetta degli ospedali. Anno XVII, n. 149.
Semaine Médicale 1886, p. 107.
Idem 1887, p. 171, 188.
Idem 1888, p. 451.
Idem 1890, p. 242.
Idem 1892, p. 162.
Idem 1893, p. 411.
Idem 1896, p. 218.
Clinique Chirurg. 1887, p. 720.
Idem 1890, p. 480.
Idem 1892, p. 506.
Revue de Chirur. 1881, p. 353, 465, 776, 943.
Idem 1889, p. 79.
Idem 1890, p. 356.
Idem 1892, p. 401.
Idem 1893, p. 268, 525.
Idem 1895, p. 260.

FIGURE

FIGURA I.

Oc. 3; Obb. C. Zeiss: Camera lucida Nachet.



Fibrificazione della cartilagine (dopo 20 giorni — Vedi esperienza 20ª)
1) Cellule cartilaginee.
2, 3, 4) Cellule cartilaginee divenute affusate.

FIGURA II.

Oc. 3; Obb. DD. Zeiss: Camera lucida Nachet.



Cromatolisi nelle cellule cartilaginee (dopo 150 giorni — Vedi esperienza Iª)
1, 2, 3) Cellule cartilaginee in cromatolisi.

FIGURA III.

Oc. 2; Obb. C. Zeiss: Camera lucida Nachet.

Passaggio graduale delle cellule ossee in cellule cartilaginee (dopo 40 giorni — Vedi esperienza 12ª)

1) Corpuscoli ossei.
2) Cellule ossee avviate alla cartilaginizzazione.
3) Cellule cartilaginee tipiche.

FIGURA IV.

Oc. 2; Obb. C. Zeiss: Camera lucida Nachet.

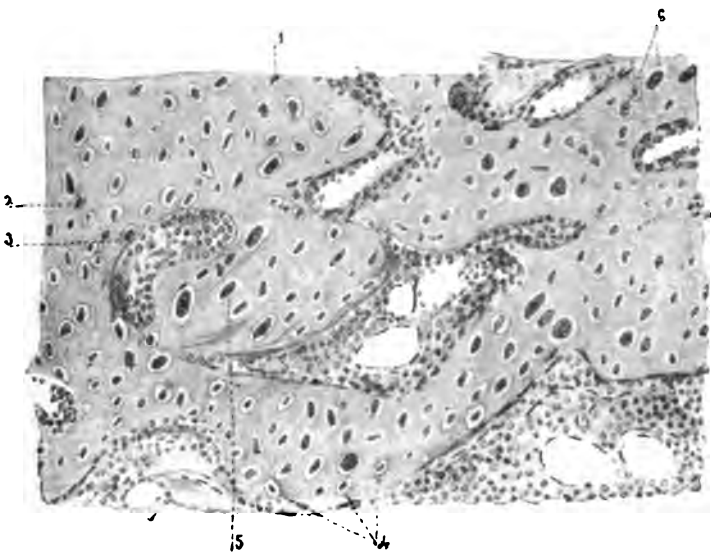

Cartilaginizzazione dell'osso (dopo 40 giorni — Vedi esperienza 12ª)

1, 2, 3) Corpuscoli ossei normali.
4) Cellule ossee già cinte di capsula ialina.
5, 6) Cellule cartilaginee già costituite.

IV.

Un caso di costole congenitamente incomplete, con pneumocele

CONTRIBUTO ALLA TORACO-TERATOGENESI

per il dott. MAZZINI-VOLPE.

Sicuri di far cosa grata agli studiosi, aumentiamo di un altro esempio la casuistica — oltremodo scarsa — di questa anomalia del torace, la quale non è poco importante, potendo spesso essere la causa di disturbi funzionali pulmonari e cardiaci. La crediamo inoltre degna di pubblicazione, sia perchè in Italia non è stata ancora fatta alcuna descrizione di ernia pulmonare congenita, sia perchè quasi tutti i trattati di patologia chirurgica e di anatomia patologica non ne fanno parola, e solo pochissimi la cennano di volo.

***

Fatta una divisione sommaria delle anomalie delle costole in due gruppi, e comprese in un primo gruppo quelle che non alterano la forma esterna del torace (sdoppiamento o congiungimento circoscritto di alcune coste), ed in un secondo quelle che dànno una visibile deformità (aumento o difetto più o meno esteso delle coste), appare subito la maggiore importanza del secondo gruppo sia dal lato dell'estetica, che della funzione degli organi intratoracici, specie se il vizio occupa il precordio.

Alle volte la parziale mancanza delle coste da un lato dipende da apertura toracica, che è continuazione di quella addominale (*toraco-gastroschisi* del Taruffi, *pleurosoma* di J. G. Saint-Hilaire); altre volte negli adulti la mancanza è solo apparente, poichè, per previa frattura delle costole, il callo neoformato rimane allo stato fibroso, come ebbero ad osservare van Doeveren (1) ed il Sandifort (2). Noi qui però ci occuperemo di uno di quei rari casi in cui le coste, congenita-

(1) VAN DOEVEREN G. *Specimen observationum academicarum.* Groningae, 1765, p. 204.

(2) SANDIFORT ED. *Observationes anatomico-pathologicae.* Lib. III, Cap. X, p. 135. Lugduni Batavorum, 1779.

mente incomplete, lasciano un'apertura che è limitata a parte della cassa toracica, ed è coverta dai comuni tegumenti.

È un caso di cui i teratologisti, negli ultimi due secoli, ne hanno trovati registrati appena una trentina di esempi, e la rarità cresce se si considera che l'anomalia va complicata ad ernia del pulmone, perchè i casi finora noti di pneumocele congenito non raggiungono la diecina. Inoltre è interessante per la teratogenesi, poichè se come causa di queste anomalie si deve invocare la pressione del braccio, come vogliono giustamente il Froriep (1), il Seitz (2) ed il Taruffi (3), questo esempio non è secondo all'altro citato dal Soemmering (4), che è servito di fulcro agli scienziati, che hanno voluto sostenere la teoria meccanica. Ma vi ha ancora di più: nessuno si è curato di ricercare la ragione del perchè il braccio ha premuto sul torace: il solo Seitz vorrebbe spiegarlo ammettendo un possibile mioma uterino, considerando la pausa di 5 anni e l'età di 51 anni, ma niuno si è fondato su dati etiologici precisi, come si trovano nel caso che andiamo a descrivere.

***

Maria d'Alto, nata a Sala Consilina il 20 settembre '98, è figlia di genitori sani, e la madre ha dato alla luce altri due figli, dei quali uno sta bene, l'altro è morto di morbillo. La madre ricorda che, durante la gravidanza della bambina, che è oggetto della presente memoria, soleva portare in braccio, nella maggior parte del giorno, il 2° figlio, e, siccome era molto pesante, si serviva del ventre gravido come punto d'appoggio del gomito, che sosteneva il bambino. È questo il rimorso che strazia il cuore della povera donna, la quale crede avere in siffatto modo, procurata la malattia e l'infelicità della propria figlia, che vedemmo pochi giorni dopo la nascita e poi più volte alla distanza di un dieci mesi, notando in quest'intervallo, certamente non lungo, una grande differenza nella sua costituzione.

Ai primi di ottobre 1898 era ben nutrita, e solo presentava d'anormale la conformazione delle coste nella metà sinistra del torace: mentre la metà destra era ben formata, le coste di sinistra, dalla parasternale all'ascellare anteriore dell'istesso lato, dove si arrestavano, avevano un più breve raggio di curvatura, formando così una bozza, al di sotto della quale si allogava il cuore.

Sollevato il braccio sinistro, si notava una tumefazione mobile, priva di scheletro osseo, estendentesi dalla sommità del cavo ascellare alla 9ª costola, e dall'ascellare anteriore fin oltre l'ascellare posteriore. Questa seconda bozza, alta circa un centimetro, che compariva nell'espirazione e rientrava nell'inspirazione, era evidentemente un'ernia pulmonare. La palpazione, praticata nella regione ascellare, lasciava notare la 4ª costola compressa contro il mediastino, a

(1) Froriep R. *Froriep's neue Notizen aus dem Gebiet der Natur und Heilkunde für 1839.* Weimar, N. 199.

(2) Seitz C. Virchow's Archiv. Bd. XCVIII, s. 335. Berlin, 1884.

(3) Taruffi C. *Storia della teratologia.* Parte 1ª, Tom. 7°, pag. 165.

(4) Soemmering S. T. *Abbildungen und Beschreibungen einiger Missgeburten.* Mainz 1791. Tafel VIII, s. 24.

concavità in fuori, e poi l'anzidetta zona mobile, completamente priva di parti dure, limitata in alto dalla 4ª costola, in basso dalle tre ultime normali, in avanti dagli estremi dei monconi anteriori di coste, in dietro dai posteriori.

Sulla zona dell'ernia pulmonare il murmure vescicolare veniva percepito assai meglio che sul resto del torace.

Se, accostate al corpo le due braccia, e mantenutevele con identica pressione, si dava uno sguardo dal davanti al torace della bambina, mentre l'arto superiore destro si vedeva tutto, del braccio sinistro si notava soltanto il terzo esterno, tanto profondamente e tanto bene si allogava nella cavità priva di costole.

Rivedemmo la bambina dopo un 10 mesi: era molto denutrita, con la testa ingrossata, e con la metà sinistra del corpo assai meglio sviluppata della metà destra. La madre ci disse che era stata due volte moribonda per diarrea infrenabile, e che spesso era andata soggetta ad accessi dispnoici.

Riassumendo, tre anomalie si riscontrano nel caso anzidescritto: assenza incompleta di costole, pneumocele ed atrofia dell'omoplata sinistra.

*
* *

Da uno studio comparativo fatto dei 30 casi di difetto di costole, risulta che solo in 9 fu avvertita l'ernia pulmonare [1 dello Storch, citato dal Fleischmann (1), 2 dello Schlözer (2), 1 dello Smith (3), 1 dell'Hertzberg (4), 1 del Seitz (5), 1 dell'Haeckel (6), 1 dell'Abercrombie (7) ed 1 del Trape (8)]. Negli altri 21 esempi il difetto di costole fu frequentissimo in vicinanza dello sterno, mentre in tre soltanto [Froriep, Soemmering e Sangalli (9)], fu osservato in corrispondenza delle linee ascellari.

Degni di nota per la teratogenia sono poi i casi del Soemmering e del Fried (10), in cui mancava la porzione anteriore delle coste dal lato sinistro: l'apertura era chiusa dalla cute, che occultava ad un tempo il braccio corrispondente, mentre l'avambraccio diventava libero al davanti dell'estremità inferiore dello sterno.

---

(1) Fleischmann. *De vitiis congenitis circa thoracem*, p. 14.

(2) Schlözer. *Die angebornen Missbildungen der gesammten weiblichen Geschlechtssystems*. Erlangen, 1842.

(3) Smith Th. *Malformation of the chest*. Transactions of the path. Soc. Tom. XIX, pag. 41.

(4) Hertzberg E. *Ueber Hernia thoracica*. Halle, 1869.

(5) Seitz C. Virchow's Arch. Bd. XCVIII, s. 335, Berlin, 1884.

(6) Haeckel Heinr., in Jena. Virchow's Arch. Bd. XCIII, s. 474, Berlin, 1888.

(7) Abercrombie J. *A case of congenital deficiency of Chest Walls*. Transact. of Clinic. Soc. London 1892-93, Tom. V, pag. 225.

(8) Trape E. J. M. *Contribution à l'étude des malformations costales et de la hernie congénitale du poumon*. Bordeaux, 1893.

(9) Sangalli G. *La scienza e la pratica*. Pavia, 1875, pag. 91.

(10) Fried. *Foetus intestinis plane nudis extra abdomen propendentibus natus*. 1766.

Nè qui possiamo omettere di citare l'altro caso, del Seitz, di un uome che, senza aver subìto alcun trauma, presentava, in corrispondenza della 2ª costola sinistra, sulla linea ascellare anteriore, una cicatrice mobile, lunga 2 cm., che, secondo i parenti, era congenita.

Insieme con la mancanza di alcuni muscoli, lo sterno prerentava un difetto semilunase in corrispondenza della 2ª costola di sinistra, che, insieme con la terza, erano anteriormente libere e distanti un pollice dallo sterno: la 4ª e 5ª distavano un 4 cm.dal margine sternale. Nell'espirazione il polmone sporgeva per la lunghezza di un 10 cm. nel punto dove mancavano le coste, ed assumeva l'aspetto di una pera.

Il Froriep ed il Seitz, tenendo presente il caso del Soemmering, ammisero la teoria meccanica, attribuendo alla pressione del braccio dello stesso lato la fessura ossea e l'atrofia muscolare; mentre l'Haeckel trae dal caso del Seitz l'opinione che, non riunitesi nella parte mediana le due listerelle costituenti lo sterno, le estremità cartilaginee delle coste di un lato non si siano congiunte con le estremità opposte, per difetto di sostanza cartilaginea.

Per l'Ahlfeld, invece, le anormali aderenze dell'*amnios* spiegherebbero l'ostacolo al completamento della scatola toracica, e questa ipotesi, che trova un valido appoggio nello stesso caso del Seitz, essendovi una cicatrice congenita, non è inverosimile, sebbene sorga spontanea la domanda del perchè il Seitz non si sia servito di questa teoria per spiegare il suo caso.

Quale delle 3 ipotesi la vera, quale la migliore per il caso nostro?

Noi crediamo che tanto il Froriep, che l'Haeckel e l'Ahlfeld abbiano avuto ragione di applicare ai singoli casi le loro differenti ipotesi; ma, per l'esempio anzi descritto, è indiscutibile la teoria meccanica, sia perchè il braccio si alloga perfettamente nello spazio privo di costole, e queste sono normali là dove non vi è stata pressione, sia per la confessione della madre di aver premuto continuamente col gomito sul ventre gravido.

***

Leggendo le più classiche opere di teratologia, ognuno può vedere che v'è, negli ultimi anni, un crescendo notevole di citazioni di mostruosità. E il desiderio di rendere noti i casi, che prima passavano inosservati, per arricchire la statistica, l'unico movente di questa farragine di pubblicazioni, o sono gli esempi che si vanno facendo sempre più frequenti? (1). Noi, pur ammettendo più la prima della seconda ragione, la quale, tenuto conto dell'odierna diffusione della sifilide, non deve sembrare strana ai sostenitori che la infezione luetica sia uno dei dati etiologici principali delle anomalie, crediamo che gli autori, oltre ad un provato interesse scientifico, siano mossi alle loro pubblicazioni da uno scopo

(1) In Sala Consilina, nell'intervallo di due anni, se ne sono avuti diversi casi, uno dei quali, oltremodo raro, illustrammo nel *Giornale di Medicina Legale*, anno VI, fasc. 1.

eminentemente pratico. Buona parte delle memorie, infatti, trattano dei mezzi tentati per ricondurre possibilmente al normale organi anomali, e spesso alla opera fortunata e geniale di qualche collega è dovuta la vita di un bambino, che era nato o per esser per sempre infelice, o per scendere troppo presto nella tomba.

I genitori della D'Alto non vollero far sottoporre la figlia ad alcun atto operativo, e morì di morbillo nel novembre scorso: ma si può fare qualche cosa in simili casi?

Una delle moderne conquiste della chirurgia è l'osteoplastica, che, praticata con un'asepsi scrupolosissima, ha dato spesso buoni risultati (Ollier, Mac-Ewen, Bergmann ed altri), specie se si preferisce l'innesto auto- od omoplastico all'eteroplastico. Non ancora quest'operazione è stata applicata alle costole, ma, quando la perdita ossea non è estesa, crediamo che si potrebbe tentare in un caso simile a quello descritto. Ci permettiamo, quindi, terminare la presente memoria con l'augurio, che quest'idea dia, in epoca non lontana, buoni risultati.

Marzo, 1900.

Diritti di proprietà riservati. — *L'Amministrazione avverte che procederà contro quei giornali che riporteranno lavori pubblicati nel* **POLICLINICO** *o che pubblicheranno sunti di essi senza citarne la fonte.*

Tip. Nazionale di G. Bertero. L. Trimani, *segr. resp.*

(52)

Anno VII. Roma, 15 ottobre 1900 Vol. VII-C. (fasc. 10).

IL POLICLINICO

SEZIONE CHIRURGICA

ORGANO DELLA SOCIETÀ ITALIANA DI CHIRURGIA

DIRETTO DAL

Prof. FRANCESCO DURANTE

Direttore del Regio Istituto Chirurgico di Roma

SOMMARIO.

I. Prof. A. D'Antona - *Indicazioni delle nefrectomie e specialmente per tumori maligni.* — II. Prof. G. D'Urso - *Le operazioni conservative nei neoplasmi maligni delle ossa. Con contributo personale e uno studio sull'endoteliomi dell'osso.* — III. Dott. Donato Jaja - *Ricerche istologiche sul tessuto muscolare e connettivo dell'utero gravido,*

I.

Istituto di Patologia e Clinica propedeutica chirurgica della R. Università di Napoli
diretto dal Prof. A. D'ANTONA

Indicazioni delle nefrectomie e specialmente per tumori maligni

per il Prof. A. D'ANTONA.

Comunicazione fatta al Congresso di Parigi del 1900.

Della chirurgia degli organi delle grandi cavità la renale ed ureterica sono certamente tra quelle che hanno più progredito in questi due ultimi decenni.

I successi pratici sempre migliori sono dovuti ai progressi delle conoscenze patogeniche, anatomo-patologiche, e specie della diagnostica e tecnica operativa.

Se si fa un paragone tra i risultati ottenuti dalla chirurgia dei centri nervosi o da quella pulmonale, risulterà evidente la superiorità di effetti utili della chirurgia renale. Solamente quella gastro-intestinale può sotto questo punto di vista pareggiarla. E non è solamente la chirurgia conservativa del rene ed uretere, ma anche quella demolitrice (nefrectomia) può altresì andare orgogliosa dei suoi risultati utili.

Da un lato il fatto che il rene essendo un organo solidamente incapsulato contiene, talvolta per lungo tempo, circoscritti o limitati i processi morbosi infettivi, acuti o cronici od anche neoplastici, dall'altro la

migliorata tecnica, grazie alla quale la nefrectomia non è più una grave operazione alla quale soccombevano una volta due quinti circa degli operati, rendono perfetta ragione e spiegazione dei progressi della moderna chirurgia renale.

E per vero due fatti importanti la clinica è venuta dimostrando per confortarci meglio nella nostra pratica.

Una volta si era molto preoccupati del fatto di privare l'organismo di un tanto importante ed essenziale organo della vita. Ma questo timore fu tosto eliminato dall'esperienza clinica, la quale dimostrò che l'organismo sopporta con quasi indifferenza quella unilaterale mutilazione.

Ed ancora noi si fu per parecchio tempo in grande preoccupazione per la nuova posizione creata ai nostri operati di nefrectomia, e si temette che, togliendo un rene infarcito di marcia e calcoloso o tubercolotico, e si fosse ripetuto il processo nell'altro rene, la esistenza dell'individuo ne veniva senz'altro essenzialmente compromessa.

Anche col solo fatto di lasciare l'individuo con un solo rene, come scrissi nel 1882, si veniva a creare all'individuo una singolare ed assai pericolosa posizione, in quantochè di due organi essenziali dei quali egli disponeva per provvidenza naturale, veniva a perderne uno; di guisa che la supplenza in caso di compromissione di uno era eliminata, e resa impossibile.

Nel fatto poi la riproduzione di processi morbosi nel rene rimasto solo si è presentata molto e molto rara, perchè pare che la più larga e gagliarda circolazione sanguigna e la maggiore corrente del liquido segregato, insomma la nuova attività impressa al rene rimasto (e la sua immancabile ipertrofia ne fa testimonianza), lo premuniscono sino ad un certo punto da simiglianti malattie. E per vero un rene in queste nuove condizioni organiche deve essere meno disposto alla formazione dei calcoli, alla fissazione, attecchimento e sviluppo di germi infettivi venuti per via sanguigna, e maggiormente poi al coverto da quelli che per avventura potessero venire in via ascendente dalla vescica; vuoi perchè rimosso il rene suppurante non arriva più materiale infettante in vescica, vuoi perchè in un uretere sempre pieno di una maggiore corrente, e forse sotto una maggiore pressione della colonna liquida discendente, non è più possibile, o almeno è più difficile il riflusso ascendente del contenuto vescicale, sul quale riflusso anche normalmente oggi gli sperimentatori insistono tanto.

Ma si badi; con ciò non dico che è meglio restare con un solo anzichè con due reni, ma credo che un nefrectomizzato, o meglio il rene sano venendo liberato dall'altro ammalato, è meno disposto ad infermarsi di quello che non era prima dell'operazione; e perciò quella che era una

nostra preoccupazione, di lasciare cioè l'individuo nefrectomizzato con un solo rene, si traduce, in realtà, in affidamento di garanzia per prevenire la riproduzione e trasmissione di un processo dal rene affetto all'altro sano

Se questa osservazione può apparire di valore discutibile nel caso di calcolosi, è certamente un fatto positivo per i processi infettivi o degenerativi. E di vero l'individuo con il rene tubercolotico, o con infiltrazione purulenta, e spesso icorizzato, è in uno stato permanente infettante l'organismo (infezione cronica piemica o setticemica o tubercolare). Alle quali possono conseguire tubercolosi delle vie urinarie, o una pielonefrite suppurata e settica, o una degenerazione acuta degli epitelii con albuminuria, o una cronica amiloidea del rene sano. La infezione di questo può avvenire o per via sanguigna o più comunemente per via ascendente della vescica; di guisa chè si può affermare che un rene infettato cronicamente od acutamente, o preso da neoplasia maligna, è sempre una minaccia permanente pel rene sano.

In base a questi fatti io credo di trovare consenzienti tutti i chirurgi sperimentati affermando che un rene infettato (da infezione acuta o cronica, o da tubercolosi) in un modo qualsiasi è sempre una minaccia permanente per l'altro.

E così ancora se esso è sede di una neoplasia a decorso maligno. La nefrectomia precoce premunisce dalla diffusione e dalla riproduzione nelle vicinanze o a distanza.

Volendomi tenere alla questione della nefrectomia e specie nei casi di tumori maligni, tralascio tutte le altre operazioni conservatrici del rene e dell'uretere e vengo dapprima a riportare qui il resoconto statistico di 42 nefrectomie da me praticate dal 1882 al 1900.

Sino al 1885 la statistica della mortalità delle nefrectomie era altissima. Bolz e Billroth per tutte le nefrectomie fatte per varie lesioni portavano la mortalità a 47 %; Czerny a 44 %.

Quella di Gross del 1885 su 231 operazioni raccolte in tutta la letteratura portava la mortalità a 43.63 %.

In seguito i risultati migliorarono, ma di poco, e di vero Czerny nella sua personale pratica dal 1880 al 1897 su 56 nefrectomie ebbe 44 %.

Israel è stato più fortunato, perchè su 40 nefrectomie ha avuto il 24 %: cioè per tumori 25 %; pionefrosi 22 %; idronefrosi 12.25 %.

Per tumori poi l'operazione è stata più grave. Nella statistica di Gross i tumori maligni figurano con la mortalità del 61.22 %, in quella di Israel col 25 %.

Küster nel 1899 riunì tutti i casi operati fino allora per tumori, e viene alla sconfortante conclusione che si ha circa il 50 %.

Num. progressivo	Cognome, nome e patria	Età anni	Sesso: uomo	Sesso: donna	Diagnosi	Regione: destra	Regione: sinistra	Data della operazione	Metodo operatorio
	Nefre								
	a) *idrone*								
1	Moscarelli Carmela, da Montella.....	35	..	d.	Idronefrosi da occlusione cicatriziale dell'uretere.	d.	..	5 VIII 1882	Transperitoneale
2	Paolone Concetta, da Rotello.....	37	..	d.	Idronefrosi calcolosa.....	..	s.	3 VI 1883	Id.
3	Marzano Emilia, da Napoli.....	23	..	d.	Idronefrosi	..	s.	30 XI 1883	Addomoextraperitoneale
4	Aversano Giuseppina, da Aversa.....	19	..	d.	Idronefrosi occlusiva.....	..	s.	8 II 1887	Id.
5	Calvanese Carmine, da Napoli.....	45	u.	..	Idronefrosi occlusiva	..	s.	18 III 1890	Id.
	b) *tube*								
1	Lanzara Teresina, da Napoli.....	26	..	d.	Tubercolosi renale.....	..	s.	2 XII 1882	Lombare
2	Siracusa Giuseppe, da Caltanissetta....	41	u.	..	Tubercolosi renale.....	..	s.	19 XII 1891	Id.
	c) *pie*								
1	Costa Enrico, da Napoli.....	34	u.	..	Pielonefrite calcolosa	d.	..	21 IV 1884	Lombare
2	Grisolia Girolamo, da Mendolara.....	43	u.	..	Id.	d.	..	21 IV 1885	Id.
3	Tricarico Francesco, di Calabria.....	50	u.	..	Id.	..	s.	31 VII 1886	Addomoextraperitoneale
4	Fasulo Pasquale, da S. Maria di Capua	36	u.	..	Id.	..	s.	20 II 1887	Id.
5	Avena Adelaide, da Bagnoli Irpino ...	34	..	d.	Pielonefrite.....	d.	..	5 V 1887	Id.

Nefrotomia		Esame anatomico	Esito		Osservazioni
primaria	secondaria		morte	guarigione	
CTOMIE.					
frosi.					
Primaria	..	Operata per cisti ovarica intraligamentosa: l'uretere irriconoscibile era convertito in un tratto fibroso; solo con l'esame microscopico, dalla presenza di rari glomeruli di Malpighi, si potè accertare l'idronefrosi.	Morte	..	Morte per peritonite settica.
Id.	..	Sacco molto voluminoso: dilatazione a grandi borse. Il grosso calcolo chiudeva il principio dell'uretere, il quale era in sotto obliterato.	..	Guarigione	
Id.	..	La natura dell'occlusione ureterica non potè scovrirsi.	..	Id.	
Id.	..	Id.	..	Id.	
Id.	..	Trasformazione cistica completa del rene: nessuna traccia di sostanza renale.	..	Id.	
losi.					
Primaria	..	Rene con infiltrazione diffusa tubercolare e noduli tubercolari fusi ed alcuni più giovani sparsi nella sostanza renale.	..	Guarigione	Vivente tuttora di buona salute e madre di tre figli viventi. Vedi *Saggi di chirurgia addominale*, 1884.
Id.	..	Rene infiltrato da masse tubercolari ed in alcuni punti con escavazioni cavernose. Allo esame del pus bacilli tubercolari.	Morte	..	Morì per tubercolosi miliare acuta e specialmente pulmonare.
friti.					
Primaria	..	Calcoli multipli: degenerazione fibrosa lardacea del rene.	Morte	..	
Id.	..	Calcolo ramificato nella pelvi renale: distruzione di tutta la sostanza renale.	..	Guarigione	Morto atassico dopo 10 anni.
Id.	..	Grosso calcolo: appena residui di sostanza renale.	Morte	..	
Id.	..	Id.	Id.	..	
Id.	..	Id.	Id.	..	

Num. progressivo	Cognome, nome e patria	Età anni	Sesso		Diagnosi	Regione		Data della operazione	Metodo operatorio
			uomo	donna		destra	sinistra		
6	Napoli Carmine, da Baronissi.....	28	u.	..	Pielonefrite calcolosa.....	d.	..	10 IV 1888	Addomoextraperitoneale
7	Chirullo Antonio, da Napoli	42	u.	..	Id.	..	s.	6 IV 1893	Lombare
8	Provenzano Quintino, da Tricase.....	47	u.	..	Id.	..	s.	25 VI 1893	Id.
9	Pappalardo Giovanni, da Palermo.....	34	u.	..	Id.	d.	..	20 I 1894	Id.
10	Pacifico Luigi, da Benevento.....	56	u.	..	Id.	..	s.	22 I 1894	Id.
11	Giardino Giuseppe, da Modica.....	40	u.	..	Id.	d.	..	6 II 1894	Id.
12	Avallone Salvatore, da Palermo.....	38	u.	..	Id.	d.	..	8 IV 1895	Id.
13	Marcuso Antonino, da Bagaria.....	40	u.	..	Id.	..	s.	23 V 1895	Id.
14	Marrone Ignazio, da Mazzara del Vallo	49	u.	..	Id.	..	s.	9 VIII 1895	Id.
15	Lulli Grazia, da Aquila.....	36	..	d.	Id.	d.	..	14 III 1896	Id.
16	Sicilia Erminia, da Aversa.....	25	..	d.	Pielonefrite suppurativa...	d	..	29 IV 1897	Id.
17	Capozio Felicetta, da Ielsi.....	42	..	d.	Pielonefrite calcolosa.....	..	s.	20 V 1897	Addomoextraperitoneale
18	Muscillo Filomena, da Aversa.....	26	u	..	Id.	..	s.	28 V 1898	Lombare
19	Satriano D.r Angelo, da Sant'Arcangelo di Bari.	40	u.	..	Id.	d.	..	20 V 1898	Id.
20	Gianfala Filippo, da Palermo	42	u.	..	Id.	d.	..	5 VI 1898	Id.
21	Vinci Antonio, da Canicatti.....	23	u.	..	Id.	..	s.	6 VII 1898	Id.
22	Giannotti Michele, da Napoli.....	21	u.	..	Id.	d.	..	18 VII 1898	Id.
23	Turnar Ugo, da Napoli.....	28	u.	..	Id.	d.	..	14 V 1899	Id.
24	Leggieri Eufemia, da Forlì.....	35	..	d.	Pielonefrite suppurativa da antica fistola uretero-vaginale	..	s.	15 VI 1899	Id.

Nefrotomia		Esame anatomico	Esito		Osservazioni
primaria	secondaria		morte	guarigione	
Primaria	..	Grosso calcolo pelvi-ureterico, e rene idem..	..	Guarigione	Ora sta benissimo.
..	Secondaria	Rene grosso, varie sacche, calcoli multipli streptococchi — Bact. coli.	..	Id.	Id.
..	Id.	Rene atrofico con degenerazione fibrosa. Stafilococco aureo.	..	Id.	Id.
Primaria	..	Rene idem — Calcoli: stafilococchi: bact. coli.	..	Id.	Id.
Id.	..	Rene idem — Calcoli: stafilococchi.....	..	Id.	Id.
Id.	..	Id.	..	Id.	Id.
Id.	..	Calcoli numerosi: degenerazione fibrosa lardacea della sostanza renale.	..	Id.	Id.
..	Secondaria	Rene idem — Bact. coli.....	..	Id.	Id.
Primaria	..	Calcoli: stafilococchi.....	..	Id.	Id.
..	Secondaria	Calcoli: stafilococchi.....	..	Id.	Id.
..	Id.	Rene infiltrato, piccoli ascessi nella sostanza corticale, due grosse loculazioni in comunicazione con la pelvi dilatata, calcoli multipli. Bact. coli e stafilococco.	..	Id.	Id.
Primaria	..	Rene trasformato in una grossa sacca purulenta - appena residui di sostanza renale nella parete della sacca renale. Stafilococchi.	..	Id.	Id.
..	Secondaria	Rene con diverse sacche purulente. Bact. coli e stafilococco.	..	Id.	Id.
Primaria	..	Rene idem — Stafilococco aureo.....	..	Id.	Id.
Id.	..	Id.	..	Id.	Id.
..	Secondaria	Rene idem — Calcoli: gonococchi, bact. coli..	..	Id.	Id.
..	Id.	Rene con degenerazione fibrosa lardacea. Stafilococco e bact. coli.	..	Id.	Id.
..	Id.	Rene con numerosi ascessi, con degenerazione lardacea, stafilococco.	..	Id.	Id.
Primaria	..	Rene atrofico — tetrageno.....	..	Id.	Id.

Num. progressivo	Cognome, nome e patria	Età anni	Sesso: uomo	Sesso: donna	Diagnosi	Regione: destra	Regione: sinistra	Data della operazione	Metodo operatorio
									d) *echino*
1	Vitale Giovannina, di S. Maria di Capua	20	..	d.	Echinococco suppurato....	..	s.	8 VIII 1884	Transperitoneale
2	Nevola Maddalena, da Boscotrecase...	29	..	d.	Id.	..	s.	30 I 1894	Lombare
									e) *la*
1	Rispoli Concetta, da Castelmarrone....	41	..	d.	Tumore renale	..	..	21 III 1888	Addomoextraperitoneale
2	Apatia Isabella, da Molfetta.....	40	..	d.	Id.	d.	..	8 IV 1898	Transperitoneale
3	Grosso Gaspare, da Messina.....	49	u.	..	Id.	..	s.	30 VI 1898	Id.
4	De Baritault Achille, da Marsiglia....	59	u.	..	Id.	..	s.	30 VIII 1898	Addomoextraperitoneale
5	Di Bona Maria, da Terranova (Sicilia).	40	..	d.	Id.	..	s.	30 V 1899	Id.
6	Baucina, da Palermo.....	50	..	d.	Id.	..	s.	8 IV 1900	Id.
									TUMORI DELLA
1	Ventrici Fortunata, da Pizzo Calabria	37	..	d.	Sarcoma	..	s.	30 X 1893	Transperitoneale
2	Mancini Antonio, da Lettomanopello..	25	u.	..	Id.	..	s.	30 I 1895	Addomoextraperitoneale
									RENE
1	Nenna Vincenza.....	56	..	d.	Cisti del rene.....	d.	..	4 VI 1893	Addomoextraperitoneale

Nefrotomia primaria	Nefrotomia secondaria	Esame anatomico	Esito morte	Esito guarigione	Osservazioni
rocco.					
Primaria	..	Rene ingrossato e difformato, capsula fibrosa ispessita e sclerosata — una grossa cavità cistica occupava tutto il tumore, la vescica dell'echinococco facilmente enucleabile. La sostanza renale distesa ed assottigliata circondava la cisti.	Morte	..	Il tumore si presentava nella regione epigastrica sinistra.
..	Secondaria	Rene idem — arteria renale ed uretere obliterati e trasformati in due cordoni — stafilococco aureo. Bact. coli.	..	Guarigione	Ora gode buona salute.
mori.					
Primaria	..	Adeno-carcinoma da germi renali aberranti...	..	Guarigione	Per due anni stette bene. Da 10 anni mancano notizie.
Id.	..	Lipo-sarcoma renale.....	..	Id.	Gode perfetta salute.
Id.	..	Ipernefroma.....	Morte	..	
Id.	..	Id.	..	Guarigione	Dopo un anno riproduzione del tumore nella cicatrice; asportazione; guarigione.
Id.	..	Id.	..	Id.	Gode perfetta salute.
Id.	..	Id.	Morte	..	
OGGIA RENALE.					
..	..	Sarcoma fuso-cellulare e mixosarcoma con degenerazione cistica; all'esame non si è riscontrato nessun ricordo di tessuto renale.	..	Guarigione	
..	..	Fibro-sarcoma con un focolaio centrale di rammollimento.	..	Id.	Gode perfetta salute.
IONE.					
..	..	Cisti sierosa; parete cistica sottile, trasparente.	..	Guarigione	Ora sta bene.

STATISTICA.

	Casi	Guariti	Morti	Percentuale
Nefrectomie	39	30	9	23 %
Per idronefrosi	5	4	1	20 %
» tubercolosi	2	1	1	50 %
» pionefrosi	24	20	4	16.6 %
» echinococco	2	1	1	50 %
» tumori	6	4	2	33.3 %

I. *Nefrectomie per idronefrosi.* — Come si vede nello specchietto, la 1ª nefrectomia del 1882 per idronefrosi fu per sbaglio di diagnosi - credetti operare una cisti del ligamento largo. - Neppure colla cisti nelle mani, e spaccata, riconobbi la natura renale della cisti, perchè nessuna traccia di sbocco di uretere, o di pelvi, o bacinetti fu trovata.

Solo l'esame istologico potè farmi scovrire le traccie di tuboli contorti e glomeruli caratteristici malpighiani.

L'operata morì per sepsis peritoneale. Era il periodo dell'affidamento sullo SPRAY.

Come si può rilevare, i casi d'asportazione del rene per idronefrosi furono quelli, nei quali la trasformazione cistica era enorme. Nessuna possibile indicazione conservatrice, e l'operazione s'imponeva pel progressivo crescimento, e relativi disturbi di compressione.

Del resto ho osservati molti casi di idronefrosi intermittente che non arrecano alcun danno alla salute dell'individuo. Un signore amico è stato per 25 anni, ed è tuttora da me sorvegliato per una idronefrosi intermittente. Di quando in quando si vuota per cacciare fin dieci litri di urina in 24 ore. Conosco un cieco con doppia idronefrosi, senza mobilità dei reni. Non arrivano mai a grande volume, ed essi si vuotano a poco a poco ogni giorno, e di quando in quando in buona quantità, ma mai si riducono al volume normale. Nè nel primo, nè nel secondo caso mai coliche calcolose o emissione di calcoli.

II. *Nefrectomie per tubercolosi.* — La 1ª nefrectomia per tubercolosi fu nel dicembre 1882. Il processo erasi esteso ai tessuti perirenali ed in forma acuta per infezione sopraggiunta.

Fu allora che ideai ed eseguii il mio processo curvo lombare (vedi sotto).

La signora è vivente e sana, e madre di tre sani fanciulli.

Questo pare che sia il primo e più antico caso di tubercolosi renale operato e guarito stabilmente. Allora non era quistione di ricerche bacillari o d'innesti; ma l'esame anatomico ed istologico, come eravamo allora destri di farlo, diede risultato e convincimento da non ammettere dubbio.

Nella memoria pubblicata nel 1883 fu riportata una tavola con figure macroscopiche e microscopiche dimostrative (*Saggi di chirurgia addominale*, Il Morgagni, 1883).

III. *Nefrectomie per pielonefrite suppurativa.* — Nelle prime 5 nefrectomie con 4 morti, 80 %, non fui molto fortunato. Ma dal 1888 al 1899 su 19 nefrectomie ho ottenuto 19 successi immediati e duraturi, 0 %.

Una tanta differenza di risultati credo doverla riferire a molti fattori:

A). *Alla nefrotomia preparatoria.* — Non è prudente procedere in ogni caso alla nefrectomia in primo tempo, o come voleva il TUFFIER *d'emblée* non appena è stabilita la diagnosi di nefrite suppurativa.

Nella discussione al congresso di Mosca a proposito della enunciazione di TUFFIER io feci riflettere che:

1° si può avere innanzi una cisti d'echinococco suppurata, e vederla guarire colla semplice nefrotomia;

2° può essere una pielite semplice acuta da piogeni comuni, o da coli, o da gonococco e guarire egualmente colla nefrotomia;

3° essendo calcolosa, e l'estrazione del calcolo o dei calcoli potendo compiersi, si può vedere così esaurire il processo suppurativo;

4° infine colla nefrotomia preventiva si migliorano le condizioni generali dello infermo, che bene spesso si trova in uno stato di grave marasmo; e soprattutto si migliorano le condizioni locali inquantochè il tumore viene ridotto, i processi perirenali si delimitano di più e si riducono: con che la nefrectomia è facilitata di molto.

Considero perciò la nefrotomia come curativa qualche volta, come mezzo preparatorio della nefrectomia in parecchi casi. Ed io ho la convinzione che nelle osservazioni 7, 8, 13, 15, 16, 19, 21, 22 e 23, se non avessi colla nefrotomia migliorate, anzi mutate le condizioni locali e generali degli infermi, forse avrei avuto, se non tutti, certamente un considerevole contingente di morti; a parte poi di alcune nefrotomie che riuscirono curative, e che qui non riporto.

B). *Sulla scelta del metodo operativo.* — Senza paragone il metodo lombare è decisamente superiore e assai meno grave del mio addomo-estra-peritoneale, e più ancora del trans-peritoneale.

Nelle 19 nefrectomie (dal 1888 al 1899) per pielo-nefriti seguite tutte da guarigione, 18 volte fu eseguito il metodo lombare. E ve ne erano di gravi assai. Uno, per esempio, portava la sua pielo-nefrite calcolosa da fanciullo (osservazione 12ª, AVELLONE, uomo di anni 37), e la sacca era grossa così che insieme alla massa cicatriziale perirenale formava un tumore quanto la testa di un fanciullo. L'operazione fu laboriosissima e lunga. Il cavo lasciato dall'ablazione del tumore restò a pareti rigide, ed addirittura ammetteva due pugni d'uomo uniti insieme; la volta era formata dal diaframma sclerotizzato. Il colmamento e la chiusura si fecero attendere per ben 10 mesi.

Nel Provenzano (osservazione 8ª) i seni e fistole erano molti: il rene, con sacche purulente multiple, con difficile scolo nonostante le ripetute incisioni e rotture col dito, era così affogato in cicatrici, infiltramenti e grasso con sclerosi interstiziale, lo stato generale così deperito, perchè da molti mesi sempre febbricitante anche dopo tutte le aperture ed operazioni preparatorie, insomma tutto l'insieme era così sconfortante che io non voleva assolutamente operare. Fu l'assoluta, decisa volontà dello infermo e dei parenti che, comunque tutti consapevoli del gravissimo pericolo imminente o tardivo, ma persuasi che non vi era altra via di scampo, vollero e decisamente vollero che io operassi.

Per quella via e col mio processo si possono asportare masse di tumori, che non si crederebbe. Io pratico il mio antico processo, messo in pratica a proposito della nefrectomia per tubercolosi del rene dal 1882, con un taglio curvilineo a concavità volta proprio contro l'estremo cartilagineo della 12ª costola, la quale viene resecata ed asportata per 4 a 5 centimetri, o fratturata ed arrovesciata indietro insieme al lembo muscolo-cutaneo. Occorrendo ancora spazio, reseco l'11ª costola in corrispondenza dell'angolo curvo superiore della ferita, il quale perciò viene prolungato in alto. Se si taglia col bottonuto il piano muscolo-aponevrotico-periostale lasciato dalla rimozione dei 5 a 6 centimetri dell'11ª costola, si apre facilmente la pleura, che occorre suturare subito. La si deve, e la si può evitare contentandosi di distendere fortemente col dito tutti quei tessuti fibro-muscolari, o tutto al più limitarsi a piccole scalfitture sui tessuti più resistenti tesi sul dito. Del resto, quantunque la pleura fosse stata aperta più volte, non è conseguito alcun serio incidente. L'entrata dell'aria nella pleura, produce, se molta, una certa ambascia nel respiro; ma chiudendo la ferita subito si provvede a tutto.

C). Operando per pionefrosi è raro che la ferita non venga infettata. È difficile altresì che il picciuolo col suo uretere infettato permetta una riunione per prima. Sopra dieci, nove volte manca. Allora dovendo scucire ed aprire in secondo tempo tutta la ferita, è meglio restringerla

con pochi punti di sutura agli angoli e zaffare tutto il resto. Così si ha una cura più lunga, ma più sicura. Io quindi, ristretta la ferita agli angoli, la zaffo, e spesso lascio qualche pinza per l'emostasi del picciuolo che cauterizzo. Una volta ligavo il picciuolo colla seta, non fidandomi del catgut, che uso ancora per i piccoli vasi; ma la caduta tardiva della seta ritardava la guarigione.

D). Certamente condizione essenziale, perchè una nefrectomia sia intrapresa, è che l'altro rene sia sano e funzionante.

Talvolta ne è facile l'accertamento, in quanto che in alcuni casi manca addirittura qualsiasi prodotto che scendendo per l'uretere del lato ammalato venga a mescolarsi con l'urina sana; e ciò accade non pure nel caso di tumori e di tubercolosi, ma anche per pielonefriti, che sono perciò chiuse.

In molti poi il prodotto morboso viene intermittente a presentarsi nelle urine, sicchè queste di frequente e per lunghi periodi si presentano normali; la qual cosa significa che un rene funziona bene. Ed anche nei casi, nei quali il deflusso del prodotto del rene ammalato è sempre libero in vescica, accade di quando in quando che l'urina si presenta normale o quasi; e basta che ciò accada una sola volta per avere un significato positivo.

Non mi è mancato mai questo mezzo di ricerca. Dico ciò perchè non si creda alla necessità qui del cateterismo degli ureteri. Esso di certo è utile in molti rincontri, ma nel caso in questione, quando non è assolutamente necessario, è meglio farne a meno, perchè sono persuaso che comunque scrupolosa si faccia la disinfezione della vescica, non si può mai essere certi che col cateterismo non si possa infettare il rene sano. Superato l'ostacolo, quasi valvolare, che l'uretere possiede nello spessore della parete vescicale, e resone quasi beante il suo sbocco, l'ascensione del contenuto vescicale in alto sino al rene, è, come si sa, molto agevole; senza dire che lo stesso cateterismo può essere esso stesso il mezzo di trasporto. Non è esatto quello che dicono gli appassionati del cateterismo ureterico ad ogni costo, e cioè che mai hanno osservato di simili gravi inconvenienti. Si conoscono molti casi di queste nefriti; ma molti altri sfuggono all'osservatore appassionato ed entusiasta. E di vero è a riflettere che molte infezioni ascendenti guariscono spontaneamente; altre sono così subdole che non si manifestano nei primi periodi consecutivi al cateterismo, e perciò sfuggono allo osservatore, e non si attribuiscono a questa manovra.

D'altra parte è da considerare, che quando il prodotto s'elimina sempre e costantemente sì da lasciare dubbiosi sull'integrità funzionale d'un rene, se le condizioni generali dell'infermo sono buone si può senz'altro escludere la lesione bilaterale.

IV. *Nefrectomie per tumori renali e perirenali.* — Nelle 6 nefrectomie per tumori ho avuto 2 morti (33 per cento). Nel primo caso (osservazione 3ª Grosso) l'operazione fu disastrosa, perchè si rinvennero tumori multipli renali e perirenali.

Nel secondo (osservazione 6ª Baucina) si trattava di una signora che portava la sua pielonefrite suppurata da parecchi lustri, e da un anno s'era svolto un cancro con uno stato di esaurimento da non potersi descrivere. Più avanti si possono leggere le due storie dettagliate.

Tutto quanto ho detto per le pielo-nefriti purulente infettive o calcolose e per le tubercolari valgono altresì, anzi meglio ancora, per i tumori o neoplasmi maligni del rene; e qui, come per tutte le altre sedi, vale l'assioma che il tumore maligno può essere utilmente asportato soltanto quando lo è precocemente.

In genere è molto raro che si pratichi una nefrectomia per un tumore benigno (lipoma, fibroma, mioma, piccoli adenomi, cisti), i quali tutti d'ordinario si mantengono piccoli, poco apprezzabili e non accompagnati da alcun disturbo funzionale; ed essi sono, per lo più, scoverti al tavolo anatomico anzi che riconosciuti a letto dell'infermo.

Intanto i tumori maligni essendo allogati assai profondamente ed i disturbi potendo mancare od essere appena apprezzabili, essi disgraziatamente vengono asportati, nel maggior numero dei casi, in un periodo tardivo; quando cioè la infezione, specie lungo i vasi e l'uretere o nei dintorni renali è già avviata, ed una precisa diagnosi della delimitazione del tumore è quasi impossible. Ecco perchè nella statistica delle nefrectomie per tumori maligni si ha una cifra di mortalità altissima (dal 45 a 60 per cento, vedi appresso) in confronto delle altre fatte per altre lesioni; e per giunta i risultati curativi radicali e stabili sono sconfortanti perchè la riproduzione è il caso più comune.

Intanto non tutti i tumori renali sono maligni, e questi non in uguale grado di malignità. Questo d'altronde era a presumersi in conformità a quello che s'osserva nelle altre sedi.

E di vero, di questi tumori alcuni sono molto maligni, altri meno: questi sono più accessibili ed atti ad una cura radicale, quelli no. Ecco perchè urge precisare e distinguere gli uni dagli altri.

Intanto le nostre conoscenze anatomiche e patogeniche di quei tumori mentre sono un bisogno scientifico e clinico, e perciò sono state oggetto di speciali ricerche da parte dei moderni anatomici e patologi, d'altro lato si deve convenire che molti sono ancora i problemi etiologici, istologici, e specie genetici a risolvere.

Ed infatti non è che da pochi anni che quest'argomento ha attratta

l'attenzione dei ricercatori, ed è stata precisamente la pratica della nefrectomia che ne ha data l'occasione e dimostrata l'importanza.

E mentre molti sono stati i lavori negli ultimi venti anni, nulladimeno si può dire che su pochi argomenti di patologia i risultati degli studii sono stati tanto discordi quanto in questo riguardante la natura e la patogenesi dei tumori maligni renali. Perciò ha sempre grande importanza una qualsiasi nuova osservazione che possa contribuire al progresso di questa parte della patologia senza di che non è a sperare molto nel progresso della clinica.

Per contribuire a questo studio voglio riferire di sei personali osservazioni seguite da nefrectomia per trarne utili ammaestramenti.

Caso I. *Carcinoma peripelvico da tessuto renale aberrato.* — (Comunicazione fatta alla Società italiana di chirurgia e pubblicata negli atti del 1889). Concetta Rispoli, di anni 41, da Castellammare (Napoli) fu ricevuta in clinica li 11 febbraio 1888.

Nessun fatto anamnestico importante. All'infuori d'una bronchite non ha altri precedenti morbosi. L'attuale malattia rimonta a poco più di un anno, quando, toccandosi per caso nella regione del fianco sinistro, si accorse di un corpo duro indolente che si estendeva in basso sin quasi alla cresta iliaca. Non vi sono stati mai dolori spontanei o provocati, tranne un senso molesto di peso in detta regione.

Le urine non sono state mai torbide nè hanno lasciato mai deposito. L'esame fatto dal prof. Primavera diede: P. S. 1020. Assenza di albumina e di ogni altro principio chimico patologico, compresa l'uroeritrina; normali i pigmenti ordinari ed i fosfati terrosi; discretamente abbondanti gli urati e l'urea, molto abbondante l'indossisolfato potassico; al microscopio nulla d'importante. Non vi è stata mai febbre, neanche durante il tempo che la Rispoli è stata in clinica.

La metà sinistra dell'addome è alquanto più rigonfia, ma la prominenza maggiore è in corrispondenza della regione lombare e quadrato laterale corrispondente. La cute che la ricopre è normale senza alcun marezzamento venoso.

Colla palpazione si riscontra una tumefazione di forma irregolare, a grosse bozze, con margini arrotondati, ben delimitata e che si estende in basso sino a due dita dalla cresta iliaca; in alto si sperde di sotto l'arco costale; in dentro non oltrepassa la linea mediana dell'addome; mentre indietro si può contornare il suo margine alla regione lombare, la quale è tutta occupata dalla tumefazione.

Colla percussione si ha risuonanza vuota dall'arco costale sino in basso a due dita dalla cresta iliaca; trasversalmente risuonanza vuota assoluta su tutta la regione lombare sino in corrispondenza della mammillare prolungata.

Gl'intestini quindi sono tutti ricacciati a diritta del tumore, meno quell'ansa anteposta ad esso, che per la risuonanza e per l'esperimento di iniettare una soluzione di bicarbonato seguita da altra di acido tartarico, si potette constatare essere il colon discendente.

Nelle profonde ispirazioni il tumore discende un poco.

Colla palpazione bimanuale il tumore si avverte molto superficiale nella regione lombare, e colla percussione si constata che il tumore colla

sua aia d'ottusità arriva a confondersi con quella della milza che è nei suoi limiti normali.

Non fluttuazione, anzi, prima di procedere all'operazione, punto il tumore dalla regione lombare con un trequarti, si osserva che la cannula penetra in tessuti solidi, e non viene fuori che sangue.

Da questi fatti obbiettivi, dall'anamnesi, dal decorso della malattia si inclinò ad ammettere un tumore del rene o della regione renale, e probabilmente di natura maligna.

Operazione. — Il giorno 7 marzo nella grande sala pubblica di Gesù e Maria procedetti alla nefrectomia col metodo *addomo-extra-peritoneale.*

Incisione a strati delle pareti addominali dalla cartilagine della 7ª costola al 3° esterno del ponte di Poupart. Si giunse così sul peritoneo e propriamente sul foglietto posteriore del mesocolon, il cui angolo di riflessione è spostato, come spesso, molto all'innanzi. Si scolla allora questo mesocolon di più verso l'interno, in modo da lasciare perfettamente libera la superficie anteriore del tumore. La quale appare irregolare, a bozze, con una bozza grande, fluttuante, verso il polo superiore del tumore. S'incide questa e viene fuori una discreta quantità di liquido, limpido in apparenza, per cui il tumore si riduce di volume.

Si libera e si caccia fuori il polo inferiore del tumore: si cerca di far lo stesso col polo superiore; in questa manovra, alquanto stentata, vien rotta una grossa vena (la emulgente) che, come vedremo, partiva dal polo superiore e fu legata colla seta; si cerca di completare la dissezione posteriore del tumore.

Si passa allora un grosso laccio elastico alla base di questa massa; il più basso che è possibile. Escisso un pezzo della massa del tumore si riconosce che è tumore solido.

L'uretere, dall'apparenza d'un grosso cordone, partendo dal polo superiore, cavalca obliquamente tutta la faccia anteriore del tumore; esso viene escisso, si disinfetta (acido fenico 7 per cento), e si affida l'estremo ad un filo di seta.

Si completa, dopo di ciò, la dissezione del tumore che resta aderente soltanto per un sottile picciuolo, che, ligato con robusto cordoncino di seta, ed escissa tutta la massa, al di qua, si riconosce esser formato dai vasi e tessuto connettivo.

Emostasia - Disinfezione del picciuolo - Larghe lavande di quel cavo, ed introduzione di 4 grossi tubi a fognatura dei quali 2 interi e 2 fenestrati.

Sutura della ferita con punti di seta staccati; all'angolo inferiore della ferita fu assicurato il filo del moncone dell'uretere.

Medicatura all'iodoformio.

Dopo l'operazione l'inferma fu abbastanza tranquilla; temperatura normale; polsi 67; verso le 8 di sera 80.

2° giorno. Temperatura 37. 3, leggeri dolori viscerali; parecchie scariche alvine; sera temperatura 38. 2.

3° giorno. La medicatura è sporca di sangue per cui si rimuove, temperatura 37. 5; sera 39.

4° giorno, Continuano i dolori al ventre; nonostante la febbre, le condizioni della inferma sono molto soddisfacenti. Temperatura 37. 5; sera 38. 2.

9° giorno. L'aumento di temperatura serotina (38-38. 2) perdura. Si

rimuovono tutti i punti della ferita; i lembi sono accavallati ed al disotto vi ha raccolta purulenta e cenci necrotici.

Asportazione di questi e larga disinfezione.

Dopo di ciò le condizioni locali andarono lentamente migliorando ed anche la temperatura ritornò al normale.

20° giorno. L'inferma è convalescente, e l'ampia ferita è ridotta ad un semplice seno ben granulante.

Esame del tumore. — La massa del tumore un po' oblunga è grande quanto due pugni di uomo riuniti insieme. Il rene è ridotto ad un grosso schiacciato cordone, addirittura come un pollice di uomo; è allungato, s'estende e circonda tutto il lato convesso esterno del tumore; sicchè l'estremo superiore e l'inferiore del rene assottigliati raggiungono i due poli opposti della massa del tumore.

Tutta la pelvi renale è schiacciata ed è addossata sulla faccia anteriore superiore del tumore: i vasi renali e l'uretere si staccano da vicino l'estremo superiore del rene. L'uretere perciò, venendo dall'alto, passa innanzi il corpo del tumore per gittarsi nella piccola pelvi.

Il tumore si può dissecare in buona parte dalla pelvi e dalla sostanza renale, meno in un punto verso il polo superiore, dove la sostanza del tumore ha preso aderenze, ed infiltrato alquanto il tessuto proprio renale.

Esame del tumore. — Una capsula circonda tutto il tumore. Allo spaccato il polo superiore è costituito da una cavità cistica da contenere un uovo di colombo; il suo contenuto è liquido, limpido citrino, la parete cistica chiusa da per ogni dove ha superficie regolare e liscia, quasi lucente. Il resto del tumore, di consistenza elastica, è diviso in tante sezioni e noduli circondati da tessuto connettivo fibroso. Ciascun nodulo d'aspetto bianchiccio, finamente acinoso, e qua e là con punti opachi per degenerazione grassa. Pochi vasi lo intersecano.

A piccolo ingrandimento si vedono masse e blocchi omogenei divisi e intersecati da tratti fibrosi (tav. I, fig. 1ª).

Ad un ingrandimento maggiore (fig. 2) si notano moltissimi cordoni formati da elementi epiteliali justaposti gli uni agli altri da formare una massa adenoide circondata da una propria capsula fibrosa spessa dove il tumore, come in questo taglio, è meno evoluto e conserva i caratteri di adenoma.

E di vero, qua e là invece di cordoni si notano dei veri tubi, e quindi uno strato epiteliale spesso poggiato sulla capsula, ed un lume centrale più o meno grande. Tanto i cordoni quanto i tubi sono poi variabili in grandezza.

Vene ed arterie attraversano il tumore, ma piuttosto in numero scarso.

Ad ingrandimento maggiore in alcuni preparati, non riportati in figura, si notano chiaramente dei glomeruli malpighiani piccoli, atrofici, distaccati dalla capsula di Bowmann, quasi fosse uno spazio con contenuto amorfo.

Nella figura 3 si osservano dei tubuli chiaramente renali, dei quali alcuni ben conservati e con epitelio in proliferazione; altri difformati, con pareti qua e là sperdute, e con elementi epiteliali, che infiltrano il connettivo interstiziale.

Ne risulta così una struttura atipica epiteliale, con infiltrazione disseminata da costituire una disposizione adeno-carcinomatosa, o passaggio da adenoma a carcinoma.

In alcuni altri tagli, quell'epitelio dei tuboli è così vegetante da assumere la forma dapprima di bottoni e poi quasi di papille che si svolgono nel condotto naturalmente dilatato.

In una sezione di tumore più evoluto e quindi carcinomatoso (fig. 4), la massa epiteliale si fa maggiore, il connettivo interstiziale più scarso, e spesso occupato da vasi capillari embrionali. S'è sempre più perduto ogni ricordo di tubi e cordoni regolari. Gli elementi epiteliali embrionali addossati tra loro finamente granulosi, con grosso nucleo e protoplasma in parte ialino formano quasi tutta la massa.

La natura carcinomatosa è fuori dubbio, la sua origine adenomatosa da tessuto renale risulta evidente dallo studio istologico; e poichè la sua sede era addirittura estrarenale, si deve concludere che la sostanza renale, che diede origine alla neoplasia, era costituita da qualche lobulo renale succenturiato.

Caso II. *Lipo-sarcoma renale.* — Isabella Patia, 40 anni, nubile, da Molfetta.

Nulla d'importante nell'anamnesi remota, eccettuato la menopausa molto precoce, essendo amenorroica da 16 anni. Dopo una infezione tifoidea grave, avuta all'inizio della menopausa, s'accorse di un gonfiore al disotto dell'arco costale dritto, ed un medico constatò nella stessa regione la presenza di un tumore grande quanto un manderino. Il tumore è aumentato gradatamente di volume, mantenendosi indolente sia spontaneamente, sia alla pressione.

L'esame delle orine negativo. All'emometro di Fleisch l'esame del sangue dà 75 di emoglobina.

Esame obbiettivo. — La metà destra dell'addome, nel suo segmento superiore, è più prominente di quella del lato opposto. Colla palpazione si nota la presenza di un tumore al disotto dell'arco costale destro esteso dalla linea mediana, in dentro, sino al fianco destro. In basso giunge sino a due dita trasverse in sotto dell'ombelico. Il limite superiore non si raggiunge, non potendosi nettamente limitare dal margine inferiore del fegato. Il tumore è di forma oblunga, a superficie liscia, di consistenza duro elastica.

È mobile molto nel senso trasversale e, facendo la palpazione combinata, lombo-addominale, il tumore spinto nel lombo destro, viene chiaramente percepito prossimo alla mano ivi applicata, come nei tipici tumori renali.

La percussione rileva che l'aia d'ottusità del tumore si continua con quella del fegato. Il segmento inferiore del tumore è coperto però da anse intestinali, come si rileva dalla percussione superficiale: al lombo percussione ottusa. L'angolo epatico del colon è perciò anteposto e spostato in avanti ed in basso dal tumore.

Operazione. — Incisione all'esterno del bordo destro del muscolo retto addominale a cominciare dall'arco costale in giù fino a tre dita sotto la linea trasversa ombelicale. Aperto l'addome si riconosce un tumore retroperitoneale.

Si incide la lamina peritoneale-colica posteriore che copre la faccia anteriore del tumore e si scopre che il polo inferiore è costituito da sostanza renale normale, mentre il resto è una massa molle, giallastra, facilmente spappolabile. Non si riesce a cavarlo fuori per l'incisione praticata, sicchè è mestieri praticare un'altra incisione trasversale sino al fianco destro. Così il tumore potè essere spinto fuori ed asportato previa ligatura del picciuolo in massa costituito dai vasi e dall'uretere. Accurata emostasi, la quale fu alquanto laboriosa per il grande sviluppo di vene capsulari: chiusura della cavità addominale colle solite suture.

Il decorso post-operatorio fu regolare nei primi 5 giorni. Al sesto giorno la temperatura cominciò ad elevarsi: si ebbe suppurazione profonda, per cui fu necessario aprire la ferita e disinfettare e drenare il cavo lombare. Persistendo ancora un po' di febbre, fu mestieri praticare una controapertura lombare.

In seguito il decorso fu regolare: il cavo andò restringendosi, e, dopo un mese dall'operazione, l'inferma era completamente guarita. Lo stato generale migliorato; scomparso l'aspetto cachettico del viso.

Le notizie avute sin oggi (ottobre 1900) sono ottime. L'attenta osservazione locale, all'infuori dell'indurimento cicatriziale, conseguenza della profonda ferita, non lascia rilevare nulla che possa far pensare ad una riproduzione.

Esame del tumore. Il rene col tumore è grosso quanto tre pugni di adulto riuniti insieme: nel diametro verticale misura 19 centimetri di lunghezza, 12 centimetri nel punto massimo di larghezza del diametro trasversale. Il polo inferiore del pezzo è costituito da sostanza renale, che rappresenta circa i due terzi del rene normale; il resto è occupato, o meglio formato dal tumore, che, da sè solo, forma il volume di una testa di feto a termine. Esso è di colorito rosso-bruno, cosparso di numerose chiazze di varia estensione grigiastre, giallo-grigiastre, gialle, ed altre bruno intenso.

La superficie è liscia, la consistenza molto molle; un sottile strato connettivale, che rappresenta la capsula fibrosa del rene, forma l'involucro esterno di questo tumore. Esso si rompe assai facilmente e lascia venir fuori la massa interna di questo tumore, costituito da tessuto mollissimo, spappolabile, fortemente untuoso, e da frammentini alcuni giallo-rossastro, altri rosso-bruno.

Al taglio longitudinale, nel polo inferiore, la sostanza renale è bene conservata. Però alla distanza di 4 centimetri dal suo polo inferiore, in mezzo a quella sostanza renale, si notano due noduli di colorito giallo intenso (come il tessuto adiposo dell'uomo) perfettamente limitati e facilmente enucleabili dalla sostanza renale circostante, la quale li circonda completamente tanto verso la superficie esterna, quanto internamente verso la pelvi.

Questi due noduli, che all'esame microscopico si presentano costituiti da tessuto adiposo, hanno ciascuno la grandezza di una noce; altri piccoli della stessa struttura si trovano in altri punti della sostanza renale, ed uno vicino la pelvi. Nel tratto di passaggio tra la porzione di sostanza renale ancora riconoscibile ed il tumore, si osserva un altro

grosso nodulo adiposo simile ai precedenti, ma esso non è ben limitato nè incapsulato come i precedenti, invece va a poco a poco trasformandosi e gradatamente confondendosi con quella massa molle grigio-rosso-giallastro, che costituisce il resto del tumore. In mezzo a questa ultima si osservano qua e là sparse delle isole gialle di tessuto adiposo bene riconoscibile, ma a limiti non netti bensì confondentisi con la massa molle del tumore.

La pelvi renale è schiacciata ed appiattita, ma le sue pareti sono integre ed il tumore non mostra alcun accenno di sviluppo intrapelvico.

All'esame microscopico dei noduli gialli circoscritti, si vede che essi sono costituiti da un ammasso di cellule adipose grosse perfettamente simili a quelle del tessuto adiposo normale dell'uomo tra le quali si trovano sparsi numerosi vasi sanguigni di tutte le dimensioni, qua e là riuniti a gruppi. In queste aree vascolari è interessante notare che la maggior parte dei vasi ha pareti molto sottili, e non corrispondenti alla ampiezza relativamente cospicua del lume. Scarsissimo tessuto connettivo lasco accompagna i vasi maggiori, ma abbonda dippiù nei punti dove essi si trovano riuniti a gruppo; e qui specialmente, il connettivo è assai ricco di elementi cellulari grossi, rotondi, fusati o poligonali a nucleo ovale, chiaro, a protoplasma finamente granuloso, dell'aspetto cioè degli elementi connettivali giovani. Fra essi si trovano anche elementi piccoli rotondi, a nucleo fortemente cromatofilo: questi elementi grossi e piccoli circondano pure i numerosi sottili capillari sanguigni che sono sparsi dovunque nel tessuto e che lo dividono in grossi e piccoli lobuli.

Nel punto di passaggio tra i noduli gialli e la grande massa di tessuto molle (sarcomatoso) si vede che va gradatamente aumentando la quantità di cellule connettivali che circonda i vasi, fino a formare vere isole delle dimensioni di 1-2-3 mm. facilmente riconoscibili in mezzo al tessuto adiposo. Man mano poi che si arriva alla grande massa del tumore molle si vede che questa è per la massima parte costituita da un tessuto riccamente vascolarizzato, i cui elementi, grossi, per la maggior parte fusati, ma anche in parte rotondi od irregolari, hanno l'aspetto delle descritte cellule connettive: tra di essi si trova, in quantità variabile, ma in genere notevole nei vari punti, una sostanza intercellulare a prevalenza omogenea. Qua e là si trovano punti di rammollimento in cui si riscontrano tutti gli stadii della necrosi, e distruzione delle cellule per cariolisi, dalla omogenizzazione del nucleo alla sua scomparsa e alla disgregazione del protoplasma in un detrito granuloso ed amorfo. Notevole è in alcuni punti una estesa metamorfosi ialina delle pareti delle arterie e delle vene, che si inizia nel tessuto dell'intima e della media: si trovano anche isole rotonde ed ovali di sostanza ialina, la maggior parte delle quali si debbono interpretare come vasi obliterati per endoarterite e degenerazione ialina dei prodotti infiammatorii. In mezzo a questo tessuto si trovano grandi e piccole isole di tessuto adiposo.

Trattasi dunque d'un tipico *lipo-sarcoma.*

In questo esemplare i lipomi grandi e piccoli sono perfettamente incapsulati; solamente il più grosso per tutta la sua porzione interna, è in perfetta continuazione, quasi mischiato, con la massa sarcomatosa. Essi sono certamente di formazione più antica di quella del sarcoma.

Il loro volume relativamente grande, tenuto conto della sede, la molteplicità, lo incapsulamento e specie il fatto che molti di essi sono in piena

e normale sostanza renale, lontani dal nucleo sarcomatoso, e l'altro fatto che la neoformazione sarcomatosa ha invaso solamente il più vicino nucleo lipomatoso, sono decisivi per la questione di data.

D'altra parte il sarcoma non poteva essere che di data recente, e propriamente da quando la donna cominciò ad avvertire molestie ed il dottore scoprì il tumore seguendone poi l'ulteriore rapido incremento.

La natura stessa del lipoma in generale, e la struttura molle con delicato e scarso connettivo come quello notato nel nostro caso, non sono condizioni tali per le quali possa essere vinta la resistenza della capsula fibrosa renale e venire sfibrata per permettere l'immigrazione di noduli lipomatosi dal tessuto perirenale nel parenchima del rene.

Di guisa che la genesi loro da germi connettivali adiposi aberrati nel periodo fetale sembra chiara. Ed ancora, la sede sottocapsulare di alcuni, la molteplicità, lo incapsulamento e specialmente la difficoltà di potere ammettere che lo scarso tessuto connettivo intertubolare della sostanza corticale avesse potuto essere sede di tante multiple e, relativamente, grosse formazioni adipose, confermano maggiormente quel modo d'intendere la loro genesi. Inoltre si sa che, d'ordinario, simili formazioni non sono facili in sedi dove adipe non esiste, e dove permanentemente vi è una forte pressione come è quella che esercita la capsula fibrosa contro la sostanza renale.

La genesi poi del sarcoma non può riferirsi che al connettivo renale, e perchè non dal connettivo che accompagnò la aberrazione e la inclusione del tessuto adiposo? Nel caso in discussione intanto la propagazione del sarcoma e la sua infiltrazione si fa nel connettivo del rene e del lipoma insieme: donde la nessuna delimitazione sua e tanto meno il benchè minimo accenno d'incapsulamento.

La speciale struttura di questo sarcoma (cellule grosse, fusate, non molto numerose con sostanza interelementare abbondante) significa un tumore non molto infettante e maligno. E perciò il benessere dell'inferma fino ad ora.

Altri fatti degni di nota in questo caso sono: la grande vascolarizzazione, la necrosi e degenerazione degli elementi del tumore, ed il consecutivo rammollimento.

Queste lesioni sono certamente in relazione con la degenerazione ialina delle pareti vasali, che in certi punti arriva sino all'obliterazione del vaso.

Queste speciali fasi degenerative e cistiche non comuni al sarcoma debbono riferirsi a speciali condizioni dell'organo affetto e non già all'indole del tumore, perciò esse non hanno alcun speciale significato per indicare la natura ed origine da germi sopracapsulari aberrati.

(*Continua*).

II.

ISTITUTO CHIRURGICO DELLA R. UNIVERSITÀ DI ROMA
diretto dal Prof. F. DURANTE

Le operazioni conservative nei neoplasmi maligni delle ossa

CON CONTRIBUTO PERSONALE E UNO STUDIO SULL'ENDOTELIOMA DELL'OSSO

per il dott. G. D'URSO
prof. straord. di patologia chirurgica dimostr. nella R. Università di Roma.

(*Continuazione, vedi fasc. 9*).

1. *Endotelioma della diafisi dell' omero destro.*

1866. LÜCKE. *Beiträge zur Geschwulstlehre.* Virch. Arch. Bd. 35

Signora di 40 anni; dolori lancinanti alla parte media del braccio destro; più tardi leggiera tumefazione; poi frattura spontanea della parte media della diafisi omerale. Formazione rapida di un tumore di consistenza elastica nel focolaio di frattura: assenza di ingorghi ghiandolari. Disarticolazione del braccio: guarigione constatata 3 1/2 anni dopo.

Tumore attorniato da una capsula, che in alto e in basso si continua col periostio. Il tessuto neoplastico, che sostituisce l'osso, è molle, di colorito rosso-granato in alcuni punti, roseo in altri: nel centro una grande cavità irregolare contenente liquido bruno carico, torbido. Esistono in altri punti altre cavità più piccole, ripiene di sangue.

Al microscopio il tumore risulta di cordoni e tubi ghiandoliformi di cellule, simili a cellule epiteliali, le quali presentano una degenerazione colloide di alto grado. Esistono anche alveoli simili a quelli della tiroide con contenuto colloide. Queste produzioni stanno in un reticolo connettivale, nel quale decorrono i capillari sanguigni. Nel connettivo esistono focolai di *cellule indifferenti.* Origine del tumore: la cavità midollare.

2. *Endotelioma dell'osso frontale.*

1868. KOCHER. *Zur Kenntniss der pulsirenden Knochengeschwülste.* Virch. Arch. Bd. 44.

In seguito a un trauma si è sviluppato in un uomo di 66 anni, nello spazio di 8 mesi, un tumore nella regione frontale, esteso dal margine superiore dell'orbita sinistra fino alla linea di impianto dei capelli.

Vi si rilevavano nettamente delle pulsazioni e un soffio sistolico, fu perciò

fatta la ligatura dell'arteria carotide corrispondente. Le pulsazioni e il soffio scomparvero; ma 12 giorni dopo questa prima operazione il tumore si presentava più teso e ricomparvero le pulsazioni. Estirpazione. Il tumore si era sviluppato a spese dell'osso tra il pericranio e la dura madre. Era costituito da una sostanza fondamentale alquanto trasparente, dentro la quale si rilevava una formazione opaca. Quella conteneva molti vasi e rare cellule: nel confine colla sostanza opaca esistevano cellule in serie allungate, più spesso in conglomerati ovali. Appunto in questa zona intermedia si trovavano convoluti di cellule a rete, e qua e là cilindri omogenei decorrenti parallelamente, i quali presentavano una specie di ispessimento della parete in confronto della parte centrale. I vasi erano circondati da una specie di guaina di tessuto fondamentale, la quale avea uno spessore 3-4 volte quella del vaso. Contenevano in parte corpuscoli sanguigni, e senza di questi apparivano come cordoni striati longitudinalmente. Specialmente i vasi di piccolo calibro erano inguainati a questo modo. Queste guaine erano attraversate da rare cellule ovali e fusiformi. Il limite tra la parte assiale del vaso e la guaina diventava sempre più indeciso, il contenuto diventava granuloso e completamente omogeneo, e questo processo invadeva sempre più le cellule della guaina. Il diretto passaggio di cilindri ialini in vasi, o la subita comparsa di corpuscoli sanguigni ben caratterizzati lungo il decorso dei tubi omogenei, la presenza di piccoli corpiccioli rotondi retratti, assomiglianti ai corpuscoli rossi, e infine una specie di intima ripiegata nella parte assiale inducevano a credere che tutte queste produzioni della neoplasia si originassero dai vasi.

3. *Endotelioma della metà inferiore della tibia.*

1869. Billroth. *Beiträge zur Geschwulstlehre.* Arch. f. Klin. Chir. Bd. 11, II. *Ueber alveoläre Sarkome.* S. 244.

Uomo adulto; tumore della metà inferiore della tibia, diagnosticato come aneurisma dell'osso per la sua energica pulsazione e per il rumore di soffio. Amputazione. Iniezione dalla tibiale anteriore. Il tumore infiltrava tutto il midollo, e qua e là aveva prodotto riassorbimento dell'osso. Il neoplasma era straordinariamente ricco di vasi sanguigni, la cui maniera di suddivisione corrisponde a quella dei vasi della midolla dell'osso. I vasi sono di una così grande sottigliezza, che nei preparati iniettati la parete vasale non è riconoscibile come tale. I gruppi di cellule, inclusi fra le più grosse lamelle connettivali, hanno apparenza diversa a seconda che i tagli del tumore sono osservati in glicerina o in balsamo.

Si ha, studiando i preparati in glicerina, in alcuni punti la impressione che il contenuto delle singole capsule connettivali sia costituito da una grossa massa protoplasmatica con molti nuclei (una cellula gigante), mentre in altri punti il contenuto cellulare dei più grossi alveoli è attraversato da tratti fibrillari più sottili, e con ciò la massa protoplasmatica suddivisa nelle singole cellule. Questa era la struttura specialmente nei preparati trattati coll'acido acetico, colorati col carminio e inclusi nel balsamo: la imagine microscopica appariva del tutto simile alla cartilagine, essendo il protoplasma stato chiarificato dall'acido acetico.

4. *Endotelioma dell'osso iliaco.*

BILLROTH, ibid. Un secondo tumore, pulsante, istologicamente del tutto identico al precedente, ha osserva il BILLROTH nell'osso iliaco.

Nota. Realmente il BILLROTH parla nella sua pubblicazione di questo secondo tumore, annunziando che la descrizione del tumore doveva pigliar posto, insieme a quella di altri tumori pulsanti delle ossa, in una nota del prof. HEINE nel « Prager Vierteljahrschrift H. I. » I preparati di questo tumore furono forniti al BILLROTH dal dott. WYWODZOFF. Non è giusta perciò l'accusa fatta dal BERGER al GAYMARD di avere a torto considerata come duplice la osservazione del BILLROTH.

5. *Endotelioma dello sterno con metastasi multiple.*

1871. ENGELMANN. *Ueber einen alveolaren Tumor mit colloiden Degeneration.* Dissert. Berlin.

Uomo di 48 anni. Tumore, del volume di una testa, nello sterno e nelle costole, con molteplici metastasi nelle glandole e nei pulmoni. Nettamente incapsulato, di consistenza soda, con piccole cisti colloidee. La struttura del tumore è molto simile a quella del caso di LÜCKE: alveoli rotondi e allungati, con tubi simili a tubi ghiandolari con degenerazione colloidea delle cellule. Secondo ENGELMANN non sono i vasi sanguigni nè i linfatici ma le cellule midollari il punto di origine del tumore. Evidentemente, secondo il RUD. VOLKMANN, si tratta qui come nel caso di LÜCKE di proliferazione degli endotelii degli spazi umorali.

6. *Endotelioma dell'osso iliaco sinistro.*

1874. JAFFÉ. *Zur Kenntniss der gefässreichen Sarcome.* Arch. f. Klin. Chir. Bd. 17, S. 91.

Uomo di 25 anni, con un tumore del volume di un pugno nell'osso iliaco di sinistra, sviluppatosi nel periodo di 6 mesi. Il tumore era sede di pulsazione e di soffio: si prova senza risultato la elettropuntura. Estirpazione parziale (SIMON, 1872); notevole emorragia; morte nello stesso giorno dell'operazione.

Numerosi piccoli noduli metastatici nei pulmoni e nelle pleure; perdita di sostanza nell'osso iliaco e nelle parti confinanti del sacro.

Il tumore ha struttura alveolare. Dapertutto vi si trovano piccole cavità, del volume al massimo della testa di uno spillo. Nel centro alcune chiazze quanto un pisello, di un colorito rosso-scuro. La struttura alveolare si dimostra al microscopio molto chiara, giacchè ogni grosso alveolo contiene un sottile reticolo fatto essenzialmente di vasi. Il contenuto del reticolo è fatto da grosse cellule rotonde. Le cavità macroscopicamente visibili contengono un gran numero di corpuscoli rossi e di cellule rotonde più grosse, ad uno o più nuclei, le quali sono ordinariamente disposte ad accumuli. In vicinanza dei vasi visti in sezione trasversa la disposizione delle cellule è apparentemente acinosa: 3 a 5 strati di cellule addossati concentricamente formano un acino. Nel centro dell'acino esiste uno spazio, che sembra prodotto dalla caduta degli elementi cellulari. Le cellule sono di volume doppio di quelle del tessuto di granulazione, con nucleo e pro-

toplasma granuloso. Esistono cellule a 2 o più nuclei, che sembrano provenire dalla fusione di più cellule vicine: il loro numero è abbastanza grande nel centro del tumore.

La prima e seconda corona di cellule rotonde che forma l'acino è in rapporto molto intimo con la parete vasale. In altri punti le cellule rotonde sono disposte in formazioni cilindriche ed otricolari: nelle prime si riconoscono vasi tagliati longitudinalmente, nelle seconde di sbieco. Per questa interpretazione parla la parete vasale chiaramente riconoscibile e il ricco contenuto in corpuscoli rossi. Le cellule rotonde sono disposte in 3 a 4 serie lungo la parete vasale. Le parti del tumore di colore rosso intenso appariscono come masse neoplastiche con enorme contenuto sanguigno.

Jaffè considera il tumore come proveniente dalla proliferaziane delle cellule dell'avventizia dei vasi sanguigni.

7. *Endotelioma delle vertebre con noduli secondarii in molteplici ossa.*

1875. Sudhof. Erlanger Dissertation.

Donna di 32 anni. Da 3 anni dolori articolari, debolezza, paralisi. Morte per compressione della midolla.

Processo spinoso ed arco della 7ª vertebra dorsale ingrossati, così pure quelli della 12ª dorsale e 1ª lombare, di consistenza molle, e infiltrati da una massa di tessuto grigio-biancastro, midollare. All'altezza della 10ª fino alla 12ª vertebra dorsale si avanzano dai corpi vertebrali due cercini, i quali premono sul midollo spinale rammollito. Tutta la colonna dorsale, in maggior grado la lombare, disseminata di masse neoplastiche bianco-giallastre, del volume di un pisello a una noce avellana, molli, con residui emorragici. La 10ª, 9ª e 7ª vertebra dorsale e la 2ª lombare hanno perduto più che la metà della loro altezza, e il corpo della 9ª è circondato nella sua parte media da una massa giallo-rossastra, spessa circa mm. 4. Costole, sterno, osso sacro, ossa iliache con molteplici noduli neoplastici. Nel femore sinistro, all'altezza del trocantere, un tumore con frattura spontanea. Nessun carcinoma degli organi interni.

Le masse neoplastiche risultano di cellule simili alle epiteliali, di media grandezza, con nucleo per lo più unico e protoplasma granuloso, di forma più o meno rotonda o poligonale, le quali stanno in uno stroma connettivale con sottili fibrille elastiche. Le lacune dello stroma presentano una struttura prettamente alveolare. Gli alveoli sono piuttosto regolarmente rotondi o tubulari, e nei punti nei quali lo stroma è molto sviluppato, sono, come nello scirro, inclusi in una sostanza fondamentale connettivale, ricca di elementi linfatici, sottili filiere di cellule a una a una addossate tra di loro. Nei tubi tagliati trasversalmente le cellule hanno carattere di epitelio cilindrico, e limitano uno spazio centrale; in quelli tagliati di sbieco si può seguire per più lungo tratto la sezione del tubo, ripiena in parte di detrito adiposo, cosicchè si ha la figura di un ordinario carcinoma ghiandolare.

Il Sudhof, dal carattere che alla periferia del tumore i cordoni cellulari seguivano il decorso delle vie sanguigne o linfatiche, e talvolta si trovavano dentro le stesse, è indotto a pensare alla origine altre volte ammessa dagli endotelii dei vasi.

8. *Endotelioma dell'omero.*

1876. SCHWENINGER. *Adenoides Sarkom des Humerus.* Aerztl. Intelligenzbl., n. 4.

Voluminoso sarcoma adenoide dell'omero, di origine centrale, a struttura plessiforme, con tubi simili a tubi ghiandolari. Origine dagli endotelii dei vasi sanguigni e linfatici come anche dagli spazii umorali, specialmente da questi ultimi due.

9. *Endotelioma della metà superiore del femore.*

1879. v. LUKOWICZ. *Eine Gallertgeschwulst des Os femoris.* Dissertation, Halle.

Uomo di 60 anni. Da 20 mesi dolori sciatici, da poco tempo tumefazione della regione del gran trocantere di destra.

Diffuso ispessimento della parte superiore del femore destro, e accorciamento dell'arto da far pensare alla diagnosi di coxite. Più tardi tumore a rapido sviluppo nel terzo superiore della coscia, estendentesi al bacino e determinante una frattura spontanea.

Accessi dispnoici, morte 8 mesi dopo l'apparente inizio del tumore, 2 $^1/_2$ anni dopo la comparsa dei dolori.

Colossale tumore gelatinoso del femore, il quale evidentemente partiva dall'osso e ne sostituiva i due terzi superiori: risultava dall'aggregato di grossi tubercoli rotondeggianti, ed era circondato qua e là da un guscio osseo. L'estremo inferiore del femore penetrava nella massa del tumore, mentre il tessuto neoplastico si avanzava nella cavità midollare di quello per cm. 4. In alto il tumore si avanzava sulla metà destra del bacino distruggendone la parte ossea. Alla superficie del taglio il tumore presentava struttura spugnosa, risultando da un aggregato di innumerevoli cisti dalle più piccole fino a quelle del volume di una noce, ripiene di muco gelatinoso. Dovunque nella massa gelatinosa erano sparse lamelle ossee.

Pleura parietale e viscerale sinistra trasformate in una membrana neoplastica dello spessore di $^1/_2$ cm: la struttura microscopica era identica a quella del tumore femorale. Nessun altro nodulo metastatico negli altri organi interni. Assenza di struma.

I sepimenti che separano le innumerevoli cisti al microscopio si presentano attraversati da spazi piccoli e piccolissimi della stessa natura. Le cisti sono limitate internamente da cellule identiche alle epiteliali cilindriche, cubiche o pavimentose, disposte in un sol piano in alcune cisti, in più piani in altre: nel lume di queste si avanzano sporgenze solide degli elementi di rivestimento, le quali talvolta sono brevi, altre volte più lunghe e a suddivisione dendritica.

Il contenuto è fatto da una sostanza mucosa, la quale si colora in bleu intenso colla ematossilina e affatto colla eosina: esso contiene molteplici nuclei e residui cellulari. Nelle cellule delle pareti cistiche si possono rilevare tutti gli stadii dalla formazione di vacuoli fino alla completa degenerazione mucosa.

Non tutto il contenuto cistico deve provenire da degenerazione mucosa delle cellule, giacchè fra queste ve ne sono di quelle che ricordano le cellule caliciformi, il cui nucleo e corpo protoplasmatico si conserva dopo la espulsione di gocciole di sostanza mucosa.

Come origine delle più piccole cisti si vedono nelle maglie del tessuto connettivo fondamentale accumuli rotondeggianti e cordoni di cellule, le quali sono completamente identiche alle cellule di rivestimento delle piccole cisti. Per lo più non vi è lume in questi cordoni; ma spesso le cellule sono disposte in modo che il nucleo è risospinto verso la periferia e il corpo protoplasmatico verso il centro del cordone solido. Si ha la impressione che per la produzione di muco in queste cellule si formi un lume: i focolai rotondeggianti sono cordoni tagliati per traverso. È molto probabile che le cellule del tumore derivino dalle cellule endoteliali degli spazi del connettivo del tessuto della midolla.

In singoli punti si trovano tra lamelle ossee neoformate, in parte calcificate in parte no, un tessuto midollare denso, povero di sangue, fatto di cellule ramificate; poche cellule linfoidi; rari capillari: mancano le tipiche cellule giganti e pigmentifere e cellule di grasso. Questo tessuto è attraversato da spazi rivestiti di endotelio piatto, il quale presenta segni di moltiplicazione e può essere considerato come l'origine delle cellule del tumore. Gli endotelii dei capillari e dei vasi sanguigni non presentano accenno a moltiplicazione.

10. *Endotelioma della metà superiore della tibia sinistra.*

1880. Kolaczek. *Acht neue Fälle von Angio-Sarkoma.* Deut. Zeit. f. Chir., Bd. 13, s. 1.

C. P. di 18 anni. Tumore, da 22 settimane, del terzo superiore dalla gamba sinistra, più sviluppato posteriormente, fusiforme, bernoccoluto, di consistenza elastica, fluttuante inferiormente, con notevole ingorgo ghiandolare all'inguine. Amputazione della coscia ed estirpazione delle ghiandole inguinali (1877).

Il tumore, nettamente limitato dai muscoli, circonda completamente la tibia, ha invaso in parte la sinoviale inserita al contorno articolare dell'osso, e misura cm. 22 di altezza e cm. 30 nel suo diametro anteroposteriore. Mentre la parte superiore ha struttura compatta, la inferiore risulta dall'aggregato di spazi cistici a pareti sottili. La sezione superiore della tibia per l'estensione di cm. 16 è ispessita, rammollita, e disseminata di masse neoplastiche grigio-rossastre e grigio biancastre, di durezza elastica. Gli spazii cistici della sezione inferiore raggiungono il volume di una noce, spesso comunicano tra di loro e contengono un siero sanguinolento: i setti che li separano, più o meno sottili, sono fatti da tessuto neoplastico, e nella regione più bassa del tumore risultano spesso di brattee ossee. Altre cisti sembrano in dipendenza delle vene.

Le parti più sode del neoplasma presentano la struttura di un ordinario sarcoma a cellule fusiformi con incrostazioni calcaree; mentre le più molli si presentano più ricche di cellule lassamente seriate o ammassate, e allora questi accumuli hanno nel loro centro un lume. Le cellule variano straordinariamente in forma e grandezza, non sempre sono nettamente differenziate, e allora hanno un protoplasma grossolanamente granuloso.

Nelle parti più giovani si riscontrano isole a struttura alveolare, e inoltre formazioni consistenti in un lume centrale, ripieno di corpuscoli rossi, corrispondenti a un largo capillare, attorno al quale sono ordinati più strati di cellule lontane l'una dall'altra, appartenenti alle cellule avventiziali del vaso. A queste si addossano immediatamente le cellule del tumore. Siffatti accumuli cellulari si presentano nei più vari gradi, da quelli appena iniziali fino a quelli di siffatta estensione da confluire con quelli vicini.

11. *Endotelioma dell'estremo inferiore del femore.*

1888. NAUWERCK. *Ueber einen Fall von centralen hyperplastischen Capillarangiom (Telangiektasis simplex hyperplastica) des Oberschenkels.* Virch. Arch. Bd. 111.

Uomo di 57 anni. Due anni fa rigidezza articolare del ginocchio sinistro dopo lunga stazione eretta. Poi tumefazione al poplite. Dopo una caduta, notevole aumento della tumefazione e più tardi evidente pulsazione. Diagnosi, sarcoma telangettasico; amputazione della coscia.

Tumore dell'osso di origine centrale, molto diverso all'esame microscopico dai comuni sarcomi.

Il tumore è fatto da uno stroma di tessuto connettivo fibrillare, qua e là con cellule adipose, con innumerevole numero di vasi capillari, e attorno a questi granuli di ematoidina. Questi capillari non presentano alcun carattere che li differenzi dai capillari normali. In singoli punti dei sepimenti connettivali vi è infiltrazione parvicellulare ora più circoscritta ora più diffusa. In questo stroma sono contenuti vasi sanguigni, il cui lume è ora visibile ad occhio nudo ora al microscopio, in sezione trasversale, obliqua o longitudinale. Questi vasi hanno una parete connettivale, la quale molto spesso è comune a due vasi contigui, e contiene vasi capillari senza corpuscoli rossi, ma con endotelio del tutto normale. La parete interna di questi vasi, che formano il contenuto degli alveoli del tumore, è costituita da cellule straordinariamente grosse, alte, cubiche, e qua e là addirittura cilindriche. Il nucleo è unico, rotondo ed ovalare, il protoplasma granuloso: non vi si trovano figure cariocinetiche. Queste cellule nei vasi più larghi sono basse, alte nei vasi più piccoli. Per lo più questi vasi sono ripieni di corpuscoli rossi: i più piccoli sono completamente o quasi ripieni delle cellule endoteliali che ne rivestono la superficie interna. Coi corpuscoli rossi si trova un corrispondente numero di leucociti, dei quali alcuni sono molto grossi per la inclusione di granuli di ematoidina. Granuli di ematoidina si trovano anche liberi fra i corpuscoli rossi. Dentro molti dei più grossi vasi si trovano gocciole di una sostanza splendente, completamente omogenea e incolora, mescolate ai corpuscoli rossi, i quali talvolta, per il notevole numero delle gocciole ialine contenute in un vaso, stanno solamente negli interstizi di quelle.

In altri punti in una massa di connettivo si trova un reticolo di cellule endoteliali, più piccole di quelle ora descritte alla superficie interna dei vasi. Il NAUWERCK crede che il tumore debba essere considerato come un angioma, formato da capillari ingranditi ipertrofici ed iperplastici, cioè come una telangectasia, che VIRCHOW specialmente indica col nome di hyperplastisches Capillar-Angiom.

Dalla lettura attenta dell'esame microscopico del tumore si rileva la esattezza delle osservazioni da me precedentemente fatte alle conclusioni diagnostiche del NAUWERCK. Questo tumore è un vero endotelioma a tipo ghiandolare, identico a quelli descritti dal RUD. VOLKMANN e da me.

12. *Endotelioma della base del cranio con metastasi multiple.*

1889. ZAHN. Mittheilungen aus dem pathologisch-anatomischen Institut zu Genf. *Ueber Geschwulstmetastase durch Capillarembolie.* Virch. Arch. Bd. 117.

Donna di 53 anni. Tumore della base del cranio con metastasi multiple. Al microscopio struttura alveolare; cordoni e tubi di cellule simili alle cellule

epiteliali, separati da uno stroma di tessuto lamellare omogeneo, con ora più ora meno ricco contenuto di nuclei ovali, i quali non si ritrovano alla superficie interna degli alveoli.

Gocciole di grasso si riscontrano dentro e fuori le cellule. Il sistema capillare sanguigno è straordinariamente sviluppato. Le arterie sono meno numerose e si trovano solamente nei setti connettivali più spessi alla periferia del tumore. Non esiste alcuna connessione tra gli spazi sanguigni e gli alveoli. Questi ultimi sono o completamente ripieni di cellule, o fra queste si trovano gocciole rotondeggianti o allungate di sostanza omogenea; oppure le cellule sono disposte a un solo strato limitante un lume ripieno di una massa omogenea cilindrica. Questa sostanza omogenea ha molta simiglianza coi cilindri urinari ialini: è picchiettata alla superficie, e dà l'idea come se abbia accenni di residui nucleari ialini. Questi cordoni omogenei non si colorano col carminio, e molto probabilmente provengono da degenerazione ialina delle cellule.

Le cellule contenute negli alveoli sono di varia grandezza, 1 o 2 volte un leucocita: la maggior parte sono rotonde, altre cubiche e alcune anche cilindriche. La loro grandezza è in rapporto colla ampiezza dell'alveolo e del lume. Gli alveoli pieni contengono cellule rotonde più piccole. In generale le cellule proprie del tumore hanno nucleo rotondo a contorno preciso, e protoplasma granuloso.

Non si riscontrano proliferazioni degli elementi della parete dei capillari, tuttavia crede Zahn che il tumore derivi dagli endotelii dei capillari della midolla ossea.

13. *Endotelioma dell'estremo inferiore dell'omero.*

1889. Hildebrand. *Ueber das tubuläre Angiosarkom oder Endotheliom des Knochens.* Deut. Zeit. f. Chir. Bd. 31. S. 263, 1890.

Campagnuolo di 45 anni. Da ragazzo frattura del gomito. Dieci mesi fa dolori nel braccio destro; da 7 mesi tumefazione alla parte inferiore del braccio, e dopo 45 giorni frattura per trauma molto leggiero.

Individuo vigoroso. La parte inferiore del braccio fortemente rigonfiata a palla in tutta la periferia, con graduale e progressiva riduzione verso l'alto in modo, che nella sua metà superiore il braccio riprende il suo volume normale. Inferiormente la tumefazione cessa a livello dell'articolazione del gomito. Non si può delimitare il contorno dell'olecrano, il quale scomparisce nel tumore; nella faccia anteriore si sente la testa del radio e l'interlinea articolare tra questa e il tumore. Superficie del tumore liscia, di durezza ossea in alcuni punti, molto molle in altri. Al lato interno si tocca un nodulo del volume di un uovo di piccione, mobile sul tumore. La circonferenza massima del tumore è di cm. 41. Cute tesa, mobile, normale. L'antibraccio fa col braccio un angolo di 140°: la flessione è possibile in leggiero grado, la estensione impossibile. Assenza di ingorgo ghiandolare all'ascella.

Diagnosi: sarcoma dell'omero. Amputazione (18-6 1889) del braccio, allacciatura dei vasi, disarticolazione sottoperiostea del moncone omerale: guarigione. Tumore, quanto la testa di un bambino, di forma rotondeggiante, che occupa il posto dell'osso. Nettamente limitato in alto dall'osso sano fra terzo medio e terzo inferiore dell'omero, in giù si avanza nella epifisi rispettandone la porzione articolare: cartilagine articolare normale. Nel posto del tumore mobilità preternaturale. Al lato interno il tumore è fluttuante, e qui la parete è sottile: altrove

il tumore è duro per la presenza di brattee ossee. Al taglio, nella parte media, cavità quanto una mela, ripiena di una massa di sangue coagulato: altrove la massa del tumore è solida, di consistenza molle e molto vascolare. L'osso è perfettamente scomparso nel posto occupato dal tumore. Alla superficie volare un nodulo molle e di colorito rosso-brunastro del volume di una noce avellana.

Nella massa molle semiliquida contenuta nella cavità, invece di sangue coagulato si riscontravano in mezzo a una grande quantità di globuli sanguigni delle produzioni, rassomiglianti molto a un taglio di tessuto ghiandolare, giacchè risultavano di una corona di cellule cilindriche contornanti una lacuna di dimensione più o meno notevole. A un esame più accurato si rilevava che queste cellule erano piuttosto fusate, che il loro nucleo era centrale, e che verso il lume erano limitate da una membrana del tutto trasparente, più o meno sottile, sulla quale esse direttamente poggiavano, e che allo esterno non erano nettamente delimitate da una specie di membrana propria: nel lume in alcuni punti esisteva indubbiamente un gran numero di corpuscoli rossi; si doveva perciò abbandonare l'idea di un vero tessuto ghiandolare e pensare a una neoformazione proveniente dai vasi.

Le parti solide del tumore, specialmente il nodulo isolato, avevano struttura grossolanamente alveolare, risultante da un intreccio di vasi strettamente circondati da un mantello di quelle cellule. All'esterno di questo strato esiste in alcuni punti una massa di cellule più rotonde, in altri un gran numero di corpuscoli rossi fra i vasi disposti longitudinalmente. I vasi sono per lo più a decorso longitudinale, danno rami collaterali, i quali sono accompagnati da quello strato di cellule, sono di vario calibro, ma per lo più capillari. In alcuni punti i vasi hanno struttura normale, in altri la parete è spessa come quella di una arteria, non sempre normale, ma particolarmente omogenea, vitrea: in questa massa omogenea si vedono ancora singoli nuclei. In alcuni punti questa parete omogenea splendente è ispessita, e all'esterno di essa si vede una filiera di quelle cellule disposte col loro asse perpendicolarmente all'asse del vaso. Queste cellule hanno forma cilindrica alquanto fusata, e sono talvolta molto grandi, con grosso nucleo. Alcune di esse sono in degenerazione ialina, più rotondeggianti, omogenee, splendenti. Le cellule che non hanno rapporto coi vasi sono di forma rotondeggiante. Nella capsula del tumore si riscontrano lamelle ossee neoformate tapezzate di osteoblasti.

Hildebrand in base a questo reperto istologico stabilisce la diagnosi di angiosarcoma.

14. *Endotelioma dell'estremo superiore dell'ulna.*

1893. Driessen. *Untersuchungen ueber glykogenreiche Endotheliome.* Beiträge z. path. Anat. u. z. allg. Path. Bd. 12, S. 65, 1893).

Sarto di 74 anni. Da 2 o 3 anni limitazione nei movimenti dell'articolazione del gomito di sinistra; da due mesi l'infermo vi avverte dolori, esacerbati dai movimenti, e tumefazione chiaramente pulsante. Regione articolare del gomito sinistro notevolmente tumefatta: cute integra. I due condili omerali e la testa del radio normali; la cresta dell'ulna si palpa fino a cm. 4 dal punto dove dovrebbe stare la punta dell'olecrano: da questo punto scompare la cresta dell'ulna, e l'osso fino al suo estremo superiore è costituito da una massa bernoccoluta, elastica, di consistenza pseudofluttuante, la quale circonda l'articolazione del go-

mito e si avanza in alto fino ai condili omerali. Si rilevano colla palpazione evidenti pulsazioni nella massa del tumore. Movimenti attivi e passivi possibili.

Amputazione al terzo superiore del braccio (17-1-1891): guarigione. L'infermo 14 mesi dopo l'operazione era ancora sano.

Il tumore sostituisce il quarto superiore dell'ulna e misura cm. 6 per cm. 4: dell'osso nessun residuo nel campo della neoplasia. La cartilagine articolare dell'ulna è conservata e limita immediatamente la neoplasia, la quale non ha invasa l'articolazione. Nel limite inferiore del tumore frattura a becco di clarinetto della fibula.

Alla superficie del taglio il tumore è costituito da tessuto solido, senza spazi cistici nè aie necrotiche; di colorito grigiastro, e qua e là brunastro per emorragie. Il tumore presenta una capsula connettivale, dalla quale partono setti che danno al tumore struttura lobata. Lamelle ossee assenti tanto nella massa del tumore che nella capsula. Cute normale e senza rapporti di continuità col tumore.

All'esame microscopico il tumore si dimostra straordinariamente ricco di cellule, le quali ne formano la massa principale, mentre lo stroma risulta solamente di sottili capillari e di fine trabecole connettivali. Queste presentano spesso spazi a mo' di fenditure, e risaltano per la loro intensa colorazione di fronte alle cellule del tumore, grosse, chiare. Anastomizzandosi tra di loro formano un bel reticolo, nelle cui maglie sono annidati gli elementi cellulari caratteristici della neoplasia. Non sempre le maglie dello stroma sono completamente ripiene di cellule: nelle parti del tumore molto ricche di sangue quelle presentano un lume ripieno di corpuscoli rossi, e allora per lo più solo uno strato di cellule riveste il margine dell'alveolo. Le cellule del tumore hanno caratteri di cellule epiteliali, e contengono glicogeno e gocciole di grasso. Il Driessen interpreta il contenuto ematico degli alveoli come l'effetto di emorragia; e caratterizza il tumore illustrato come un endotelioma, proveniente dalla proliferazione delle cellule endoteliali degli spazi linfatici (« Knochenendothelioma » di Klebs. « Endothelioma interfasciculare » di Ackermann).

15. *Endotelioma dell'osso occipitale.*

1895. Dr. Rudolf Volkmann. *Ueber endotheliale Geschwülste, zugleich ein Beitrag zu den Speicheldrüsen und Gaumentumoren.* Deutch. Zeit. f. Chir. Bd. 41.

Contadina di 60 anni con voluminoso tumore del cranio. Da due anni tumore quanto una noce, alquanto duro, all'occipite, a crescimento straordinariamente lento. Da 6 mesi il tumore è cresciuto rapidamente e si è fatto sempre più molle. Ulcerazione quanto la palma di una mano e frequenti emorragie nel sito di una incisione fatta da un medico.

Tumore quanto una grossa testa di bambino alla parte posteriore della testa, alquanto pendente, molle, elastico, quasi fluttuante, con una ulcerazione rotondeggiante sul lato destro, del diametro di cm. 7, dal fondo della quale sporgono fortemente masse neoplastiche, facilmente sanguinanti. Nella profondità il tumore è chiaramente pulsante. Alla base del tumore, larga quanto la superficie della mano, si nota perforazione dell'osso.

Diagnosi: sarcoma della dura madre con perforazione del cranio.

Asportazione del tumore (8-5-1893, Küster), il quale ha potuto essere scollato ottusamente dalla sottostante dura sana: emorragia imponente. Morte. Alla sezione tromboflebite purulenta dei seni: assenza di struma e di metastasi negli organi interni.

Salvo che in corrispondenza dell'ulcera il tumore è limitato da una capsula di connettivo fibroso dello spessore di un millimetro, e non esiste alcun rapporto fra gli organi epiteliali della cute e la sottostante massa neoplastica. Il tessuto neoplastico molle ed emorragico, fortemente maltrattato durante l'operazione, è quasi completamente omogeneo, biancastro, qua e là picchiettato in rosso.

All'esame microscopico il tumore risulta di uno stroma connettivale a cellule fusiformi, nel quale è allogata una rete di cordoni cellulari e di tubi a cellule cilindriche, ripieni di secrezione, i quali ricordano cosiffattamente tubi ghiandolari da aver fatto pensare, all'esame a fresco fatto dopo l'operazione, ad una metastasi nell'osso da un carcinoma dello stomaco. In altri punti però non esistono tubi di apparenza ghiandolare, e si è in presenza di un puro sarcoma a cellule fusiformi, il quale qua e là assume piuttosto un carattere mixomatoso. Qua e là si trovano punti risultanti dal tessuto midollare della diploe trasformato in tessuto connettivale. Il tumore è straordinariamente ricco in sangue.

Gli otricoli ghiandoliformi sono rivestiti internamente da un unico strato, più raramente da più strati, di belle cellule cilindriche, a corpo protoplasmatico alto, con nucleo risospinto verso la base, le quali in sè e per sè non possono differenziarsi dalle cellule epiteliali cilindriche. Si riscontrano oltre alle cellule cilindriche alte anche cellule cubiche o irregolarmente poligonali, ma sempre molto simili agli epitelii. I lumi formano canali cilindrici ramificati o con dilatazioni rotondeggianti intercalate a mo' di catena di rosario, e ripieni di un secreto denso, omogeneo o granulare, molto simile alla sostanza colloide, il quale colla eosina si colora in rosso come la ialina. L'accumulo del secreto dà luogo qua e là a vere dilatazioni cistiche in modo da dare al tessuto un aspetto molto simile a quello della glandula tiroide, tanto più che le cellule marginali acquistano forma cubica. Accanto a questi otricoli si trovano dapertutto cordoni cellulari solidi con tutte le forme di passaggio dai cordoni cellulari solidi ai tubuli forniti di lume. Tra queste formazioni non si trova stroma di tessuto fibroso ma solo tessuto fondamentale a cellule fusiformi, il quale in altri punti va a costituire da solo la massa del neoplasma. Colle cellule fusiformi del tessuto fondamentale le cellule simili a cellule epiteliali hanno rapporti intimi, e si trovano forme di passaggio dall'una specie di cellula all'altra. Le cellule fusiformi rappresentano il tessuto originario non ancora differenziato del tumore, dal quale hanno origine le parti a struttura ghiandolare così complicata.

Nei margini della perdita di sostanza dell'osso si può vedere come il tumore si sviluppa dal tessuto midollare della diploe. Dove il tessuto della midolla è conservato, esso è molto ricco di grasso e contiene, oltre a numerose cellule della midolla e mastzellen, molti corpuscoli rossi del sangue e rare cellule del connettivo e cellule giganti: è inoltre assai ricco di capillari sanguigni. Il tessuto del tumore che invade gli spazii midollari della diploe senza modificazione della grossolana struttura dell'osso, risulta di un tessuto fondamentale a cellule fusiformi con otricoli ghiandolari, e al di là il solo tessuto connettivo a cellule fusiformi invade il posto della midolla, dalla quale esso si sviluppa per una particolare trasformazione del connettivo.

Compariscono prima cellule endoteliali piatte fusiformi, le quali si sviluppano dagli endotelii dei capillari preesistenti, dando luogo a naturale formazione di nuovi gettoni vasali, in parte solidi in parte con lume, già in comunicazione coi capillari vicini contenenti sangue. Non tutte le cellule fusiformi sono impiegate alla formazione di nuovi capillari; ma una parte forma il tessuto neoplastico molto ricco in capillari simile al tessuto embrionale o al tessuto di granulazione. Qua e là cominciano le cellule fusiformi ad ordinarsi a serie, assumono la forma poligonale e si trasformano in cordoni cellulari solidi o forniti di lume.

Non si è trovato in nessun punto una moltiplicazione a forma di mantello delle cellule avventiziali dei vasi nel senso di SATTLER, di KOLACZEK e di ACKERMANN. Nel tessuto neoplastico vasi sanguigni di grande volume sono molto rari.

Da questa descrizione si desume che il RUD. VOLKMANN propende ad interpretare il tumore da lui illustrato come un endotelioma che ha punto di partenza dagli endotelii dei vasi sanguigni.

16. *Endoteliomi multipli della tibia, fibula e delle ossa del piede.*

1895. Dr. A. NARATH. *Ueber ein pulsirendes Angioendotheliom des Fusses.* Arch. f. Klin. Chir. Bd. 50, 1895, S. 794.

Donna di 40 anni; da alcuni mesi dolori nel piede sinistro, esacerbantisi colla palpazione, da rendere impossibile la deambulazione: all'esame obbiettivo nessun sintoma all'infuori di piccoli focolai di pulsazione al malleolo esterno, al margine esterno del piede in prossimità dell'articolazione tibio-astragalea, al malleolo interno. Diagnosi: sarcoma pulsante dell'osso. Amputazione della gamba tra il terzo medio e il terzo inferiore (BILLROTH).

Arterie tibiali anteriore e posteriore e arteria peroniera più ampie che normalmente, e formanti una ricca rete arteriosa nei focolai della lesione ossea. Parti molli completamente libere di neoplasia; lo scheletro sostituito in varii punti da masse neoplastiche particolarmente ricche di arterie ed arteriole. La fibula è invasa dalla neoplasia in tutto il suo spessore, da un dito trasverso al disopra dell'apice del malleolo esterno per l'estensione di cm. 4-5; il malleolo interno presenta un'isola neoplastica rotonda quanto un marco; la testa e il collo dell'astragalo hanno un piccolo nodulo; il calcagno nella sua tuberosità presenta tre piccoli noduli isolati, mentre la sua metà anteriore è quasi completamente invasa dal tumore, il quale da questo osso si estende al cuboide, alle basi del 5°, 4° e 3° metatarso, allo scafoide, al 1°, 2° e 3° cuneiforme; piccole isole neoplastiche presentano la falange ungueale del 2° dito e la 1ª falange dell'alluce.

Tutti questi focolai neoplastici presentano identica struttura microscopica: tessuto connettivo disposto a rete irregolare, le cui maglie sono ripiene degli elementi cellulari propri del tumore, i quali qua e là limitano degli spazi a forma di fenditure, irregolari, rotondeggianti, simili agli spazi dei corpi cavernosi, ripieni di cellule o di masse di iniezione (il pezzo anatomico è stato studiato dopo iniezione vasale arteriosa). Gli elementi cellulari della neoplasia hanno tutti i caratteri delle cellule endoteliali.

Nel reticolo connettivale decorrono vasi sanguigni, che presentano fatti di moltiplicazione negli endotelii dell'intima.

Il NARATH, dal volume del tumore della fibula e dalla distribuzione delle altre isole neoplastiche corrispondente alla distribuzione del circolo arterioso del piede è indotto a credere, che il tumore fibulare rappresenti la prima localizzazione, e che gli altri noduli siano da questa derivati per embolismo neoplastico-arterioso.

Il passaggio della massa di iniezione negli spazi limitati dalle cellule proprie del tumore potrebbe da alcuno essere considerato come un argomento valido per ammettere la comunicazione dei lumi ghiandoliformi col letto sanguigno Si intende che vasi a parete così sottile possano facilmente rompersi sotto la pressione della massa di iniezione.

17. *Endotelioma multiplo delle ossa del piede.*

1898. Dott. F. König. *Ueber multiple Angiosarkome. Ein Beitrag zur Geschwulstlehre.* Arch. f. klin. Chir. Bd. 59, 1899, S. 600.

Guardaboschi di 61 anno: nella regione dell'unghia del 4° dito del piede sinistro forte dolorabilità, colorazione brunastra, infiammazione e formazione di croste. Due settimane dopo identici fatti al 2° e dopo 3 mesi al 5° dito. Incisione con fuoriuscita di solo sangue al 2° dito, estirpazione dell'unghia al 4° dito: guarigione.

Identici disturbi al piccolo dito con formazione di crosta secca nerastra: fu fatta diagnosi di gangrena senile.

Da qualche tempo l'infermo aveva notato ancora la comparsa di due piccoli tumoretti nella gamba sinistra, l'uno dai diametri di cm. 3 × 1 nel ventre interno del gastrocnemio, l'altro profondamente situato nello estremo superiore del cavo popliteo, del volume di una noce, a cute soprastante integra.

Estirpazione (8 novembre 1898) del tumore del gastrocnemio, e del cavo popliteo, amputazione del 5° dito nella parte media del metatarso corrispondente e del 2°, 3° e 4° dito nelle corrispondenti metà anteriori dei metatarsi: guarigione. Sette mesi dopo nessun accenno a recidiva.

Il tumore del gastrocnemio era incapsulato; le fibre muscolari aderivano intimamente alla capsula; alla superficie del taglio accanto a chiazze rosso-brune chiazze biancastre. Al 5° dito grosso nodulo rosso-bluastro, simile a quello del gastrocnemio, occupante la 3ª e parte della 2ª falange, e piccolo nodulo alla testa del metatarso: nel 4° dito piccolo nodulo di aspetto simile, quanto una testa di spillo, nella cicatrice del letto dell'unghia; nel 2° dito un nodulo occupante tutta la falange ungueale: i tumori ossei non sono limitati da una capsula.

L'esame microscopico ha rivelato identica struttura in tutti i noduli neoplastici: in alcuni punti si ha il quadro del sarcoma a cellule fusiformi, in altri il tumore risulta di ammassi di cellule epitelioidi, scavati da canali, rivestiti di identiche cellule endotelioidi, con lume vuoto o contenente corpuscoli linfoidi, mentre qua e là gli spazi rivestiti di cellule endotelioidi si dispongono a condotti tagliati trasversalmente e ripieni di sangue, che ricordano le formazioni tubulari dell'adenoma e dell'angioma.

Inoltre si nota generale infiltrazione parvicellulare e residui pigmentali da stravasi sanguigni.

Il König interpreta i tumori come sarcomi endoteliali, e avanza la ipotesi che alcuni tumori di questo gruppo abbiano a considerarsi come neoformazioni costituenti un gradino di passaggio tra le vere neoplasie e i prodotti infiammatorii cronici di natura infettiva.

18. *Endotelioma della metà superiore del femore sinistro e della volta cranica.*

1898. Poncet. *De l'endothéliome des os.* Deuxième congrès français de chirurgie, 1898. Thèse de Gaymard (Lyon). *De l'endothéliome des os.* 1898.

Ragazza di 9 anni. Sette mesi fa dolori, della durata di un mese, nell'anca sinistra e leggera claudicazione. Dopo 2 mesi caduta da una vettura: arto inferiore ruotato all'esterno.

Apparecchio a trazione per 4 ½ mesi, tolto il quale l'ammalata è nella impossibilità di servirsi del suo arto: dolori al ginocchio.

Anca tumefatta e prominente nella regione del gran trocantere, il quale ha un volume triplo. Cute e reticolo venoso sottocutaneo normali La consistenza del tumore è molle in alcuni punti, dura in altri: non fluttuazione, nè pulsazione, nè soffio. Movimenti nell'articolazione dell'anca conservati; l'abduzione non provoca dolori; gamba e piede, ruotati all'esterno, non possono essere ricondotti alla posizione normale; accorciamento dell'arto di cm. 2 ½. Il cammino è impossibile. Assenza di ingorgo ghiandolare all'inguine

Quindici giorni dopo la sua caduta l'inferma notò la comparsa di un piccolo tumoretto, indolente, a lento crescimento sul cranio fra l'occipitale e il parietale destro, che riferì a contusione per la caduta. Ora il tumoretto ha il volume di una noce, è duro alla periferia e molle al centro, senza pulsazione nè soffio. Diagnosi: osteo-sarcoma dell'estremo superiore del femore con frattura spontanea del collo, tumore secondario nel cranio.

Asportazione incompleta del tumore al cranio a scopo di ricerca istologica. La massa neoplastica è di un rosso carminio, densa, omogenea, resistente, e ricorda il tessuto muscolare.

A un debole ingrandimento il tumore rassomiglia a un delicato merletto, con vere lacune, le quali contengono sangue. Si tratta dunque di un tessuto spongioso eccessivamente vascolare. A più forte ingrandimento si rileva una trama connettivale delicata, che limita degli alveoli, molto più larghi di quelli che sono riempiti di globuli rossi. Fra la trama connettivale e la lacuna vascolare si trovano 5-10 strati soprapposti di cellule rotonde o poligonali, dimodochè si ha dapertutto un primo cerchio connettivale molto sottile, tapezzato nel suo interno da una stratificazione di cellule che fanno tutto il giro del cerchio, e all'interno di questa stratificazione si trova la lacuna vascolare. Nei punti nei quali i globuli rossi sono stati distrutti o si è depositata della fibrina, l'aspetto è assolutamente identico a quello del cilindroma; ma nei punti nei quali i globuli rossi sono conservati si vede che dalle cellule endoteliali del vaso si sono sviluppati gli strati soprapposti di cellule poligonali, e che il cerchio che contiene tutti questi elementi è la parete stessa del vaso. Si tratta dunque di un endotelioma identico a quello descritto dal Kolaczek.

19. *Endotelioma della tibia.*

1899. Ritter. *Der Fettgehalt in den Endotheliomen (Peritheliomen) des Knochens.* Deut. Zeit. f. Chir. Bd. 50. S. 349.

Endotelioma della tibia, in donna di 51 anni: disarticolazione del ginocchio.

Il tumore risulta di capillari, i quali sono circondati da un mantello di un solo strato di cellule. Queste cellule dal canto loro limitano spazi pieni di sangue. Le cellule del tumore contenevano numerose gocciole, che presentavano la reazione microchimica del grasso: era da escludersi una degenerazione grassa delle cellule, giacchè i nuclei si coloravano bene coi reattivi nucleari.

Il Ritter conchiude per una infiltrazione grassa delle cellule da parte dei capillari. Oltre alle gocciole di grasso le cellule endoteliali contenevano glicogeno. Questo caso del Ritter ha molta rassomiglianza con quello descritto dal Driessen.

20. *Endotelioma dell'estremo superiore dell'omero.*

1899. J. Beck. *Ein Endotheliom des Humerus.* Beitr. z. path. Anat. u. z. allg. Path. Bd. 25. H. III. 1899.

Uomo di 74 anni. Nella primavera del 1893 dolori alla spalla nei movimenti del braccio; che l'infermo poteva tuttavia usare: nell'inverno l'aumento dei dolori obbligò l'infermo a ricorrere al medico che praticò il massaggio.

Tumefazione al disopra della metà del braccio sinistro, dura, a superficie liscia, che raggiunge il deltoide: la cute non ha rapporti col tumore. La resistenza comincia cm. 8 al disotto dell'apice dell'acromion e si estende verso il gomito fino a circa cm. 12 dall'epicondilo. L'articolazione della spalla è tumefatta: impossibili i movimenti nella stessa. L'articolazione del gomito è fissata nella posizione ad angolo retto. Nel posto del tumore mobilità preternaturale dell'omero e crepitazione. Muscolatura dell'antibraccio sinistro atrofica. Forti dolori locali e dolorabilità alla pressione. Disarticolazione dell'omero (9 giugno 1894).

Esame anatomico. Tumore grosso quanto la testa di un bambino, di forma rotondeggiante alquanto irregolare. In alto e indietro è limitato dal collo anatomico, in avanti dal collo chirurgico dell'omero. Esso circonda completamente l'omero: la sua lunghezza è di cm. 10, la larghezza di cm. 9 e lo spessore di cm. 8. La superficie è alquanto liscia, presenta però superficiali bozze. Tutto il tumore è circondato da una capsula connettivale molto dura, e qua e là con brattee ossee. Al taglio il tumore presenta un aspetto alquanto irregolare: in parte la superficie del taglio risulta di masse neoplastiche compatte attraversate da setti connettivali, in parte di tessuto in preda a processi regressivi degenerativi e necrotici. Nel campo del tumore è scomparsa la diafisi omerale in modo che sono visibili solamente singole lamelle ossee.

L'estremo superiore della diafisi omerale, la cui continuità col capo omerale a causa del tumore è completamente interrotta, presenta un moncone irregolare libero in una cavità lunga cm. 5, larga cm. 2, ripiena di massa necrotica e rammollita in parte pigmentata. Il tessuto neoplastico si avanza evidentemente per l'estensione di cm. 3 nella cavità midollare, e in alto fino in corrispondenza dell'antica linea epifisaria lasciando libera la sostanza spongiosa della testa omerale. L'esame anatomico dà la impressione che il tumore sia di origine centrale e non periostale.

Alla superficie del taglio la massa neoplastica presenta un aspetto ghiandolare: essa è ricca di vasi sanguigni e presenta focolai emorragici.

Esame microscopico. Tumore ricco di elementi cellulari, che ricorda più il carcinoma che il sarcoma. Lo stroma è fatto di tessuto connettivo, il quale forma una rete nelle cui maglie giacciono gli elementi cellulari. Questi sono per lo più riuniti in conglomerati compatti a mo' di cordoni allungati, nei quali i tralci connettivali o mancano affatto o sono respinti alla periferia. In altri siti si riscontra una ricca vascolarizzazione del tessuto; i lumi vasali di varia grandezza insieme a corpuscoli del sangue contengono spesso masse cellulari di carattere identico a quello degli elementi della neoplasia. La ricchezza in vasi qua e là è così notevole da ricordare il tessuto cavernoso. Pigmento ematico granulare si riscontra alquanto spesso in singole parti del tumore.

Dentro il sottile reticolo nel quale si dissolvono i tralci connettivali si trovano le cellule o isolate o aggruppate: riempiendosi sempre più le maglie della rete confluiscono i singoli focolai cellulari, e scomparisce in parte o completamente la originaria struttura reticolare.

Le cellule del tumore hanno carattere epiteliale e forma alquanto varia, cilindrica, rotondeggiante, poliedrica, irregolare. Anche la loro grandezza è varia. Il corpo protoplasmatico è trasparente, talvolta chiaramente granuloso e spesso contiene dei vacuoli. Il nucleo ha forma varia; ordinariamente unico, qualche volta se ne trova più di uno in una cellula; contiene nucleoli e presenta caratteri regressivi nelle cellule a protoplasma torbido. Le cellule del tumore sono molto ricche in glicogeno.

Per ciò che riguarda i rapporti dei vasi sanguigni, il tumore ripete la struttura descritta nel suo caso dal LIMACHER. I vasi in gran parte sono rivestiti verso il lume da cellule ora cubiche ora cilindriche, le quali presentano segni evidenti di proliferazione, in modo che in alcuni vasi lo strato endoteliale è raddoppiato o irregolarmente ispessito verso il lume vasale fino al punto, che questo in alcuni punti è completamente riempito di un cilindro compatto di cellule endoteliali.

Questi cilindri di cellule endoteliali presentano caratteri identici agli accumuli di cellule del tumore, che stanno nelle vicinanze dei vasi così trasformati.

Il BECK conchiude da questi caratteri microscopici, che il tumore deve essere caratterizzato come endotelioma, che abbia avuto punto di partenza dagli endotelii dei vasi sanguigni (come nei casi di NAUWERCK e LIMACHER). Trova difficile il decidere se l'accrescimento del tumore sia da mettere in conto di una rottura dei vasi ripieni della neoformazione endoteliale e dal crescere di questa nei dintorni del vaso stesso, o invece di un germoglio dei capillari (BORRMANN).

21. *Endotelioma pulsante dell'estremo superiore dell'omero; disarticolazione della spalla, comparsa di tumori multipli pulsanti delle ossa.*

1900. BERGER. *Sur les endothéliomes des os.* Revue de Chirurgie, n. 1, 1900.

Uomo di 58 anni. Cinque mesi fa dolori negli arti inferiori, poi dolori dal gomito alla spalla sinistra con impotenza dell'arto. Poco dopo urto violento contro il lato esterno del braccio sinistro, impotenza completa, mobilità preternaturale e inizio di una tumefazione nettamente pulsante e gradatamente progressiva. Apparecchio gessato. Persistenza della mobilità preternaturale, attenuazione dei dolori.

Tumore grosso quanto un manderino nella parte inferiore della regione deltoidea, non bene circoscritto, facente corpo coll'omero nel punto della massima mobilità preternaturale, senza rapporti intimi colle masse muscolari e colla cute. Pulsazioni espansive energiche, isocrone al polso, e accompagnate da soffio dolce all'ascoltazione. Non riducibilità del tumore colla pressione, nè depressibilità. La compressione della succlavia affievolisce le pulsazioni, ma non riduce il volume del tumore. Non ingorghi ghiandolari, nè alcuna lesione di altri organi.

Diagnosi: osteosarcoma pulsante dell'omero. Dopo una incisione esploratrice sufficiente ad escludere un tumore a mieloplassi, fu praticata la disarticolazione della spalla (21-11-1898). Guarigione in 12 giorni.

Pochi giorni dopo, tumefazione alla regione sopracciliare sinistra estendentesi alla regione sopraorbitaria e frontale. Ricomparsa dei dolori agli arti inferiori; tumefazione alla parte superiore ed esterna della coscia sinistra cresciuta rapidamente; frattura spontanea del femore. Dolori a livello della rachide, emottisi, ematuria. Grande debolezza, notevole dimagramento, membra inferiori immobilizzate completamente per i dolori che suscita il minimo movimento nell'arto inferiore sinistro.

Nella regione sopraorbitaria tumore emisferico quanto un mezzo man-

derino, molle, con notevole pulsazione espansiva. Per due dita trasverse attorno alla base del tumore, senza sollevamento o usura del tavolato esterno, si riscontra la stessa pulsazione. L'infermo ha sensazione di ronzio e di soffio; diminuzione notevole dell'acutezza visiva a sinistra, con ptosi della palpebra superiore senza esoftalmo. L'arto inferiore sinistro con accorciamento apparente e ruotato allo esterno. La radice della coscia è fortemente prominente infuori per un tumore del femore che occupa la metà superiore della coscia. Pulsazioni non molto pronunziate sulla parte più sporgente del tumore.

Esame anatomico e istologico del tumore dell'omero. — Il tumore ha distrutto tutta la metà superiore della diafisi dell'omero arrestandosi un po' al disotto del collo chirurgico: la testa e le tuberosità, l'articolazione scapolo-omerale e le inserzioni muscolari sono intatte. Dalle parti molli circonvicine è limitato nettamente da una capsula, continua col periostio, sulla quale si inserisce in giù il deltoide senza esserne invaso.

Il tumore si continua senza demarcazione colla midolla dell'osso: esso è molle, friabile, spongioso, di colorazione rosso-vinosa; vi si trovano delle vere lacune scavate nel suo interno da suffusioni emorragiche e ripiene di coaguli che si infiltrano nella massa stessa del tumore.

La capsula è fatta da tessuto connettivo ricco di capillari: il tessuto neoplastico è nettamente distinto dalla capsula. Esso è di struttura uniforme, senza sepimenti connettivali, e risulta di alveoli iustaposti e ripieni di cellule. Questi alveoli sono delimitati da una bendella molto sottile di tessuto connettivo, nel centro della quale decorre un sottile capillare, costituito di una parete propria tappezzata internamente da cellule endoteliali. Nel lume delle maglie poligonali disegnate da questi sottili capillari, si trovano le cellule del tumore in modo da ricordare molto bene la struttura dei tuboli contorti del rene. Le cellule del tumore che riposano direttamente sulla parete esterna dei capillari talvolta riempiono tutto l'alveolo, talvolta non formano che un solo strato, il quale è disposto sulla parete esterna del capillare, come le cellule glandolari sulla membrana propria della glandola. Non è raro vedere più strati di cellule soprapposte con conservazione di un lume nel centro dell'alveolo.

In alcune cavità si vedono disegnarsi delle vere ramificazioni: dal capillare periferico si distacca in effetti un sottile peduncolo vascolare rivestito di cellule del tumore, il quale si infossa più o meno profondamente nella cavità.

Le cellule che riempiono gli alveoli sono grandi (15-20 μ), cilindriche, poligonali o arrotondate. Il loro protoplasma è estremamente chiaro; non fissa nè i colori acidi (eosina), nè i colori basici (thionina); contiene nel suo centro un nucleo vescicoloso, a contorno leggermente increspato, poco ricco in cromatina, con un grosso nucleolo. Le cellule non presentano alcuna figura cariocinetica. In nessun punto si vedono cellule polinucleate o cellule a nucleo gemmante proprie della midolla delle ossa. Salvo nei punti dove ci è emorragia per rottura di un capillare parietale, non si trova in tutto il tumore che la sola varietà di cellule descritte. Diagnosi istologica (D. Bezançon): *peritelioma.*

22. *Endotelioma della testa e quarto superiore della diafisi omerale destra.*

1900. D'Urso (Vedi: Caso I).

(Continua).

III.

CLINICA OSTETRICA GINECOLOGICA DI GENOVA
diretta dal Prof. LUIGI ACCONCI

Ricerche istologiche sul tessuto muscolare e connettivo dell'utero gravido

Nota del Dott. DONATO JAJA.

Gli studi finora eseguiti intorno al modo con cui, istologicamente, il tessuto muscolare dell'utero partecipa al suo aumento durante la gravidanza, hanno condotti gli osservatori a conclusioni alquanto disparate. Taluni hanno ammesso che il tessuto muscolare s'ipertrofizza, tali altri invece, che alla ipertrofia si associa una neoformazione di fibro-cellule muscolari.

Robin (1) e Schäffer (2) sostengono che vi è sola ipertrofia. Quest'ultimo però aggiunge che la iperplasia succede solo raramente.

Helme (3), il quale ha studiato molto dettagliatamente la questione su uteri di coniglie a diverse epoche di gravidanza, sostiene che l'accrescimento della muscolatura uterina, non dipende da un doppio processo, ma esclusivamente dall'accrescimento di volume delle cellule preesistenti. E descrivendo la forma speciale che queste assumono, così si esprime: « Le cellule si presentano più ingrossate, sia nel nucleo, sia nel corpo cellulare, mano mano che dal principio si va verso la fine della gravidanza: tanto che negli ultimi giorni il volume è enorme ed assumono un aspetto chiaro, come se il loro protoplasma fosse disteso da acqua. Nello stesso tempo alcune di queste cellule offrono nel nucleo l'apparenza di vacuoli, spazi chiari, con un limite definito. La rimanente parte della sostanza nucleare si dispone alla periferia in forma incurvata ».

Questa modificazione speciale delle cellule muscolari dell'utero gravido, era già stata descritta molto tempo prima dal Tlische (4); il quale in un

suo lavoro sulla fine anatomia della fibra muscolare liscia dell'utero, l'aveva paragonata a quella che le cellule prendono quando sono in preda ad una degenerazione amiloide.

Cuzzi (5) pur ammettendo che oltre all'aumento di volume si possa avere una neoformazione delle cellule esistenti, soggiunge che nell'utero umano non sono state mai viste fibre lisce con nucleo in cariocinesi, e che indagini proprie fatte a tale scopo sono riuscite negative. E conclude dicendo che si è ancora relativamente all'oscuro intorno al modo di moltiplicazione delle fibre muscolari dell'utero umano.

Altri autori invece sono riusciti a dimostrare che nell'utero gravido oltre l'ipertrofia si trova anche la iperplasia delle fibro-cellule muscolari.

Già il Kilian (6) nel 1849, in un'epoca cioè, quando non era ancora conosciuta la cariocinesi, descriveva l'aumento della muscolatura uterina durante la gravidanza come dovuta a due processi: alla ipertrofia delle cellule preesistenti, ed allo sviluppo di nuove cellule da cellule rotonde con nuclei rotondi. E l'iperplasia l'ammetteva in quanto che aveva visto fibre a diverso stadio di sviluppo. L'Helme, però, fa notare che durante la gravidanza il tessuto connettivo è così sviluppato da prendere l'aspetto di giovani cellule muscolari.

Ma fu il Kölliker (7) in seguito che, con uno studio fatto su due uteri umani gravidi, uno alla 2ª metà del 3° mese, e l'altro al 5° mese, venne alla conclusione che durante la gravidanza esiste anche la iperplasia. E potè notare che i due processi mentre camminano di pari passo nei primi 5 mesi, dopo questa epoca la iperplasia cessa e si ritrova soltanto la ipertrofia. Per questa le fibre muscolari si fanno circa undici volte più lunghe e cinque volte più larghe. Cuzzi conferma i dati che riguardano la lunghezza. In quanto alla larghezza, egli la fa circa tre volte più grande della normale.

Playfer (8), Luska (9), Schroeder (10), Quain, Rutherford, Charpentier (11), Ribemont, Dessaigne e G. Laplage (12) accettano tutti completamente le idee del Kölliker.

Giuseppina Cattani (13), studiando soltanto la questione della iperplasia delle fibre muscolari lisce dell'utero gravido, e prendendo come materiale gli uteri di due coniglie, una al principio, l'altra alla fine della gravidanza, trovò che le figure cariocinetiche sono più abbondanti nelle fibre muscolari lisce dell'utero, che si trova in principio di gravidanza, scarse invece quelle dell'utero in fine di gravidanza.

Pestalozza (14) ammette che fino verso il 7° mese di gravidanza si vanno formando continuamente nuove fibre muscolari, mentre le preesistenti si ingrandiscono. Da questa epoca in poi la iperplasia e la ipertrofia si rallentano considerevolmente per poi cessare del tutto.

Amadei (15) trattò questa stessa questione studiandola su uteri gra-

vidi di cavie e di coniglie. Le conclusioni a cui venne furono le seguenti:

1° in qualsiasi epoca della gravidanza si riscontrano fibro-cellule muscolari nell'utero con nucleo in cariocinesi. Queste sono più abbondanti al principio, scarsissime alla fine della gestazione;

2° tali figure di cariocinesi si trovano in entrambi gli strati muscolari di cui si compone l'utero delle cavie e delle coniglie;

3° le forme di mitosi riscontrate nei diversi preparati appartenevano ai vari stadii della cariocinesi.

Esiste, però, una discrepanza tra gli autori circa la genesi di queste nuove fibre.

Il Kölliker dice che queste sono sviluppate da piccole cellule formative.

Il Forster e l'Aeby (16) ammettono la possibilità che le fibre lisce neoformate derivino da cellule di formazione del connettivo.

Ma dopo che il Virchow ha emesso il suo classico aforisma « omnis cellula e cellula » per il quale si ammette che le cellule di un tessuto non possono derivare che da cellule preesistenti dello stesso tessuto, ogni discussione cade, e bisogna ritenere che l'origine di queste nuove fibre è dovuta esclusivamente ad una scissione indiretta dei nuclei delle fibro-cellule preesistenti.

Del resto, il lavoro sperimentale del Jakimovitsch (17) sullo stomaco dei mammiferi e degli anfibii, quello dello Stilling e Pfitzner (18) sullo stomaco del *triton taeniatus*, quello del Busacchi (19) sulla scissione indiretta delle fibre muscolari lisce in seguito ad irritazione, e quello del Ritschl (20) sulla guarigione delle ferite dello stomaco, dell'intestino e dell'utero con diverse considerazioni sullo sviluppo delle fibre muscolari lisce, dimostrano chiaramente che la neoformazione delle fibro-cellule è dovuta esclusivamente al processo cariocinetico delle fibro-cellule preesistenti.

Un'altra modificazione alla quale va incontro l'elemento muscolare uterino, durante la gravidanza, è rappresentata da un aspetto leggermente striato che esso assume in questa epoca. Fu il Ranvier (21), che lo descrisse per il primo. Alcuni autori però hanno contestato questo reperto del Ranvier, altri invece lo hanno confermato (Helme, Charpentier, Ribemont, Dessaigne, G. Laplage, Cuzzi).

Il Foster (22) nel suo trattato di fisiologia dice, che già normalmente l'intiera cellula si presenta pieghettata trasversalmente, ciò che le dà una apparenza striata; ma questa striatura è affatto diversa da quella prodotta dall'alternarsi di dischi oscuri e chiari.

Anche il Landois (23) fa notare che i punti ispessiti, trasversi, che talvolta si notano, non sono l'effetto di una striatura trasversale, ma di una contrazione parziale (Meisner).

Di più è stato notato anche che, la fibro-cellula muscolare, da fusiforme e con nucleo a bastoncino, quale si trova nell'utero non gravido, assume nella gestazione una forma romboidale, come il Pestalozza (24) e il Tusini (25) poterono riscontrare in casi patologici, ovvero una forma dicotomica ad una sua estremità, come fu osservata dal Moriggia nel 1869 e in seguito da Tlicher (26).

Per quanto concerne le modificazioni istologiche del *tessuto connettivo*, tutti gli autori sono concordi nell'ammettere che esso, nell'utero gravido, è in preda ad una ipertrofia.

Meola ha stabilito che alla fine della gravidanza vi è un marcato sviluppo cellulare nel connettivo, rimanendo le cellule, durante la gravidanza, in forma embrionale.

Helme dice, che quando il prodotto del concepimento va sviluppandosi, il tessuto connettivo ed i vasi uterini partecipano alla generale attività, cosicchè all'ingrandimento delle cellule muscolari tien dietro un contemporaneo aumento del tessuto connettivo. Ma durante la prima metà della gravidanza l'accrescimento è moderato, ed il processo del completo sviluppo porta alla formazione del tessuto fibroso. Nella seconda metà della gravidanza, il carattere cellulare del tessuto connettivo si fa sempre più marcato man mano che ci avviciniamo verso la fine.

Charpentier, Ribemont, Cuzzi, Schroeder, Amadei sono tutti della stessa opinione.

Un reperto importante è la constatazione nel tessuto connettivo dell'utero gravido, di grosse cellule a forma e volume variabili, con sostanza finamente granulare e con uno, tre, quattro nuclei chiari, grandi, contenenti due o tre evidenti nucleoli.

Helme ha trovato queste cellule giganti in uteri di coniglie a ventiseesimo giorno di gravidanza.

Secondo questo autore esse sono riunite in gruppi nei fasci connettivali di separazione dei fasci muscolari. Alcune cellule sono però isolate, ed altre si vedono emigrate fra i più sottili fasci muscolari.

In quanto alla loro origine egli ritiene che derivino dalle cellule più piccole con grosso nucleo chiaro, le quali, alla loro volta, hanno avuto origine da leucociti emigrati.

In quanto poi al loro significato, dice che esplicano la loro funzione durante l'involuzione puerperale.

Clivio (27), studiando uteri gravidi di coniglie, trovò anch'egli in dodicesimo giorno di gestazione questi elementi cellulari giganteschi, i quali, secondo le sue osservazioni, non si trovano soltanto nel connettivo sottoepiteliale della mucosa uterina, ma si spingono perfino fra gli strati della parete muscolare, nella zona interna costituita da fibre muscolari lisce.

In quanto al loro significato crede che siano elementi vasoformativi.

Minot (28) descrive nel coniglio le « Monstercels » numerose al 14° giorno e spinte in avanti fino tra le fibre muscolari, come cellule originate dall'epitelio della mucosa.

Anche il Leopold (29), dopo di questi autori, ha descritto cellule giganti in uteri con feti di 18 centimetri di lunghezza, poste tra i fasci più interni della muscolatura uterina nella vicinanza dei vasi.

Importanti sono gli studi che, a tale riguardo, hanno fatto Marchand e Pels Leusden.

Il primo di questi autori (30), studiando uteri gravidi di donne, ha trovato in grande quantità ed in tutti i mesi della gravidanza, nella serotina e nella parete uterina, cellule giganti, le quali, secondo le sue vedute, derivano dal doppio strato dei villi coriali. Di queste, quelle che si trovano nella profondità della serotina sono destinate ad avere una certa importanza per la rigenerazione della mucosa uterina dopo il parto.

Pels Leusden (31) ha trovato anch'egli queste cellule nel punto d'inserzione placentare, e le ritiene come cellule epiteliali migranti, derivate dal rivestimento del villo. Quanto al loro destino, l'A. crede che esse prendono parte integrale alla rigenerazione della mucosa uterina dopo il parto.

D'Erchia (32) ha ricercato l'origine e il significato di queste cellule polinucleate, ed è venuto alle seguenti conclusioni:

1° le cellule polinucleate dell'utero gravido si trovano più abbondantemente nella decidua serotina e negli strati più superficiali della muscolatura uterina, corrispondenti al punto d'inserzione placentare;

2° l'origine di questi elementi è da ricercarsi negli elementi connettivali, nell'epitelio dei resti dei dutti glandolari, e nell'endotelio vasale.

3° il significato di queste cellule si trova nelle modificazioni deciduali dei tessuti uterini durante la gravidanza riscontrantesi, oltre che nella mucosa uterina, anche nelle cellule connettive interposte ai fasci muscolari, e in tutti gli elementi della parete uterina, non escluso financo il tessuto muscolare.

Il Paladino (33) recentemente si è occupato anche dell'origine delle cellule gigantesche della placenta umana, ed ha concluso coll'ammettere, che le cellule gigantesche plurinucleari della placenta umana cominciano a comparire sin dal principio del lavorio deciduale, e si trovano tanto nelle varie parti della decidua serotina, quanto nella *capsularis* e nella vera. Oltre che dagli elementi deciduali, altre cellule gigantesche plurinucleari provengono dall'endotelio vasale e dalle fibro-cellule muscolari, e quelle provenienti dagli elementi muscolari, nel mentre variano per numero in limiti molto estesi, sono tardive, e nei punti ove generalmente si trovano possono qualche volta addirittura mancare.

***

Esposte così, in succinto, le diverse opinioni che gli autori hanno sulle modificazioni che il tessuto muscolare e connettivo subiscono durante la gravidanza, esporrò le mie osservazioni praticate sopra uteri gravidi di diversi animali.

1. Utero di vacca con feto di cinque centimetri di lunghezza.
2. Uteri di cavia con feti lunghi da due millimetri ai dodici centimetri.
3. Utero di topo gravido da pochi giorni.
4. Utero di gatta con feti lunghi settantatre millimetri.
5. Uteri di donna al quarto mese e mezzo, quinto, settimo, ottavo e nono mese di gravidanza.

I pezzi furono fissati in alcool e liquido di Flemming. Quelli fissati in alcool furono colorati con emallume ed eosina: gli altri con safranina.

Nello studio di questo materiale ho cercato di vedere in ispecial modo se esiste la cariocinesi del tessuto muscolare e connettivo, e poi se durante la gravidanza le fibro-cellule muscolari diventino striate. Per l'origine delle cellule giganti dell'utero gravido non ho potuto aggiungere niente di nuovo a quello che hanno trovato gli autori sopra ricordati e che si sono occupati dell'argomento.

Vacca. — In questa ho osservata una ipertrofia notevole delle fibro-cellule muscolari e una ipertrofia del tessuto connettivo. Non mi è riuscito di poter trovare figure cariocinetiche in nessuno di questi due tessuti. Tra i fasci connettivali e muscolari ho potuto vedere delle grosse cellule mononucleate simili a quelle descritte dall'Helme sotto il nome di plasmodii, fortemente colorite con la safranina, le quali per i loro caratteri morfologici sono da ritenersi elementi migranti.

Non ho potuto constatare striatura delle fibro-cellule muscolari, nè in preparati fissati in alcool, nè in quelli fissati in Flemming.

Cavia. — Di questo rosicante ho esaminato uteri contenenti embrioni di due millimetri. In questo stadio di sviluppo ho osservato che i diversi strati della parete uterina, specialmente nel punto ove cominciava a svilupparsi la placenta, erano in preda non solo ad ipertrofia notevole, ma anche ad iperplasia. Infatti in questi strati si trovano cellule con figure cariocinetiche a diversi stadii: di gomitolo, di monaster, e di diaster.

Inoltre il connettivo partecipa pur esso a questi due processi molto più

attivamente. Le figure cariocinetiche qui sono più abbondanti che non nel tessuto muscolare. Mitosi ho trovato anche nelle pareti dei vasi. Un reperto simile è stato trovato anche dal Berladski, il quale ha dimostrato che fasci muscolari longitudinali della tunica avventizia delle arterie uterine, si ipertrofizzano e si moltiplicano durante la gravidanza al punto da costituire uno strato contrattile il cui spessore è almeno uguale a quello dello strato medio.

Portando ancora la mia attenzione su uteri contenenti feti lunghi tre millimetri, ho potuto riscontrare sempre gli stessi fatti testè descritti.

Ma se invece si osservano preparati di uteri con feti lunghi trenta millimetri, si nota, che le figure cariocinetiche cominciano a trovarsi meno abbondantemente, tanto nello strato muscolare, quanto nel connettivo. È molto spiccata, invece la ipertrofia delle fibro-cellule muscolari, delle quali, alcune presentano nuclei addirittura giganteschi.

Qui, all'istesso modo che nell'utero di vacca, non ho potuto mai constatare la presenza di striatura nella fibro-cellula muscolare.

E vieppiù che la gravidanza progredisce e che l'embrione si avvicina al suo completo sviluppo, le figure cariocinetiche si fanno sempre più rare fino a scomparire del tutto. Tantochè esaminando un utero con feti lunghi otto centimetri, non si osserva più mitosi delle fibro-cellule muscolari.

Lo stesso reperto si ha a termine di gravidanza con feti lunghi dodici centimetri. Neppure a queste altre epoche di sviluppo ho potuto notare alcuna striatura.

Coniglio. — Malgrado che l'Helme neghi recisamente la presenza di cariocinesi delle fibrocellule muscolari e del tessuto connettivo uterino, quale si sia l'epoca della gravidanza, tuttavia io posso affermare che in preparati di utero a gravidanza iniziale, ho notato precisamente la mitosi degli elementi cellulari di entrambi i tessuti. Non potei però osservare nessuna striatura delle fibro-cellule muscolari.

Topo. — Anche in questo rosicante, come nella cavia, ho riscontrato, nell'essenziale, gli stessi fatti riguardanti la cariocinesi. Neppure qui ho potuto riscontrare striatura dell'elemento muscolare.

Gatta. — Studiando un utero di questo animale contenente feti di settantatre millimetri ho potuto notare soltanto l'ipertrofia del tessuto muscolare e connettivo. Assenza completa di cariocinesi e di striatura.

Donna. — Benchè il materiale, che ho avuto a mia disposizione, sia stato piuttosto abbondante, tuttavia, mi è stato pochissimo utile, perchè, malauguratamente, non ben fissato. Per questa speciale circostanza le mie conclusioni, a riguardo della cariocinesi della miocellula e del connettivo uterino, sono del tutto negative. Tale reperto negativo certamente non può infirmare il concetto del Kölliker, che trova piena conferma nei risultati delle mie ricerche sull'utero gravido del topo e della cavia.

In base alle mie indagini credo di poter concludere:

1. Durante la gravidanza, oltre all'ipertrofia, si ha anche la iperplasia delle fibro-cellule muscolari e del connettivo della parete uterina. Questa ipertrofia ed iperplasia si osserva anche a carico degli elementi muscolari delle pareti vasali.

2. La ipertrofia e la iperplasia della parete uterina sono più spiccate nei primi tempi della gravidanza, che verso la fine; anzi verso il termine cessa del tutto la iperplasia.

3. Non si riscontra in nessuno utero gravido da me esaminato la striatura delle fibro-cellule muscolari, descritta da qualche autore.

BIBLIOGRAFIA.

1. Robin. *Note sur l'hypertrophie des éléments anatomiques.* Soc. de biologie, 1883.

2. Schäffer. Quains Anatomy.

3. Helme A. *Histological observations on the Muscular Fibre and Connettive Tissue of the uterus during Pregnancy and the Puerperium.* Transactions of the Royal Society of Edimburg, Vol. XXXV, p. 2, 1890.

4. Tlische G. *Sulla fine anatomia della fibra muscolare liscia dell'utero.* Microsc. Anat. 1854.

5. Cuzzi. Trattato di ostetricia e ginecologia, vol. I, Vallardi, Milano.

6. Kilian. Geb. Atl. Dusseldorf, 1835-44.

7. Kölliker. Traité d'istologie. Traduz. francese, Parigi.

8. Playfer. London Obst., Tr. XIII, pag. 42.

9. Luska. *Die Anatomie des menschl. Beckens.* Tubingen, 1864, pag. 364.

10. SCHROEDER. Trattato di ostetricia. Vallardi, Milano.

11. CHARPENTIER A. Traité pratique des accouchements. Paris, Librairie J. B. Baillière et fils, vol. I, 1883.

12. RIBEMONT, DESSAIGNE e G. LAPLAGE. Précis d'obstétrique. Paris, G. Masson, éditeur, 1896.

13. CATTANI GIUSEPPINA. *Sulla cariocinesi delle fibre muscolari liscie dell'utero gravido.* Gazzetta degli Ospedali, n. 59, anno 1895.

14. PESTALOZZA G. *Studi anatomici e clinici sull'utero gravido e in travaglio.* Tipografia Bernardoni, Milano, 1890.

15. AMADEI E. *L'iperplasia delle fibre muscolari liscie dell'utero gravido.* Suppl. di Ostetr. e Ginec. della Gazzetta medica di Torino, anno XLV, gennaio 1894.

16. ID. Loc. cit.

17. JAKIMOVITSCH. *Ueber die Regeneration der glatten Muskelfasern.* Vorlaufige Mittheilung. Centralbl. für die Med. Wissensch., n. 50.

18. STILLING H. und W. PFITZNER. *Ueber die Regeneration der glatten Muskeln.* Arch. f. microscop. Anat., Bd. XXVIII, H. 4, S. 396-411, mit 1 Taf.

19 BUSACCHI TH. *Sulla scissione delle fibre muscolari liscie in seguito ad irritazione.* Gior. della R. Accad. di Medicina di Torino, anno 1886, S. III, n. 34.

— ID. *Ueber Neubildung von glatten Muskelgewebe (Hypertrophie, und Hyperplasie, Regeneration, Neoplasie).* Ziegler's Beitr. zur Patholog. Anat., Bd. IV, S. 100.

20. RITSCHL. *Ueber die Heilung von Wunden des Magens, Darmcanals und Uterus mit besonderer Berücksichtigung des Verhaltens der glatten Muskeln.* Virch. Arch., Bd. CIX, S. 107.

21. TARNIER e CHANTREUIL. Traité de l'art des accouchements.

22. FOSTER M. A. Trattato di fisiologia, tradotto da Bottazzi. Vallardi, Milano.

23. LANDOIS. Trattato di fisiologia dell'uomo, tradotto da Bocci. Vallardi, Milano.

24. PESTALOZZA E. *Contributo allo studio dei sarcomi dell'utero.* Morgagni, settembre 1891.

25. TUSINI. *Sulla struttura di alcuni fibromiomi fluttuanti e sulla neoformazione delle fibrocellule muscolari nei fibromiomi.* Annali di Ostetricia e Ginecologia, anno 1891.

26. TLICHER. Archiv. f. Gyn., 1887.

27. CLIVIO. *Contributo alla conoscenza dei primi stadii di sviluppo della placenta in alcuni mammiferi.* Tipografia Bernardoni, Milano, 1890.

28. MINOT. *Die Placenta des Kaninchens.* Havard Medical School, Boston, 8 gennaio 1890.

29. LEOPOLD G. *Uterus und Kind von der ersten Woche der Schwangerschaft bis zum Beginn der Geburt und der Aufbau der Placenta.* Leipzig, 1897.

30. MARCHAND F. *Ueber den Bau der Blasen ole.* Zeitschrift für Geburtshülfe und Gynäkologie, B. XXXII, 1895.

31. Pels Leusden Fr. *Ueber die serotinalen Riesenzellen und ihre Beziehungen zur Regeneration der epithelialen Elemente des Uterus an der Placentarstelle.* Zeitschrift für Geburtshülfe und Gynäkologie, B. XXXVI, 1895.

32. D'Erchia F. *Contributo allo studio dell'utero gravido e puerperale.* Atti della Società di Ostetricia e Ginecologia, V. 5°, 1898.

33. Paladino. *Della genesi e del tempo nel quale compaiono le cellule gigantesche nella placenta umana.* Rendic. della R. Accad. delle scienze fisiche e matematiche di Napoli, fasc. 6° e 7°, giugno-luglio 1899.

Diritti di proprietà riservati. — *L'Amministrazione avverte che procederà contro quei giornali che riporteranno lavori pubblicati nel* **POLICLINICO** *o che pubblicheranno sunti di essi senza citarne la fonte.*

Tip. Nazionale di G. Bertero. L. Trimani, *segr. resp.*

(48)

Anno VII. Roma, 15 novembre 1900 Vol. VII-C. (fasc. 11).

IL POLICLINICO

SEZIONE CHIRURGICA

ORGANO DELLA SOCIETÀ ITALIANA DI CHIRURGIA

DIRETTO DAL

Prof. FRANCESCO DURANTE

Direttore del Regio Istituto Chirurgico di Roma

SOMMARIO.

I. **Prof. A. D'Antona** – *Indicazioni delle nefrectomie e specialmente per tumori maligni.* — II. **Prof. G. D'Urso** – *Le operazioni conservative nei neoplasmi maligni delle ossa. Con contributo personale e uno studio sull'endotelioma dell'osso.*

I.

Istituto di Patologia e Clinica propedeutica chirurgica della R. Università di Napoli
diretto dal Prof. A. D'ANTONA

Indicazioni delle nefrectomie e specialmente per tumori maligni

per il Prof. A. D'ANTONA.

Comunicazione fatta al Congresso di Parigi del 1900.

(Continuazione e fine, vedi fasc. 10).

Caso III. *Ipernefroma papillare intracanaliculare e cistico primitivo surrenale.* — Gaspare Grasso, di anni 49 da Messina, impiegato con figli. Entrò all'ospedale della Pace il 31 luglio 1898.

Il padre morì di polmonite, la madre è viva e sana, ha due figli viventi e sani, uno morto di meningite all'età di un anno. Ha sofferto più volte di blenorragia e di ulcere veneree. Non ha mai avuto malattie di importanza. Due mesi fa s'accorse di un tumore nella regione peri-ombelicale di sinistra, grosso quanto un' arancia, il quale d'allora è andato crescendo di volume, senza però dargli molestia. Otto o dieci anni fa ebbe emorragie intestinali.

Stato attuale. — Individuo di buona costituzione fisica, ma obeso, e specialmente nel ventre; colorito leggermente giallastro, organi sani.

A sinistra della regione ombelicale, di sotto l'ipocondrio si palpa un tumore del volume di una testa di feto a termine, duro, liscio, mobile, spostabile in tutti i sensi, e cioè, si lascia deprimere verso la colonna vertebrale ed il lombo sinistro, dove pare del resto avere un prolunga-

mento, e spostare a dritta dell'ombelico, ma più agevolmente verso l'ipocondrio sinistro. Segue le escursioni diaframmatiche. Alla palpazione è indolente. Coll'esame bimanuale non si riesce a condurre il tumore nel lombo, nè a percepire il ballottamento.

La percussione è ottusa di sotto l'arco costale sinistro per circa tre dita trasverse, e nel resto dell'ambito del tumore, e perciò anche nella regione lombare la percussione è nettamente timpanitica,

Mai disturbi urinari.

Analisi dell'urina del tutto negativa.

Diagnosi. — Tumore epiploico o mesenteriale.

Operazione. 31 luglio 1898. — Laparatomia mediana nella regione sopraombelicale: pannicolo adiposo sottocutaneo assai spesso. Il tumore è ricoperto in gran parte dalle anse intestinali e dall'epiploon, il quale viene spostato a dritta ed in alto insieme al colon trasverso, ed il discendente, ed allora il tumore appare ricoperto dal mesocolon, che lacerato, lascia a nudo la capsula del tumore, e così scollando si arriva alla loggia renale, ove si continua in una massa indistinta.

Si enuclea il tumore principale ed un altro più piccolo inferiormente. Nelle manovre si ha emorragia e dal fondo viene sangue misto a liquido che si crede ascitico. Indi si scoprono nel fondo delle cavità a pareti lisce che collabiscono e sembrano pareti capsulari dei tumori estirpati.

L'emostasia del campo operativo non fu agevole, e non essendo possibile in alcuni punti profondissimi, copiosamente sanguinanti, gittare delle ligature, furono assicurati con lunghe pinze lasciate in sito. Tutto intorno alle pinze zaffi lunghi di garza. Con alcuni punti di sutura si restringe la ferita delle pareti addominali.

Decorso. — Alle ore 13 si caccia col catetere urina limpida (700 cmc.). Temp. 37. P. 95.

Ore 16.30. Intenso stimolo di urinare - Cateterismo cmc. 50 di urina. Temp. 37. P. 112 R. 42.

Ore 19. Si rimuove la sola medicatura esterna, perchè sporca.

Ore 23. Temp. 37. P. 112. R. 45 - Emette spontaneamente nel letto urina mista a sangue, di cui non si può determinare la quantità.

1° agosto, ore 6. P. 150. R. 50. T. 36.9 - Si caccia col catetere urina molto sanguinolenta (70 cmc.).

Ore 6. 30. Ipodermoclisi di cmc. 450 di soluzione fisiologica.

L'ammalato ha vomitato quasi sempre durante la notte ed è stato molto irrequieto.

Ore 8. 45. Emette spontaneamente 40 cmc. di urina sanguinolenta. È cessato il vomito. T. 37. 2. P. 148 R. 50.

Ore 11. 30. Ipodermoclisi di 500 cmc. Si somministra latte con neve e cognac.

Ore 12. Si toglie la medicatura; si rimuovono le pinze e i pannolini imbevuti di sangue, e di liquido di odore caratteristico di urina, e si zaffa leggermente la ferita con pannolini sterili.

Ore 14. Polsi impercettibili, smania, comincia a raffreddarsi e nonostante tutti gli eccitanti (etere, caffeina) muore alle ore 16. 10.

Non fu permessa l'autopsia; ma potè essere estratto il resto del rene rimasto in sito, e ridotto a sacche.

Esame del tumore. — I due tumori asportati sono perfettamente isolati, e capsulati; l'uno rotondeggiante della grossezza di un grosso arancio del diametro di circa 10 cm., l'altro più piccolo, ovoidale come un uovo di pollo del diametro maggiore di circa 5 cm. Il più grosso presenta sulla superficie delle leggere bozze determinate da sepimenti più spessi, aderenti, e retratti dalla capsula, come si vede poi meglio sulla superficie del taglio. La capsula avvolge il tumore per tutta la superficie, tranne per un tratto irregolarmente circolare della estensione della vola della mano di un bambino, e che corrispondeva alla parte inferiore del tumore costituente la base d'impianto di essa, che fu lacerata durante l'atto operativo. La superficie esterna è liscia, levigata, di un colorito gialletto roseo, e su di essa si delinea spiccatamente una larga rete venosa. Il tumore di una consistenza uguale è molle quasi fluttuante. Su di un taglio mediano si vede che la capsula consta di due strati, uno esterno di connettivo adiposo lasco che si scolla facilmente, l'altro interno di connettivo fibroso che fa corpo col tumore per mezzo di sottili tratti e filamenti connettivi che manda verso il centro del tumore, e che vengono a costituire parte integrale di esso. La superficie di sezione è costituita da una sostanza di aspetto spongioso quasi cribrato, formante cioè un fine reticolo distribuito a chiazze concentricamente intorno a diversi punti, di guisa che, la massa del tumore resta divisa in varie sezioni. In alcuni punti, la struttura reticolare è così finamente acinosa da ricordare la sezione d'un testicolo giovane. La sostanza che costituisce il tumore è molle come la sostanza cerebrale, a punti gialletto-roseo, a volta giallo arancio riccamente vascolarizzata. Frammiste fra loro si vedono delle chiazze spiccatamente giallo zolfo (degenerazione grassa) alcune, rosso intenso altre (evidenti piccole emorragie recenti).

Più spesso questi due colori (il giallo della degenerazione ed il rosso della emorragia) sono frammisti. In alcuni punti tra le maglie di questo tessuto spongioso è contenuta una sostanza bruno verdastra, molle, spappolabile come crema di caffè. Nel centro della sezione si nota una grossa chiazza dell'estensione di una moneta di dieci centesimi di una consistenza più dura, di colorito rosso fosco (emorragia) intorno a cui la sostanza reticolare è più fitta e più spessa e in qualche punto di aspetto ialino. L'altro tumore più piccolo è rivestito da una capsula più spessa a cui sono aderenti delle lacinie connettivali dei lobuli di grasso ed un piccolo nodulo grosso quanto un piccolo fagiolo, duro, che ha l'aspetto di un ganglio linfatico, ma che poi all'esame microscopico si dimostra della stessa struttura del tessuto del tumore. La superficie esterna liscia non è pertanto così spiccatamente vascolarizzata come nel tumore grosso.

Il taglio del tumore piccolo presenta lo stesso aspetto dell'altro soltanto la sostanza essendo di aspetto poroso e più compatta ricorda la sostanza grigia cerebrale, ed ha un un colorito tendente al bruno verdastro.

Nel centro si trova ugualmente una chiazza emorragica, e verso la periferia, immediatamente sotto la capsula, la sostanza ha aspetto bianco quasi simile alla sostanza bianca nervosa ma molto più molle.

L'autopsia come ho detto non fu permessa; ma si riuscì a traverso la ferita dell'operazione, ad asportare il resto del rene, trasformato in una grande sacca idronefrotica con molte grandi e piccole loculazioni in gran parte aperta. La parete anteriore di questa sacca è la pelvi dilatata ed

ampiamente aperta per lacerazione subìta durante l'atto operativo nello asportare il grosso tumore impiantato appunto nella parete di essa pelvi. Ricostruendo idealmente la sacca idronefrotica nelle sue dimensioni, si argomenta che essa abbia dovuto contenere circa un litro di liquido. L'uretere è dilatato a forma d'imbuto, il suo impianto alla pelvi è così ampio da accogliere bene tre dita della mano: a circa 6 cm. dalla pelvi, punto in cui fu reciso nell'asportare il rene, l'uretere si conserva ancora dilatato e presenta il diametro di una grossa arteria femorale.

La superficie posteriore è bozzata; presenta una prominenza superiore rotondeggiante, quanto una grossa noce, molle, fluttuante, ed una altra inferiore più grossa, di consistenza più dura, che corrisponde alle varie loculazioni della sacca idronefrotica.

Le diverse bozze sono divise da larghi solchi e le più piccole hanno una base d'impianto più stretta della maggiore loro circonferenza. Sulla superficie esterna della grossa bozza inferiore si sollevano dei noduletti biancastri, bernoccoluti, di varia grandezza da una grossa mandorla ad un acino di miglio. E questi ultimi sono allogati proprio nella spessezza della sostanza corticale del rene al disotto della capsula.

Al taglio questi piccoli noduli presentano una capsula sottile che limita una sostanza bianco-grigiastra reticolare che ricorda quella dei tumori descritti. Sul taglio della grossa bozza inferiore si nota la capsula renale ispessita con uno strato di sostanza renale dello spessore di mezzo centimetro che limita le varie loculazioni della cavità idronefrotica. Le alte bozze sono costituite da una capsula simile a quella dei tumori estirpati con un contenuto bianco-grigiastro perfettamente simile a quello dei tumori ora citati. Ma la bozza situata nel limite anteriore ha un contenuto molle quasi poltaceo. Questi due ultimi tumori non sono comunicanti con la cavità idronefrotica. Sicchè tutti questi noduli del tumore, tanto i grossi quanto i piccoli, sono allogati sotto la capsula fibrosa del rene. Questa, insieme ad un sottile strato di sostanza renale corticale, circonda tutta la sacca idronefrotica nella sua parte esterna e nelle parti che si affondano nel parenchima. Facendo dei tagli su questo sottile strato di sostanza renale, si rilevano piccoli noduli grigio-biancastri simili a quelli estracapsulari sopra descritti. Anche nello spessore di due lacinie adipose attaccate al tumore, si rinvengono due piccoli noduli duri che al taglio si mostrano costituiti da tanti lobuletti d'un colorito bruno.

La diagnosi sbagliata non fu chiara neppure nell'atto operativo. Sfuggì il resto del rene trasformato in sacche cistiche che furono giudicate per capsule dei tumori estirpati.

Esame microscopico. — Nelle sezioni la sostanza renale vicina ai noduli è bene riconoscibile anche ad occhio nudo, ed all'infuori di un certo ispessimento del connettivo interstiziale, nulla di anormale.

Ad un esame minuto i tubi uriniferi ed il loro epitelio si mostrano bene conservati, solamente i glomeruli malpighiani sono più piccoli, quasi atrofici, per compressione.

Nelle sezioni dei noduli confinanti colla sostanza renale si possono seguire tutte le modificazioni dei tubi, e cioè proliferazione epiteliale, ingrandimento regolare del lume, od irregolare nel senso che la parete tubulare infossandosi qua e là si foggia a fissura, e di pari passo si assottiglia il connettivo intermedio.

Spingendo oltre l'esame verso il tumore i tubi si fanno più numerosi, più vicini, aumenta la massa epiteliale, pur serbandosi sempre un

piccolo lume nel centro, e si arriva in certi punti dove il tutto è un aggregato di cilindri e di accumuli epiteliali, sostenuti da delicatissimo connettivo.

Qui a prima vista si potrebbe credere trattarsi di carcinoma. Però la grande massa è costituita da tubi ancora conservati e perfettamente riconoscibili anche pel lume centrale conservato. Anzi in certe sezioni la cavità tubulare è trasformata in un largo spazio o fissura, più o meno irregolare, e qui dentro cominciano a notarsi le forme vegetanti.

In certi tubi la formazione papillare comincia da un piccolo nodulo, o bottone epiteliale, il quale poi si innalza sopra uno stroma connettivale da costituire una vera papilla. La quale ordinariamente si divide, e si suddivide, in quel che si allunga; così che si perviene a vedere la forma più spiccata di papilloma intracanalicolare come si riscontra nella mammella.

L'epitelio da cubico si fa poliedrico, e quasi pavimentoso, talvolta fusato; e nella sommità delle papille si dispone a palizzata a diversi ordini o piani, come i *cladodi* di fichi d'India. Qua e là l'epitelio subisce una modificazione jalina nel protoplasma, e poi si disfà lasciando un detrito nel lume. In certi punti il limite connettivale confinante gli strati più profondi dell'epitelio si lasciano quasi sfibrare, ed infiltrare da elementi epiteliali, come nella fase iniziale del carcinoma.

Il connettivo, che forma l'impalcatura di quelle papille presenta delle fasi assai singolari.

A volta le cellule connettivali assumono la forma epiteliale grande, con grosso nucleo e specie con abbondante protoplasma; e sono addossate l'una all'altra, come in un endotelioma. Esaminando isolatamente qualche impalcatura di quelle papille si potrebbe credere ad un vero endotelioma linfatico.

In altre sezioni poi si nota una fase jalina del protoplasma ed omogeneizzazione del nucleo, sicchè il tutto riesce trasformato in un prodotto amorfo.

Tagliando trasversalmente qualcuna di quelle papille pervenute a quella fase dello stroma si ha l'immagine di un tubo con un contorno preciso di epitelio, e di un lume pieno di un liquido trasparente, se non che l'epitelio mostra la sua serie di nuclei alla base volta verso il connettivo dello stroma, e la sua superficie superiore è libera, perchè corrisponde verso il lume.

Questo è un esemplare nel quale si riscontrano le note sommarie di un tumore da tessuto surrenale, cioè:

1. La moltiplicità.

Ed è singolare che vi siano noduli parenchimali, e sono pochi più

piccoli e più giovani, altri sotto-capsulari più grandi, ed altri extra-capsulari più grandi ancora, numerosi e piu evoluti.

2. Il perfetto incapsulamento, e non pure di quelli intra ma altresì degli extra-capsulari.

3. La consistenza molle, sino al punto che la massa di uno è ridotta ad una poltiglia.

4. L'aspetto uniforme, spongioso, cribrato, granuloso e giallo-arancio e zolfo, come le ovaia degli echini.

5. Molto vascolare, con degenerazione grassa jalina degli elementi e delle pareti vasali, manca solamente il glicogeno e l'amiloide.

All'esame istologico potrebbe sorgere la quistione di un adenoma da tubi uriniferi. Però la speciale struttura dello stroma e disposizione degli elementi, e specie la somiglianza con quell'adenoma primitivo della capsula (Tav. V. fig. 1ª e 2ª) confortano nell'idea della genesi addirittura primitiva surrenale che poi ha invaso il rene.

Difatti in questo caso mai disturbi urinarii, non albumina, mai sangue.

Caso IV. *Ipernefroma tipico maligno intrarenale.* — Sig. ingegnere Achille Baritault, di anni 59, di buona costituzione organica, ammogliato con figli; il padre è morto per diabete, la madre per apoplessia; non ha avuto germani. Da lungo tempo presenta varici all'arto inferiore sinistro.

Nel 1866 soffrì febbre tifoide per la durata di parecchie settimane.

Nel 1875 un accesso di nevralgia con tutti i fenomeni propri della litiasi renale, meno l'osservazione di fatto del calcolo.

Questo accesso non si è mai più ripetuto.

Accessi di gotta agli alluci a decorso acutissimo senza apparenti successioni e prodotti morbosi. Questi accessi si sono ripetuti tre volte in questi tre ultimi anni.

Nel 1896, cioè due anni or sono patì di pneumonite fibrinosa destra a decorso regolare senza alcun postumo.

Quasi all'istessa epoca, si accorse di un varicocele a sinistra.

L'esame dell'urina in passato non fece mai rilevare alcunchè di anormale degno di nota.

1898. Nel febbraio ultimo scorso durante un viaggio in ferrovia ebbe leggiera ematuria; si accentuò la notte e cessò il giorno seguente per ricomparire dopo due giorni quando ritornò in Palermo, dove fu osservato, e si costatò ematuria abbondante che si sospettò di origine renale, e durò un giorno.

D'allora le urine furono sempre normali.

Traccie di sangue si ebbero il 24 giugno ultimo.

Un poco di stanchezza nel moto ed alterazione del colorito della cute. Un certo grado di denutrizione tenuto conto delle precedenti lodevoli condizioni di salute e di costituzione.

Nell'occorrenza dell'ultima ematuria fu osservato e costatato che nella regione del fianco sinistro esisteva un tumore.

Nell'agosto la regione lombare sinistra appare più piena dell'omonima, ed il punto di maggiore sollevamento corrisponde di sotto il margine costale della 10ª ed 11ª costola.

Si palpa e si delimita bene in avanti sino a pochi centimetri dalla linea mediana, ed in basso a metà della fossa iliaca interna un tumore a contorni rotondi; attraverso il lombo si sente vicino il tumore, quando specialmente lo si spinge in dietro con la mano applicata in avanti e si sperde di sotto gli archi costali.

Discende poco nelle forti escursioni inspiratorie. La superficie è regolare, e la consistenza duro-elastica. Le anse intestinali anteposte lo circondano da per ogni dove, il colon è anch'esso spostato in avanti.

Un considerevolissimo varicocele si ha nello stesso lato, le vene grosse a pareti resistenti penetrano e percorrono tutto il canale inguinale, e si seguono sopra nella fossa iliaca.

Nella posizione supina del tronco le vene si riducono alquanto di volume e tensione.

L'infermo dice, che lo sviluppo di quelle vene esiste da qualche anno, ma si è accentuato in questi ultimi mesi.

L'esame di tutti gli organi negativo.

Esame dell'urina. Colore normale, aspetto un po' torbido, reazione acida, peso specifico 1015, urea 18 ‰.

Assenza di ogni principio chimico patologico.

All'esame microscopico si riscontrano molti cristalli di acido urico, altri in minor numero di fosfato ammonio magnesiaco, e qualche cristallo di acido ossalico. Si notano anche alquante cellule della vescica e dell'uretra, alcuni corpuscoli di muco-pus, parecchie emasie ben colorate.

Operazione il dì 11 luglio.

Incisione curvilinea a concavità anteriore, seguendo gli archi costali, e poi cresta iliaca e ponte (processo extra-addominale d'Antona, modificato Durante) — straordinaria vascolarità di tutti i tessuti dalla pelle al peritoneo, dove addirittura sembra tutto un largo plesso venoso — lo si scolla in avanti e, senza aprirlo, si scopre il polo inferiore e superficie anteriore del tumore, che è coperto anch'esso da un plesso di grossi e turgidi vasi.

Colle dita mi riesce liberare il polo inferiore e superficie posteriore — sangue da per ogni dove — scapsulo il segmento superiore del rene, che era meno vascolare, e mi riesce ad avere tra le mani il grosso rene, che così resta appeso al solo picciuolo, che ancora è abbastanza grosso.

Scovro l'uretere, che disseco e lego al catgut, e così i vasi, che nel picciuolo non sono molto grossi, come mi aspettavo, ed affondo il picciuolo.

Da tutta la capsula, dal campo superiore ipocondriaco viene sangue dai capillari, che si arresta agevolmente collo zaffo.

Però il fondo di tutto il campo inferiore è tutto uno straordinario plesso venoso; si fanno moltissime ligature — infine debbo confidarmi allo zaffo anche qui.

La ferita viene suturata a tutto spessore, e per circa due terzi.

L'indomani rimuovo lo zaffo e stringo i fili lasciati sciolti nella porzione mediana della ferita, e chiudo tutto meno un piccolo spazio per un nastro di garza.

Da questa piccola apertura viene sangue, che si arresta facilmente con lo zaffo. Ma si ripete, e prosegue con pertinacia in tutti i giorni successivi. La medicatura si impregnava di sangue, e colla medicatura più delicata se ne aveva sempre. Ne seguì suppurazione e fu necessità fare una contro apertura lombare per raggiungere la parte alta ipocon-

driaca, donde veniva il sangue. Allora si potè dominare e così potè l'infermo, dopo parecchie settimane guarire.

Dopo 14 mesi riproduzione. Viene rioperato e si asporta un grosso nodulo nel mezzo e fondo della cicatrice, ed altro cordone infiltrato, che scendeva sino in vicinanza della colonna vertebrale.

Sono ora trascorsi altri nove mesi e non si hanno segni di altra riproduzione.

Esame anatomico. — Il tumore assieme al rene ha forma quasi piramidale con la grossa estremità corrispondente al polo inferiore renale.

Diametro longitudinale 19 centim., trasversale centim. 15, circonferenza massima al polo inferiore centim. 30, peso gm. 800.

Il rene è ingrossato quattro o cinque volte il normale; è difformato in guisa che appena il polo superiore e l'ilo sono riconoscibili. Il polo inferiore ed il corpo sono trasformati in una massa a bozze più o meno piccole che si notano su tutto il tumore. Il margine dell'ilo è mantenuto nel suo aspetto normale, ma più ristretto, ed accoglie confusi insieme tutti gli elementi pelvici (vasi, pelvi) trasformati in massa grigia.

Il tumore essendosi in massima parte sviluppato nel polo inferiore e corrispondente porzione del corpo, l'ilo è ricacciato e volto in alto. La capsula, insieme al tessuto peri-capsulare adiposo, resta aderente solamente al corpo del tumore, mentre il polo superiore è scapsulato.

In uno spaccato saggittale il polo superiore del rene quasi impicciolito si conserva per pochi centimetri quadrati, quasi sano, solamente le papille e la sostanza corticale sono appiattite ed assottigliate.

Tutto il resto dello spaccato risulta da un gran numero di noduli di varia grandezza, da un piccolo pisello ad una grossa ciliegia. Essi sono tutti nettamente circoscritti e circondati da un abbondante tessuto grigio-biancastro succulento, in parte apparentemente fibroso; ed hanno in massima parte una forma irregolarmente circolare. Ma alla periferia del polo inferiore tutta la massa sottocapsulare perde il carattere di noduli circoscritti per trasformarsi in una sola, risultante dalla fusione di molti noduli grandi e piccoli.

La sostanza dei noduli è di un colorito uniforme grigio-sporco nei piccoli noduli, mentre nei grandi è più roseo per larga vascolarizzazione. La consistenza della massa di questi noduli è quella approssimativamente della sostanza grigia cerebrale. Il tessuto intermedio è disposto in tanti grossi fasci intersecantisi in vario senso di un'apparenza in parte fibrosa, e costituisce su per giù la terza parte di tutta la massa del tumore.

Nel corpo e nei tessuti dei noduli nessun accenno di rammollimento e di formazione cistica, solamente in qualche punto vi è qualche nucleo di sostanza con aspetto caseoso. Invece nel parenchima del tessuto apparentemente fibroso, si nota qua e là qualche piccola cavità di rammollimento.

Esame microscopico. — Al taglio di un nodulo a piccolo ingrandimento si rileva una struttura adenoide cistica (Tav. IV, fig. 1ª), e cioè tubi dilatati, più o meno ridotti a cavità di diversa larghezza, irregolari, e coverti di epitelio, e cordoni pieni degli stessi elementi; e tutti circondati e intramezzati da tessuto connettivo.

Nelle figure successive 2ª e 3ª gli elementi assumono un carattere chiaramente epiteliale, ed alcuni con incipiente degenerazione ialina.

Nella figura 5ª la struttura si accentua come alveolare carcinomatosa,

quindi con spazii più o meno piccoli ed alveolari e con elementi più piccoli e giovani.

Nella figura 4ª vi ha una papilla tagliata longitudinalmente con grosso epitelio da rivestimento e con stroma connettivale alquanto infiltrato di elementi giovani. Dette papille sporgono nelle cavità, come si può rilevare nella figura 1ª a più forte ingrandimento.

Nella figura 6ª, tavola V, la struttura si fa atipica ed irregolare. Setti connettivali fibrosi intersecano in vario senso il tumore e circoscrivono degli spazi irregolari, ripieni di giovani cellule epiteliali, delle quali alcune in degenerazione e che quasi isolatamente, o a due, infiltrano il connettivo interstiziale. È una vera struttura carcinomatosa.

Nella figura 7ª è riportato un taglio del tessuto renale prossimo alla periferia del tumore, e che è in istato di cronica nefrite con sclerosi.

Nella tavola V, figura 1ª e 2ª, sono riprodotte le immagini, a piccolo e forte ingrandimento, di un piccolo tumore iniziato in una capsula surrenale rinvenuto in un cadavere sezionato dal prof. Maffucci, e che riproduce perfettamente le immagini dei due preparati precedenti.

Caso V. *Ipernefroma maligno intrarrenale.* — Marietta di Bona fu Liborio di anni 40 da Terranova di Sicilia, maritata ad Ardisio Curtia, con sei figli di cui 5 viventi e sani. Nulla nei parenti prossimi.

Mestruata a 12 anni, e poi sempre regolarmente, ricorda che nella sua giovanissima età soffrì molto bruciore nell'urinazione, ma non sa dare altri particolari. A 18 anni ebbe a soffrire febbricola per 40 giorni e, dopo rimessa, si residuò una fortissima emicrania che durò quasi dodici anni accompagnata da vomito.

Da otto anni notò qualche cosa nel lombo di sinistra, ed io ebbi a constatare spostato in basso il rene sinistro, che non era affatto ingrossato. Da allora pare che si sia ingrossato gradatamente, sino al volume attuale.

Nel settembre 1896 l'inferma avvertì fortissimi dolori, ella dice, ai genitali, accompagnati da voglia di urinare; emise colle urine un fiocco giallo nerastro, e poi l'urina si fece sanguinolenta per otto giorni.

Non emise mai calcoli.

Due anni dopo, ottobre 1898, in seguito a bagno marino, l'ematuria si ripetè per una settimana accompagnata da dolori che cominciavano dall'iponcondrio sinistro, s'irradiavano per la regione laterale dello addome alla regione inguinale fino al meato urinario. Durante questo periodo ebbe forti dolori di testa accompagnati da vomito ricorrente, e disturbo nella emissione volitiva dell'urina, e un po' d'elevazione termica.

Nel gennaio 1899, senza alcuna causa apprezzabile, ricomparve prima lo stesso fiocco giallo nerastro come nel 1896, e poi ematuria che durò per 10 giorni.

Da otto anni la signora ricorrentemente ha osservato delle piccole macchie rosse sparse qua e là sulla cute, e specialmente su quella dell'addome, come ora si osservano su quasi tutta la superficie cutanea, quasi fosse una vera eruzione petecchiale emorragica.

Ora l'urina è limpida, senza deposito: reazione acida, P. S. 1027, tracce di albumina e muco-pus, assenza di zucchero diabetico. Al microscopio si riscontrano innumerevoli cristalli di ossalato di calcio, molte cellule epiteliali delle vie urinarie: assenza di epitelii della pelvi renale e di qualsiasi specie di cilindri, ed invece pochi corpuscoli di muco-pus.

L'urea gr. 22 per litro. Gli urati, i pigmenti, i solfati di poco aumen-

tati. Molto di più gli ossalati e l'indossilsolfato potassico. Emoglobina 47 all'emometro di Fleischl.

Stato presente: Signora di costituzione gracile, molto dimagrita, la cute sparsa di petecchie emorragiche. Energia cardiaca debole, funzioni intestinali molto difficili.

La regione lombo-ipocondriaca-periombelicale di sinistra è rilevata per un tumore che si delinea benissimo alla sola ispezione, perchè molto rilevato e coverto di pareti addominali assai assottigliate.

I suoi confini sono: cicatrice ombelicale, parte alta della fossa iliaca corrispondente; il lombo e l'ipocondrio di sinistra tutti occupati dal tumore, il quale è a grosse bozze e di consistenza duro elastica, uniformemente in tutta la sua estensione. È discretamente mobile in ogni senso. Il colon discendente è spostato in avanti del tumore, e con esso tutto il pacchetto intestinale a dritta.

Operazione. 2 giugno 1899. — Incisione addominale curva, con cavità in avanti (processo addomo-estraperitoneale): raggiunto il tumore viene scoverto in tutta la sua estensione anteriore e polo inferiore fino al picciuolo spostando in avanti insieme a tutti gl'intestini il foglietto peritoneale. Si procede alla dissezione e scollamento di tutto il resto del tumore, restato ancora attaccato pel solo picciuolo; si ligano i vasi renali e l'uretere separatamente. Operazione sollecitamente espletata e con poche legature.

Riunione di tutta la ferita per *primam.* Andamento normale nei primi tre giorni, poi febbre, che aumentò rapidamente in due giorni sino a che la signora presentò tutti i segni di una grave acuta setticemia (urine scarse e fortemente albuminose, lingua aridissima, irrequietezza, febbre alta).

Fu aperta la cicatrice, che era solida, e nel fondo si aprì una raccolta con sviluppo notevole di gas. Il timpanismo di questa cavità era stato riferito ad anse intestinali.

Dall'apertura venne fuori una quantità di materiale putrido e gas fetido.

Trattamento coi comuni disinfettanti, e specialmente coll'acqua ossigenata e tintura di jodo, perchè nel prodotto trovai un corto bacillo, capsulato, anaerobio, gassogeno, simile ad un altro scoverto nell'anno precedente in un infermo della mia Clinica pubblica operato di aneurisma del poplite con gangrena gassosa della gamba. Quello è un bacillo decisamente anerobio, e coltivabile in ambiente privo di ossigeno in agar o gelatina, e che allora si sviluppa rigoglioso in mezzo ai tessuti solo quando esso trova sostanze organiche morte. È perciò che l'acqua ossigenata ed il iodo riuscirono efficacissimi nei due casi. (Vedi pubblicazione degli aiuti Moscatello e Gangitano, *Riforma Medica*, anno 1898).

Da allora cominciò a cadere la febbre sino alla scomparsa in pochi giorni. Il cavo, previa una larga apertura lombare, si modificò iu pochi giorni; e per granulazioni nel corso di due settimane, dal giorno dell'apertura della raccolta, la signora guarì.

L'abbondante albumina dell' urina andò gradatamente diminuendo come guariva il processo settico, sino a scomparire completamente, cosicchè fu eliminato qualsiasi dubbio di lesione dell'altro rene, e si concluse per una albuminuria acuta setticemica, tanto più che nello esame del filtrato non furono rinvenuti mai cilindri.

Adesso, ottobre 1900, cioè sedici mesi dopo l'operazione, nessun accenno di recidiva, e la signora gode perfetta salute.

Esame anatomico. — Il pezzo asportato risulta di una grossa massa di tumore che occupa la metà superiore del rene, sino al di sotto dell'ilo; ed è nettamente limitata dalla parte inferiore del rene, ben conservata, di dimensioni normali, e che non presenta altra alterazione che un accenno di lobatura verso l'ilo.

Il tumore, insieme al rene, circondato da una capsula fibrosa generale, ch'è l'antica capsula renale, è della grossezza di una testa di feto a termine, a superficie generalmente e grossolanamente bozzata e nodosa: la superficie cioè risulta di varie grosse bozze sulle quali sporgono nodi e noduli di diversa dimensione, da un acino di canape a una nocciuola ed a una noce: I nodi più piccoli sogliono essere impiantati per larga base, i più grossi hanno una base un po' più stretta del loro massimo diametro. Il colorito delle bozze e dei nodi non è uguale: alcuni sono giallastri, altri grigiastri, altri bruni.

Alla superficie del taglio il tumore è costituito da una serie di nodi e noduli rotondi od ovali, e di dimensioni diverse: la maggior parte di quelli piccoli sono di colore giallo-grigiastro o giallo come adipe; altri sono variegati giallo-grigio, brunastri; altri rosso-bruno per evidenti emorragie. Nel centro del tumore esiste un grosso nodo, quanto una noce, con evidente emorragia, punti di degenerazione, e un abbondante deposito di sali calcarei; in uno dei nodi grossi sporgenti si ha una struttura di apparenza spugnosa.

Nella sezione renale occupata dal tumore non vi è alcuna traccia di sostanza renale; esso sporge nella pelvi renale in forma di grossi nodi a larga base. Il tumore misura, nel diametro longitudinale, centimetri 15, nel trasversale centimetri 13, nel laterale centimetri 10. Il tratto di rene di apparenza sana misura in lunghezza centimetri 6, in larghezza centimetri 5, in spessore centimetri 4.

Esame microscopico. — Le sezioni fatte in vari punti del tumore mostrano tutte quasi la stessa struttura.

A piccolo ingrandimento si osservano noduli più o meno grandi, circondati da tessuto connettivo fibroso, che li delimita nettamente, come una capsula, dalla quale partono delle gittate connettivali che penetrano nei noduli.

Ad un ingrandimento più forte gli elementi cellulari che costituiscono la massa del nodulo sono distribuiti a cordoni, hanno aspetto di cellule epiteliali, poligonali, stivate ed addossate fra di loro, con protoplasma chiaro, omogeneo od appena granuloso, a nucleo centrale, grosso, vescicoloso, di cui alcuni sono ricchi di granulazioni cromatiche.

Questi cordoni sono limitati allo esterno da un sottile strato di elementi endoteliali e da vasi.

In alcuni punti nello stroma connettivale del tumore si notano abbondanti sezioni di vasi sanguigni neoformati, a tipo embrionale.

Questo è il tipo di tumore che più si avvicini alla struttura istologica della parte corticale della capsula surrenale.

Le figure relative ai preparati di questo 5° caso non si sono riportate, perchè ripetono perfettamente lo schema di quelle del caso precedente (tavola IV, fig. 1 a 7).

Caso VI. *Antica pielo-nefrite suppurata. Ipernefroma maligno.* — N. N. da Palermo, principessa di Baucina, signora di buona costituzione, ha pelle bruna, carattere nervoso; godette buona salute per tutta la sua età giovanile; ebbe 5 figli sani e viventi.

Da più di tre lustri senza causa apprezzabile cominciò a soffrire al fianco dritto. Osservata fu notata una mobilità anormale, o meglio uno spostamento in basso del rene dritto. Dopo qualche tempo le sofferenze crebbero, e fu rilevato l'aumento di volume del rene, ed una sensibilità maggiore, specie alla pressione. Nel contempo le urine cominciarono a presentarsi torbide, sino a dare deposito notevole, che esaminato fu trovato muco-pus, ma prevalentemente pus; fu così stabilita la diagnosi di pielo-nefrite.

Da quel momento la nobile dama non ebbe più pace. Di quando in quando il rene si gonfiava, diveniva più sensibile e molesto, si accendeva la febbre, in quello che le urine miglioravano, perchè il pus si riteneva, ed intanto lo stato generale perdeva sempre, nonostante tutti i conforti che ella con i suoi mezzi si procurava.

Anche quando il rene si vuotava, restava sempre uno stato di intossicazione cronica. Nel settembre 1899 ella scovrì per la prima volta nell'urina sangue e se ne impressionò. Il sangue continuò per settimane, a volte in piccola, a volte in grande quantità, così da colorire intensamente le orine.

Con questa fase fu rilevato un aumento di volume del rene, il quale era sceso e stabilmente fissato sotto l'ipocondrio dritto verso la colonna vertebrale in dentro, e la fossa iliaca in basso.

Stato presente. — Signora sui 50 anni, dimagrita al massimo (si nutriva di poco latte, non tollerando niente altro, che era vomitato). La pelle arida si lascia sollevare a larghe pliche, che restano fisse per minuti, polso da 110 a 115, temperatura sub-febbrile quasi sempre, e nella sera febbrile.

Un grosso tumore, quanto la testa di un neonato, occupava la regione lombo iliaco-ombelicale, e si delineava bene attraverso le scarse pareti addominali, di forma oblungata ed a bozze.

Col palpamento l'insieme della massa era duro-elastica, meno in giù ed in dentro, dove era chiaramente fluttuante.

I limiti interni erano sulla colonna vertebrale, inferiormente su tutta la fossa iliaca, in dietro su tutto il fondo del lombo, in alto si sperdevano sotto gli archi costali delle ultime costole.

Nessuna escursione nelle ispirazioni, un poco mobile solamente nel senso laterale.

Il colon spostato in avanti, e quindi la percussione vuota su tutto il tumore, nel lombo. Le urine erano fortemente purulente. Ogni ricerca sul lato sinistro portò alla convinzione della integrità dell'altro rene, ed infatti l'urina era in quantità discreta.

Riconobbi la necessità dell'operazione, feci le mie riserve, dissi alla famiglia che le condizioni erano gravi, e l'operazione avrebbe fatto correre il rischio del 20 per cento di probabilità di morte.

Alla inferma dissi nulla, e solo per avere pronunziata una parola di riserva sulla certezza del risultato, ella credendo ch'io con ciò intendeva rifiutare la operazione, cadde in svenimento minaccioso, e riavuta si lagnò con me per averle dato mostra di qualche esitazione sulla operabilità.

Ordinai una nutrizione più sufficiente, che fu tollerata benino per pochi giorni.

Ma poco dopo ricominciarono le febbri, la intolleranza al cibo, il progressivo e rapido decadimento.

Visitata dal prof. DURANTE, constatò i fatti, e consigliò la operazione, pur riconoscendo la gravezza dell'operazione e la possibilità certamente lontana della perdita della inferma anche sul letto della operazione; così almeno mi fu riferito.

Della gravezza della impresa fu avvisata, e perciò era consapevole la famiglia fin da quando visitai la signora per la prima volta, gravezza che s'era fatta maggiore dopo altri 15 giorni trascorsi in uno stato febbrile e di quasi inedia.

Anzi consigliai la famiglia ad invitare il DURANTE per assistermi, insieme al mio espertissimo aiuto prof. GANGITANO, nella grave impresa, ma per ragioni ..... il mio desiderio non fu appagato.

Il giorno 12 febbraio, assistito dal prof. GANGITANO e dai dottori ARICÒ, CARUSO ed altri, cloroformizzata la inferma, pratico un taglio obliquo lombo-addominale secondo l'asse longitudinale del tumore, emostasi pronta, raggiunto il tumore, scollo il peritoneo in avanti insieme al colon ed intestino fino a scovrire l'ilo della massa; procedo allo scollamento posteriore, e qui si apre una grande sacca, purulenta settica, che innonda il campo operativo, lavaggio abbondante: rapidamente riduco il tumore al semplice picciuolo, sul quale applico una pinza, e rimuovo il tumore.

Applicato un pannolino vado ad esplorare le vicinanze e scovro un nodulo più in alto verso il fondo dell'ipocondrio, e poichè la signora aveva perduto poco sangue e l'operazione si era compiuta in pochi minuti, per essere scrupoloso asporto agevolmente quel nodulo; ma poco dopo il polso della inferma si fa piccolo, il respiro tardo, il viso cianotico. Si minaccia un collasso.

La si eccita, e si fa un'ipodermoclisi.

Si rimette alquanto ed io riprendo le manovre pel governo della ferita. Rimosso il pannolino e visitato attentamente tutto il vasto campo operativo, che era accessibile e visibile come se fosse una superficie piana, ligo qualche altro piccolo vaso, applico un'altra pinza in un punto sanguinante; restringo la ferita con punti agli angoli, ed applico lo zaffo, come è mia consuetudine in tutte le nefrectomie settiche.

Soddisfatto dell'esito della operazione attendo che la signora si svegli; e viene ricondotta a letto, dorme tranquillamente, poco dopo si sveglia e parla con me, vedo la famiglia, che conforto; permetto che un amico di famiglia venga a visitarla. Dopo due ore comincia il polso, che non fu mai forte, ad abbassarsi di più ed il respiro a farsi frequente, a farsi cianotiche le labbra, il viso, le mani, i piedi.

Nessun mezzo riuscì a rialzarla. Siamo in minacciante paralisi cardiaca La si eccita con tutti gli eccitanti cutanei, rettali, boccali.

Il decadimento del polso si fa progressivo, le cianosi si fanno più accentuate, e circa tre ore dopo l'operazione la signora muore.

Ebbi agio insieme ai colleghi presenti di esaminare sommariamente il tumore e rilevai che tutto il polo inferiore del rene e pelvi assai dilatata erano convertiti in una grande sacca a contenuto purulento e putrido.

Il resto del tumore, e che formava una massa più grossa di un pugno di adulto, corrispondeva alla metà superiore del rene; massa duro-elastica, a bozze, che spaccata apparve sulla superficie del taglio

costituita da tanti lobi e noduli circondati da una specie di capsula connettivale. Un nodulo sporgeva nella pelvi. Caratteristtco era l'aspetto spongioso riccamente vascolare quà e là gialletto della sostanza dei diversi noduli. Le stesse note furono rilevate nel tumoretto extracapsulare che fu estirpato.

Tutto il tumore venne avvolto in garza sterile e conservato per ulteriore esame. Ma la famiglia per ragioni inesplicabili volle tenere per sè il tumore. Perciò non potei procedere ad ulteriori esami.

CONSIDERAZIONI.

Comunque lo studio dei tumori renali, e specie dei maligni, fosse recente, come abbiamo detto, i lavori relativi sono innumerevoli ed occorre qui almeno un accenno dei più importanti.

Fu nel 1883 che GRAWITZ esaminando due tumori renali classificati come lipomi, nel museo anatomico di Berlino, trovò che essi avevano struttura consimile a quella delle capsule surrenali; e da ciò dedusse che la loro origine era a riferirsi a germi aberrati di esse nel tessuto renale durante lo sviluppo embrionale. Confortò la sua scoperta con i seguenti dati di fatto:

1° per la sede ordinariamente sottocapsulare dei tumori e specialmente del polo superiore del rene, dove appunto si trovano più di frequente i germi aberrati surrenali;

2° per il perfetto incapsulamento del nodulo per mezzo di una speciale capsula fibrosa, così come sono appunto le isole di germi surrenali aberrati nel parenchima renale;

3° per lo somiglianza della struttura, della forma, e disposizione delle cellule disposte a serie ed a cordoni nei tumori, similmente a quelle della capsula normale;

4° per il contenuto di grasso e di pigmento (Chiari) nelle cellule del tumore e di amiloide specie nelle pareti vasali. In quelle renali non si trova alcuna di quelle sostanze;

5° infine perchè quei tumori renali offrono la stessa struttura dei tumori primitivi sorti nelle capsule surrenali.

E poichè i tumori surrenali erano stati già descritti come somiglianti a strume, il GRAWITZ denominò quelli del rene anche strume da germi aberrati di capsule surrenali.

Con ulteriori osservazioni sue e dei suoi discepoli confermò il suo primo giudizio, e concluse che molti altri tumori descritti altrimenti non erano che strume da germi aberrati.

La dimostrazione realmente non poteva essere più positiva, e restò

acquisito alla scienza il fatto che realmente molti tumori di quella forma e struttura avevano quella genesi.

La scoperta fu accolta con favore, anzi con entusiasmo e perciò portata poi all'esagerazione.

A GRAWITZ seguirono: AMBROSIUS, VON WIEFEL, BENECKE, STRIBING, HORN e specialmente LUBARSCH, il quale avendo scoperto il glicogeno in quantità nelle cellule di quei tumori, fatto da lui elevato alla dignità di criterio decisivo per la patogenesi anatomica da germi aberrati, venne non solo a riconfermare la dottrina, ma ad allargarne i confini. Anzi esaminando tutti quei casi riferiti e descritti precedentemente e denominati altrimenti come adenomi, endoteliomi, angiosarcomi da KOLACZEK, DE PAOLI, ecc., credette ricondurli tutti a quel tipo.

Anche l'ALESSANDRI nel 1896 con due belle osservazioni personali su tumori asportati dal prof. DURANTE venne a confermare quella dottrina.

Ed ancora il GATTI in un suo ultimo lavoro su di un caso bene illustrato venne alla stessa conclusione; anzi a proposito di un secondo tumore estirpato dal prof. CARLE, avendo con ricerche laboriose scoperto nel tumore un abbondante contenuto in licitina, (4 %) come si trova nelle capsule normali, è venuto ad aggiungere questo nuovo dato di fatto in favore della genesi da elementi aberrati.

Ma già conosciamo troppo poco di quella sostanza; e si sa invece che essa si trova assai sparsa nelle sostanze organiche (torlo d'uovo, embrioni di piante, in tutti i tessuti e liquidi animali) ma specialmente nei nuclei di giovani cellule ed in uno stato e periodo di rapido crescimento come sono appunto questi tumori in questione.

Anche il contenuto in glicogeno ha perduto molto del suo specifico valore, voluto da LUBARSCH, dal momento che in molti tessuti epiteliali (derma, glandule sebacee, guaine pilifere, testicolo) quando essi si trovano in vicinanza di un tumore a rapido decorso si trova in quantità il glicogeno; anche nella media dell'aorta attorno un cronico processo di aortite, o nella musculatura del cuore attorno le placche di sclerosi, si può trovare del glicogeno.

A questo modo esclusivo di giudicare le cose, a ragione si opposero ricercatori diversi, e specialmente SUDEK combattè quella teoria, e giudicò per adenomi tutti i tumori in questione; HILDEBRAND invece li crede endoteliomi.

Dallo studio dei miei casi mi sono convinto che nessuna di quelle teorie nel loro esclusivismo è esatta; o meglio, tutti e tre i gruppi di osservatori hanno torto nello affermare che tutti quei tumori abbiano la stessa genesi, ed invece si può stabilire che la genesi è:

1° o da germi aberrati nel parenchima renale (GRAWITZ e compagni);

2° o dalla stessa capsula surrenale in sito o da porzione succenturiata di essa, ed il rene viene invaso secondariamente (caso 3° riportato sopra);

3° o dagli epitelii preesistenti dei canalicoli uriniferi in sito (SUDEK);

4° o da canalicoli uriniferi succenturiati estrarenali (1 caso riportato sopra);

5° o da endotelii dei vasi o del connettivo (HLDEBRANDT).

La verità per me sta che il maggior numero dei casi è da germi aberrati, ma ve ne sono altri da vera formazione adenomatosa prima, poi epiteliale, ed infine vera carcinomatosa proprio dell'epitelio dei canalicoli uriniferi, oltre che da residui di capsule surrenali. Vi sono infine veri endoteliomi vasali sanguigni e linfatici connettivali.

Insomma nel rene si riscontrano tutti i tipi di tumori connettivali mesenchimali (fibroma, sarcoma, lipoma, angioma, endotelioma, levimioma) o mesodermici (rabdo-mioma, nefromi, ed ipernefromi) o addirittura epiteliali da derivati dell'ectoderma od endoderma (epitelioma, cancro).

Da una parte il fatto della speciale disposizione del rene, della capsula surrenale e loro dintorni a poter divenire sede di sviluppo di tumori di derivazione ora ectodermica, ora endodermica, ora mesodermica, ed infine mesenchimale; dall'altra il fatto che non raramente si trovano tumori di varia origine combinati insieme da costituire dei veri tumori misti, oltre a creare difficoltà di ricognizione e distinzione delle diverse entità morbose, rendevano il loro intendimento difficilissimo, e perciò si sono avuti tanti studii e conclusioni incerte e spesso contraddittorie.

Invero la ragione di tutte quelle incertezze è di ordine generale, e sta appunto nella singolare e speciale costituzione anatomica normale, e nel complicato sviluppo embrionale degli organi genito-urinarii.

Se l'embriologia non vedeva chiaro nel modo di sviluppo del corpo e canale di Wolff, se tutti gli organi e tessuti derivati da quelli non avevano una natura ben definita e riconoscibile, come si poteva intendere la patogenesi e la natura dei tumori di quelle sedi?

Gli studi modernissimi d'embriologia comparata e sviluppo filogenetico degli organi genito-urinarii hanno fatto un gran passo, ed i primi ad approfittarne siamo stati noi patologi e chirurgi.

Così pare si sia oggi di accordo tutti che:

1° il canale segmentario, venturo condotto di Wolff e suoi derivati, è di origine esclusivamente ectodermica;

2° dal solo e primitivo ectoderma per gastrulazione si forma l'endoderma;

3° per processo d'invaginazione in corrispondenza delle labbra della gastrula si forma il mesoderma, il quale perciò è vera formazione epiteliale;

4° dal fondo delle due lamine mesodermiche derivanti dallo ectoderma ed endoderma, là fuse insieme da costituire un grosso strato cellulare epiteliale pieno, s'opera una prima divisione in segmento postero-interno per la formazione della massa muscolare striata (miotomo) e segmento antero-esterno delle lamine laterali per la costituzione delle membrane e cavità pleuro-peritoneali (celoma);

5. tra il primo ed il secondo segmento, a spese sempre del mesoderma, si formano gli organi urinarii primitivi;

6. dagli strati profondi dell'ectoderma, endoderma e specialmente da quelli del mesoderma invaginato, procede la formazione, il distacco e l'emigrazione di cellule giovani, indifferenti, mobili, che poi divengono stellate, infiltrando lo spazio tra i diversi foglietti: e si costituisce così un tessuto connettivo lasso, mucoso (mesenchima) che compenetra tutti i prodotti mesodermali. È da esso che si formano i connettivi, cartilagini, ossa, sangue e vasi comprese le fibre muscolari liscie;

7. tutti questi elementi infiltrano il miotomo, il segmento urinario e circondano da per tutto le lamine parietali e viscerali del celoma.

Sicchè nella costituzione degli organi orinari contribuiscono i prodotti dei due foglietti primitivi (ecto- ed endoderma) e secondarii (mesoderma e mesenchima) non solo, ma essi si compenetrano, ed a loro volta si modificano a vicenda sino ad un punto che non è facile apprezzare; ond'è che la loro differenziazione in alcuni punti è difficile determinare.

Nel periodo iniziale gli elementi costitutivi dei cordoni intermediarii, venturo corpo di Wolff, non hanno affatto note epiteliali, ed è in prosieguo che assumono disposizione, forma, struttura e funzione epiteliale.

Ora questo che accade nel normale sviluppo si ripete nella quistione dei tumori specie in quelli a sviluppo rapido embrionale e maligno. Come conseguenza ed espressione di questa facile compenetrazione e modificazione scambievole tra i tessuti di diversa derivazione, si ha da un lato la difficoltà di distinguere se è un tessuto epiteliale o no, tali sono le modificazioni ed i facili passaggi di elementi indifferenti e non specializzati in una forma epiteliale; e dall'altro si ha che elementi, od aggregati d'elementi vengono a compenetrare organi e tessuti di diversa derivazione e natura. È così che zolle adipose, o blocchi di sostanza muscolare o surrenale vengono ad includersi nel rene; o viceversa, ed è il caso più raro, che isole di sostanza renale si trovano nel connettivo perirenale, o a distanza vengono incluse nelle capsule surrenali; e sono specialmente quei germi aberrati che danno occasione a neoformazioni a sviluppo spesso embrionale. Con questi dati si possono intendere tutte le varie combinazioni della tessitura dei tumori renali, e spiegare le difficoltà che possono incontrarsi spesso.

Sono utili, e valgono come esempio, alcune riflessioni e conclusioni tratte dalle varie osservazioni.

Nel caso 2° si ha un tipo di tumore misto (lipo-sarcoma) di derivazione mesenchimale.

Questo è il solo caso occorsomi di tumore misto sì, ma costituito da due equivalenti mesenchimali. Altri sono i veri tumori misti che si osservano o congeniti o nei fanciulli e che possono essere costituiti da derivati ectodermici, endodermici, mesodermici e mesenchimali insieme.

Un importante contributo su questo speciale argomento, specie sulla genesi dei tumori congeniti o infantili, e quindi misti, hanno apportato gli studi di WILMS.

Nel 1° caso si ha un tipo di carcinoma, iniziatosi dapprima come adenoma, e poi epitelioma tubulare renale in quanto che, non ostante l'epitelio fosse molto proliferato, ed i canalicoli difformati con zaffi epiteliali gittati ed affondati nel connettivo di sostegno, pure essi erano riconoscibili. In altre sezioni poi il connettivo era infiltrato di giovani cellule epiteliali e la forma degli antichi tubi perduta per dare luogo a vari nidi alveolari cancerigni. E notisi che questo tumore era quasi tutto extrarenale, e nella mia comunicazione fatta nel 1888 alla Società Italiana di Chirurgia, lo descrissi come carcinoma perirenale. Solamente in un punto il tumore compenetrava la sostanza renale, che perciò era conservata; ma chiaramente questo era un fatto di recente data a sviluppo avanzato del tumore, e quindi era da riguardarsi come una fase secondaria. Sicchè si deve concludere che quel tumore s'iniziò da blocchi o zolle di sostanza renale aberrata fuori la capsula.

Il 3° caso è un tipo di ipernefroma a forma papillare e cistica primitivo surrenale, o da porzioni succenturiate della capsula. A quello stadio non si può dire un carcinoma, ma un epitelioma papillare, in quanto che sono conservati i limiti connettivali dei tubi e canali, anzi il connettivo interstiziale, non infiltrato affatto da epitelio, ha subìto una notevole proliferazione, ma serbando sempre il carattere connettivale.

E poichè i diversi noduli, specie il più grosso, erano extrarenali, ed i più piccoli intrarenali, sembra probabile che la loro origine sia stata perirenale, e poi essi hanno invaso il rene; oppure che vi erano dei germi aberrati dentro e fuori del rene, che si svolsero contemporaneamente, ciò che non è difficile concepire in quella sede tanto singolare per le neoplasie.

I casi 4° e 5° sono dello stesso tipo surrenale, ma intrarenale, e quindi da germi aberrati con minore sviluppo papillare e più adenoepiteliomatoso.

Clinicamente ho da ricordare che dei sei operati, due furono uomini,

di cui uno presentava un pronunziatissimo varicocele esteso al canale inguinale, alla fossa iliaca, sino alla pelvi renale, combinandosi a sviluppo venoso di tutto il connettivo sottoperitoneale.

L'ematuria si presentò pertinace e caratteristica in tre, e cioè nei tre casi di ipernefromi tipici, a sviluppo intrarenale. Anzi nel 4° caso l'emorragia capillare c'inquietò per molti giorni nella cura consecutiva.

Come risultati operativi si hanno su sei casi due morti e quattro guarigioni. Del 1° caso del 1888 si ebbero buone notizie sino al 1890; dopo, per quante richieste si fossero fatte, non si sono potute avere notizie; della Patia Isabella fino ad oggi si hanno notizie che gode perfetta salute: di Baritault, operato una seconda volta per riproduzione, fin oggi nessun accenno di riproduzione; e la Di Bona gode tutt'ora perfetta salute.

Cosicchè si ha una mortalità operativa del 33. 33 %, con un caso di guarigione che data da 30 mesi circa ed un altro da 15 mesi, oltre quello del 1888 come sopra.

Napoli, 12 settembre 1900.

LETTERATURA SULLA CHIRURGIA RENALE GENERALE.

DIESSEN. Ziegler's Beiträge, Bd. 12.
LÖWENHARDT. Deut. Zeit. f. Chir., Bd. 29.
RABL. Archiv f. mikr. Anat., Bd. 38.
STRÜBING. Deut. Arch. f. klin. Med., Bd. 43.
VOLKMANN. Deut. Zeit. für Chir., Bd. 41.
PERTHES. *Ueber Nierenextirpation.* Deut. Zeitschr. für Chir., Bd. 42.
BRAUNINGER. *Beitrag zür Nierenchirurgie.* Beiträge zür Klin. Chir., Bd. 18.
BROSIN. Virch. Archiv, Bd. 96.
BROCK. Virch. Archiv, Bd. 140.
GRAF SPEE. Arch. f. Anat. und Physiol., 1884.
WIEFEL. Inaug. Diss. Bonn., 1885.
SCHEDE. *Neue Erfahrungen über Nierenextirpation.* Hamburg, 1889.
WAGNER. *Weitere casuistische Beiträge zur Nierenchirurgie.* Deut. Zeitschr. f. Chir., 1892.
CANOLLES NORMAN. Transac. Royal Accad. Ireland, 1893.
WAGNER. *Nierenchirurgie*, 1893.
TORES. Deut. Medic. Woch., 1894.
WOLFENSBERGER. Inaug. Diss. Zürich, 1894.
DOEDERLEIN und BIRCH-HIRSCHFELD. Centralbl. f. die Krankh. der Harn-organen, 1894.
WAGNER. *Neuere Beiträge zur Nierenchirurgie*, 1894.
ROSENSTEIN. *Die Pathologie und Therapie der Nierenkrankheiten.* 1894, Berlin.
MAZZONI. *Chirurgia renale.* Il Policlinico, 1894.
HEINLEIN. *Nierenextirpation.* Munch. Med. Woch., 1895.
GOLDTWAIT. *Pielonephritis, nephrectomie.* Boston medic. Journ., 25 luglio 1895.
GRASER. *Beitrag zur Pathologie und chirurgische Therapie der Nierenkrankheiten.* Deut. Arch. f. Klin. Med., 1895.
KARCASKI. *Ueber Nierenoperationen.* Berliner Klin. Woch., n. 4, 1895.
SCHMID. *Behandlung der Erkrankungen der Nieren.* 1895.
STOKES. *Remarks on cases of renal surgery.* Brit. Med. Journ., 1895.
FULLER. *Interesting points connected with a nephrectomy secondary to a nephrotomy.* Journ. of. gen. ur. diseases, 1896.
HIRSCHOFF. *Zur Kenntniss der Pyonephrose in bacteriol. Beziehung.* Deut. Med. Woch., 1896.
LILIENTHAL. *The diagnosis and treatment of surgical renal disease.* Ann. of Surg., XXIII, 1896.

POPPERT. *Ueber Niere hirurgie.* Deut. Med. Woch., 1896.
SOTHESEIN. *Ein Beitrag zur Chirurgie der Nieren.* Arch. für Klin. Medic., 1896.
WATSON. *Cases illustrating renal surgery.* Boston Med. Journ., 1896.
WAUTSCHER. *Beitrag zur Aetiologie u. Behandlung der acuten Pyelonephritis.* Inaug. Diss. Greifswald, 1896.
HIPPEL. *Ueber Nierenchirurgie.* Deut. Med. Woch., 1896.
WAGNER. *Die Grenzen der Nierenextirpation.* Festschrift für Schmidt. Leipzig, 1896.
KÜSTER. *Die chirurgische Krankheiten der Nieren.* Deutsche Chirurgie v. Bergmann u. Bruns., 1896.
ALBARRAN. *Les opérations rénales.* Sem. Méd., 1897.
COEHLO. *Trois cas de néphrectomie dans les pyélonéfrites suppurées.* Rev. de Chir., T. XVIII, 1897.
MYLES. *Some cases of nephrectomy.* Edimbourg Journ. T. VII, 1897.
OBALINSKI. *Weitere Beiträge zur Nierenchirurgie.* Wien. Med. Woch., 1897.
OELER. *Beiträge zur Nierenchirurgie.* Münch. Med. Woch., 1897.
OGDEN. *Pyonephrosis. Clinical Study.* Boston Med. Journ., 1898.
BAZY. *De la néphrotomie précoce dans les pyonéphroses.* Bull. Soc. Chir., 1898.
CARSTENS. *Nephrectomie.* Jour. of the Amer. Med. Assoc., 1898.
DIAKONOW. *Beitrag zur Nierenchirurgie.* Chir. Bd. 49.
DIEDERICH. *Quelques observations de Chirurgie rénale.* Soc. Belg. de Chir. A. 15, 1898.
MARTIN. *Pyonefrosis.* Brit. Med. Journ. April 1898.
PINNER. *Beitrag zur Nierenchirurgie.* Langebeck's Archiv. Bd. 56, 1898.
RICHARDSON. *The indications for nephrectomy.* Boston Med. Journ., 1898.
RUDOLPH. *Nierenchirurgie.* Inaug. Diss. Greifswald, 1898.
TUFFIER. *Ergebnisse von 153 Nierenoperationen.* Centrbl. f. Krank. d. Harn. Org., 1898.
VERHOOGEN. *Résultats éloignés de la néphrectomie.* Ann. Soc. Belg. de Chir., 1898.
WEIR and FOOTE. *Personal experience in renal surgery.* Amer. Med. News, 1898.

LETTERATURA SUI TUMORI RENALI.

MARCHAND. *Ueber accessorische Nebennierentumoren in Lig. latum.* Virch. Arch., 92 Bd., 1883.
GRAWITZ. *Die sogen. Lipome der Nieren.* Virch. Arch., 93 Bd.
ID. *Die Entstehung von Nierentumoren aus Nebennierengewebe.* Arch. v. Langebeck, 30 Bd.
PICK. *Das primäre Nierensarcom.* Inaug. Diss. Würzburg, 1883.
HORN. *Beitrag zur Histologie der aus aberrirten Nebennierenkeimen entstandenen Nierengeschwülste.* Virch. Arch., 126 Bd.
KAISER. *Kasuistik über im königlichen Sarafinlazaret zu Stockolm behandelte Fälle von maligner Nierengeschwülste.* 11 *Fälle. Zottengewächs in Nierenbecken.*
RUBINSTEIN. *Carcinom der Niere.* (Statistik). Inaug. Diss. Berlin, 1889.
BANTI. *Sarcoma bilaterale dei reni.* Virch. Arch., 1890.
DE PAOLI. *Beitrag zur Kenntniss der primären Angiosarcom der Niere.* Beiträge v. Ziegler. VIII, 1890.
BENECKE. *Versprengung von Nebennierenkeimen in der Niere.* Beiträge v. Ziegler, IX, 1891,
AMBROSIUS. *Beiträge zur Lehre von den Nierengeschwülsten.* Inaug. Diss. Marburg, 1891.
HEIM. *Primäres Nierencarcinom.* Inaug. Diss. München, 1892.
ASKANAZY. *Die bösartigen Geschwülste der in der Niere eingeschlossenen Nebennierenkeimen.* Beitr. v. Zieglor., XIV, 1893.
MANASSE. *Ueber die hyperplastischeu Tumoren der Nebennieren.* Virch. Arch., 133 Bd., 1893.
SUDECK. *Ueber die Structur der Nierenadenome.* Virch. Arch., 133 Bd., 1893.
HILDEBRAND. *Ueber den Bau gewisser Nierentumoren.* Arch. f. Klin. Chir., Bd. 47.
ID. *Weiter Beitrag zur pathologischen Anatomie der Nierengeschwülste,* Arch. f. Klin. Chir., Bd. 48.
GRUNOW. *Ueber Nierentumoren und deren Extirpation.* Inaug. Diss. Jena, 1894.
ROWSING. *Ueber die Diagnose und Behandlung der bösartigen Nierengeschwülste.* Arch. f. Klin. Chir., Bd. 49.
LUBARSCH. *Beiträge zur Histologie der von Nebennierenkeimen ausgehenden Nierengeschwülsten.* Virch. Arch., 135 Bd., 1894.
ULRICH. *Anat. Untersuchungen über accessorische Nebennieren, Lipome der Niere,* etc. Beiträge v. Ziegler, Bd. 18.
RICKER. *Beiträge zur Lehre von den Geschwülsten in der Niere.* Centbl. f. allg. Path. u. path. Anat., Bd. 11.
BELLATI (Ospedale di Feltre). *Adenoma carcinoma primitivo del rene mobile. Nefrectomia transperitoneale,* 1895.
JORDAN. *Die Nierenextirpation bei malignen Tumoren.* Beitr. v. Bruns. XIV. S. 587, 1895.
NIETZE. *Nierensarcom.* Berlin. Klin. Wochschr., 1895.
SCUDDER. *Nephrectomie for cistic adenoma. Recov.* American Journ. of. med. sc., 1895.

HÖHNE. *Ein Beitrag zur policystischen Nierenentartung.* Deut. Med. Wochschr., n. 47, 1896.
MANASSE. *Histologie u. Histogenese der primären Nierengeschwülste.* Virch. Arch., Bd. 142, 143, 144.
GATTI. *Ueber die von abgesprengten Nebennierenkeimen ausgehenden Nierengeschwülste.* Virch. Arch., Bd. 144.
BENNECKE. *Demonstration v. Nierengeschwülsten.* Deut. Med. Wochschr., n. 47, 1896.
FISCER. *Sarcom der Niere.* Deut. Zeitschr. f. Chir. XVIII, 1896.
PAWLICK. *Casuistischer Beitrag zur Diagnose u. Therapie der Geschwülste der Nierengegende.* Arch. f. klin. Chir., LIII, 1896.
LACHER. *Casuistik der Nierencarcinome.* Inaug. Diss. München, 1896.
ISRAEL. *Nierensarcom.* Deutsche Med. Wochenschr., 1896.
KOPAL. *Sarcoma alveolare renis.* Prag. Med. Woch., 1896.
ALBARRAN. *Structure et développement des adénomes et des épithéliomes du rein.* Ann. des mal. des org. gén. urin., XV, 1897.
BERNOUD. *Cancer du rein.* Lyon Médic., vol. 88, 1897.
CARLIER. *Les grosses tumeurs du rein.* Echo Méd. du Nord, 1897.
ISRAEL. *Geschwulstbildung an der Wand des Nierenbeckens.* Deutsche Med. Woch. 1897.
KOHLHARDT. *Ueber eine Zottengeschwulst des Nierenbeckens und des Ureters.* Virch. Arch., 1897.
TSCHIRSCHWITZ. *Nierenkrebs.* Deutsche Med. Wochenschr., 1897.
VOGLER. *Beitrag zur Kenntniss der embryonalen Drüsengeschwülste der Nierengegende.* Inaug. Diss. München, 1897.
KÜSTER. *Ueber Neubildungen der Niere und ihre Behandlung.* Cent. f. die Krank. der Harn. org., 1897.
LEGUEU. *Le cancer du rein mobile.* Ann. des mal. des org. gén. urin., 1897, n. 6.
LOUMEAU. *Cancer du rein.* Id., 1897, n. 8.
MARTIN. *Tumeur du rein droit.* Id., 1897, n. 1.
DALLE ORE. *Nefrectomia per voluminoso tumore renale. Guarigione.* Atti Ass. med. lomb. Ann. des mal. des org. gén. ur., 1897, n. 2.
BARTELS. *Zur Chirurgie der Nebenniere.* Inaug. Diss. Greifswald, 1898.
BAZY. *Myxo-sarcome du rein gauche.* Bull. Soc. Chir., févr. 1898.
CESTAN. *Des tumeurs paranéphritiques.* Gaz. des Hopitaux, 1898.
ROVSING. *Resection der Niere bei malignen Nierengeschwülsten.*
STEINTHAL. *Casuistik der Nierencarcinom.* Württemb. Corresp., n. 39, 1898.
WEISS. *Zur Kenntniss der von versprengten Nebennierenkeimen ausgehenden Geschwülste.* Beitr. v. Ziegler, XXIV, 1898.

LETTERATURA SULLA TUBERCOLOSI RENALE..

HEIBERG. *Die primäre Urogenitaltuberculose.* Virch. Festschrift, Bd. II.
FACKLAM. *Die Resultate der wegen Nierenphtise vorgenommenen Nephrotomien und Nephrectomien.* Arch. f. klin. Chir. Bd. 45.
PALET. *Des résultats immédiats et éloignés de la néphrectomie dans la tuberculose rénale.* Thèse. Lyon, 1893.
POUSSON. *Tuberculose rénale primitive.* Gaz. hebd., 1895.
ROUTIER. *Tuberculose rénale.* Bull. Soc. Chir., 1895.
ALBARRAN. *Deux néphrectomies précoces par tuberculose miliaire.* Ann. des mal. des org. gén. ur., 1896.
LAROCHE. *Tuberculose primitive du rein: étude expérimental et clinique.* Ann. des mal. des org. gén. ur., 1896.
ALBARRAN. *Indication opératoire dans la tuberculose rénale.* Rev. de Chir., 1897.
GOLDBERG. *Ueber Nierentuberculose.* Centralbl. f. die Krank. d. Harn-org. Bd. VIII, 1897.
POUCHET. *Pyonéphryte tuberculeuse: néphrectomie, guérison.* Gaz. méd. de Picardie. XV, 1897.
GUYON. *Pyonéphrose tuberculeuse.* La Méd. mod., 1898.
SCHWARTZ. *Néphrectomie transpéritoneale pour tubercul.* Bull. Soc. Chir., 1898.

SPIEGAZIONE DELLE TAVOLE.

Tavola I. — Caso 1°.

Fig. I. — Una sezione del tumore guardata a debole ingrandimento.
La massa neoplastica è fatta da grossi accumuli cellulari con scarso intermezzo di tessuto connettivo fibroso:
a - masse cellulari;
b - capsula del tumore.

Fig. II. — *a-b* - cordoni e tubi epiteliali renali;
c - tessuto connettivo fibroso fra i nidi epiteliali (oc. 3, obb. *A* Zeiss).

Fig. III:
a - connettivo interstiziale;
b - tubolo renale dilatato con epitelio proliferato e cilindro amorfo;
c-c' tuboli renali di aspetto normale;
d-d''-d''' - trasformazione dei tuboli renali in massa neoplastica per rigogliosa formazione epiteliale;
e-e' - cellule epiteliali infiltrate nel connettivo interstiziale;
g-g' - vasi sanguigni.

Fig. IV. — Enorme sviluppo degli alveoli con scarso tessuto connettivo fibroso intermedio:
a - tessuto connettivo;
b - alveoli epiteliali (ocul. 3, obb. *D* Zeiss).

TAVOLA II. — (1) Caso 3°.

Fig. I. — Massa della neoplasia: in alcuni punti esistono residui di sostanza renale:
a - tessuto e sostanza del tumore;
b - tubi, e cavità o spazii irregolari con rivestimento epiteliale (oc. 3, obb. *A* Zeiss).
Di qua della grande fessura si vede un'arteria.

Fig. II. — Sezione del tumore nei suoi punti iniziali:
a-a' - lume dei tubuli renali residuali tagliati trasversalmente;
b - elementi del neoplasma, fatto di cellule epiteliali con scarso protoplasma e leggermente granuloso;
c - tessuto connettivo fibroso, che circonda le masse epiteliali del tumore (obb. *D*, oc. 3 Zeiss).

Fig. III. — La neoplasia prende uno sviluppo fortemente papillare intracanalicolare, alcune papille sono tagliate trasversalmente, altre in senso longitudinale:
a - epitelio di rivestimento delle papille;
b - tessuto centrale delle papille.
c-c'-c'' - papille tagliate trasversalmente (obb. *A*, oc. I Zeiss).

Fig. IV. — Sezione trasversale di una papilla:
a - epitelio cilindrico della papilla;
b - stroma connettivale della papilla;
c - tessuto centrale della papilla costituita da elementi epiteliali immigrati ed infiltrati e che si differenziano da quelli epiteliali di rivestimento della papilla (oc. 3, obb. *D* Zeiss).

TAVOLA III. — Seguito del Caso 3°.

Fig. V. — Le papille del tumore sono numerosissime, assottigliate e variamente anastomizzate fra loro:
a-a' - spazii che intercedono fra le singole papille da costituire in alcuni punti delle piccole cavità cistiche;
b-b' - stroma delle papille;
c - vaso sanguigno dello stroma delle papille (oc. 3, obb. *A* Zeiss).

Fig. VI. — Un punto più centrale della figura precedente, in cui si vedono spazii interpapillari rivestiti di epitelio e divisi da tessuto connettivo fibroso molto lasso:
a-a' - rivestimento epiteliale;
b - tessuto connettivo fibroso.

(1) Del 2° caso non vi sono figure.

FIG. VII. — Una papilla tagliata in senso longitudinale, nella quale si vedono gli elementi centrali in fase degenerativa:
a - elementi epiteliali in degenerazione ialina con alcuni nuclei residuali;
b - capillare sanguigno;
c - epitelio di rivestimento della papilla (obb. *A* oc. 3 Zeiss).

TAVOLA IV. — CASO 4°.

FIG. I. — Nodulo neoplastico circondato da capsula fibrosa, costituito da formazioni papillari a spazii irregolari, ora ripieni, ora tappezzati da epitelio:
a - capsula del nodulo;
b - cavità rivestite da epitelio;
c - spazii riempiti da epitelio;
d-d' - setti fibrosi intermedii (obb. *aa* oculare 3 Zeiss).

FIG. II. Sezione del tumore, in cui si vedono gli spazii con epitelio degenerato:
a - cordoni con epitelio degenerato;
b - connettivo che li divide;
c - vaso sanguigno (oculare 3 obb. *D* Zeiss).

FIG. III. — Massa del tumore fatto da epitelio ben conservato, con scarso protoplasma e leggermente granuloso, qui non vi sono nè papille nè cavità, ma strati epiteliali irregolarmente attraversati qua e là da vasi sanguigni circondati da tessuto connettivo:
a - massa epiteliale;
b-b'-b'' vasi sanguigni (obb. *D* oculare 3 Zeiss).

FIG. IV. — Una papilla del tumore tagliato in senso longitudinale:
a - stroma fibroso della papilla;
b - epitelio di rivestimento della papilla, polimorfo con scarso protoplasma e leggermente granuloso (obb. *D* ocul. 3 Zeiss).

FIG. V. — Sezione del tumore, in cui si vedono una serie di vasi sanguigni e fra essi la neoplasia epiteliale:
a-a'-a'' - vasi sanguigni con struttura embrionale;
b-b'-b'' - epitelio polimorfo con scarso protoplasma e leggermente granuloso (obb. *D* ocul. 4 Zeiss).

TAVOLA V. — SEGUITO DEL CASO 4°.

FIG. VI. — Sezione del tumore in cui si vedono gli spazii del connettivo infiltrati da elementi epiteliali:
a-a'-a'' - masse epiteliali abbondanti;
b-b'-b'' - setti connettivali, che dividono le masse epiteliali;
c - vaso sanguigno;
d-d' - setti connettivali divisi da scarse cellule epiteliali infiltrate (obb. *D* ocul. 3 Zeiss).

FIG. VII. — Sezione residuale del rene, in cui si nota una nefrite interstiziale cronica:
a-a' glomeruli di Malpighi, nei quali l'epitelio di rivestimento del gomitolo vascolare è in proliferazione;
b-b' - tubuli renali, nei quali si vede ben conservato l'epitelio;
c-c' - tubuli con epitelio in atrofia e necrosi;
d - connettivo renale fortemente ispessito (oculare 3 obb. *D* Zeiss).

TAVOLA V.

Tumore primario di una capsula surrenale trovato in un'autopsia del prof. Maffucci.

FIG. I. — Incipiente adenoma cistico:
a - capsula dell'organo;
b - cavità cistiche;
c - tubi della sostanza corticale della capsula surrenale (obb. *aa* oculare I Zeiss).

FIG. II. Taglio di una sezione del tumore della capsula surrenale:
a - stroma fibroso del tumore, che si continua nello stroma delle papille della neoplasia.
b-b'-b'' - epitelio di rivestimento delle papille e delle cavità esistenti fra le papille, l'epitelio è cilindrico, in alcuni punti polimorfo, con scarso protoplasma e leggermente granuloso (obb. *D* ocul. 3 Zeiss).

II.

ISTITUTO CHIRURGICO DELLA R. UNIVERSITÀ DI ROMA
diretto dal Prof. F. DURANTE

Le operazioni conservative nei neoplasmi maligni delle ossa

CON CONTRIBUTO PERSONALE E UNO STUDIO SULL'ENDOTELIOMA DELL'OSSO

per il dott. G. D'URSO
prof. straord. di patologia chirurgica dimostr. nella R. Università di Roma.

(*Continuazione, vedi fasc. 10*).

Coordino ora i dati forniti dai singoli casi di endotelioma delle ossa per desumere i caratteri anatomo-istologici e le manifestazioni cliniche di questa affezione.

A) *Caratteri anatomo-istologici:*

a) La *distribuzione topografica* dei tumori primarii di natura endoteliale nelle varie ossa dello scheletro è sopra 22 casi la seguente:

Omero . . . . . 6 — casi 1, 8, 13, 20, 21, 22;
Femore. . . . . 3 — casi 9, 11, 18;
Ulna . . . . . 1 — caso 14;
Tibia . . . . . 3 — casi 3, 10, 19;
Fibula . . . . . 1 — caso 16;
Ossa del piede . 2 — casi 16, 17;
Vertebre . . . . . 1 — caso 7;
Ossa iliache. . . 2 — casi 4, 6;
Sterno . . . . . 1 — caso 5;
Ossa del cranio 3 — casi 2, 12, 15.

Nel caso 16 le aree di pulsazione senza veri tumori essendo contemporaneamente comparse nella fibula e nelle ossa del piede, debbono essere considerate come localizzazioni primarie e contemporanee, d'onde l'apparente errore della tabella che porta 23 casi invece di 22;

b) La *moltiplicità* della localizzazione contemporanea in più ossa dello scheletro può sicuramente essere affermata per alcuni pochi casi. Esclusi, come è naturale, i casi di localizzazione multipla a un periodo tardivo della malattia, nei quali si deve sicuramente ammettere una origine metastatica dei tumori secondari, per quanto localizzati esclusivamente nello scheletro (caso 7), vengono in considerazione le due osservazioni (18 e 21) del PONCET e del BERGER.

Nella prima di queste due osservazioni un nodulo secondario all'osso frontale è comparso in seguito ad una caduta, che aveva determinata la frattura del femore là dove esisteva il tumore primario; nella seconda alcuni giorni dopo la disarticolazione del braccio per localizzazione primaria nell'omero è comparso

un nodulo alla regione sopracciliare e poi sintomi di localizzazioni multiple. Ora tanto nell'una che nell'altra di queste due osservazioni niente si oppone alla interpretazione, che la moltiplicità dei tumori neoplastici sia considerata come di origine metastatica, per la natura notevolmente maligna del tumore primario. E io non trovo ragioni serie per ammettere la opinione del Berger, il quale, per quanto in maniera dubitativa, accenna nel suo caso alla possibilità di una sarcomatosi generalizzata primaria dello scheletro. Però nelle due osservazioni del Narath e del F. König (16 e 17) la moltiplicità deve con la massima probabilità essere considerata come primaria, nonostante la esistenza di un nodulo nelle parti molli del polpaccio (17), e nonostante la ingegnosa interpretazione del Narath (16) di una disseminazione secondaria per la via arteriosa, senza l'intermedio del circolo venoso di ritorno, per la topografia, corrispondente alla distribuzione arteriosa, dei noduli multipli. E le ragioni, che fanno propendere per ammettere una localizzazione multipla primaria, sono non solo la relativa esiguità dei noduli neoplastici (benchè noi vediamo talvolta a un piccolo nodulo neoplastico subdolo negli organi interni seguire localizzazioni metastatiche assai più voluminose che mentiscono una localizzazione primaria), ma anche e sopratutto la circoscrizione del campo di distribuzione delle varie localizzazioni (ossa della gamba e del piede). Ora nella letteratura esistono osservazioni di sarcomatosi sistematica del midollo delle ossa senza produzione di veri tumori circoscritti, cioè con conservazione della forma esterna dello scheletro (Marckwald, 21, e Bignami, 22, anche non volendo tener conto del caso più avanti ricordato dello Zahn), senza modificazioni della composizione morfologica del sangue, e talvolta a decorso febbrile, casi che fanno il parallelo con quelli descritti come linfomatosi sistematica midollare ed osteo-periostale (Bignami) o come sarcomi a piccole cellule rotonde primitivi diffusi del midollo osseo (Marckwald).

Nelle osservazioni pertinenti alla prima categoria la struttura del tessuto morboso è quella dell'angiosarcoma o dell'endotelioma intravascolare (io condivido completamente le giuste osservazioni fatte dal Bignami alla diagnosi istogenetica del Marckwald), e cioè identica a quella degli endoteliomi solitarii e diciamo così di importanza chirurgica, i quali, come vedremo or ora, in maniera quasi esclusiva pigliano punto di partenza dal tessuto midollare delle ossa. Ora tra gli endoteliomi solitari delle ossa, quelli primariamente multipli e quelli che primariamente si localizzano in maniera sistematica esiste evidentemente identità di reperto istologico. Quali sono i rapporti patologici di queste affezioni a fondamento istologico unico e a manifestazioni anatomiche e cliniche diverse? La sola indagine etiologica e la soluzione del problema patogenetico potranno darci la soluzione del quesito.

c) La *localizzazione originaria* degli endoteliomi tra i vari componenti dell'osso è costituita dal tessuto midollare del cilindro diafisario o degli spazi della spongiosa. Pei casi nei quali l'endotelioma era localizzato nelle ossa spongiose o nelle ossa piatte (2, 12, 15, 4, 6, 5, 7) il decorso clinico e l'esame anatomico così come la descrizione degli atti operativi non sono sufficienti a fornirci

dati sicuri: il potere osteoplastico di queste ossa è in genere inferiore a quello delle ossa lunghe, specialmente negli individui adulti, e allora la insorgenza periostale della neoplasia è assai difficile escludere in maniera sicura. Rivolgendo perciò l'attenzione per la soluzione di questa quistione solamente ai casi di endoteliomi delle ossa lunghe, la comparsa più o meno tardiva della tumefazione, la conformazione del tumore, la esistenza di un guscio osseo periostale completo o incompleto, e l'esame anatomico ci forniscono sufficienti criteri per potere affermare la origine centrale della neoplasia; e questa è evidente in quasi tutti i i casi, salvo che nelle osservazioni 8 e 19; di queste non posseggo le comunicazioni originali.

d) La *distribuzione nei vari segmenti delle ossa lunghe* è sopra 13 casi la seguente: per l'omero 3 volte (20, 21, 22) nella epifisi superiore, una volta (1) nella diafisi, una volta (13) nella epifisi inferiore; per l'ulna una volta (14) nella epifisi superiore; per il femore due volte (9, 18) nella epifisi superiore, una volta (11) nella inferiore; per la tibia una volta (10) nella epifisi superiore e due volte (3, 16) nella inferiore; e finalmente per la fibula una volta (11) nella epifisi inferiore.

In linea generale seguono dunque gli endoteliomi la legge di distribuzione dei sarcomi, di localizzarsi cioè in maniera preponderante nelle epifisi delle ossa lunghe distali del gomito e prossimali del ginocchio. Le rare localizzazioni eccezionali che pur si riscontrano in una statistica così poco numerosa potrebbero dipendere dalla esiguità stessa della statistica e da accidentale comparsa entro un numero così ristretto di casi Le cartilagini articolari sono state in tutti i casi rispettate dal processo neoplastico: anche quando (22) il tessuto del tumore si era spinto fino alla faccia inferiore della cartilagine articolare, questa all'esame anatomico appariva a superficie integra. Dalla descrizione dei pezzi anatomici e dalla estensione presa dalla neoplasia a sviluppo completo si può dedurre, che d'ordinario il primo focolaio dello sviluppo neoplastico non è proprio la epifisi, ma la zona iuxtaepifisaria della diafisi o l'estremo del canal midollare. Nella osservazione 21 la testa e le tuberosità omerali non sono invase dalla neoplasia

e) *Caratteri anatomici propri.* Gli endoteliomi delle ossa sono tumori incapsulati: questo carattere dipende dalla loro genesi midollare da un lato, per cui è il periostio che va a costituire la loro capsula connettivale delimitante, e dall'altro anche dalla loro struttura alveolare.

Anche il nodulo isolato e mobile sulla massa principale del tumore del caso di Hildebrand (13) era delimitato da uno strato connettivale, dal quale partivano i setti che conferivano al tumore struttura alveolare. Però questo incapsulamento persiste solo fino a un certo periodo della evoluzione del tumore. Nel caso 22 per esempio, all'esame istologico si sono riscontrate microscopiche isole neoplastiche in immediato contatto coi fasci muscolari del deltoide: erano isole che aveano oltrapassata la barriera della capsula, e ad una di queste si deve il nodulo di riproduzione nel tessuto parosteale in vicinanza dell'estremo del moncone omerale. Gli altri caratteri fondamentali che allo esame anatomico grossolano

presentano gli endoteliomi dell'osso sono: la mollezza e l'apparenza spugnosa del tessuto neoplastico, la sua ricchezza in contenuto ematico, la presenza di focolai emorragici e di infarto, e sopratutto in una percentuale notevole la presenza di cisti talvolta di piccolissime dimensioni, addirittura microscopiche, talvolta grossolanamente visibili e di tal volume, per confluenza di cisti più piccole, da costituire una buona parte del volume del tumore. Sono sette le osservazioni (1, 5, 6, 9, 10, 15, 22), nelle quali è notata la presenza di cisti o all'esame anatomico grossolano o all'esame microscopico solamente (15): in un caso (21), si parla di lacune scavate nella massa del tessuto neoplastico da emorragie. Nel caso da me operato gli spazi cistici presentavano un carattere, che io avevo già riscontato in un altro endotelioma (del fegato), e cioè l'aspetto liscio e lucente, simile a quello di una membrana sierosa, della superficie interna delle cisti. Ordinariamente nei sarcomi e negli altri tumori connettivali con degenerazione cistica gli spazi neoformati, essendo prodotti dalla fusione di focolai del tessuto neoplastico, non hanno una netta delimitazione, un contorno così regolare, specialmente quando sono piccoli, e non presentano mai uno stato perfettamente liscio e lucente della superficie interna anche quando, la cisti essendo voluminosa, la pressione del liquido contenuto è tale che riesce a dare forma rotondeggiante alla cisti e a coartare i tessuti che la limitano. Io credo che questo carattere può riuscire di aiuto per la diagnosi anatomica di endotelioma Il contenuto liquido delle cisti è ordinariamente limpido, incoloro o gialletto nelle piccole cisti, di carattere ematico con tutte le sue gradazioni fino al liquido del colore della birra guasta nelle cisti più voluminose.

È a notare come carattere istologico di particolare frequenza nell'endotelioma dell'osso, sopratutto nel tipo ghiandolare, la presenza di sostanza ialina e colloidea e il ricco contenuto in glicogeno degli elementi neoplastici.

f) *Istogenesi.* Inutile riepilogare le conclusioni istogenetiche dei singoli ricercatori: queste non appariscono sempre accettabili all'attento studio della descrizione microscopica e delle figure illustrative. Ho già ricordato come esempio il caso del Nauwerck. E un lavoro di revisione e di critica sulla base dei documenti pubblicati sarebbe oltre che increscioso, in alcuni casi addirittura impossibile. Mi risparmio quindi la ricerca della categoria di epitelii, che negli endoteliomi delle ossa più frequentemente ha dato origine alla neoplasia: sarebbe un lavoro perfettamente inutile perchè i risultati non sarebbero rispondenti al vero.

E anche la ricerca della frequenza di ciascuno dei tipi morfologici puri e delle più abituali loro combinazioni sotto forma di tipi associati non è facile, nè darebbe esatti risultati.

La ragione sta nella difficoltà di classificare da questo punto di vista alcune delle osservazioni, inquantochè la descrizione del reperto microscopico non sempre è fatta in maniera puramente obbiettiva; ma spesso chiaramente apparisce attraverso la descrizione del quadro microscopico la conclusione interpretativa individuale dell'osservatore, che non sempre si può accettare, e qualche volta questa conclusione è la base della descrizione stessa.

Come tipo esclusivo più frequentemente troviamo quello ghiandolare, e cioè in 12 osservazioni (1, 5, 6, 7, 8, 9, 11, 12, 14, 16, 19, 21): è in questo tipo che ricorre spesso, anzi quasi esclusivamente, la presenza di cisti. Il tipo alveolare si ha in due osservazioni (3, 4); e il tipo plessiforme pur esso in due (2, 18). Come forme miste si ha: il tipo ghiandolare associato due volte all'alveolare (20, 22) e due volte al sarcoma fuso-cellulare e al mixoma (15 e 17), e il tipo plessiforme associato una volta all'alveolare (13) e una volta al sarcoma a cellule fusiformi (10).

B) *Caratteri clinici:*

a) *Sesso.* Non è indicato in due osservazioni: fra le 20 residuali si hanno 13 uomini e 7 donne.

b) *Età.* La frequenza secondo l'età in 20 dei 22 casi riportati nella casuistica è la seguente:

Prima dei 30	anni	3	casi.
Dai 31 ai 40	»	4	»
» 41 ai 50	»	3	»
» 51 ai 60	»	5	»
» 61 ai 70	»	3	»
» 71 agli 80	»	2	»

Con trascurabili differenze la distribuzione degli endoteliomi delle ossa per sesso ed età dei soggetti corrisponde a quella dei sarcomi.

c) *Etiologia.* Il trauma è notato come causa occasionale due sole volte (3, 22), giacchè si può escludere una influenza qualsiasi del trauma nella osservazione 13ª, nella quale l'endotelioma si è sviluppato nell'omero di un individuo di 45 anni, che da bambino avea riportato una frattura di quell'osso. E naturalmente sono da tenere in considerazione, non quei traumi anche leggieri, i quali a un certo periodo della affezione determinano una frattura patologica, ma quelli che precedono l'insorgere dei fatti subbiettivi ed obbiettivi della neoplasia. Nei sarcomi delle ossa l'occorrere del trauma è più frequente.

Altre cause non sono annoverate nelle singole osservazioni

In quanto alla causa determinante, per l'endotelioma delle ossa il problema etiologico aspetta ancora la sua soluzione definitiva così come per gli altri neoplasmi non benigni.

d) *Inizio dell'affezione:* ordinariamente subdolo o contrassegnato esclusivamente da sintomi subbiettivi e funzionali, per il fatto che, questo tumore essendo ordinariamente di origine centrale, l'apparire della tumefazione ha luogo dopo un certo tempo dall'inizio reale della lesione nella midolla dell'osso.

e) *Sintomi.* I sintomi subbiettivi e funzionali, così come quelli obbiettivi non hanno caratteristiche speciali in confronto di quelli dati dalle neoplasie sarcomatose delle ossa di origine centrale. Dolore locale, tumefazione fusata, limitazione dei movimenti nella prossima articolazione da ragione puramente meccanica, consistenza ossea della tumefazione fino a che il guscio osseo periostale non sia scontinuato, scricchiolio pergamenaceo e consistenza molle o realmente fluttuante per la presenza di cisti quando l'osso di neoformazione perio-

stale è in tutto o in parte riassorbito, pulsazione con o senza rumore di soffio, frattura patologica, insorgenza di noduli secondarii in altre ossa.

La pulsazione è notata in 9 osservazioni, 40,99 per cento (2, 11, 14, 15, 16, 22, 3, 6, 21) e nelle ultime tre alla pulsazione era associato il soffio. Pur tuttavia il fatto generalmente constatato all'esame microscopico non è stato quello dello sviluppo di grossi vasi arteriosi o di larghi seni venosi, ma di innumerevoli capillari, salvo che nella osservazione 10ª, nella quale si trovavano vene del volume di un dito con notevoli oscillazioni nel loro calibro. Di speciale nell'endotelioma non vi è che la enorme ricchezza di capillari in rapporto ai sarcomi telangettasici, e la pulsazione forse dipende dalla presenza delle innumerevoli cisti a contenuto ialino o colloideo, che costituiscono una condizione fisica favorevole alla trasmissibilità della espansione determinata dall'onda sanguigna Però la coincidenza della pulsazione colla presenza di cisti si riscontra solamente in 3 dei 9 casi, e cioè nelle osservazioni 6, 15 e 22.

La condizione fondamentale quindi della pulsazione deve ricercarsi in altra condizione, che si associ a quella della notevole vascolarizzazione capillare. E questa condizione deve essere quella della capsula ossea periostea, che circonda il tumore. Nel caso da me operato non si rilevava pulsazione alla prima osservazione: questa si è resa evidente pochi giorni prima dell'operazione, quando il tumore era cresciuto a vista d'occhio, e avea acquistato il carattere della chiara fluttuazione in alcune sezioni della sua superficie. Assottigliatasi o scontinuatasi in uno o più punti la capsula ossea, è naturale che solo in questi punti deve esplicarsi la espansione del tumore indotta dall'arrivo della nuova onda sanguigna, e ciò come la somma della espansione di tutta la massa del tumore, contenuta in tutte le altre sezioni dentro uno spazio inestensibile, che è la capsula ossea. Dal punto di vista della espansione, dunque, l'endotelioma non presenta nulla di particolare in confronto coi sarcomi centrali dell'osso, salvo forse la maggiore frequenza, la quale del resto per essere dimostrata in maniera sicura è necessario sia suffragata da uno studio statistico comparativo.

f) *Decorso ed esiti.* — In pochi casi i primi sintomi della malattia rimontano a un periodo abbastanza lontano dall'epoca dell'operazione o della autopsia: nelle osservazioni 7, 9, 11, 14, 15, rispettivamente 3 anni, 2 anni e mezzo e 2 anni: dall'epoca della comparsa del tumore nell'osso il decorso è di mesi, da un minimo di 2 ad un massimo di 8. Vi sono dunque casi a decorso relativamente lento, come nella osservazione 7ª nella quale la metastasi multipla esclusiva nelle ossa fu osservata all'autopsia dopo 3 anni dall'inizio dei primi sintomi, e nella osservazione 15ª, nella quale alla morte dopo l'operazione per complicazioni operative, avvenuta 2 anni dopo l'inizio dell'affezione, non furono riscontrate metastasi. Accanto a questi vi sono invece casi che decorrono con una certa rapidità, come nella osservazione 22ª, nella quale dopo 5 mesi dall'ultima lussazione il tessuto neoplastico aveva già rotto i confini della capsula fibrosa periostea, e come nella osservazione 21ª soprattutto, nella quale dopo 5 mesi dalla comparsa dei dolori fu fatta la disarti colazione della spalla, e dopo 10 mesi da questa si avevano già i segni clinici di localizzazioni multiple nelle

ossa e negli organi interni, e l'ammalato era in fin di vita. Finalmente un esempio di decorso rapidissimo ci viene offerto dalla osservazione 7ª, nella quale dopo 6 mesi dall'inizio dei dolori, dopo 4 dall'inizio del tumore si ebbe morte nello stesso giorno dell'operazione, per grave emorragia, e alla autopsia si trovarono metastasi nei pulmoni e nelle pleure.

Vi è dunque per gli endoteliomi delle ossa una scala di malignità così come per gli endoteliomi delle parti molli, nei quali il Tanaka (23), secondo i risultati di uno studio fatto nella Clinica di Scriba a Tokio, ha riscontrato una proporzione di 45 per cento di tumori molto maligni.

La generalizzazione della neoplasia ha luogo qualche volta in maniera multipla solo nelle ossa (7), il più delle volte nei pulmoni e nelle pleure (5, 6, 9), oppure nelle ossa e negli organi interni (12, 21). Una sola volta (5) insieme a noduli pulmonari si sono riscontrati tumori secondari nelle glandole linfatiche. Di regola dunque la metastasi ha luogo, come nei sarcomi, per le vie sanguigne.

La guarigione si è avuta in seguito alla disarticolazione, all'amputazione fatta nell'osso soprastante e nella continuità dell'osso affetto, rispettivamente nelle osservazioni 1ª, 14ª, 17ª. La durata dell'osservazione senza recidiva è stata di 3 anni e mezzo, 14 mesi e 17 mesi. Nella osservazione 22ª si è avuta recidiva a decorso relativamente lento dopo 22 mesi dalla resezione: ed è notevole il fatto che la recidiva avea sede nelle parti molli paraosteali e non nel moncone dell'osso, come si sarebbe dovuto aspettare, dati i rapporti rivelati dall'esame istologico tra il limite inferiore del tumore e il cilindro midollare: eppure il decorso del tumore avanti l'operazione era stato abbastanza rapido.

h) *Diagnosi, prognosi e terapia.* — Dallo studio anatomico e clinico risulta che non è possibile la diagnosi clinica dell'endotelioma delle ossa, non potendosi questa neoplasia differenziare dai sarcomi.

Possibile solamente è la diagnosi anatomica: la quale può esser messa in discussione da due caratteri sopratutto, cioè dall'aspetto spugnoso con ricco contenuto sanguigno della massa neoplastica e dalla presenza di cisti, coi caratteri che io ho rilevato nel mio caso.

La prognosi deve essere sempre riservata.

La terapia è stata finora demolitrice nell'endotelioma dell'osso: solo nell'osservazione 22ª fu praticata una operazione conservativa. In questo caso si è avuto recidiva locale dopo 22 mesi. Però per la sede (paraosteale) del nodulo di recidiva, per la sua relativa lentezza di insorgenza e di sviluppo è a presumere che un secondo intervento fatto a tempo, se si fosse trattato di un individuo più ragionevole ed intelligente, avrebbe potuto dare la speranza di una guarigione radicale.

Io credo che anche all'endotelioma siano applicabili le conclusioni relative alle operazioni conservative, che esporrò alla fine del lavoro.

C) *Rapporti dell'endotelioma collo struma.* — Solo in tre osservazioni (9, 15, 22) è notata in maniera particolare l'assenza di struma. Questa indicazione è divenuta oramai di grandissima importanza per due ragioni fondamentali. Prima

di tutto la presenza di sostanza ialina o colloidea come prodotto degli elementi cellulari propri dell'endotelioma è frequentissima, specialmente nei casi a tipo ghiandolare. E intanto il v. EISELSBERG (24) riferisce di una donna di 46 anni, il cui struma presentava noduli adenomatosi, e la metastasi dello struma consisteva di tessuto carcinomatoso, e *solo dalla presenza di gocciole di sostanza colloide* potè essere dimostrata la provenienza del tumore.

In secondo luogo gli endoteliomi a tipo ghiandolare riproducono in maniera tanto precisa la struttura di un adenoma tiroideo, che qualche osservatore (RUD. VOLKMANN e altri) per dare un'idea esatta del tipo morfologico della neoplasia, è ricorso al paragone colla glandola tiroide. Inoltre nei casi nei quali l'endotelioma dell'osso oltre a parti pertinenti al tipo ghiandolare contiene sezioni a struttura alveolare, è evidente la grande analogia di struttura con un adenocarcinoma della tiroide. E la grave contesa a cui ha dato luogo il caso di RUNGE, la cui diagnosi istologica di carcinoma era stata fatta dal RECKLINGHAUSEN, ha il suo fondamento in questa analogia. Si aggiunga ancora che le metastasi di adenomi tiroidei molte volte si localizzano esclusivamente nelle ossa, e queste localizzazioni si presentano come tumori pulsanti, i quali sono talmente vascolari, che durante l'atto operativo si è dovuto qualche volta sospendere ogni manovra e zaffare per arrestare l'emorragia (GUSSENBAUER, 25). La massa neoplastica poi non solo all'esame clinico ed istologico, ma anche all'esame anatomico riproduce il quadro dell'endotelioma.

Ora se si pensa che le metastasi ossee di struma tiroideo possono avere una struttura adenomatosa quando la lesione primaria è di natura carcinomatosa e viceversa, e che gli infermi che portano uno struma benigno o non sospetto possono aver la lunga persistenza della lesione e per l'assenza di qualsiasi sintoma al principio della trasformazione carcinomatosa non richiamare l'attenzione del chirurgo, si intenderà facilmente quanto sia corretto, anzi necessario per il chirurgo che ha in esame una neoplasia pulsante dell'osso, fare un accurato esame clinico della glandola tiroide Nè ciò è tutto: studiando la letteratura relativa alle *Strumametastasen* (riscontrare specialmente il lavoro di JAEGER, 26) si riscontrano casi nei quali la localizzazione metastatica nello scheletro è stata unica. Il caso di ZAHN (27), al quale si riferisce l'osservazione 12ª è riportato dallo JAEGER come caso di metastasi adenomatosa di struma di natura non sospetta. Anche il BONTSCH (28) è dello stesso parere. E invero lo ZAHN nel reperto nota che il lobo sinistro della tiroide era alquanto ingrossato, ma di normale apparenza; il destro si presentava aumentato di volume e presentava un nodulo grosso quanto una ciliegia di apparente natura adenomatosa. Ragioni di un valore non indifferente, che mi hanno tenuto per parecchio tempo dubbioso se dovessi escludere dalla casistica anche il caso di ZAHN.

E non solo la localizzazione metastatica di uno struma può essere unica nelle scheletro, ma le condizioni della glandola tiroide possono frattanto rimanere così immutate da ingenerare dei gravi dubbi. E vale la pena di riferire brevemente il caso del FEURER (29).

Donna di 57 anni. Un anno prima urto col parietale sinistro contro un osta-

colo, e da allora dolori: nessuna tumefazione. Tre mesi più tardi, dopo un altro trauma nella stessa regione, notò una tumefazione ad accrescimento rapido. Tumore emisferico, quanto il pugno di una mano, nel parietale sinistro, molle, immobile, pulsante, circondato da un margine osseo rilevato. Diagnosi: sarcoma. Estirpazione. Tumore molto ricco di sangue: attraverso una perdita di sostanza dell'osso la massa neoplastica penetrava nel cranio. Scucchiaiamento: una estirpazione completa fu impedita dalla emorragia e dalla mancanza di nozione esatta della estensione e topografia della parte intracranica del tumore. L'esame microscopico diede: *metastasi di un carcinoma della tiroide;* la struttura era quasi quella di uno struma iperplastico. *Allora solo fu notato nella inferma per la prima volta* uno struma del lobo destro, quanto un piccolo pugno, che non aveva provocato sintomi, e dava l'impressione di uno struma fibroso non maligno. Recidiva del tumore nel parietale, ulcerazione e morte dopo 10 mesi. Frattanto lo struma nè si era ingrossato nè era diventato dolente: l'esame dello stesso fu fatto dal prof. Langhans, e non vi fu trovato nulla di carcinomatoso. Noduli nella dura madre presentarono la composizione di uno struma colloideo con sostanza colloide: *del resto non si trovarono alla sezione metastasi neoplastiche.*

E mi pare che basti per dimostrare la necessità dell'indagine della glandola tiroide nei casi di tumore dell'osso, che il microscopio dimostra di natura endoteliale. Però casi ben constatati di endoteliomi dell'osso con assenza di qualsiasi lesione della tiroide ne esistono, come più su è accennato. Non è quindi permesso di revocare in dubbio la esistenza dell'endotelioma nell'osso come potrebbero far pensare la struttura adenomatosa e i caratteri delle cellule, che mentiscono talvolta quasi completamente quelli delle cellule epiteliali Quello che invece mi pare di poter mettere in dubbio è la interpretazione di metastasi di struma data a qualche caso, che forse è invece di endotelioma dell'osso. E per esempio ne cito uno solo, quello del Riedel (25): tumore del mascellare inferiore; estirpazione. All'esame microscopico: tessuto di ghiandola tiroide. Dopo 10 anni dall'operazione accenno a recidiva del tumore: *nè prima de l'operazione nè al comparire della recidiva esisteva struma.* E questo caso corre nella letteratura chirurgica come un caso di metastasi di adenoma tiroideo. Se non si trattasse di un tumore del mascellare inferiore, al quale sono applicabili le osservazioni che ho fatto a proposito del caso del Prym, non esiterei a dire che niente ci autorizza a negare a quel tumore della mandibola la diagnosi di endotelioma.

(Continua).

Diritti di proprietà riservati. — *L'Amministrazione avverte che procederà contro quei giornali che riporteranno lavori pubblicati nel* **POLICLINICO** *o che pubblicheranno sunti di essi senza citarne la fonte.*

Tip. Nazionale di G. Bertero. L. Trimani, *segr. resp.*
(32)

(fasc. 12).

CO

CE

Con contributo
caso di mioma

elle ossa

o

Róma,

cellare infe-
Ereditarietà

una tumefa-
mandibola,
in maniera
sioni attuali.
nessuna nota

efazione, del
prominente

della branca
sa appena il
oniera a tre
molari infe-

(1)

colo, e da allora dolori: n
trauma nella stessa regio
more emisferico, quanto i
immobile, pulsante, circo
Estirpazione. Tumore mo
dell'osso la massa neopla
pazione completa fu im
esatta della estensione e
microscopico diede: *meta*
quella di uno struma ipe
volta uno struma del lob
vocato sintomi, e dava l'i
diva del tumore nel pari
struma nè si era ingross
fatt dal prof. LANGHANS,
nella dura madre present
stanza colloide: *del resto*

E mi pare che basti
tiroide nei casi di tumor
teliale. Però casi ben co
lesione della tiroide ne e
messo di revocare in du
bero far pensare la str
tiscono talvolta quasi co
mi pare di poter metter
data a qualche caso, che
ne cito uno solo, quello
pazione. All'esame micr
l'operazione accenno a r
parire della recidiva esist
gica come un caso di m
tumore del mascellare i
fatto a proposito del ca
a negare a quel tumore

Diritti di proprietà rise
che riporteranno lavori pubbl
citarne la fonte.

Tip. Nazionale di G. Bertero.
(32)

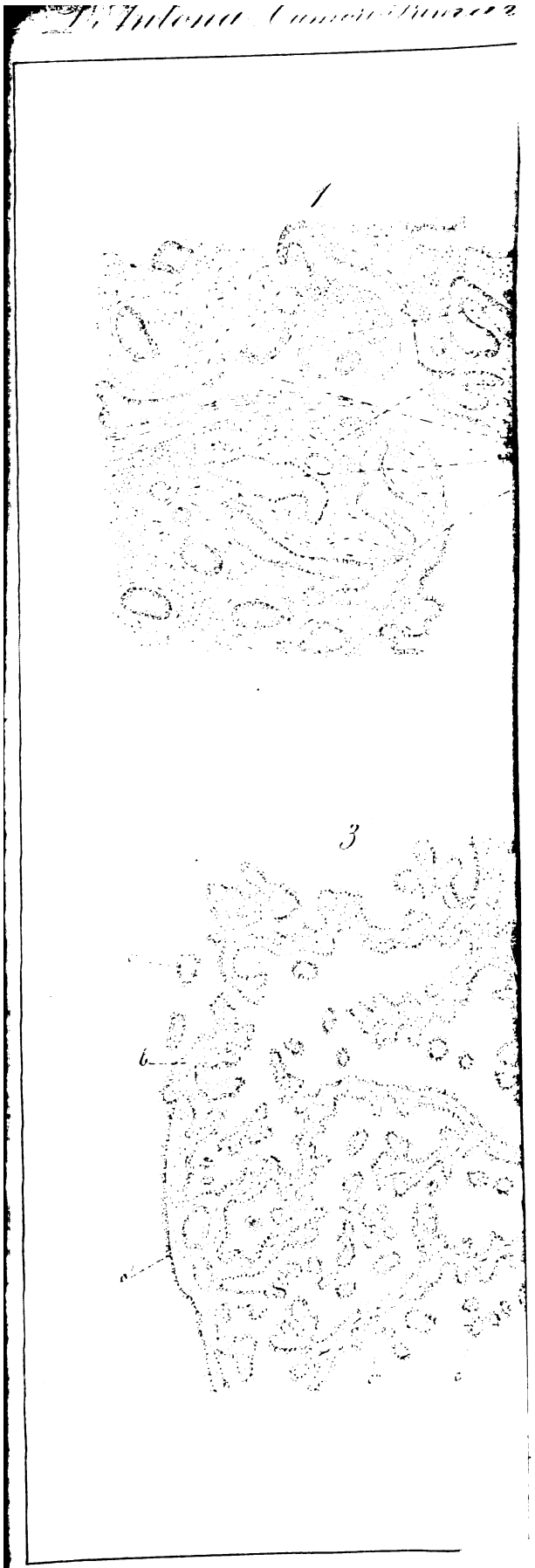

CO

E

Con contributo
caso di mioma

lelle ossa

o

Roma.

scellare infe-
Ereditarietà

una tumefa-
a mandibola,
a in maniera
nsioni attuali.
nessuna nota

nefazione, del
i prominente
i.
della branca
sa appena il
oniera a tre
molari infe-

colo, e da al
trauma nella
more emisfe
immobile, p
Estirpazione
dell'osso la
pazione com
esatta della
microscopico
quella di un
volta uno st
vocato sinto
diva del tun
struma nè s
fatt dal pr
nella dura
stanza collo

E mi p
tiroide nei
teliale. Però
lesione della
messo di re
bero far pe
tiscono talv
mi pare di
data a qual
ne cito uno
pazione. All
l'operazione
parire della
gica come u
tumore del
fatto a pro
a negare a

Diritti di
che riporteran
citarne la fon

Tip. Naziona
(32)

D'Antona Tumori

6

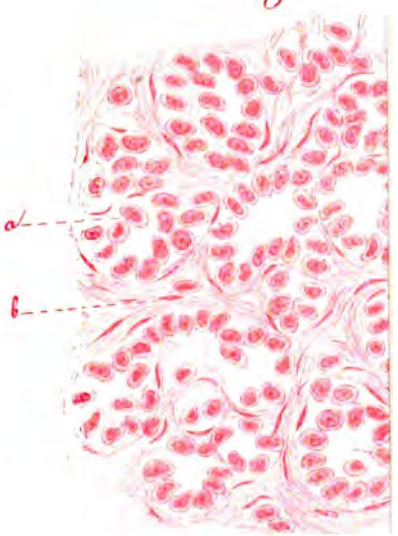

(fasc. 12).

CO

TE

Con contributo
caso di mioma

elle ossa

o

Roma.

uscellare infe-
Ereditarietà

una tumefa-
a mandibola,
sa in maniera
nsioni attuali.
nessuna nota

nefazione, del
ù prominente
i.
della branca
sa appena il
toniera a tre
molari infe-

colo, e da all
trauma nella
more emisfer
immobile, pu
Estirpazione.
dell'osso la n
pazione com
esatta della e
microscopico
quella di unc
volta uno str
vocato sinton
diva del tum
struma nè si
fatt dal pro
nella dura m
stanza colloi

E mi pa
tiroide nei c
teliale. Però
lesione della
messo di rev
bero far pe
tiscono talvo
mi pare di
data a qualc
ne cito uno
pazione. All
l'operazione
parire della
gica come u
tumore del
fatto a pro
a negare a

Diritti di
che riporteran
citarne la fon

Tip. Naziona
(32)



(fasc. 12).

CO

TE

Con contributo
caso di mioma

elle ossa

o

Roma.

ascellare infe-
Ereditarietà

una tumefa-
a mandibola,
a in maniera
nsioni attuali.
nessuna nota

nefazione, del
ù prominente
i.
della branca
sa appena il
toniera a tre
molari infe-

(1)

quanto allungato, mentre si rendevano mobili altri denti vicini all'incisivo deviato, la cui mobilità era frattanto cresciuta. Tale deformità è andata mano mano aumentando fino alle condizioni attuali senza dolore di sorta, mentre la mobilità dei denti e la loro deviazione si accentuava fino a rendere impossibile la masticazione.

Costituzione scheletrica regolare; sviluppo scheletrico non rispondente all'età dell'inferma; masse muscolari poco sviluppate. Sistema ghiandolare linfatico normale. Negativo l'esame obbiettivo e funzionale degli organi interni.

Mento molto prominente e appena deviato verso destra, in modo che il labbro inferiore viene ad essere situato in un piano anteriore a quello del labbro superiore. Regione massaterina di sinistra abbastanza chiaramente delimitabile alla vista dalla regione mentoniera, a destra alquanto prominente in corrispondenza della branca orizzontale e in ininterrotta continuazione colla prominenza del mento. Gli incisivi inferiori sono più sporgenti, situati in un piano anteriore a quello dei superiori, paralleli e deviati verso destra: l'ultimo incisivo e il canino di destra sono deviati verso sinistra. La mucosa gengivale è succulenta, di un colorito rosso fosco, con grosse e sottili arborizzazioni vasali, e dal terzo molare di destra all'ultimo incisivo di sinistra passa dal processo alveolare a rivestire una tumefazione rotondeggiante, la quale ha fatto scomparire e rende prominente il solco gengivo-labiale. Questa tumefazione, che fa corpo colla mandibola, occupa tutta la sinfisi del mento e si estende a destra sino al livello del 3° molare, e a sinistra sino al livello del primo premolare. In altezza la tumefazione si estende nella parte mediana a tutta l'altezza dell'osso comprendendo il processo alveolare e il corpo dell'osso fino al margine della mandibola, mentre nei suoi limiti laterali la tumefazione si va assottigliando e circoscrivendo al corpo dell'osso.

Dalla faccia posteriore della sinfisi la tumefazione si avanza verso il pavimento boccale con una superficie leggermente convessa diretta in basso ed indietro. Il margine della mandibola è dapertutto ben palpabile e conserva la sua durezza ossea, solo è alquanto slargato in corrispondenza della sinfisi. La mucosa che riveste la tumefazione è integra dapertutto. A livello dei due incisivi di destra si notano posteriormente due noduletti di consistenza elastica, uno quanto un cece, l'altro quanto una grossa testa di spillo, sessili, rivestiti di mucosa integra, la quale ha lo stesso colorito della mucosa che riveste altrove la tumefazione. Questa ha una superficie uniforme ed equabile.

La sua consistenza è dura, ossea nei suoi limiti laterali e verso il margine della mandibola, va acquistando i caratteri di durezza elastica verso la parte centrale, e in corrispondenza della sinfisi è addirittura molle. In nessun punto scricchiolio pergamenaceo, nè pulsazione. I gangli della regione sopraioidea sono alquanto aumentati di volume; ma senza modificazioni nè della forma nè della consistenza.

Diagnosi. — L'inizio della malattia colla mobilità dei denti senza difformazione dell'osso e senza alterazioni infiammatorie, l'accrescimento della tumefazione in maniera progressiva ma relativamente lenta, l'aumento di spessore del margine inferiore della mandibola e la durezza ossea di questa tumefazione rendevano sicura la diagnosi di sarcoma originatosi dal tessuto midollare della diploe del processo alveolare ed esteso alla parte centrale del mascellare inferiore La struttura di questi sarcomi ordinariamente essendo quella dei sarcomi a cellule giganti, e la resezione estesa della mandibola portando come conseguenza una deformità notevole e la necessità di un pezzo protetico, mi sono deciso a tentare una operazione conservativa.

Operazione (13-5-99). — Incisa la mucosa in corrispondenza del solco gengivo labiale, con un grosso cucchiaio viene asportata la massa molle di tessuto neoplastico che costituiva la tumefazione, fino a raggiungere l'osso compatto del margine inferiore e della superficie interna della mandibola Gli incisivi, e i canini furono conservati insieme alla parte posteriore della gengiva e del processo alveolare, nella speranza che la neoplasia non avesse invaso completamente

i tessuti di sostegno. Le radici rimanevano libere colla loro faccia anteriore libera sulla superficie della parete posteriore della cavità scavata dal cucchiaio. L'emorragia è stata abbastanza notevole: zaffamento della larga cavità ossea colla garza.

L'esame microscopico avendo dimostrato che il tessuto delle gengive in corrispondenza dei denti diventati mobili aveva la stessa struttura della massa neoplastica, cioè quella del sarcoma giganto-cellulare, vengono asportati tutti i denti mobili (sette) colla sezione posteriore delle gengive e del processo alveolare, rimasta in connessione col guscio osseo periostale della faccia interna della mandibola.

Nel decorso ulteriore avendo notato sul fondo granulante della cavità dei gruppi di granulazioni sospette, che il microscopio dimostrò di natura sarcomatosa, sono stato obbligato a intervenire due altre volte successivamente sotto la narcosi cloroformica raschiando col cucchiaio tagliente fino all'osso sclerotico e applicando grossi bottoni di fuoco, in modo da necrotizzare la parte superficiale della parete ossea della cavità dalla quale era stato scucchiaiato il tumore. Dopo questi rieptuti interventi l'inferma lasciò la Clinica alla fine del mese di luglio in via di guarigione. In settembre ho avuto notizie della completa guarigione dell'inferma e dell'assenza di recidiva. Ora, dopo 16 mesi dalla prima operazione, il medico curante mi scrive che l'inferma non presenta alcun segno di recidiva, che è soddisfatta di aver conservato il suo mascellare e che desidera un pezzo di protesi dentaria.

L'*esame microscopico* ha dimostrato un sarcoma giganto-cellulare tipico, ricco di elementi cellulari polimofri, con sostanza interelementare amorfa e molto vascolare.

Caso IV. *Condroma della fossa sottospinosa della scapola, di origine periostale: asportazione del tumore e scucchiaiamento.* — M. A., di anni 35, da Cervara del Lazio, campagnola, maritata, con figli. Ereditarietà negativa. Da sei anni tumoretto, del volume di una nocella, duro, fisso nel mezzo della fossa sottospinosa. Il tumoretto è cresciuto lentamente e gradatamente, fino a raggiungere sei mesi fa il volume di un grosso uovo. Da questo periodo crescimento rapido.

Nessun disturbo subbiettivo; dal lato funzionale leggiera limitazione del movimento di elevazione del braccio e di rotazione esterna. Donna di sviluppo e conformazione scheletrica regolare; masse muscolari non molto sviluppate; pannicolo adiposo piuttosto scarso; sistema ghiandolare linfatico normale; organi interni sani. Temperatura normale.

Nella regione scapolare destra grossa tumefazione (fig. 4 e 5), del volume di un mezzo uovo di struzzo, sporgente nel suo punto più culminante per circa 10 centimetri sul livello delle parti circostanti. La conformazione generale della tumefazione è ovoidale, col polo più sottile in corrispondenza dell'acromion e col polo più slargato in corrispondenza di quel tratto del margine interno della scapola che costituisce il limite interno della fossa sottospinosa. La base di impianto della tumefazione è larga, ed occupa tutta intera la fossa sottospinosa. In alto si riconosce come limite del tumore la spina della scapola, chiaramente palpabile nel suo bordo, e nella sua faccia superiore attraverso i fasci del sopraspinoso, mentre la sua faccia inferiore è addossata strettamente alla superficie della tumefazione. All'interno la base di impianto della tumefazione si estende sino al margine interno della scapola nel dominio della fossa sottospinosa; l'angolo della scapola rimane libero dalla tumefazione per l'estensione di un dito trasverso appena. All'esterno si può seguire lo spesso margine esterno dell'osso col quale va a continuarsi la superficie esterna del tumore in corrispondenza della sua base di impianto. In alto il tumore col suo polo più assottigliato arriva in contatto col margine posteriore dell'acromion; ma non si avanza nella volta acromio-clavicolare. Il collo dell'omoplata e la faccia anteriore della scapola palpata attraverso i fasci del sottoscapolare non presentano modificazione alcuna della loro conformazione. Il tumore è a superficie poco regolare, con bozze e bernoccoli a larga base e poco rilevati, e con solchi intermedi appena appena accennati. La sua

consistenza non è uniforme: carnosa in alcuni punti, fibrosa là dove sono accennate superficiali depressioni, e chiaramente fluttuante in altri, e la fluttuazione è chiara ed evidente fra sezioni del tumore poste a una certa distanza, dimodochè debbono esistere piccole e disseminate cavità cistiche, comunicanti con una cavità cistica più ampia. In nessun punto è rilevabile pulsazione, nè fremito alla palpazione, nè rumore di soffio all'ascoltazione.

Il tumore è solidamente impiantato sulla scapola, di cui segue tutte le escursioni sia nei movimenti attivi che passivi. I movimenti passivi dell'articolazione omero-scapolare non sono in nessun modo limitati. La cute e il pannicolo adiposo sottocutaneo non hanno contratte aderenze colla superficie della tumefazione. Quei fasci muscolari del deltoide, del sottospinoso del cucullare, del gran dorsale e del grande rotondo che hanno rapporti col tumore, sono soprapposti alla sua superficie.

Fig. 4.

Il tumore non è sede di dolorabilità spontanea nè provocata dalle manovre necessarie per l'esame obbiettivo.

Diagnosi. — L'origine periostale del tumore nella fossa sottospinosa era dimostrata ad evidenza dal fatto che il tumore faceva corpo coll'osso, e che la faccia anteriore della scapola non era deformata. Per la natura, dato il periodo di lentissimo sviluppo che aveva preceduto l'ultimo breve periodo di notevole accrescimento del tumore, per quanto una parte di questo dovea essere messa in conto della evidente degenerazione cistica con probabili emorragie, si doveva pensare ad un fibrosarcoma o ad un condrosarcoma, per il quale ultimo deponeva la forma a grossi bernoccoli del tumore.

Mi sono deciso a tentare una operazione conservativa, pronto a procedere ad una larga resezione, ove la infiltrazione della neoplasia alle parti molli lo avesse richiesto.

Operazione (1-5-1900). — Narcosi morfino-cloroformica. Incisione a V con una branca esterna molto lunga dal margine posteriore dell'acromion all'angolo della scapola e una branca interna di appena cm. 15, che dall'angolo della scapola risale in alto e all'indietro. I fasci muscolari del sottoscapolare sono aderenti alla superficie della tumefazione e vengono in massima parte asportati colla stessa. Scollate le parti molli dalla superficie della tumefazione fino in corrispondenza della sua base di impianto, il tumore è asportato incidendone il contorno. Apertasi così una cavità cistica più ampia e altre cavità più piccole vien fuori un liquido denso, gialletto, trasparente, della consistenza e dell'apparenza del miele. La superficie ossea della fossa sottospinosa si presenta irregolare per la presenza di cordoni e isole di un tessuto biancastro opaco, e qua e là trasparente, di aspetto evidentemente cartilagineo. Scucchiaiamento di questo tessuto fino alla lamina ossea della faccia esterna della scapola, e asportazione colla forbice osteo-

Fig. 5.

toma del margine esterno della scapola dove le isole cartilaginee si approfondano alquanto nel tessuto osseo. Solo in un punto assai circoscritto, dell'ampiezza di una moneta da un centesimo, per togliere completamente tutte le isole cartilaginee è stato asportato tutto lo spessore dell'osso fino al periostio della faccia anteriore. In alto il tumore si avanzava appena al disotto del margine posteriore dell'acromion: il tendine del sottoscapolare è stato qui reciso, ed asportata l'atmosfera di tessuto cellulo-adiposo che lo circondava, non infiltrata dalla neoplasia. Emostasi e sutura delle parti molli nella linea di incisione.

L'ammalata è stata colta da catarro bronchiale, la temperatura ha presentato delle oscillazioni nei primi 12 giorni con un massimo di 37°. 5, 37°. 7. In ottava giornata rimozione dei punti di sutura: guarigione per prima intenzione. Ora l'inferma, dopo 4 mesi dall'operazione sta bene e non presenta alcun accenno a recidiva: evidentemente il tempo decorso dall'operazione è troppo breve per potere ammettere una guarigione radicale

Esame anatomico ed istologico. — Il tumore si presenta delimitato nella sua superficie convessa da una capsula fibrosa, spessa circa un millimetro e più, alla quale in alcuni punti, specialmente in corrispondenza del margine esterno, aderiscono intimamente fasci di fibre muscolari striate. Nella parte più prominente la capsula è più sottile. Sulla superficie di sezione della base d'impianto il tumore si presenta scavato da un gran numero di spazi cistici di varia grandezza, da quella di una ciliegia a quella di una noce, di un piccolo manderino: le più grosse stanno nel centro. Il contenuto di queste cavità è costituito da un liquido denso, filante, trasparente, giallo, del colore e dell'aspetto di miele liquefatto. La capsula di aspetto fibroso, che circoscrive il tumore, presenta internamente una sottile zona di tessuto bianco opaco, e ciascuna cavità cistica è limitata da una sottile membrana fibrosa, sulla superficie interna della quale sta una zona variamente spessa di tessuto bianco-grigiastro, opaco o trasparente, di aspetto evidentemente cartilagineo, la quale è di spessore molto vario, e presenta verso il lume della cavità sporgenze e depressioni a superficie irregolarissima.

Al microscopio: condroma ialino con notevole e progredita degenerazione mucosa.

Passo ora a riferire la casistica da me raccolta delle operazioni conservative per neoplasie maligne delle ossa.

Alcune osservazioni ho dovuto escludere da questa raccolta perchè non mi è riuscito di rintracciarne altro che il titolo.

Altri casi ho pure dovuto mettere da parte come, per esempio, quello del Roux (1834) per osteosarcoma, dell'Hutchinson (1859) per tumore mieloide, del Bennet (1862) per tumore osteo cartilagineo dell'omero, del Langebeck (1859) per osteosarcoma della testa dell'omero (morto per pioemia) e per sarcoma della epifisi superiore del cubito in una donna gravida ad 8 mesi, nella quale all'operazione seguì recidiva e morte per metastasi.

In alcuni casi ho preferito di riportare non molto sommariamente l'atto operativo e l'esame anatomico, perchè non manchino al lettore gli elementi di un giudizio critico per l'applicabilità nel caso in ispecie della operazione conservativa, e per risparmio di particolarità relative a quistioni di indicazioni operative nelle brevi considerazioni che farò seguire alla casistica. Di qualche caso, contenuto in comunicazioni statistiche, non ho potuto ricavare particolarità interessanti neanche dalla pubblicazione originale.

1. Volkmann Rich. *Beiträge zur Anatomie und Chirurgie der Geschwülste.* Arch, f. Klin. Chir. Bd. 15, S. 556, 1872.

Enchondroma mixomatodes dell'estremo inferiore dell'omero sinistro e dell'olecrano, di origine centrale, in un fabbro di 41 anni.

Sette anni prima caduta sul gomito: scomparsa la tumefazione rimase debolezza e disturbo di motilità, che aumentarono lentamente nello spazio di 4 anni. Due anni dopo il lavoro si è reso impossibile, e comparve una tumefazione in corrispondenza del condilo esterno dell'omero, dolente alla pressione, e a lento accrescimento.

Nella regione del condilo esterno dell'omero tumefazione appiattita quanto un mezzo uovo di pollo, estendentesi fino al capitello del radio e all'orlo radiale dell'olecrano. Cute aderente, infiltrata, di colorito rosso cianotico, come quella ricoprente un ascesso prossimo ad aprirsi. Per la infiltrazione delle parti molli

i limiti del tumore nella profondità non sono ben percepibili. Alla palpazione leggiero scricchiolio. Movimenti passivi limitati, ma possibili. Assenza di ruvidezza delle superficie articolari.

Diagnosi: ascesso sul condilo esterno dell'omero per carie. Colla incisione vengono fuori masse come i grani di sagù, nelle quali poi il microscopio dimostra cellule cartilaginee. Assodata così la diagnosi di condromixoma, dopo alcuni giorni (29-3-69) operazione (resezione o amputazione secondo il reperto). Potè essere eseguita la resezione: dell'omero fu asportato un pezzo lungo tre dita trasverse, dell'ulna solamente l'olecrano, e parti molli aderenti al tumore per l'estensione di uno scudo. Guarigione. Neoformazione ossea solida, articolazione passabilmente salda e mobile passivamente.

Dopo un mese non vi era recidiva. Mancano notizie ulteriori.

L'esame anatomico e microscopico confermò la diagnosi di condro-mixoma, di origine centrale.

2. Clement Lucas. Transactions of the clinical Society London. X.

Sarcoma gigantocellulare, di origine centrale, dell'estremo inferiore del cubito, in una donna maritata da 7 anni.

Leggiero gonfiore progressivo dell'estremo inferiore del cubito da dieci mesi, accompagnato da dolore Applicazione di tintura di iodio, poi incisione della tumefazione con fuoriuscita di sangue. Tumore solido, elastico, nell'estremo inferiore dell'antibraccio in corrispondenza del cubito, più sviluppato sulla faccia dorsale che sulla pulmare, ed esteso in alto fino a 6 cm. al disopra dell'articolazione del pugno.

Alla faccia interna il tumore era liscio, la pelle arrossita ma non aderente al tumore, salvo che in corrispondenza di una piccola cicatrice. Differenza della circonferenza dei due arti in corrispondenza del massimo diametro della tumefazione cm. 5. Apofisi stiloide conservata. Movimenti inalterati, salvo la pronazione e la supinazione. Assenza di ingorghi ghiandolari. Riuscita inefficace la cura iodico-mercuriale, incisione (15 agosto 1876) longitudinale di circa cm. 10 sul margine interno del cubito; incisione trasversale alla parte superiore dell'incisione, sezione del cubito in alto colla sega, isolamento sottoperiostale del tumore, incisione del ligamento interosseo, disarticolazione cubito-radio-carpea. Guarigione completa dopo 5 settimane.

Dodici anni dopo l'operazione nessun accenno a recidiva. Risultato funzionale eccellente.

L'operata si serve bene della sua mano; nessuna limitazione dei movimenti, compresi quelli di pronazione e supinazione, nessuna deviazione della mano nel senso dell'adduzione.

L'esame anatomico e microscopico ha dimostrato trattarsi di un sarcoma giganto-cellulare di origine midollare.

3. Harris. Transactions of the clinical Society, 1877.

Sarcoma a mieloplassi, di origine centrale, della estremità inferiore del radio sinistro, in una donna di 28 anni.

Quindici mesi fa caduta sulla mano sinistra: da allora dolori intermittenti al pugno, soprattutto nei movimenti; tre mesi dopo inizio del gonfiore sulla faccia dorsale dell'estremo inferiore del radio. Crescimento lento nei primi mesi, più rapido ulteriormente.

L'estremo inferiore del radio è trasformato in un grosso tumore rotondo; la faccia interna del cubito è perfettamente libera, ma il suo margine radiale è circondato dal tumore. La consistenza del tumore in alcuni punti è molle, alla

parte dorsale è invece di consistenza ossea. Reticolo venoso sottocutaneo molto sviluppato. Arteria radiale sollevata dal tumore. Circonferenza dell'antibraccio sulla parte più prominente del tumore cm. 34 contro una circonferenza di cm. 14 del lato omonimo: dal lato dorsale l'estensione del tumore è di cm. 10, dal lato palmare di cm. 8 I movimenti delle dita sono normali, quelli del polso molto limitati, la pronazione e supinazione quasi impossibile. Assenza di ingorgo ghiandolare. Dolori intollerabili.

Incisione (8 marzo 1876) sulla faccia esterna del radio dalla apofisi stiloide al terzo superiore, isolamento dell'osso dalle parti molli, distacco del lungo supinatore e del pronatore rotondo, sezione del radio colla sega a catena al disopra del tumore. Una seconda incisione fu praticata lungo la faccia interna del cubito, meno estesa della prima e il resto del tumore fu asportato coll'estremo inferiore del cubito. Guarigione dopo 49 giorni: mano e dita un po' edematosi; senza sostegno la mano non poteva essere sollevata dai muscoli dell'antibraccio; notevole ispessimento e indurimento al polso. La mano avea tendenza a inclinarsi dal lato radiale. Dopo 10 mesi con un sostegno in cuoio l'operata poteva raccogliere una spilla e tenere una forchetta, ed era riconoscente al chirurgo, che le aveva conservata la mano.

Fu riveduta dopo 13 anni senza recidiva.

Il tumore costituito da un tessuto molle, rossastro partiva dalla parte centrale del radio: la cartilagine articolare di quest'osso era conservata insieme a un sottile strato osseo immediatamente sottostonte Il cubito era semplicemente aderente al tumore. L'esame microscopico rilevò la struttura di un sarcoma a mieloplassi.

4. Rich. Volkmann in: Fedor Krause. *Ueber die Behandlung der schaligen myelogenen Sarkome (Myeloide, Riesenzellensarkome) durch Ausräumung anstatt durch Amputation.* Arch. f. Klin. Chir. Bd 39, S. 482.

Sarcoma gigantocellulare della testa dell'omero sinistro. — Tentativo di cura mediante la resezione; essendo state conservate parti del guscio osseo con strati di tessuto neoplastico aderenti, rapida ed estesa recidiva locale: disarticolazione del braccio (1879). Guarigione senza recidiva constatata dopo 10 anni.

5. Annandale. *On a case of conservative surgery.* Brit. med. Journ. Dec. 10, 1881.

Sarcoma dell'estremo inferiore del radio sinistro in un meccanico di 34 anni. Due anni prima trauma al polso sinistro: seguì tumefazione e dolore. Dopo un anno accrescimento della tumefazione. Un chirurgo, diagnosticata una frattura patologica per neoplasia, rimuove il tumore con alcuni pezzi di osso. Guarigione. Due settimane dopo riproduzione del tumore: gli fu consigliata l'amputazione.

Tumore molle, lobulato, della grandezza di un piccolo arancio, che prendeva origine dalla faccia dorsale e radiale del pugno, interessante la pelle e intimamente connesso colla estremità inferiore del radio per l'estensione di tre pollici; con parziale distruzione dell'osso. Estremo inferiore dell'ulna non invaso dalla neoplasia; tendini spostati. Movimenti del polso limitati, delle dita normali; assenza di ingorgo ghiandolare.

Asportazione (novembre 1880) del tumore con l'estremo inferiore del radio per l'estensione di quattro pollici, e forte adduzione della mano per determinare una connessione della superficie articolare del corpo colla superficie interna dell'ulna. Guarigione.

Assenza di recidiva dopo otto mesi.

Col massaggio ritornarono la forza e la mobilità nel polso e nelle dita.

6. Hertaux e Bertin. Société de Chirurgie. Revue de Chirurgie 1898, pag. 261.

Sarcoma globocellulare della metà superiore della diafisi dell'omero sinistro, di origine centrale, in una bambina di 6 anni.

Tubercolosi ganglionare all'età di 3 anni. Stato generale buono. Tre mesi fa caduta con urto violento del moncone della spalla: tre settimane dopo leggiero gonfiore, del volume di un pollice in corrispondenza della parte anteriore della testa omerale, profondo, sottodeltoideo, molle quasi fluttuante. Movimenti nell'articolazione della spalla liberi, indolori. Diagnosi: ascesso tubercoloso di origine periostale, o dal collo omerale. Incisione verticale (18 aprile 1883) sulla tumefazione penetrante tra i fasci del deltoide: nell'incidere gli strati profondi si riconosce che la tumefazione era data da un sarcoma, per il colorito grigiastro del tessuto con chiazze rosee. Si prolunga l'incisione dal suo angolo superiore orizzontalmente indietro, recidendo trasversalmente buona estensione delle fibre del deltoide. Il dito attraversando la massa del tumore penetra nel centro dell'osso, la testa omerale è di volume normale. Col bistori si disseca l'omero dai muscoli nel campo del tessuto paraosteale, dopo di che l'osso è segato al di là dei limiti apparenti del tumore. Sutura e drenaggio all'angolo posteriore della incisione: guarigione in tre settimane.

Il pezzo di omero asportato misura cm. 11, cioè esattamente la metà di tutta la lunghezza dell'osso.

Un taglio longitudinale fatto colla sega dimostra, che i limiti della neoplasia sono stati generosamente oltrepassati: in alto il tessuto neoplastico confina quasi colla cartilagine articolare della testa omerale senza intaccarla; in basso la superficie di sezione corrisponde a due centimetri dal limite inferiore del tumore. Il tessuto sarcomatoso ha prodotto una perforazione antero-esterna del collo anatomico; esso ha invaso e distrutto il tessuto spongioso della testa omerale e penetra nel canale midollare, estendendosi assai largamente alla faccia esterna dell'osso sotto il periostio.

L'esame istologico, confermato dall'Ollier, ha constatato, che si trattava di un sarcoma globocellulare.

Nessun accenno di recidiva dopo 11 anni. L'arto è flottante; ma, malgrado ciò, esso può rendere grandi servigi: il soggetto può elevare il gomito e portare la mano alla faccia; l'abduzione è impossibile. La parte residuale dell'omero non misura che cm. 10, il suo estremo superiore è affilato.

7. Bergmann in: Nasse. *Die Sarkome der langen Extremitätenknochen.* Arch. f. Klin. Chir. Bd. 39. S. 886.

Sarcoma della epifisi inferiore del femore in individuo di 22 anni. Resezione del ginocchio (17 settembre 1883). Dopo 6 mesi amputazione del femore per recidiva. L'infermo viveva dopo 5 anni.

8. Fischer in: Nasse, l. c.

Sarcoma della epifisi superiore della tibia in un soggetto di 19 anni.

Ingrossamento dell'epifisi superiore della tibia destra da 6 mesi, dolori da 4 mesi. Svuotamento (27 aprile 1883): dopo 5 mesi amputazione del femore: guarigione. Morte dopo 13 mesi di affezione del seno. Manca l'esame istologico.

9. Bergmann in: Nasse, l. c.

Sarcoma gigantocellulare della epifisi inferiore della tibia destra, in donna di 49 anni, cominciato 9 mesi prima con dolori al lato interno dello estremo inferiore della gamba destra.

Alcune settimane dopo, comparsa di un piccolo tumore duro, crescimento dapprima lento, poi più rapido. Resezione (13 gennaio 1884) del terzo inferiore della tibia: guarigione della ferita in parte per granulazione. Frattura del piede, ripetutasi una seconda volta: assenza di recidiva fino a 5 anni dopo l'operazione.

10. Bergmann in: Nasse, l. c.

Sarcoma gigantocellulare di origine centrale, della epifisi inferiore del radio, in un birraio di 19 anni, con diffusione alla cápsula articolare e frattura.

Fu trattato per tre volte col raschiamento e poi, a causa di recidiva, colla amputazione dell'antibraccio (15 giugno 1885).

Infermo guarito e senza recidiva 2 anni e mezzo dopo l'amputazione.

11. Rosemberger. *Eine eigenartige Erkrankung der Condylus externus femoris sinistri* (*Sarcom*). Arch. f. klin. Chir. Bd. 37, S. 594.

Sarcoma gigantocellulare, di origine centrale, del condilo esterno del femore sinistro, in una donna di 26 anni.

Tumefazione del ginocchio sinistro al lato esterno del recesso superiore della sinoviale, e da ambo i lati del ligamento rotulo-pretibiale: la flessione era dolorosa; nessuna dolorabilità alla pressione. Emostasia artificiale (1885?), incisione longitudinale di cm. 16 al lato esterno della regione articolare: la tumefazione si ridusse colla fuoriuscita di notevole liquido sanguinolento; la sostanza ossea del condilo esterno del femore era sostituita da una massa dell'apparenza di un trombo in via di organizzazione. Il dito indice poteva penetrare nel cavo midollare. La cartilagine articolare era conservata e in continuità con quella del condilo interno. I margini della perdita di sostanza ossea erano irregolari e dentellati; la superficie interna della cavità articolare liscia e senza granulazioni. L'esame microscopico nelle masse molli asportate dimostrò la presenza di cellule giganti e di m lte cellule rotonde per cui fu fatta diagnosi di sarcoma. L'amputazione essendo stata respinta Rosemberger si dovè limitare allo scucchiaiamento della cavità ossea. Guarigione.

Dopo 17 mesi dall'operazione l'inferma era in ottimo stato di salute e camminava bene: presentava solo un leggiero grado di abduzione della gamba.

12. Serre. Gaz. des Sciences médicales de Montpellier, 11 sept., 1886.

Tumore a mieloplassi dell'estremo inferiore del cubito sinistro, di origine centrale, in un soldato di circa 21 anno.

Cinque mesi prima dolore al polso e intorpidimento della mano, e poco dopo gonfiore progressivo dell'estremità inferiore del cubito.

Nel terzo inferiore dell'antibraccio tumefazione fusiforme, eguale, di durezza ossea, senza rumore pergamenaceo, iniziantesi a 15 mm. dall'articolazione del polso e pertinente all'ulna. Cute soprastante integra e mobile.

Incisione longitudinale (13 ottobre 1885) lungo il bordo interno del terzo inferiore dell'ulna fino all'apofisi stiloide; isolamento del tumore, sezione del cubito un centimetro al disopra del tumore, colla sega a catena, isolamento dell'osso dal ligamento interosseo e disarticolazione. Sutura, e drenaggio all'angolo inferiore: leggiera ma prolungata suppurazione; guarigione.

Otto mesi dopo l'operazione nessun accenno a recidiva. L'operato si serve della sua mano non accusando altro che un po' di debolezza: leggiera limitazione dei movimenti di flessione delle dita; estensione, adduzione e abduzione della mano complete.

13. Durante. Bullettino della Reale Accademia medica di Roma, 1886, pag. 30.

Sarcoma gigantocellulare della testa della tibia sinistra, di origine periostale, in individuo di anni 25. Operato di resezione da altri chirurgi due anni prima colla diagnosi di osteosarcoma della testa della fibula; mancata cicatrizzazione della soluzione di continuo, recidiva in sito, seconda operazione dopo un anno; recidiva in loco.

Tumore al lato esterno del terzo superiore della gamba sinistra; diametro longitudinale cm. 15, trasversale 11, di spessore 9; ulcerazione della cute soprastante, ingrossamento dei gangli inguinali. Estirpazione del tumore connesso col condilo esterno della tibia, svuotamento di questo colla sgorbia, asportazione della estroflessione inferiore ed esterna della sinoviale aderente al tumore, asportazione del margine articolare del condilo esterno della tibia, sutura della sinoviale al margine articolare residuale, plastica cutanea, asportazione dei gangli linfatici inguinali: guarigione per prima intenzione. Completa conservazione della funzionalità del ginocchio. La guarigione si mantiene dopo 13 anni.

14. Fedor Krause. *Ueber die Behandlung der schaligen myelogenen Sarkome (Myeloide, Riesenzellen-Sarkome) durch Ausräumung anstatt durch Amputation.* Arch. f. Klin. Chir. Bd. 39, S. 482, l. c.

Sarcoma della testa della tibia, di origine centrale. — Uomo di 46 anni; segmento superiore della tibia destra del volume della testa di un bambino, con guscio osseo molto assottigliato, specialmente sulla superficie antero-esterna della tumefazione. Il tumore è sviluppato più sul lato esterno della testa della tibia e raggiunge la interlinea articolare. Emostasi preventiva (agosto 1886), incisione a lembo da scoprire tutto il tumore ed aprire ampiamente l'articolazione: col lembo è riversato il guscio osseo molto sottile dalla superficie antero-esterna della tibia per l'estensione della palma della mano insieme al terzo esterno del ligamento rotulo-pretibiale; sgusciamento del tumore, scucchiaiamento delle pareti della cavità che lo conteneva, e qua e là applicazione del termo-cauterio. La cartilagine articolare della tibia fu asportata nella sua metà anteriore e laterale, in modo che il condilo esterno del femore era libero completamente nella larga cavità così costituita. Tamponamento con garza all'iodoformio, abbassamento del lembo osteo-periosteo-cutaneo e sutura, fasciatura compressiva. Guarigione senza reazione, riduzione di volume della cavità. Dopo 4 settimane mobilizzazione collo scalpello della parete anteriore della residuale cavità e infossamento della stessa fino a metterla a contatto colla parete posteriore: guarigione completa.

Assenza di recidiva fino a 2 anni e 8 mesi dopo l'operazione. L'infermo può camminare per la stanza senza bastone e può piegare alquanto il ginocchio.

15. Bergmann in: Nasse, l. c.

Sarcoma fusocellulare di origine centrale del condilo esterno del femore, in una donna di 31 anno.

Da breve tempo dolori nel ginocchio e leggiera tumefazione da pochi giorni: il condilo esterno del femore è anch'esso leggermente tumefatto. Movimenti alquanto dolorosi e lievemente limitati. Supponendo si trattasse di processo tubercolare apparecchio immobilizzante.

Nessun miglioramento: un medico fa una incisione nelle parti molli soprastanti al condilo esterno e raschia l'osso. Sei mesi dopo persiste un tragitto fistoloso, che conduce nel condilo esterno del femore notevolmente ispessito, leggiera tumefazione articolare e dolorabilità nei movimenti. Notevole il fatto che in questi ultimi mesi l'ingrossamento del condilo era notevolmente cresciuto mentre l'articolazione non aveva presentato alcuna modificazione. Fu fatta una incisione sul condilo ammalato (1886), e si constatò che la fistola conduceva nello interno dell'osso, il quale era rigonfiato per la presenza di un tumore del volume di una mela. Nell'osso il tumore era nettamente delimitato, mentre nelle parti molli i limiti della neoplasia erano incerti. Fu resecato l'estremo inferiore del femore, e le parti molli che ricoprivano il condilo esterno furono largamente asportate. Passò molto tempo prima che fosse completa la consolidazione; ma il risultato funzionale fu buono nonostante il notevole raccorciamento.

Fino a 3 anni dopo l'operazione nessun accenno a recidiva.

L'esame microscopico dimostrò che il tumore era un sarcoma fusocellulare.

16. Buffet. Normandie médicale, 15 mai 1889.

Sarcoma dell'estremo superiore dell'omero sinistro, in una donna di 58 anni, sarta.

Due anni e mezzo prima dolori nel braccio, poi tumefazione, dapprima lenta in seguito più rapida.

Il braccio sinistro ha forma di una coscia di castrato, e misura a livello dell'ascella cm. 54 in circonferenza (lato omonimo cm. 29). Il tumore è liscio, fluttuante, senza crepitazione; in basso si termina a fuso a cm. 8 al disopra del gomito. Reticolo venoso sottocutaneo sviluppato, cute normale, nessuna modificazione nei tronchi arteriosi. Movimenti attivi impossibili; movimenti passivi conservati: l'inferma si serve con destrezza dell'antibraccio. Una puntura esploratrice con grosso trequarti dà liquido denso, vischioso, color feccia di vino. Diagnosi: sarcoma.

L'inferma avendo rifiutata la disarticolazione della spalla, si intraprende un trattamento conservativo.

Incisione (21-8-1886) sulla faccia anteriore del moncone della spalla dall'apice dell'apofisi coracoide in basso e infuori sino al limite inferiore del tumore. Si apre una vasta cavità dalla quale vien fuori immediatamente una poltiglia spessa, sanguinolenta: detersa la cavità vi si trova l'omero a nudo in mezzo a muscoli e corde tendinee dissociate e atrofiche. La testa è diminuita di volume della metà, rivestita di cartilagine. La cavità articolare dell'omoplata è sana. La sinoviale è distrutta. La disinserzione della testa si fa facilmente, e l'osso è segato in giù sotto al limite inferiore del tumore: la cavità midollare sembrando a questo livello invasa dalla neoplasia, viene l'incisione delle parti molli prolungata in basso e viene resecato il resto della diafisi omerale. Scucchiaiamento dell'ampia cavità e asportazione delle corde tendinee flottanti: zaffamento. La vasta breccia guarisce per granulazione in 47 giorni.

Dopo 21 mesi nessun accenno a recidiva. Non vi è riproduzione dell'omero.

Il braccio è flottante e raccorciato di cm. 4: l'operata si serve bene della sua mano ed eseguisce movimenti di pronazione e supinazione quando dà un appoggio al gomito.

Manca l'esame istologico.

17. MACNAMARA. Clin. Soc. of London. Nov. 8. 1889. Brit. med. Journ. Nov. 16. 1889.

Sarcoma mieloide della testa e del collo dell'omero.

Soggetto di 22 anni. Tumore della spalla da 9 mesi, dolentissimo. Il tumore della grandezza di un arancio occupa la testa dell'omero: in un punto è fluttuante. Col trequarti si ricava sangue liquido. Resezione (Sett. 1887) della testa dell'omero a un pollice al disotto della piccola tuberosità. Guarigione per prima.

L'esame microscopico dimostra la natura mieloide del sarcoma.

Dopo un anno nessun accenno a recidiva: l'infermo può usare utilmente il suo braccio.

18. BERGMANN in: NASSE, l. c.

Sarcoma gigantocellulare, di origine centrale, della epifisi superiore della tibia in un uomo di 56 anni.

Rigonfiamento dell'estremo superiore della tibia con tutti i caratteri di un sarcoma centrale Incisione del tumore a scopo diagnostico. Il tumore avea limiti precisi, ed era circondato da una capsula ossea. La sua massa era di colorito, grigio e grigio-giallastro modificantesi fino al giallo aranciato, opaca, asciutta come massa caseosa; di consistenza soda e solo in alcuni punti molle e umida: grande rassomiglianza con una vecchia gomma. Asportazione del tumore col cucchiaio tagliente, collo scalpello e colla tanaglia ossivora. Si trovarono allora alla periferia del tumore e in singoli altri punti piccoli frammenti del colorito del parenchima splenico, che avevano l'aspetto del tessuto di un sarcoma gigantocellulare. La ricerca microscopica dimostrò che si trattava realmente di un sarcoma gigantocellulare in parte necrotico, in parte con degenerazione grassa.

Dopo alcune settimane a causa di recidiva raschiamento della cavità ossea. Ma subito dopo si dovette eseguire l'amputazione della coscia per segni evidenti di ulteriore recidiva del tumore (nov. 1887).

L'infermo era ancora vivo e sano dopo 15 mesi.

19. CLUTTON. Transactions of the clinical Society of London, 1894.

Sarcoma gigantocellulare, di origine centrale, dell' estremo superiore del radio destro, in un individuo di 28 anni.

Due anni prima dolori e tumefazione della parte superiore dell'antibraccio in vicinanza del gomito. Il dolore sopraggiungeva nei primi tempi dopo il lavoro, da 7 mesi era spontaneo e più vivo durante il riposo e nella notte.

Ingrossamento rotondeggiante dell'estremo superiore del radio, di consistenza ossea: assenza di pulsazione. Flessione ed estensione quasi normale; pronazione e supinazione limitate. Forte dimagramento, nefrite cronica.

Incisione (dic. 1887) sulla faccia esterna del tumore (a scopo esplorativo): si trova un punto della superficie ossea rammollito, che conduce nel centro dell'osso. Introdotto il dito per l'apertura allargata si constata che l'estremo superiore del radio è occupato da un tumore centrale molle, quasi fluttuante, rassomigliante a un tumore mieloide, idea confermata da un esame microscopico fatto dal BALLANCE durante l'operazione. Si scontinua l'osso a un dito trasverso insotto del limite inferiore del tumore, e viene asportato il terzo superiore del radio. Il tumore non aveva perforato la cartilagine pur essendo la testa invasa dalla neoplasia. Zaffamento colla garza della cavità residuale. Guarigione completa dopo un mese: la flessione era normale, l'estensione limitata; dopo 3 mesi l'infermo poteva muovere tutte le sue dita, ma il polso era ancora debole. Seguì poi reti-

nite albuminurica, aggravamento dell'affezione renale e morte 19 mesi dopo la operazione.

L'autopsia non è stata permessa. Il medico curante ha potuto constatare fino all'epoca della morte l'assenza di recidiva, e l'ottimo stato funzionale del braccio operato.

20. Bramann. Verhand. d. deut. Gesellsch. f. Chir., 1889.

Sarcoma gigantocellulare, di origine centrale, della epifisi superiore della tibia destra, in una donna di 13 anni.

Traumatismo 18 mesi prima. Testa della tibia molto protuberante; la capsula ossea fino al disotto della tuberosità tibiale anteriore scontinuata in più punti da masse molli, quasi fluttuanti.

Articolazione del ginocchio normale, salvo un leggiero aumento della sinovia. Incisione (20 6-88) semicircolare dal condilo esterno al condilo interno circoscrivente in basso la tuberosità tibiale anteriore; asportata una parte di questa il focolaio morboso è completamente allo scoperto. Quasi in tutto il terzo superiore della tibia fino al disotto della tuberosità la sostanza ossea è distrutta: non vi è altro residuo che una sottile lamella corticale, interotta del resto in più punti. Il posto della sostanza ossea è occupato da una massa oscura, rassomigliante a un antico coagulo, mescolata a brattee ossee di diverse dimensioni: essa si lascia facilmente asportare con un cucchiaio tagliente e l'osso circonvicino, in apparenza sano, viene raschiato.

Della epifisi tibiale superiore non resta che il periostio, o piuttosto uno strato solido di tessuto connettivo che circondava la neoplasia: il canale midollare è completamente chiuso. La cartilagine articolare, scontinuata solo in corrispondenza dei ligamenti crociati, è asportata. La tuberosità anteriore della tibia, convenientemente scucchiaiata, é fissata sul piano anteriore della cavità scavata nella testa tibiale, e il tutto è ravvicinato ai condili femorali. Sutura delle parti molli salvo che ai due angoli, e apparecchio gessato. Prima medicatura dopo 1 mese: ferita operatoria guarita, mobilità. Apparecchio gessato da permettere la deambulazione: dopo 2 mesi e mezzo consolidazione completa. Possibili leggieri movimenti di flessione e di estensione; nessun movimento di lateralità nè di abduzione od adduzione. Da 5 mesi l'inferma cammina senza sostegno con una suola alta, che compensa l'accorciamento di cm. 5.

Dopo 15 mesi nessun segno di recidiva.

21. Bramann (l. c.).

Sarcoma gigantocellulare della epifisi inferiore del radio di destra, in un uomo di 40 anni.

Due anni fa contusione del braccio.

Tumore che occupa quasi tutta la faccia dorsale dell'epifisi inferiore del radio: alla faccia interna al disotto delle guaine tendinee il tumore è molle, quasi fluttuante, alla faccia palmare nessuna modificazione. Dolore vivo alla pressione e durante i movimenti della mano e delle dita. Inciso (26 5-88) il tumore secondo l'asse longitudinale del radio, si trova una massa oscura dell'aspetto di coaguli antichi, che si lascia asportare facilmente col cucchiaio tagliente. La capsula ossea della faccia dorsale dell'estremo inferiore del radio era completamente distrutta: la faccia palmare dell'osso così come la superficie corrispondente del cubito erano rispettate dalla neoplasia. La cavità midollare sembrava un po' allargata: non vi era midolla normale. La neoplasia, limitata dal periostio molto disteso, non aveva invaso le parti molli. Asportato tutto il tessuto neoplastico, con medicature rare si è ottenuta guarigione rapida.

I movimenti della mano sono quasi normali: solo la pronazione e la supinazione sono alquanto limitate; la flessione del 4° e 5° dito non è completa per aderenze cicatriziali dei tendini.

Non si è notato accenno a recidiva sino a 16 mesi dopo l'operazione.

22. Bergmann in: Nasse (l. c.).

Sarcoma gigantocellulare, di origine centrale, della testa della tibia destra, in un uomo di 40 anni.

Tumefazione lenta da 15 anni nel ginocchio destro: da 7 mesi aumento della tumefazione e dei dolori, e impossibilità alla deambulazione. Tumefazione nella testa della tibia destra, più grande del pugno di un uomo. ineguale, di durezza ossea: solo nella parte anteriore ed interna esistono punti di consistenza elastica senza scricchiolio pergamenaceo La tumefazione raggiunge in alto quasi la interlinea articolare, e in giù il limite tra il terzo superiore e il terzo medio della tibia. L'articolazione del ginocchio è quasi affatto tumefatta; la flessione alquanto limitata, la estensione più limitata ancora.

Incisione (3-10-1889) curvilinea, che circonda in giù il limite inferiore del tumore e in alto raggiunge i due ligamenti laterali: in basso una breve incisione longitudinale sull'angolo anteriore della diafisi tibiale Collo scalpello è incisa la capsula ossea in corrispondenza del taglio cutaneo, e ripiegata in su. Nell'interno dell'osso esistono numerose cavità cistiche, da un pisello a una nocciola, a pareti lisce, consistenti, grigiobiancastre, contenenti liquido chiaro, rossobruno o coaguli sanguigni di data antica. Nell'intervallo delle cisti il tessuto del tumore presenta il colorito ora del parenchima splenico, ora giallo-aranciato, ora giallo-grigiastro: fra le cisti nel tessuto del tumore esistono battee ossee. Dapertutto i limiti del tumore sono netti e precisi: all'ingiù la cavità midollare è chiusa da sostanza ossea. In alcuni punti il guscoi osseo è interrotto e il tumore è coperto solo dal periostio. La cartilagine articolare è conservata, ma quasi completamente distaccata. Col cucchiaio tagliente, collo scalpello e colla tanaglia ossivora viene tolto via accuratamente tutto il tessuto neoplastico: tutto il terzo superiore della tibia ad eccezione di una piccola parte della parete ossea posteriore è asportato. L'estremo superiore del moncone tibiale è posto in contatto col femore dopo resecata la testa della fibula e il lembo anteriore abbassato. Guarigione senza complicazioni.

La mobilità nel ginocchio è notevole: l'infermo cammina con un apparecchio a gesso in attesa di un appropriato apparecchio ortopedico. È dubbio se l'arto potrà raggiungere la saldezza necessaria per fare a meno di un apparecchio ortopedico, data la estensione dell'osso resecato: l'infermo si è opposto alla amputazione

L'esame microscopico del tumore dimostra in singoli punti la struttura tipica del sarcoma gigantocellulare. In altri punti si ha un tessuto ricco di cellule: invece di cellule giganti vi sono grossissime cellule a un solo nucleo. Nei limiti del tumore tessuto connettivo duro, sclerotico. Dapertutto pigmento ematico dentro e fuori le cellule. Vi si trovano anche cellule adipose, e sezioni del tumore in necrosi e degenerazione adiposa.

23. Gluck. *Die Invaginationsmethode der Osteo-und Arthro-plastik.* Berliner klin. Woch., 1890, n. 33.

Sarcoma mielogeno cistico dell'estremo inferiore e dei condili dell'omero sinistro, in una donna di 22 anni: sezione trasversa dell'estremo inferiore della diafisi omerale nel suo terzo inferiore, disarticolazione della massa articolare dell'omero dal gomito e scucchiaiamento del midollo del moncone; artroplastica mediante un cilindro di avorio, che fu rimosso dopo 14 settimane: risultato funzionale buono. Mancano notizie sul risultato terapeutico definitivo.

24. Helferich. *Jahresbericht ueber die chirurgische Klinik der Universität Greifswald während der Estatsjahres* 1890-91.

Sarcoma mielogeno nella testa della tibia. Svuotamento colla sgorbia: guarigione duratura con mobilità dell'articolazione del ginocchio.

25. Von Bergmann. *Freie Vereinigung der Chirurgen Berlins*, 8 Juni 1891; u. *Naturforscherversammlung* in Halle, Sept. 1891.

Sarcoma osteoide diafisario della tibia, di origine periostale, penetrato nella profondità dell'osso, in un uomo di 25 anni: resezione nella continuità di un segmento di tibia lungo cm. 12 (novembre 1890). Nessuna rigenerazione ossea; plastica della perdita di sostanza della tibia mediante un segmento della diafisi della fibula lungo cm. 11 previa recentazione dei monconi tibiali, sutura metallica (24 febbraio 1891): dopo 2 mesi consolidazione completa con lievissimo accorciamento dell'arto, giacchè l'infermo con uno stivale a suola più alta poteva eseguire i lavori più pesanti come giardiniere.

Riproduzione del tumore in sito, ed amputazione al disopra del ginocchio (luglio 1892). Il tumore era picciolato, inserito sul periostio della faccia posteriore della tibia, aveva invaso il periostio della fibula e i muscoli.

26. Clutton. Transactions of the clinical Society of London, 1894.

Sarcoma gigantocellulare, di origine centrale, dell'estremo inferiore del radio sinistro, in un infermo di 50 anni.

Dolori nel pugno da un anno; da sei mesi tumefazione progressiva.

Estremo inferiore del radio slargato, come per un tumore centrale, con guscio osseo qua e là interrotto: non pulsazione, non scricchiolio pergamenaceo. Articolazione del polso libera e mobile.

Incisione (25 luglio 1891) sul bordo esterno del radio rispettando i tendini: si cade sopra una massa neoplastica molle fluttuante. L'estremità inferiore del radio fu isolata dalle parti molli e reciso il lungo supinatore. Le stesse manovre operative si praticano sul cubito allo scopo di resecare le due ossa alla stessa altezza per evitare la deviazione della mano, che costantemente sussegue alle resezioni del solo radio. Le due ossa furono segate al disopra del tumore, l'articolazione aperta e le due ossa asportate separatamente attraverso le corrispondenti incisioni delle parti molli, per non prolungarle. Nella superficie di sezione del radio il canale midollare conteneva una piccola massa neoplastica, che fu asportata col cucchiaio. Sutura delle parti molli senza drenaggio: guarigione. Il polso fu prima sostenuto mediante una stecca di guttaperca, poi con una manipola di cuoio.

Dopo 10 mesi l'operato poteva stringere le ditacon molta forza portando il sostegno, senza il quale la mano era impotente. Dopo 15 mesi poteva sostenere uno sgabello da pittore del peso di 9 libbre: poi la forza della mano è andata sempre più aumentando.

Due anni e mezzo dopo l'operazione nessun accenno a recidiva.

L'esame microscopico fatto dallo Schattock, dimostrò trattarsi di un sarcoma gigantocellulare tipico.

27. LEJARS. *La résection et la disarticulation dans les ostéosarcomes de la racine des membres.* X Congr. franc. de Chirurgie, 1896, p. 732.

Sarcoma periostale dell'estremo superiore dell'omero, in un uomo di 25 anni.

Dolori nella spalla da 7-8 mesi e contemporaneamente tumefazione; ostacolo ai movimenti.

Tumore voluminoso, rotondeggiante, leggermente bernoccoluto, che si disegna in avanti e infuori del moncone della spalla, e si estende in avanti fino al terzo esterno della clavicola e discende fino alla inserzione del deltoide. Esso è profondo, e fa corpo colla estremità superiore dell'omero: è di consistenza assai uniforme, resistente senza essere duro. L'articolazione conserva la sua mobilità salvo la limitazione data dal dolore. Assenza di ingorgo glandolare alla ascella. Stato generale soddisfacente. Diagnosi: osteosarcoma della testa omerale.

Una larga incisione (1891) anteriore condusse sul neoplasma, il quale biancastro, bernoccoluto, avviluppava la testa e il collo dell'omero e si prolungava a una piccola distanza nello spessore dei muscoli sopra e sottospinoso; la cavità glenoide era intatta. La estremità superiore dell'omero fu resecata sopra una lunghezza di 10 centimetri, la porzione degenerata del sopra e sottospinoso escisa molto lontano, e le pareti di questa grande cavità operatoria ravvicinate e riunite. Guarigione senza incidenti. Sono possibili movimenti assai estesi. L'esame microscopico del tumore ha dimostrato che si trattava di un sarcoma periostale.

Dopo 5 anni nessuno accenno a recidiva. Persiste l'ottimo risultato funzionale: l'infermo lavora tutto il giorno presso un mercante di vino.

28. SCHÖNBORN in: SCHREFF. *Ueber Sarcome der langen Röhrenknochen nebst Beitrag zur Casuistik.* Inang-Dissert. Würzburg, 1892.

Osteosarcoma del condilo esterno del femore, esteso alla diafisi, in un soggetto di 20 anni.

Il tumore occupava il condilo esterno del femore e si estendeva sulla diafisi; misurava cm. 12 in lunghezza. Per desiderio dell'inferma fu tentata una operazione conservativa. La neoplasia fu asportata in parte con istrumenti ottusi in parte colla sgorbia, giacchè aderiva internamente per tutta la sua estensione all'osso sottostante. Inviava inoltre un prolungamento verso la fossa poplitea, che fu estirpato: nessuna propagine del tumore nei muscoli. Collo scalpello fu asportata la superficie ossea, alla quale aderiva il tumore: tutto il condilo esterno fu asportato, e della lamina corticale della diafisi tutta la sezione laterale esterna la ventrale e una metà della dorsale. Del condilo interno fu asportata la metà laterale della sostanza spongiosa, e fu scucchiaiato tutto il midollo fino alla metà della diafisi femorale infarcito di tessuto neoplastico. Dall'articolazione del ginocchio venne fuori ricca quantità di liquido sieroso

Dopo 6 mesi, essendo quasi completamente guarita la ferita, amputazione del femore per evidente recidiva locale.

Il tumore presentava alla sua superficie esterna molteplici brattee ossee disposte in senso radiale. Manca nella fonte qualsiasi accenno all'esame istologico.

Dalle particolarità riferite si può indurre che si trattava di osteosarcoma di origine periostale.

29. DURANTE. Trattato di patologia e terapia chirurgica generale e speciale. Volume II, pag. 295.

Osteo-condroma ialino dello estremo superiore del perone, del volume della testa di un feto, in un individuo di 45 anni. Asportazione del tumore (22 marzo 1892)

coi due terzi superiori della fibula è con parte della testa della tibia; ferita e sutura dell'arteria poplitea: guarigione con ottimo risultato funzionale.

Vasta recidiva 8 mesi dopo l'operazione: amputazione della coscia, guarigione.

30. von Bramann in: Neumann. Verhand. d. deut. Gesell. f. Chir. XXII. Kongress. 12-15 april 1893.

Sarcoma gigantocellulare, di origine centrale, della epifisi superiore della tibia sinistra, in una donna di venti anni. Resezione (maggio 1892) di cm. 10 dell'estremo superiore della tibia, recentazione della superficie articolare dei condili femorali, resezione di cm. 5 dell'estremo superiore della fibula, incuneamento del moncone fibulare reso conico in un foro del condilo esterno del femore: riunione ossea, deambulazione senza dolori, accorciamento dell'arto compensato mediante uno stivaletto a suola alta. Dopo 3 anni dall'operazione nessun accenno a recidiva.

31. Mikulicz. *Ueber ausgedehnte Resectionen der langen Röhrenknochen wegen maligner Geschwülste.* Arch. f. Klin. Chir. Bd. 50, S. 660.

Sarcoma fusocellulare, del terzo medio dell'ulna di sinistra, in un garzone di mugnaio di 17 anni. Resezione della parte media dell'ulna (21-5-92): il moncone residuale superiore dell'ulna misura cm. 6 Furono asportati muscoli che erano intimamente aderenti al tumore, una ghiandola cubitale e ghiandole ascellari. Risultato funzionale buono. Nessuna recidiva 3 mesi dopo l'operazione quando l'infermo è stato congedato guarito. Mancano ulteriori notizie.

32. Tietze in: Mikulicz l. c.

Sarcoma gigantocellulare della testa della tibia sinistra, di origine centrale, in un birraio di 33 anni. Resezione (29-8-93) di cm. 10 dell'estremo superiore della tibia, sezione della fibula alla stessa altezza, recentazione della superficie articolare del femore, trasposizione del segmento fibulare mobilizzato tra il femore e la tibia e incuneamento dei suoi due estremi in due buchi scavati nella superficie di sezione e rispettivamente di recentazione delle 2 ossa: guarigione con superficiale suppurazione. Sei mesi dopo l'operazione notevole neoformazione ossea alle due estremità del segmento di fibula trapiantato: tuttavia esiste lieve mobilità nel senso della flessione ed estensione, e i movimenti sono dolorosi, dimodochè il cammino è impossibile senza apparecchio immobilizzante. Mancano ulteriori notizie.

33. Mikulicz (l. c).

Sarcoma gigantocellulare, di origine centrale, della epifisi inferiore del radio di destra, in una signora di 22 anni. Resezione di cm. 12 dell'estremo inferiore del radio (8-10-93): risultato funzionale buono. Assenza di recidiva un anno e mezzo dopo l'operazione.

34. Schwartz. Bulletin de la Soc. de Chir. de Paris. 1894.

Sarcoma a mieloplassi, di origine centrale, del condilo interno del femore sinistro, in un individuo di 35 anni.

Due anni e mezzo prima, durante uno sforzo, forte scricchiolio nel ginocchio, sul quale era caduto. Entra all'ospedale dove è curato per artrite tubercolare del ginocchio con versamento mediante l'aspirazione, l'iniezione di glicerina iodoformata e apparecchio gessato. Rimane limitazione dei movimenti. Nuova caduta sul ginocchio e tumefazione dolorosa dell'articolazione: nuova immobilizzazione.

Ginocchio globoso, leggermente flesso. L'estremità inferiore del femore è aumentata di volume; masse molli della consistenza delle masse fungose nel cul di sacco sottotricipitale e al disotto dei ligamenti laterali della rotula. La testa della tibia non è aumentata di volume, essa è sublussata indietro. Circonferenza dell'articolazione cm. 39 (cm. 32.5 nel lato sano). Punto doloroso sul condilo interno del femore; impossibilità di flettere ed estendere la gamba senza provocare dolori. Sono possibili leggeri movimenti di lateralità.

Diagnosi: tumore bianco del ginocchio. Si decide la resezione tipica dell'articolazione.

Incisione (21-5-1894) a ferro di cavallo; apertura dell'articolazione: la sinoviale è bruno rossastra, tomentosa; nella cavità articolare non vi è liquido; tibia e rotula normali. Escissione di tutta la sinoviale; il condilo interno del femore è trasformato in una specie di guscio, aperto indietro, e riempito di un tessuto rosso-brunastro feccia di vino, simile al colorito delle fungosità che tapezzano la sinoviale: il condilo esterno è meno alterato ma anch'esso qua e là rammollito. Resezione dell'estremo inferiore del femore: colla sgorbia, il cucchiaio, il termocauterio si tolgono via tutte le parti sospette dell'estremo inferiore del femore, si abrade la superficie articolare della tibia, e si fa la sutura metallica con robusto filo di argento. Guarigione. Dopo 70 giorni, tolto l'apparecchio, assenza completa di consolidazione — gamba flottante. Colla previsione di dover ricorrere all'amputazione si applica l'elettrolisi. Consolidazione con persistenza solo di leggieri movimenti antero-posteriori. L'infermo cammina usando uno stivale a suola alta con leggiera claudicazione ma senza soffrire dolori.

Nessuna recidiva dopo sei mesi.

L'esame istologico ha dato: sarcoma a mieloplassi.

35. Mikulicz (l. c).

Sarcoma osteoide, di origine periostale, dell'estremo inferiore del femore, diffuso ai muscoli, in un individuo di 16 anni. Sezione (2 maggio 1894) del femore a cm. 20 dalla superficie articolare ed asportazione dell'osso e del tumore, compresi i muscoli infiltrati o aderenti al neoplasma: recentazione della superficie articolare della tibia e incuneamento del moncone femorale in una fovea profonda cm. 1 scavata nel centro della superficie tibiale Guarigione con consolidazione ossea; risultato funzionale eccellente con un apparecchio di protesi; accorciamento dell'arto al di là di cm. 20. Assenza di recidiva un anno dopo l'operazione.

L'esame microscopico rilevò un sarcoma fuso-cellulare con reticolo di trabecole osteoidi, calcificate ed ossee, che si era diffuso al midollo: la sezione dell'osso era stata condotta cm. 2 al di là del limite macroscopicamente visibile del tumore.

36. Mikulicz (l. c.).

Sarcoma fuso e rotondo-cellulare, di origine periostale, dell'estremo inferiore del femore, in un fabbro ferraio di 37 anni. Resezione (9 giugno 1894) di cm. 20 dello

estremo inferiore del femore, riunione dei monconi femorale e tibiale mediante un cilindro di avorio. Suppurazione e assenza di consolidazione, asportazione del cilindro di avorio in parte riassorbito e frammentato; più tardi recentazione dei monconi ossei non seguìta da consolidazione. Dolorosi la pressione e i movimenti; per ragioni funzionali e anche nel dubbio di una recidiva amputazione della coscia cinque mesi e mezzo dopo la prima operazione: nessun accenno di recidiva nel pezzo anatomico.

37. Bardeleben. *Osteoidsarcom der Fibula*. Berlin. Klin. Woch. 1894. N. 22. S. 523.

Osteocistosarcoma gigantocellulare della fibula, di origine dubbia, in una giovanetta di 10 anni.

Notevole tumefazione della gamba per un tumore intimamente aderente alla fibula per l'altezza di cm. 15. L'inferma aveva anestesia nel campo del nervo peroniero profondo e superficiale. Estirpazione del tumore e disarticolazione della testa della fibula con resezione della diafisi fino al suo quarto inferiore. Il tumore pesava grammi 235; l'osso era in tutta l'estensione del tumore distrutto: non poteva decidersi se il neoplasma era di origine periostale o centrale.

Non si potè esser sicuri durante l'operazione se un tratto dell'arteria tibiale anteriore fu asportata col tumore. Non sopravvennero disturbi di nutrizione del piede.

L'esame istologico del tumore dimostrò trattarsi di osteo-cistosarcoma gigantocellulare alveolare.

Mancano notizie del risultato definitivo.

38. Durante. In Margarucci, *Contributo alla chirurgia dei tumori maligni delle ossa*. Archivio ed Atti della Soc. ital. di chir. Anno X, 1895, pag. 382.

Sarcoma gigantocellulare, di origine centrale, della tuberosità esterna della tibia destra, pulsante (fig. 6). Svuotamento (8 giugno 1895) col cucchiaio tagliente di tutta la testa della tibia e della porzione superiore del cavo midollare, la cui parete anteriore viene demolita collo scalpello: la cartilagine semilunare esterna è completamente allo scoperto nell'alto-fondo della cavità. Decorso post-operativo eccellente; funzionalità dell'arto perfettamente ripristinata.

L'inferma dopo cinque anni e tre mesi sta bene ed è completamente libera da recidiva (fig. 7). Essa si serve del suo ginocchio, non risentendo altro disturbo che leggera stanchezza dopo lungo cammino.

Nel posto della tuberosità esterna della tibia i tegumenti sono infossati corrispondentemente alla perdita di sostanza dell'osso; la rotula è rialzata, il suo apice corrisponde a due dita trasverse al disopra del livello dei tubercoli dei condili femorali, ma conserva la sua connessione colla tibia, dimodochè la funzionalità del quadricipite è conservata. È possibile imprimere passivamente alla gamba un leggiero grado di abduzione; ma ciò non accade spontaneamente durante la deambulazione.

39. Hinds Frank. *Case of myeloid sarcoma of the femur treated by scraping*. Brit. Med. Jour. Feb. 26, p. 555. 1898.

Sarcoma gigantocellulare, di origine centrale, dell'epifisi inferiore del femore.

Uomo di 34 anni. Dolori terebranti nel ginocchio destro da 15 mesi; più tardi tumefazione.

Individuo robusto. L'estremo inferiore del femore ingrandito nel condilo interno; movimenti conservati, assenza di ingorghi ghiandolari; dolorabilità alla pressione.

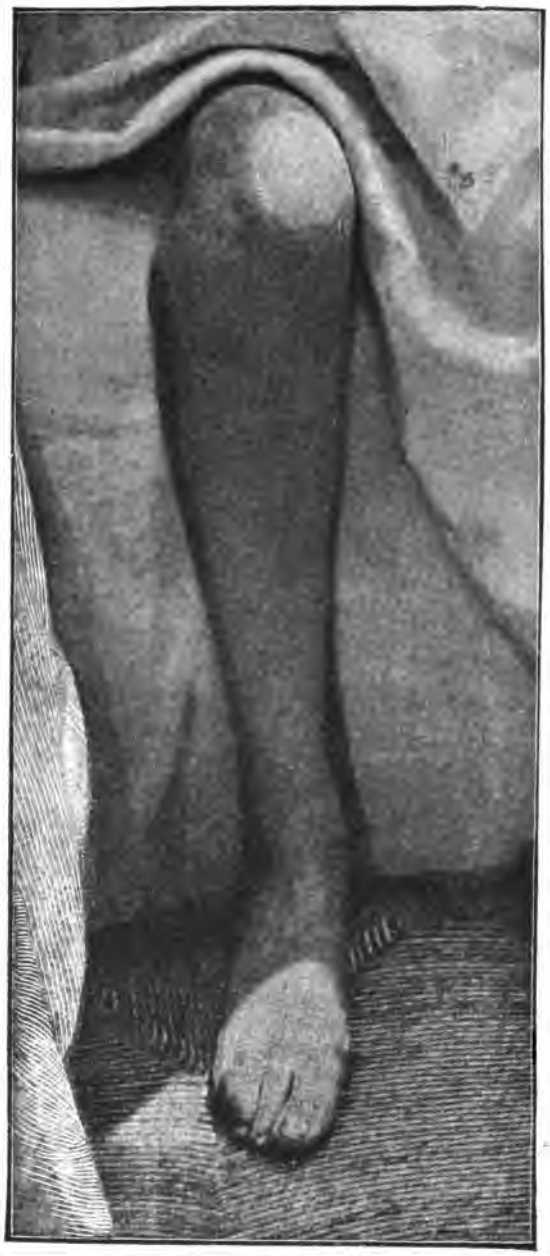

FIG. 6. - OSS. 38 - DURANTE.

Diagnosi: probabile necrosi centrale.

Incisione fino all'osso (giugno 1895): assottigliamento dello strato esterno dell'osso; massa molle bluastra al disotto dello stesso. Asportazione colle forbici

di un pezzo della capsula ossea quanto una corona, e scucchiaiamento della massa neoplastica, di colore rosso-scuro. Profusa emorragia arrestata colla compressione. La cavità scavata interessava i due condili e si estendeva in alto fino al canale midollare misurando quattro pollici nel suo diametro trasversale. La superficie interna della cavità fu cauterizzata col cloruro di zinco e zaffata con garza al cianuro di mercurio. Dopo sei settimane le granulazioni, apparendo di natura

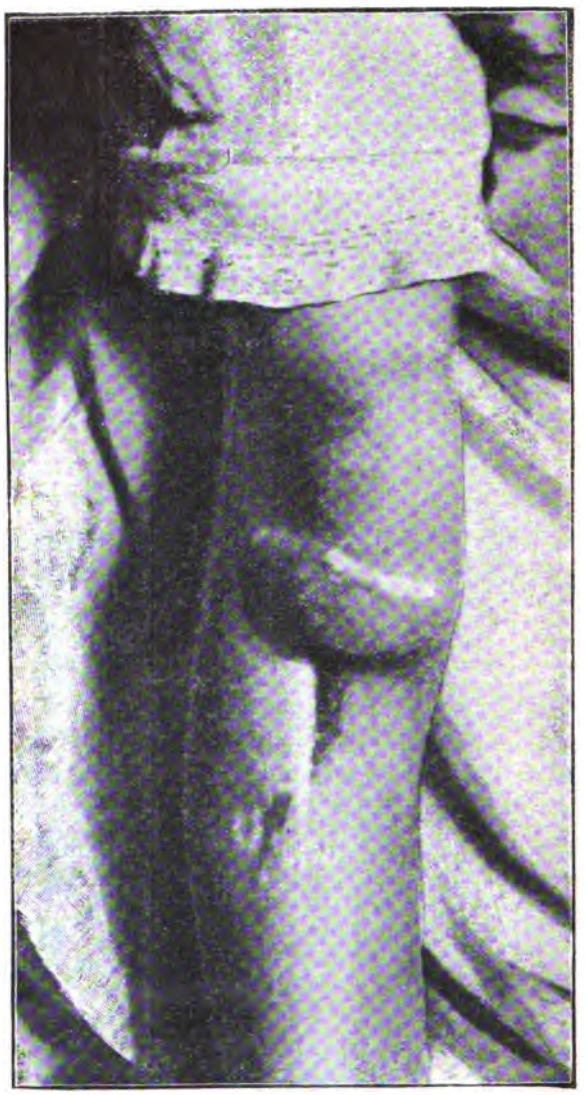

FIG. 7. - OSS. 38 - DURANTE.

sospetta, scucchiaiamento e cauterizzazione: non dimostrata la natura neoplastica dei tessuti asportati col cucchiaio. Guarigione dopo 18 mesi.

Nessun accenno a recidiva due anni e mezzo dopo l'operazione: ginocchio in leggero grado di flessione, indolente: persiste un tragitto suppurante di un pollice di profondità. L'esame microscopico dimostrò trattarsi di sarcoma mieloide con molte cellule giganti.

40. G. Mazzoni. Bollettino della Società Lancisiana degli Ospedali di Roma, anno 1895. Archivio ed atti della Società italiana di Chirurgia, 1895, pag. LXXXVII.

Sarcoma fusocellulare della diafisi del femore, insorto in un callo deforme, in una ragazza di 12 anni. Svuotamento del tumore col cucchiaio e guarigione per granulazione: consolidazione completa. Dopo cinque anni la guarigione persiste senza accenno a recidiva.

41. Von Eiselsberg. *Zur Heilung grösserer Defecte der Tibia durch gestielte Haut-Periost-Knochenlappen.* Arch. f. Klin. Chir., Bd. 55, S. 435.

Sarcoma a grosse cellule rotonde, del terzo inferiore della tibia, di origine centrale, in uno spazzacamino di 34 anni. Resezione di cm. 12 di tibia (maggio 1895), e 19 giorni dopo tentativo di eteroplastica ossea mediante un pezzo di osso di cane: risultato negativo. Dopo 5 mesi plastica mediante un lembo cutaneo-osteo-periosteo a picciolo inferiore, dissecato in corrispondenza del segmento superiore della tibia: ottimo risultato funzionale. Dieci mesi dopo la 1ª operazione comparsa di noduli metastatici in alcune costole; 22 mesi dopo l'estirpazione del tumore (marzo 1897) emottisi e morte: all'autopsia voluminoso tumore del pulmone, tumore del corpo dello sterno e della 7ª ed 8ª costola sinistra. Nel sito dell'operazione nessun accenno a recidiva.

42. Von Bergmann. In: Dr. F. König. *Ueber das cystische Enchondrofibrom und die solitären Cysten der langen Röhrenknochen.* Arch. f. Klin. Chir., Bd. 56, 1898, S. 667.

Encondrofibroma cistico, di origine centrale, del terzo superiore della diafisi del femore destro, in una signorina di 15 anni. Da due anni dolori nell'arto inferiore destro; caduta su quest'arto, accorciamento di cm. 2-3, gonfiore dal gran trocantere al terzo inferiore del femore, apparecchio ad estensione, consolidazione della frattura. Tumore del gran trocantere, aumentato di volume fino alla parte media della diafisi femorale, di consistenza dura, a superficie irregolare, bernoccoluta, in alcuni punti alquanto più molle. Incisione longitudinale esterna (nov. 1895), scollamento del periostio, scucchiaiamento della massa del tumore e della midolla del moncone inferiore fino al tessuto sano: in alto il tumore si avanza fino al collo, i suoi ultimi residui vengono riscontrati in tutta prossimità del capo articolare. Tamponamento della cavità; guarigione per granulazione con consolidazione in 6 settimane, ma con accorciamento dell'arto.

Mancano notizie ulteriori.

43. Mikulicz (l. c.).

Sarcoma gigantocellulare, di origine centrale, dell'estremo inferiore del radio di destra, in un fuochista di locomotiva, di 22 anni. Resezione di cm. 10 del radio (15 gennaio 1895): risultato funzionale eccellente. Mancano notizie sull'esito tardivo.

44. Bland Sutton. *On a case in which the upper half of the fibula was excised for a sarcoma.* Brit. med. Journ., 2 May 1896.

Sarcoma a cellule rotonde dell'estremo superiore della fibula.

Donna di 23 anni, con una tumefazione del lato esterno della gamba, poco al disotto del ginocchio, diagnosticato per sarcoma periosteo della fibula.

Incisione longitudinale lungo il lato esterno della gamba; il nervo muscolo cutaneo, il quale scorreva in una doccia del tumore, fu diviso il nervo tibiale anteriore e l'arteria omonima furono dovute sacrificare. I ligamenti superiori tibio-peronieri furono sezionati, e il perone col tumore liberato dalla membrana interossea e dai muscoli che lo circondavano. Furono risparmiati i vasi posteriori. L'osso così isolato fu diviso al disotto della sua metà Molti vasi furono legati, e i due monconi del nervo muscolo cutaneo furono suturati col catgut; sutura dei muscoli; la cute fu suturata colla seta. Al 3° giorno normale la sensibilità tattile, meno in uno stretto territorio animato dal tibiale anteriore Guarigione rapida. Esame microscopico del tumore: sarcoma a cellule rotonde.

L'osservazione viene comunicata 6 mesi dopo l'atto operativo: mancano notizie sull'esito tardivo.

45. Lortet e Poncet. In: Kambouroff. *Contribution à l'étude des opérations conservatrices comme traitement des tumeurs myéloïdes des extrémités des os longs.* Thèse de Lyon, 1898.

Sarcoma dell'estremità inferiore del radio destro, di origine centrale, in una donna di 25 anni. Due anni fa caduta sul pugno destro: da allora tumefazione della epifisi inferiore del radio, gradatamente progressiva, con poca limitazione dei movimenti. Dopo 4 mesi impossibilità di lavorare.

Tumefazione a cute soprastante normale, ma più calda e con reticolo venoso sottocutaneo molto sviluppato, in corrispondenza della epifisi inferiore del radio. Cubito integro ma incuneato in una doccia del tumore; tendini flessori sollevati dalla massa del tumore, che è di consistenza molle-elastica, non fluttuante: assenza di scricchiolio pergamenaceo. Dolori lancinanti e irradiati negli sforzi e durante la palpazione. Leggiera limitazione dei movimenti del pugno dipendente dal volume del tumore. Articolazione del pugno normale; assenza di ingorghi ghiandolari. La radiografia dimostra la presenza di un tumore centrale, circondato da un guscio osseo.

Anestesia eterea (25-5-1897), anemia artificiale, incisione longitudinale sulla faccia esterna del radio: il bistori attraversa il periostio e un guscio osseo di un millimetro di spessore, il quale è ripieno di una massa carnosa, che vien rimossa facilmente col cucchiaio tagliente Cartilagine articolare del radio conservata; in alto assenza di infiltrazioni periostali; la cavità midollare è otturata da sostanza ossea di nuova formazione. La cavità risultante dalla completa asportazione della massa neoplastica è zaffata con garza al iodoformio: guarigione per granulazioni.

Dopo 11 mesi nessun accenno a recidiva; leggiera deviazione radiale della mano; leggiera limitazione dei movimenti di flessione, di estensione e di lateralità; energia muscolare ben conservata, in modo che il soggetto può accudire a lavori pesanti.

46. Morton Charles. *An excision of the upper end of the tibia for myeloid sarcoma as a substitute for amputation.* Brit. med. Journ. July 23, p. 228, 1898.

Sarcoma mieloide della tuberosità interna della tibia sinistra, di origine centrale.

G. T. di anni 40. Sei mesi prima dolori al disopra del ginocchio sinistro, poi tumefazione; debolezza nell'arto da non impedire il cammino.

Tumore rotondo, liscio, compressibile, a pareti tese, fluttuante, della grandezza di una noce, sulla tuberosità interna della tibia sinistra: scricchiolio pergamenaceo nella parte inferiore del tumore. L'ago della siringa esplorativa incontrava osso duro a due pollici dalla superficie, e colla aspirazione si estraeva liquido paglierino. La testa della tibia non era espansa.

Incisione esplorativa e diagnosi microscopica di sarcoma mieloide: guarigione per prima intenzione.

Incisione trasversale (febbraio 1897) semicircolare al disotto della rotula; sollevamento del lembo di parti molli, apertura dell'articolazione; recisione dei ligamenti laterale e crociati, flessione dell'arto, sublussazione della tibia in avanti, scollamento delle parti molli del poplite, circoscrizione con altre tre incisioni di una zona di cute sottostante alla prima incisione, corrispondente all'osso da asportare; rotazione esterna della gamba, asportazione di tre pollici della tibia, e dopo isolata la fibula sezione di questa allo stesso livello. Recentazione della superficie articolare del femore, ravvicinamento delle due superficie di resezione e fissazione con un chiodo; sutura delle parti molli: fu constatata la normale pulsazione delle due tibiali. Guarigione per prima intenzione.

Sarcoma mieloide, cistico; cartilagine articolare della tibia conservata; nella faccia posteriore della tibia persisteva 1/6 di pollice di tavolato osseo: la sezione della tibia si allontanava di cm. 1 dal limite inferiore del tumore.

Dopo un mese esisteva leggiera mobilità fra le due ossa, scomparsa dopo 4 mesi. L'inferma poteva passeggiare con un bastone e con scarpa a suola alta con leggiera claudicazione: accorciamento di 4 pollici.

Dopo 14 mesi nessun accenno a recidiva.

17. Morton Charles (l. c.).

Sarcoma mieloide della epifisi superiore della tibia destra. — Donna di 39 anni. Dolori nella gamba destra da 6 mesi; tumefazione da 4 mesi.

Tumore elastico, pulsante, appena più grande di un uovo di gallina, sulla faccia esterna ed anteriore della testa della tibia; scricchiolio pergamenaceo alla periferia del tumore; bordo articolare della tibia ricoperto dalla neoplasia. La compressione dell'arteria femorale arrestava la pulsazione del tumore e ne riduceva il volume e la tensione.

Operazione (17-9-1897) identica a quella del caso precedente: frattura della tibia in corrispondenza del tumore nelle manovre di leva durante l'operazione. Della tibia furono resecate 3 1/2 pollici: la superficie di sezione si allontanava di mezzo pollice dal limite inferiore del tumore. Guarigione per prima.

Il tumore era un sarcoma mieloide tipico, senza emorragie nè cisti, come lo dimostrò l'esame microscopico. Un guscio osseo sottile esisteva solo nella faccia posteriore del tumore: altrove la capsula era di natura connettivale con qualche squama ossea. La neoplosia non aveva raggiunto la cartilagine articolare della tibia.

Dopo 6 mesi persisteva leggiero movimento fra le ossa. L'inferma con una stecca posteriore e con una scarpa alta poteva camminare senza sostegno. Nessun accenno a recidiva 8 mesi dopo l'operazione.

48. Wiesinger. *Zur Behandlung der bösartigen Neubildungen an den langen Röhrenknochen.* Deut. med. Woch. n. 42, Oct. 20, 1898.

Condrosarcoma dell' estremo superiore della tibia sinistra, in individuo di 20 anni.

Da 15 mesi tumore dolente e a lento crescimento al di sotto del ginocchio sinistro. Da 5 settimane impossibilità al lavoro.

Tumore, dolente alla pressione, fisso nella parte superiore della tibia, limi-

tato in alto dalla interlinea articolare: circonferenza della gamba aumentata di cm. 3. 5. Resezione (20-7-1897) di circa cm. 12 dell'estremo superiore della tibia e della corrispondente parte della fibula, recentazione della superficie articolare del femore e unione delle superficie ossee mediante sutura periostale e grappe di Bruns. Guarigione. Dopo due mesi esiste solo leggerissima mobilità, la ricerca radiografica dimostra la presenza di un buon callo. L'infermo cammina con una suola alta e col bastone senza sofferenze. La superficie di sezione della tibia è corrisposta alquanto vicino al limite inferiore del tumore. L'esame microscopico dimostrò un condrosarcoma.

Nessuna notizia tardiva: la osservazione è comunicata 7 mesi dopo l'operazione alla Società dei medici di Amburgo.

49. Wiesinger (l. c.).

Osteo-condro-sarcoma dell'estremo inferiore del femore destro, di origine periostale, in un individuo di 26 anni.

Da 5 mesi tumefazione al di sopra del ginocchio destro, indolente e a lento crescimento: da due mesi impossibilità di lavorare perchè il ginocchio non si può flettere regolarmente.

Nel terzo inferiore del femore destro, particolarmente al lato interno, tumore duro, indolente: circonferenza della coscia aumentata di cm. 10 circa; escursioni della gamba sulla coscia da un angolo di 100° a uno di 160°. I raggi Roentgen e la incisione esplorativa dimostrarono un tumore dell'osso. L'amputazione essendo stata rifiutata dall'infermo, resezione (4-2-97) con lembo rettangolare anteriore a base superiore: isolamento dell'estremo inferiore del femore, che viene segato alcuni centimetri al di sopra del limite superiore del tumore; sulla superficie articolare della tibia viene scavata una fossetta profonda cm. 1. 5, nella quale viene infossato il moncone femorale: guarigione. Il cercine delle parti molli in corrispondenza del ginocchio, dapprima notevole, si va riducendo. Dopo 4 mesi consolidazione ossea; l'infermo cammina con apparecchio gessato e colle grucce. L'accorciamento è di circa cm. 20, e viene compensato dalla posizione equina del piede. Dopo 7 mesi l'infermo cammina con apparecchio a gesso e col bastone.

Il pezzo di femore resecato misura cm. 17-18: il tessuto neoplastico è proceduto fino alla cartilagine articolare e l'ha invasa in singoli punti.

Alla periferia il tumore non è nettamente circoscritto, ma invade qua e là la musculatura circostante.

Diagnosi microscopica: osteo-condro sarcoma periostale.

Nessuna notizia sul risultato tardivo: la osservazione è comunicata 13 mesi dopo l'operazione all'Associazione medica di Amburgo.

50. Wiesinger (l. c.).

Sarcoma rotondo-fusocellulare con rare cellule giganti, di origine centrale, dell'estremo superiore dell'omero destro, in un individuo di 26 anni.

Tre anni fa distorsione dell'articolazione della spalla di destra; quattro mesi fa contusione al torace.

Spalla e parte superiore dell'omero notevolmente aumentati di volume; mobilità nella articolazione quasi completamente abolita. Colla puntura dalla articolazione poco liquido sieroso giallo. La prova radiografica dimostra un tumore della parte superiore dell'omero. Resezione dell'estremo superiore dell'omero (24-5 1897) fin quasi in corrispondenza dell'inserzione del deltoide. Il tumore aveva invaso la testa omerale; in giù la sezione era capitata su parti sane. Guarigione.

L'esame microscopico dimostrò un sarcoma a cellule rotonde e fusiformi con poche cellule giganti.

Articolazione ciondolante: i movimenti al gomito e alla mano sono possibili con una fasciatura che fissi l'omero alla spalla.
Nessuna indicazione del risultato tardivo: il caso è comunicato alla riunione dei medici di Amburgo dopo 10 mesi dall'operazione.

51. KAREWSKI. *Ueber einen durch Resektion geheilten Fall von Knochensarkom der Tibia* Berl. Klin. Woch. 1898, n. 34. Central. f. Chir. 1898, n. 52, S. 1310.

Sarcoma gigantocellulare, del condilo interno della tibia, di origine centrale, in una donna di 26 anni. Tumore del volume di un pugno, chiaramente fluttuante, dolente alla pressione, fisso e poco limitabile dai dintorni: la puntura esplorativa dimostrò prima dell'operazione la natura solida del tumore. Asportazione col cucchiaio tagliente e collo scalpello di tutto il condilo interno e della più gran parte della superficie articolare della tibia. Nessun accenno a recidiva fino a 16 mesi dopo l'operazione. L'esame radiografico dimostra che la perdita di sostanza dell'osso non è stata riparata, e che solo in un punto si è svolta dal periostio la neoformazione ossea.

52. NOVARO. In: dott. A. BUSCHI. Bericht aus der chirurgischen Klinik zu Bologna fur das Studienjahr 1896-97. Beiträge z. klin. Chir. Bd. 20, 1898.

Sarcoma mielogeno dell'olecrano: resezione, guarigione.
La comunicazione statistica nella quale questo caso è riferito non porta altre indicazioni.

53. STEINTHAL. Bericht ueber die chirurgische Abtheilung der evangelischen Diakonissenanstalt zu Stuttgart im Jahre 1898. Beitr. z klin. Chir. Bd. 25, 1899, S. 709.

Sarcoma fusocellulare della testa della fibula, in un individuo di 27 anni. Il tumore aveva contratto rapporti intimi coi vasi poplitei, ma giacchè l'infermo aveva rifiutata l'amputazione, fu eseguita la estirpazione del tumore. Produzione neoplastica nella ferita, amputazione.
Nessuna recidiva dopo 6 mesi: ferita operatoria guarita.

54. HASLAM. *Meyloid sarcoma of fibula*. Birmingham and Midland countles branch of the British Medical Association. January 12, 1899.

Mostra un pezzo anatomico, rimosso da uua ragazza di 8 anni. Il tumore era comparso da 6 mesi senza dolore nè alterazione della funzione, rigonfiando il terzo superiore dell'osso. Durante l'atto operativo si riscontrò che il tumore conteneva una grande quantità di sangue con poche parti solide. Furono resecati i due terzi superiori del perone, previo isolamento del popliteo esterno e delle sue ramificazioni addossate alla tumefazione. Nessuna notizia sul risultato tardivo.

55. D'URSO. *Endotelioma dell'estremo superiore dell'omero destro, di origine centrale. Resezione. Recidiva dopo 21 mesi* (vedi caso I, pag. 6).

Per maggiore comodità del lettore rip rto ora in quadro sinottico le varie osservazioni: dallo stesso si potranno in blocco e assai facilmente rilevare gli elementi più essenziali, che permettono alcune considerazioni cliniche.

Num. progressivo	Operatore	Diagnosi	Sede	Origine	Operazione	Epoca della constatata	
						Guarigione	Recidiva
1	Rich. Volkmann - 1869	Condromixoma	Omero, epifisi inferiore	Centrale	Resezione	1 mese	
2	Lucas - 1876...	Sarcoma gigantocellulare	Cubito, estremo inferiore	Centrale	Resezione	12 anni	
3	Morris - 1876..	Sarcoma gigantocellulare	Radio, estremo inferiore	Centrale	Resezione	13 anni	
4	Rich. Volkmann - 1879	Sarcoma gigantocellulare	Omero, epifisi superiore	Centrale	Resezione (incompleta asportazione del tumore)	..	Rapida. Disarticolazione.
5	Annandale - 1880	..	Radio, epifisi inferiore	..	Resezione	8 mesi	
6	Hertaux - 1883	Sarcoma globocellulare	Omero, metà superiore	Centrale	Resezione	11 anni	
7	Bergmann - 1883	..	Femore, epifisi inferiore	..	Resezione	..	6 mesi. Amputazione.
8	Fischer - 1883.	..	Tibia, epifisi superiore	..	Scucchiaiamento	..	5 mesi. Amputazione.
9	Bergmann - 1884	Sarcoma gigantocellulare	Tibia. epifisi inferiore	..	Resezione	5 anni	
10	Bergmann - 1885	Sarcoma gigantocellulare	Radio, epifisi inferiore	Centrale	Scucchiaiamento ripetuto 3 volte	..	Poco dopo. Amputazione dell'antibraccio.
11	Rosenberger - 1885	Sarcoma gigantocellulare	Femore, epifisi inferiore	Centrale	Scucchiaiamento	17 mesi	
12	Serre - 1885...	Sarcoma gigantocellulare	Cubito, epifisi inferiore	Centrale	Resezione	8 mesi	
13	Durante - 1886	Sarcoma gigantocellulare	Tibia, epifisi superiore	Periostale	Scucchiaiamento	13 anni	
14	Fedor Krause - 1886	..	Tibia, epifisi superiore	Centrale	Scucchiaiamento	2 anni e 8 mesi	
15	Bergmann - 1886	Sarcoma fusocellulare	Femore, condilo esterno	Centrale	Resezione	3 anni	
16	Buffet - 1886 .	..	Omero, estremo superiore	..	Resezione	21 mesi	
17	Macnamara - 1887	Sarcoma gigantocellulare	Omero, epifisi superiore	Centrale	Resezione	1 anno	

Num. progressivo	Operatore	Diagnosi	Sede	Origine	Operazione	Epoca della constatata	
						Guarigione	Recidiva
18	Bergmann - 1887	Sarcoma gigantocellulare	Tibia, epifisi superiore	Centrale	Scucchiaiamento	..	1 mese. Amputazione della coscia.
19	Clutton - 1887.	Sarcoma gigantocellulare	Radio, estremo superiore	Centrale	Resezione	19 mesi	
20	Bramann - 1888	Sarcoma gigantocellulare	Tibia, epifisi superiore	Centrale	Scucchiaiamento	15 mesi	
21	Bramann - 1888	Sarcoma gigantocellulare	Radio, epifisi inferiore	Centrale	Scucchiaiamento	16 mesi	
22	Bergmann - 1889	Sarcoma gigantocellulare	Tibia, epifisi superiore	Centrale	Scucchiaiamento	Recentissima	
23	Gluck - 1890...	Sarcoma mielogeno	Omero, estremo inferiore	Centrale	Resezione	..	
24	Helperich - 1890	Sarcoma mielogeno	Tibia, epifisi superiore	Centrale	Scucchiaiamento	..	
25	Bergmann - 1890	Sarcoma osteoide	Tibia, diafisi	Periostale	Resezione	..	20 mesi. Amputazione.
26	Clutton - 1891.	Sarcoma gigantocellulare	Radio, epifisi inferiore	Centrale	Resezione	2 anni e mezzo	
27	Lejars - 1891..	Sarcoma periostale	Omero, epifisi superiore	Periostale	Resezione	5 anni	
28	Schönborn - 1891	Osteosarcoma	Femore, condilo esterno	Periostale	Scucchiaiamento	..	6 mesi Amputazione.
29	Durante - 1892	Osteocondroma	Perone, epifisi superiore	..	Resezione	..	8 mesi. Amputazione.
30	Bramann - 1892	Sarcoma gigantocellulare	Tibia, epifisi superiore	Centrale	Resezione	3 anni	
31	Mikulicz - 1892	Sarcoma fusocellulare	Ulna, diafisi	..	Resezione	3 mesi	
32	Tietze - 1893..	Sarcoma gigantocellulare.	Tibia, epifisi superiore	Centrale	Resezione	6 mesi	
33	Mikulicz - 1893	Sarcoma gigantocellulare	Tibia, epifisi inferiore	Centrale	Resezione	1 anno e mezzo	
34	Schwartz - 1894	Sarcoma gigantocellulare	Femore, condilo interno	Centrale	Resezione	6 mesi	
35	Mikulicz - 1894	Sarcoma osteoide	Femore, epifisi inferiore	Periostale	Resezione	1 anno	
36	Mikulicz - 1895	Sarcoma fuso e rotondo cellulare	Femore, epifisi inferiore	Periostale	Resezione	5 mesi e mezzo Amputaz.	

Num. progressivo	Operatore	Diagnosi	Sede	Origine	Operazione	Epoca della constatata	
						Guarigione	Recidiva
37	Bardeleben-1894	Osteocistosarcoma	Fibula, epifisi superiore	..	Resezione	..	
38	Durante - 1895	Sarcoma gigantocellulare	Tibia, tuberosità esterna	Centrale	Scucchiaiamento	5 anni e 3 mesi	
39	Hinds Frank - 1895	Sarcoma gigantocellulare	Femore, epifisi inferiore	Centrale	Scucchiaiamento	2 anni e mezzo	
40	G. Mazzoni - 1895	Sarcoma fusocellulare	Femore, diafisi	..	Scucchiaiamento	5 anni	
41	Eiselsberg-1895	Sarcoma a grosse cellule rotonde	Tibia, terzo inferiore	Centrale	Resezione	..	22 mesi dopo, morte per metastasi senza recidiva locale.
42	Bergmann - 1895	Econdrofibroma cistico	Femore, diafisi	Centrale	Scucchiaiamento	..	
43	Mikulicz - 1895	Sarcoma gigantocellulare	Radio, estremo inferiore	Centrale	Resezione	..	
44	Bland Sutton - 1895	Sarcoma a cellule rotonde	Fibula, estremo superiore	..	Resezione	..	
45	Lortet e Poncet 1897	Sarcoma mieloide	Radio, estremo inferiore	Centrale	Scucchiaiamento	11 mesi	
46	Morton - 1897.	Sarcoma mieloide	Tibia, epifisi superiore	Centrale	Resezione	14 mesi	
47	Morton - 1897.	Sarcoma mieloide	Tibia, epifisi superiore	Centrale	Resezione	8 mesi	
48	Wiesinger - 1897	Condrosarcoma	Tibia, epifisi superiore	..	Resezione	7 mesi	
49	Wiesinger - 1897	Osteo condrosarcoma	Femrre, epifisi inferiore	Periostale	Resezione	13 mesi	
50	Wiesinger - 1897	Sarcoma rotondofuso e gigantocellulare	Omero, epifisi superiore	Centrale	Resezione	10 mesi	
51	Karewski - 1898	Sarcoma gigantocellulare	Tibia, condilo interno	Centrale	Scucchiaiamento	16 mesi	
52	Novaro - 1898..	Sarcoma mielogeno	Ulna-olecrano	..	Resezione	..	
53	Steinthal - 1899	Sarcoma fusocellulare	Fibula, epifisi superiore	..	Resezione	..	Immediata Amputazione.
54	Haslam - 1899.	Sarcoma mieloide	Fibula, epifisi superiore	..	Resezione	..	
55	D'Urso - 1898..	Endotelioma	Omero, epifisi superiore	Centrale	Resezione	..	21 mesi.

Io riconosco perfettamente che la casuistica da me raccolta è assai incompleta: molti casi debbono essere sfuggiti alle mie ricerche, molti altri non debbono essere stati pubblicati, specialmente qualli con esito poco felice. Essa inolte è insufficiente a dare conclusioni basate su dati statistici, e per il numero relativamente scarso delle osservazioni, e sopratutto per la insufficienza dei dati relativi agli esiti tardivi. Sono poche le osservazioni di ammalati seguiti ed osservati per un tempo abbastanza lungo dopo la operazione. Ciò nonostante io credo che qualche utilità si ricavi dalla considerazione di questa statistica. E cioè la utilità, che colui il quale non ha ancora un numero di operazioni personali abbastanza grande, è messo in grado di precisare le proprie idee piuttosto sopra un materiale di osservazione proveniente da varie fonti anzichè sul modo di pensare di questo o di quell'altro chirurgo, il quale molte volte involontariamente fonda le sue convinzioni sui casi personali che più lo hanno colpito, e non sul raffronto critico comparativo di tutti i casi che egli e gli altri hanno avuto a trattare.

Per la distribuzione nelle singole ossa gli interventi economici vanno così ripartiti:

Omero	epifisi	superiore	casi	7
»	»	inferiore	»	2
Radio	»	superiore	»	1
»	»	inferiore	»	8
Cubito	»	superiore	»	1
»	»	inferiore	»	2
»	diafisi		»	1
Femore	epifisi	inferiore	»	9
»	diafisi		»	2
Tibia	epifisi	superiore	»	14
»	»	inferiore	»	2
»	diafisi		»	1
Fibula	epifisi	superiore	»	5
	Totale . . .		casi	55

Per la origine della neoplasia, tenuto conto delle sole osservazioni nelle quali è stata particolarmente indicata, si hanno:

Tumori periostali	casi	7
» di origine centrale	»	34
Totale . . .	casi	41

Per la diagnosi istologica:

Sarcomi gigantocellulari . . .	casi	30
» fuso e globocellulari.	»	9
Osteosarcomi	»	4
Condromi misti	»	5
Endoteliomi	»	1
Totale . . .	casi	49

Per la natura dello intervento:

Resezioni	casi	38
Scucchiaiamenti	»	17
Totale . . .	casi	55

Dando uno sguardo ai risultati curativi considerati in linea generale, delle 55 operazioni conservative solo in 8, vale a dire nel 14,54 °/₀, l'assenza di recidiva è stata constatata per un periodo abbastanza lungo dopo la operazione, e cioè oltre i 3 anni.

Di queste 8 osservazioni, in 4 la operazione datava da 5 anni, in una da 11, in una da 12 e in due da 13 anni. Periodo di guarigione che si può considerare, almeno per questa percentuale così bassa di casi come sufficiente per far considerare le operazioni economiche come radicali, se non assolutamente almeno colla massima probabilità. Degli altri casi la guarigione senza recidiva è stata constatata nel periodo da 1 a 3 anni dopo l'operazione in 17 (30,90 °/₀), e per un periodo inferiore ad un anno in 20 (36,36 °/₀).

Nella prima di queste due categorie ho dovuto includere il caso 41°, nel quale dopo 22 mesi si ebbe morte per metastasi; ma senza recidiva nella località L'atto operativo eseguito era stato la resezione dell'estremo inferiore della tibia, e non lo scucchiaiamento, non vi è quindi una ragione speciale per mettere la metastasi in conto dell'atto operativo: con ogni probabilità la morte per metastasi si sarebbe avuta ugualmente anche con un intervento demolitore. Nei 10 casi residuali (18,18 °/₀) si è avuta recidiva, la quale ha obbligato ad una operazione demolitrice, in due osservazioni poco dopo l'operazione conservativa, nel maggior numero in un periodo inferiore ai 6 mesi; in una sola osservazione dopo 8, in due dopo 20 e 21 mesi.

Nella osservazione 36 l'amputazione, fatta per ragioni funzionali e nel dubbio di una recidiva, 5 mesi e mezzo dopo la resezione, dimostrò che non esisteva processo neoplastico nel sito dell'operazione. Fra queste operazioni mutilanti tardive solo di 6 si hanno notizie ulteriori, e cioè un caso di morte dopo 13 mesi, probabilmente per metastasi, e sopravvivenza constatata senza recidiva rispettivamente per 10 anni, 5 anni, 2 anni e mezzo, 15 mesi e 6 mesi. Da questi fatti si può dedurre in primo luogo che, salvo casi relativamente rari (oss. 25 e 55), la recidiva, quando ha luogo, si svolge ordinariamente entro i primi 6 mesi, e quindi il chirurgo oculato ha modo di praticare una operazione mutilante in un periodo non molto tardivo. In secondo luogo, che molti dei risultati i quali non si possono considerare come favorevoli per il tempo troppo breve di osservazione dopo l'intervento economico, possono dare la speranza che abbiano a trasformarsi in risultati definitivamente favorevoli. Finalmente che anche la operazione demolitrice ritardata può dare una notevole percentuale di lunghe sopravvivenze senza recidiva e senza metastasi.

Un punto degno di molta considerazione è quello che riguarda il rapporto tra l'operazione conservativa e la varietà istologica del tumore. Questa quistione non può essere di un reale ed assoluto valore clinico, inquantochè è assai difficile e molte volte impossibile portare la precisione della diagnosi clinica fino a questo punto. Purtuttavia è necessario indagare questi rapporti, sia perchè colla incisione esplorativa il chirurgo ha modo di sopperire colla diagnosi anatomica e talvolta anche istologica alla deficienza della diagnosi clinica, sia perchè quei chirurgi che amano di essere radicali, riconoscono che le operazioni economiche danno

risultati durevoli solamente nei sarcomi giganto-cellulari (König. l. c.). Lasciamo da parte la quistione se il sarcoma mieloide sia un tumore per sua natura benigno o il meno maligno delle neoplasie ossee, o se questa sua caratteristica biologica gli venga piuttosto dalla sua sede centrale e dal guscio osseo che lo circonda completamente e lo incapsula nel primo e nel secondo periodo della sua evoluzione.

Il fatto constatato dalla osservazione clinica ed anatomica è, che più raramente per i sarcomi giganto-cellulari in confronto degli altri sarcomi delle ossa si hanno ad osservare recidive e metastasi. E la statistica del Gross (31) porta per il sarcoma giganto cellulare le cifre più basse, cioè il 21.72 per cento di generalizzazioni e l'8 per cento di recidive in confronto del sarcoma centrale globo-cellulare rispettivamente 33.33 per cento e 25 per cento, e del sarcoma fuso-cellulare periostale 100 e 60 per cento.

Ora per la struttura istologica la casuistica riportata offre i seguenti risultati:

Sarcomi giganto-cellulari 30, con recidiva 3, senza recidiva constatata per un periodo inferiore ad un anno 11, da 1 a 3 anni 11, oltre i 3 anni 5;

Sarcomi fuso e rotondo-cellulari 9, con recidiva 1, senza recidiva constatata per un periodo inferiore ad 1 anno 4, da 1 a 3 anni 11, oltre i 3 anni 2;

Osteosarcomi 4, con recidiva 2, senza recidiva constatata per un periodo inferiore ad 1 anno 1, da 1 a 3 anni 1;

Condromi misti 5, con recidiva 1, senza recidiva constatata per un periodo inferiore ad 1 anno 3, da 1 a 3 anni 1;

Endotelioma 1, con recidiva 1.

Le recidive si osservano dunque per l'intervento economico in minor proporzione pei sarcomi giganto-cellulari e in maggior proporzione per gli osteosarcomi, che realmente rappresentano tumori di nota malignità. Non si deve tener conto della alta proporzionalità della recidiva per l'endotelioma, a causa della unicità della osservazione. E d'altro canto i migliori successi, cioè di tumori che operati economicamente hanno dato una guarigione senza recidiva constatata per un periodo superiore ai 3 anni, appartengono ai sarcomi giganto-cellulari con 5 dei 30 casi sopra i soli 8 che questa categoria annovera.

Altri due casi di questa categoria sono forniti dal sarcoma fuso e rotondo-cellulare, e l'8° caso si riferisce ad un sarcoma la cui diagnosi istologica non esiste nella relativa osservazione (Oss. 27). Non vi concorrono affatto nè l'osteosarcoma, nè i condromi misti, nè l'endotelioma.

Se passiamo ora a considerare il tessuto matrice, troviamo le seguenti cifre:

Sarcomi mielogeni 34, con recidiva 4, senza recidiva per un periodo inferiore ad 1 anno 12, da 1 a 3 anni 14, oltre i 3 anni 4;

Sarcomi periostali 7, con recidiva 2, senza recidiva per un periodo inferiore ad 1 anno 1, da 1 a 3 anni 2, oltre i 3 anni 2.

Questo specchietto ci dimostra che in seguito alle operazioni conservative

sono i sarcomi di origine centrale dell'osso quelli che danno i migliori successi e il maggior numero di lunghe sopravvivenze constatate senza recidiva. Però di questa ultima categoria di successi fanno parte due osservazioni di sarcomi periostali, la cui maggiore malignità in confronto dei sarcomi centrali è dimostrata dalla clinica e dai dati statistici.

La statistica del Gross difatti dà per le tre forme di sarcomi periostali (osteoidi globo-cellulari e fuso-cellulari) rispettivamente 65. 62; 66. 66 e 100 per la generalizzazione, e una percentuale di 41, 50 e 60 per la recidiva; mentre la più alta cifra pei sarcomi di origine centrale è di 33. 33 per cento per la generalizzazione e di 25 per cento per la recidiva.

Dunque le operazioni economiche possono dare, contrariamente alla recisa opinione dell'Ollier, del König, dell'Albert, del Forgue e di tanti altri, dei successi radicali, oltre che per i sarcomi giganto-cellulari, anche per forme più maligne di sarcomi, e oltre che per i sarcomi di origine centrale anche per sarcomi di origine periostale.

La quistione si riduce a vedere se colle operazioni economiche si raggiunga una percentuale di successi durevoli, identica a quella data dalle operazioni demolitrici. A priori e in base alla statistica si può presumere, che i maggiori e i migliori successi duraturi sono dati dagli interventi demolitori, come lo dimostrano i 10 casi (Oss. 4, 7, 8, 10, 18, 25, 28, 29, 53, 55), nei quali l'amputazione ha guarito talvolta stabilmente infermi che operati economicamente aveano subito recidiva; ma non bisogna dimenticare quegli infermi a cui si riferiscono le osservazioni 2, 3, 6, 9, 13, 27, 38, 40: fra questi alcuni dopo 11, 12, 13 anni non hanno visto insorgere nè recidiva nè generalizzazione e hanno conservato un arto utile per la vita, e in qualche caso, purtroppo, contro il volere del chirurgo deciso ad amputare.

Il nodo della quistione su questo punto come su tanti altri in clinica sta nella scelta dei casi. Le neoplasie maligne di qualsiasi struttura istologica, incapsulate, non diffuse alle parti molli, che si possono o colla resezione paraosteale o col cucchiaio asportare completamente, sono passibili di intervento economico, le altre richiedono una operazione demolitrice.

Non applicando l'intervento conservativo a qualunque costo in tutti i casi, ma ai casi appropriati verrà aumentato il numero dei successi, gli infermi saranno più arrendevoli alla operazione, e questa potrà essere più precoce. E su questo punto non si può non essere completamente di accordo col Mikulicz. La precocità della operazione non può essere ostacolata dalla difficoltà della diagnosi a quel periodo della malattia, poichè nelle neoplasie ossee bisogna cominciare sempre col taglio esplorativo, condotto in maniera come se l'intervento dovesse essere sicuramente conservativo: e così si determinerà la diagnosi Quando la esplorazione diretta della neoplasia desse argomenti per giudicare impossibile l'operazione economica, allora si può procedere seduta stante alla operazione demolitrice, avendone preventivamente avuto il consentimento dell'infermo. Nei casi dubbii, in quelli che stanno nel limite tra la indicazione conservativa e la demolitrice, io credo che il tentativo nel primo senso possa esser fatto qualche

volta, essendo però preparati alla operazione radicale al minimo accenno di recidiva.

Per la sede della neoplasia a un'altra considerazione bisogna aver riguardo, e cioè al risultato funzionale. E da questo punto di vista negli arti superiori le resezioni possono avere una applicazione più larga e generosa che negli arti inferiori. Un arto superiore ciondolante per estesa resezione dell'omero è più utile e si guasta meno facilmente e ai poveri infermi costa meno di un arto artificiale, anche quando non si possa o non si voglia ricorrere a una neoartrosi metallica o ad un semplice apparecchio di fissazione. Negli arti inferiori quando la lunghezza del pezzo resecato del femore o della tibia è tale che si renda impossibile una consolidazione ossea, anche con un processo osteoplastico, o che la mobilità sia fonte di sofferenze e non possa essere corretta con adatto apparecchio di fissazione, allora è meglio ricorrere alla amputazione e alla disarticolazione in primo tempo, invece di essere obbligati a fare una amputazione ortopedica (Oss. 36) in secondo tempo.

Per la modalità dell'intervento conservativo la scelta tra la resezione e lo scucchiaiamento dipende dalla sede, estensione, natura ed origine della neoplasia nel singolo caso. Pei sarcomi centrali, specialmente se a lento decorso come i gigantocellulari, e a guscio osseo completo, può applicarsi lo scucchiaiamento o la resezione sottoperiostea, per gli altri è da preferire la resezione e la paraosteale anzichè la sottoperiostea.

Per ciò che riguarda i limiti delle resezioni delle singole ossa lunghe nel rapporto ortopedico e funzionale giovano le particolarità contenute nelle singole osservazioni. Uno studio simile oltrepassa i confini che mi sono prefisso, e non è di esclusiva pertinenza della terapia delle neoplasie ossee.

Settembre 1900.

INDICAZIONI BIBLIOGRAFICHE NON INSERITE INTEGRALMENTE NEL TESTO.

1. VOLKMANN RICH. *Malattie delle ossa* in PITHA e BILLROTH. Trad. ital.
2. KÖNIG. Verhandlungen der deut. Gesell. f. Chir., 1893.
3. OLLIER. Traité des résections et des opérations conservatrices qu'on peut pratiquer sur le sixtème osseux. Tome II, p. 55. Paris, 1888.
4. PONCET. *Tumeurs des os.* In DUPLAY et RECLUS. Traité de Chirurgie, 1897.
5. v. RECKLINGHAUSEN. *Ueber Ostitis, Osteomalacie*, etc. Virchow's Festschrift, 1891.
6. SCHLANGE. *Zur Diagnose der solitären Cyste in den langen Röhrenknochen.* Arch. f. Klin. Chir. Bd. 46, S. 373, 1893.
7. DEETZ. *Ein Beitrag zur Pathogenese der Cysten in den langen Röhrenknochen.* Inaug.-Dessert. Strassburg. 1898. — *Zwei Fälle von seltenen knochenerkrankungen.* Beiträge z. Klin. Chir. Bd. 26, S. 120, 1900.
8. PIANESE. *Beitrag zur Histologie und Aetiologie des Carcinoms.* Supplementheft der Beitr. z. path. Anat. u. allg. Path., 1896.
9. GOLGI. *Sulla struttura e sullo sviluppo dei psammomi.* Pavia, 1869.
10. NEUMANN. *Ueber Sarkome endotheliarer Zellen.* Arch. d. Heilk., Bd. 13, 1872.
11. WALDEYER. Virchow's Arch. Bd. 55, S. 134.
12. KOLACZEK. *Ueber das Angio-Sarkom.* Deut. Zeit. f. Chir. Bd. 9, 1878. — *Acht neue Fälle von Angio-Sarkom*, ibidem, Bd. 13, 1880.
13. ACKERMANN. *Die Histogenese im Histologie und Sarkome.* VOLKMANN Vorträge. 1883, n. 233-234.
14. BORRMANN. *Ein Blutgefässendotheliom, mit besonderer Berücksichtigung seines Wachstums.* Virch. Arch. Bd. 151. Supplementheft, S. 151.
15. D'URSO G. *Endotelioma primario del fegato.* Atti della R. Accad. med.-chir. di Napoli, Anno 50. Nuova serie, n. 3, 1896.
16. SCHWALBE. *Ueber die Lymphwege der Knochen.* Zeit. f. Anat. u. Entwickelungsgesch. Bd. II.
17. KLEBS. *Handbuch der pathologischen Anatomie.* Bd. I, 1868.
18. O. PRYM. *Centrales Endotheliom des Unterkiefers. Ein Beitrag zur Lehre centraler Kiefergeschwülste.* Inaugural-Dissertation. Bonn, 1898.
19. RUSTIZKY. *Multiples Myelom.* Deut. Zeit. f. Chir. Bd. 3, S. 162, 1873.
20. RUNGE. *Tumor des Atlas und Epistropheus bei einer Schwangeren.* Virch. Arch. Bd. 66, S. 366, 1876.
21. MARCKWALD. *Ein Fall von multiplen intravasculären Endotheliomen in den gesammten Knochen des Skelets (Myelom, Angiosarkom).* Virch. Arch. Bd. 141.
22. A. BIGNAMI. *Sopra alcune neoformazioni sistematiche midollari ed osteoperiostali.* Ann. di med. nav. Roma, 1898.
23. TANAKA. *Ueber die klinische Diagnose von Endotheliomen und ihre eigenthumliche Metastasenbildung.* Deut. Zeit. f. Chir. Bd. 51, S. 209.
24. v. EISELSBERG. Verhandlungen d. d. Gesell. f. Chir. 23. Kongress, 1894.
25. Verhandlungen der deutschen Gesellschaft für Chirurgie. XXII Kongress, 1893. FREIHERR VON EISELSBERG. *Ueber Strumametastasen. Diskussion*: Kraske, Riedel, Gussenbauer.
26. JAEGER. *Ueber Strumametastasen.* Beitr. z. klin. Chir. Bd. 19, S. 493, 1897.
27. ZAHN. *Beiträge zur Geschwulstlehre.* Deut. Zeit. f. Chir. Bd. 22, S. 17, 1885.
28. BONTSCH-ORUWLOWSKY. *Ueber das Vorkommen von Metastasen bei gutartigen Kröpfen.* Dissertat. Freiburg i. B., 1893.
29. FEURER. *Paradoxe Strumametastase.* Festschrift zum 25jähr. Doktor-und Docent-jubiläum von TH. KOCHER. Bern., 1891.
30. GAYMARD. *De l'endothéliome des os.* Thèse de Lyon, 1898.
31. GROSS. Amer. journ. of the med. scienc., 1879.

VOLA.

losa e residui di ombre di emazie;
di una sostanza omogenea, che
nei follicoli tiroidei;

Ponfik emazie;

o interposto tra le pareti endo-
zo a questi elementi si vedono

stroma connettivale come negli

pariscono tra le cellule non disposte
alveolare.
tituisce uno stadio intermedio tra

omparsa è il primo segno della
neoplastici;
disposti regolarmente attorno a

II.

ISTITUTO DI ANATOMIA PATOLOGICA DELLA R. UNIVERSITÀ DI ROMA

Un caso di mioma del piloro

NOTA ISTOLOGICA E CONSIDERAZIONI

per il Dott. ROCCO CAMINITI.

La forma di stenosi pilorica dovuta allo sviluppo di tumori di natura non carcinomatosa e sedenti nel piloro o nei pressi di questo è certamente un'evenienza assai rara. Ai pochissimi casi conosciuti nella letteratura ho creduto bene di aggiungerne uno che il mio maestro prof. Marchiafava presentò nella Scuola di Anatomia patologica di Santo Spirito. Ho fatto poi seguire in appendice lo studio di un altro mioma dello stomaco, che esisteva nella raccolta dell'Istituto.

***

Esame anatomo-patologico. — Lo stomaco, che richiama la nostra attenzione, appartenne ad un individuo in sui 40 anni morto per tisi e che fu ricoverato negli ultimi giorni, in gravissimo stato, nell'Ospedale.

Oltre le lesioni ordinarie della tubercolosi polmonale in grado avanzato, si sono trovate alterazioni notevoli a carico dello stomaco. Esso si presenta infatti aumentato di volume, mentre la consistenza delle sue pareti è diminuita. Sulla superficie esterna nulla di notevole, il peritoneo viscerale, per quella parte che riveste lo stomaco, è liscio e splendente. Aperta la cavità gastrica e rimossa la piccola quantità di chimo trovata, la mucosa si vede pallida, senza ispessimenti od altre alterazioni rilevabili ad occhio nudo; è scorrevole sul piano dei tessuti sottostanti in ogni punto della superficie gastrica e si lascia dovunque sollevare in pieghe. Lo spessore della parete dello stomaco è grandemente assottigliato.

Il lume dell'orifizio pilorico è ristretto e lascia passare appena il cannello di una penna. Al posto dell'anello pilorico si vede una sporgenza che

comprende quasi i tre quarti della circonferenza dell'orifizio. Quello che ne è esente è il quarto superiore. Essa sporgenza è rotondeggiante nel bordo libero, pende verso la cavità dello stomaco, fa corpo col piloro, il volume tutto sommato è uguale a quello di una noce ed è ricoperta da mucosa apparentemente normale.

Il tumore è uniformemente resistente al taglio, di colorito grigiastro e sulla superficie di sezione mostra una fina striatura.

La diagnosi anatomica è di mioma del piloro e di dilatazione gastrica.

Esame istologico. — Presi parecchi pezzetti per l'esame a fresco, il tumore venne fissato in formalina, indurito nella serie degli alcoli, incluso in paraffina e le sezioni trattate con le doppie colorazioni di *carminiolitico ad acido picrico* e di *ematossilina ed eosina.*

Ad *un piccolo ingrandimento* tanto nelle sezioni a fresco quanto in quelle colorate, il tumore presentò dovunque la stessa costituzione. L'esame di una sezione trasversa, presa verso un'estremità, mostra così nell'insieme una forma rotondeggiante con larga base d'impianto e col maggior diametro, cioè il perpendicolare, che fa un angolo acuto con il diametro più lungo dello stomaco. Viene così ad essere grandemente accentuato quel certo solco che allo stato normale esiste, più o meno visibile, negli adulti tra la regione pilorica e l'anello dello stesso nome.

La detta sporgenza si vede costituita, andando dalla faccia che guarda la cavità gastrica verso l'esterno, da parecchi strati concentrici, il primo dei quali, che circonda gli altri come un nastrino, è fatto di tessuto quasi uniforme gremito di cellule. Al disotto se ne osserva un secondo di tessnto lasso, poco colorato, costituito da sottili filamenti in vario modo intrecciati, in cui sono scarsi gli elementi cellulari. Siegue un terzo strato molto più ampio degli altri due riuniti insieme e più denso, che costituisce la neoplasia, risultante di fasci aggruppati insieme e nel quale sono chiaramente apprezzabili due zone: una periferica ed una centrale più compatta e più colorita.

Le due zone che formano questa parte si differenziano nel preparato anco ad occhio nudo, perchè la esterna, meno larga, meno fitta dell'interna e striata in senso quasi perpendicolare all'asse maggiore della neoproduzione, circonda la interna che è più compatta, ha strie in vario senso, ma che nell'insieme seguono un decorso grossolanamente parallelo al diametro maggiore della sezione, ed ha la forma di una pera col peduncolo rivolto all'esterno. La zona periferica, che circonda quest'ultima, si va mano mano assottigliando dalla base verso l'apice della protuberanza, dove non esiste più, e la zona interna si trova così a contatto degli altri due

strati. La suddetta sporgenza è colla base impiantata su di uno strato di tessuto muscolare a cui siegue la sierosa del viscere.

Ad *un forte ingrandimento* e seguendo lo stesso ordine si vede che lo strato più interno, costituente la mucosa, presenta alterazioni notevoli: i setti interglandolari sono deformati ed un po' ispessiti; l'epitelio secernente è o scomparso o caduto dentro il lume glandolare in alcuni posti, in altri le cellule poco colorate ed uniformemente non lasciano vedere il nucleo. Le *glandole mucose* mostrano le stesse alterazioni, solo che in molti acini l'epitelio glandolare è scomparso del tutto. Lo strato sottoposto, costituito dalla *muscolaris mucosae* e dalla sottomucosa, non è alterato. Lo strato seguente che, come si è detto, è quello interessato dalla neoplasia e che risulta di due zone chiaramente apprezzabili, è costituito da fibre muscolari lisce aggruppate in grossi fasci. La zona esterna rappresenta il tessuto sano dell'anello pilorico ed è fatto di fibre muscolari longitudinali e circolari di volume normale col nucleo rotondeggiante nelle sezioni trasverse di esse, bastonciniforme in quelle longitudinali. La zona interna piriforme rappresenta la massa di tessuto neoformato in mezzo alle fibre del piloro, la quale, divaricando le fibre medesime, tende ad estrinsecarsi sempre più verso la interna superficie dello stomaco. I fasci di fibre che la compongono sono stipati fra loro; sono cementati da scarso tessuto connettivo e disposti piuttosto irregolarmente. Le fibro-cellule in generale sono più piccole di volume con il nucleo colorato intensamente.

I vasi tanto arteriosi che venosi decorrenti perifericamente, come i capillari posti tra i singoli fasci sono normali per ampiezza e struttura.

La sezione della parete dello stomaco si mostra diminuita grandemente di spessore, ma tale diminuzione è a spese della tonaca muscolare, specialmente dello strato medio di essa. Le fibro-cellule sono infatti più piccole ed alcune affatto sottili con protoplasma finamente granuloso. La mucosa presenta le stesse alterazioni di quella della regione pilorica, in modo però più accentuato, cioè la neoformazione di tessuto connettivo nel luogo dei setti interglandolari è più chiaramente apprezzabile e più uniforme, ma il lume glandolare è ancora ben visibile. La sottomucosa non presenta alterazioni di sorta.

La diagnosi istologica è di *mioma del piloro;* di gastrite cronica di forma iperplastica (iperplasia del connettivo interglandolare; atrofia delle glandole); di atrofia della tonaca muscolare.

Di un altro tumore ho trovato soltanto i pezzi conservati in alcool. Si sa solo che esso era grande quanto una nocciola e trovavasi in vicinanza del piloro in un uomo di 56 anni.

L'esame istologico delle sezioni trattate nello stesso modo di quelle del tumore precedente, mostra dapprima che non è possibile una differenzia-

zione in strati. Si vede una massa omogenea di tessuto e la sola differenziazione possibile è che in essa si notano isole di colorito giallo, circondate da larghi setti in cui prevale il colorito rosso. Ad un esame più minuto si riconosce che la neoproduzione è fatta di tessuto fibroso ricco di elementi cellulari e di tessuto muscolare liscio, prevalente ora l'uno ora l'altro ed in vario modo intrecciati. I vasellini sanguigni, sebbene rari, non presentano alterazioni.

La diagnosi istologica è di *fibro-mioma.*

* * *

È noto comunemente come la stenosi del piloro, tra le molteplici cause, è dovuta di frequente a neoplasie, quasi sempre di natura carcinomatosa (1).

---

(1) Le *stenosi del piloro,* come si sa, possono avere cause molteplici e furono classificate in vario modo dai vari autori. Allo scopo di un'esatta e chiara intelligenza di questa forma morbosa, sarebbe bene che, seguendo il criterio anatomo-patologico, siano divise in *funzionali* ed *anatomiche*, riguardando come funzionali qualche caso in cui si ebbero chiari i sintomi di stenosi pilorica e poi aperto l'addome non si riscontrò lesione di sorta (Bentejac), i casi di sindromi piloriche temporanee osservate in donne isteriche ed il crampo del piloro forma questa per lo più propria dei bambini lattanti (Thompson, Pfanndler, Cautley, Romme) e che spesso prodotta da erosione della mucosa (*érosions irritables de Kussmaul*) potrebbe, secondo alcuni (Dupuy, Doyen), conducendo per la sola permanenza ad un'ipertrofia del piloro, mutarsi in stenosi anatomica, meccanismo però non bene dimostrato, nè ammissibile per tutti i lati, quantunque l'ipertrofia pilorica dei lattanti sia stata osservata non tanto di rado ed anche a me sia capitato due volte di trovare in cadaverini accidentalmente una tale lesione in grado notevole e comprendente un piccolo tratto del duodeno.

Le *stenosi anatomiche* potrebbero dividersi in *congenite* ed *acquisite:* alle *congenite* andrebbe ascritta la normale piccolezza del lume riscontrata come varietà anatomica (Cruveilhier) o l'arresto di sviluppo (Landerer, Mayer).

Le *acquisite* andrebbero divise in *estrinseche* ed *intrinseche*. Le prime sarebbero date da inflessioni nel piloro o nel duodeno (Kussmaul) o da lesioni morbose che si svolgono nel connettivo che circonda il piloro o da lesioni degli organi vicini, per lo più del fegato e dei suoi vasi, le quali producendo compressione sul piloro od alterazioni nell'omento gastro-epatico inducono secondariamente una stenosi del piloro che viene, così uncinato, deviato e ristretto. Sono anche qui da annoverare i casi molto rari di stenosi prodotta da alterazioni consecutive a grossi calcoli della cistifellea com'è il caso di Minkowski riportato da Ewald, il caso di Kehr, i casi citati da Naunyn, quello riferito da Marchiafava e il caso di Fleischhaner di recente comunicato. Ma il maggior numero di stenosi sono le *intrinseche* dovute ad ipertrofie valvolari sotto forma anulare diffusa, a gastriti, a cicatrici da ulceri o da sostanze chimiche, a tumori che si svolgono nell'orifizio o che prendono punto di partenza dalle glandole aventi sede nell'anello o nell'antro pilorico. Le stenosi dovute a tumori ordinariamente sono per carcinomi di cui il piloro è una delle sedi predilette e frequenti: altri tumori di forma polipoide furono riscontrati da Cruveilhier, Ewald, Cornil e Ranvier (Ceccherelli - Stomaco in *Enciclopedia medica italiana*) e finalmente sono noti casi di altri tumori diagnosticati per carcinomi e che dopo la gastro-entero-anastomosi guarirono (Hartmann, Cappello).

Riandando la letteratura ed il recente lavoro di Steiner *Ueber Myome des Magen-Darmkanals*. Beitr. z. Klin. Chir. B. XXII. H. 1, si vede che se rari occorsero nel tubo gastro-enterico i tumori di natura miomatosa, rarissima fu la localizzazione di questi nell'ambito della zona gastrica. Difatti nella casistica dello Steiner ne figurano solo 23 a spese dello stomaco. Se non che essa non è completa e parecchi altri se ne potrebbero aggiungere, come quelli di Bernabel, di Korinsky, di Cornil e Ranvier, di Billroth, descritto da Soltzer, di Cappello.

Stando in ogni modo alla statistica dello Steiner e togliendo due casi di tumori misti, un miosarcoma (Brodowski), ed un adenomioma (Picenti), ed uno che aveva sede nell'intestino e sporgeva solamente nello stomaco (Wesener), si ha che restano ridotti a venti i tumori miomatosi dello stomaco conosciuti. Se di essi poi volesse farsi, come fece Virchow prima e Steiner recentemente, un'ulteriore divisione in esterni ed interni si avrebbe che solo quattordici si sono esplicati nella cavità gastrica. Questi ebbero sede nella grande curvatura, nella piccola curvatura, nel cardias, ed uno soltanto (Pernice) nei pressi del piloro.

Il nostro caso pertanto è un caso di mioma puro sorgente nell'anello pilorico.

Oltre la natura della causa che ha prodotto la stenosi pilorica intrinseca, è anche degno di nota il fatto della enorme dilatazione del ventricolo, con evidente atrofia delle pareti gastriche, laddove Ewald pensa che nella gastrectasia da stenosi pilorica le fibre muscolari sono sempre ipertrofiche, cosa che se non è rilevabile ad occhio nudo è perchè le fibre, tendendo ad allontanarsi, si sviluppano in superficie, ma poi nell'insieme si ha un volume ed un peso maggiore dell'organo.

E qui appunto è da pensare come la gastrectasia, riferibile ordinariamente ad una sola delle tre categorie di cause che ordinariamente sogliono produrla (ostacoli meccanici al regolare vuotamento del viscere; malattie locali o generali; cause fisiche); nel caso nostro debba mettersi in conto, oltre che dell'alto grado di stenosi pilorica, del depauperamento generale indotto dalla tubercolosi polmonale negli organi e nei tessuti.

Roma, agosto 1899.

FINE DEL VOLUME VII (SEZIONE CHIRURGICA).

Diritti di proprietà riservati. — *L'Amministrazione avverte che procederà contro quei giornali che riporteranno lavori pubblicati nel* **POLICLINICO** *o che pubblicheranno sunti di essi senza citarne la fonte.*

Tip. Nazionale di G. Bertero. L. TRIMANI, *segr. resp.*
(44)

41B
400+

41B
400+